



**ОБЩЕРОССИЙСКИЙ СОЮЗ ОБЩЕСТВЕННЫХ ОБЪЕДИНЕНИЙ
АССОЦИАЦИЯ ОНКОЛОГОВ РОССИИ**

ПРОЕКТ

КЛИНИЧЕСКИЕ РЕКОМЕНДАЦИИ ПО ДИАГНОСТИКЕ И ЛЕЧЕНИЮ ЦЕРЕБРАЛЬНЫХ МЕТАСТАЗОВ ЗЛОКАЧЕСТВЕННЫХ ОПУХОЛЕЙ

Коллектив авторов (в алфавитном порядке):

**Алешин В.А., Бекашев А.Х., Белов Д.М., Карахан В.Б., Медведев С.В.,
Митрофанов А.А., Михина З.П., Москвина Е.А., Насхлеташвили Д.Р.**

Москва 2014

Список сокращений

Рак легкого - РЛ, мелкоклеточный рак легкого - МРЛ, немелкоклеточный рак легкого - НМРЛ, рак молочной железы – РМЖ, меланома кожи – МК; рак почки – РП, колоректальный рак (КРР), ультразвуковое исследование – УЗИ; компьютерная томография - КТ; магнитно-резонансная томография - МРТ; позитронно-эмиссионная томография – ПЭТ, метастатическое поражение головного мозга – МПГМ; разовая очаговая доза - РОД; суммарная очаговая доза – СОД, облучение всего головного мозга - ОВГМ

АКТУАЛЬНОСТЬ

В общей проблеме злокачественных опухолей метастазы в головном мозге занимают особое место. Это связано со своеобразными условиями развития стремительно прогрессирующего очага в замкнутом внутричерепном пространстве, приводящие к быстрому нарушению жизненно важных функций, тогда как само по себе поражение опухолевым процессом других внутренних органов допускает более продолжительную сохранность компенсаторных способностей организма, создающее определенный резерв времени для более эффективного проведения комплексной терапии. Необходимо отметить, что частота метастазов рака в головной мозг весьма высока, и удельный вес этих опухолей среди других новообразований головного мозга наиболее высок и продолжает расти. Увеличение частоты встречаемости церебральных метастазов может быть результатом целого ряда факторов, в том числе, улучшения методов нейровизуализации, увеличения выживаемости

онкологических больных. Пессимизм онкологов и нейрохирургов при встрече с больными с церебральными метастазами рака связан с различными факторами: тяжелое состояние пациентов, наличие экстракраниальных поражений, высокий процент локальных рецидивов после хирургического лечения. Однако развитие в последние годы новых хирургических технологий, появление новых лекарственных препаратов и усовершенствование методов радиологического лечения позволяет в настоящее время по-другому взглянуть на данную проблему, создает предпосылки для возможности оказания не только паллиативной помощи данной группе пациентов. Оказание высокотехнологичной помощи пациентам с церебральными метастазами злокачественных опухолей приводит как к увеличению выживаемости, так и к социальной адаптации пациентов. При правильном подходе к лечению растет число пациентов с 5-летней выживаемостью, в некоторых случаях удается добиться клинического излечения. В последние годы как в России, так и за рубежом проводятся новые клинические исследования позволяющие сделать некоторые выводы и определить стандарты и рекомендации в лечении пациентов с церебральными метастазами рака.

ЭПИДЕМИОЛОГИЯ

Метастазы в головном мозге – серьезное осложнение течения опухолевого процесса, которое отмечается у 20 – 25% онкологических больных. Метастатическое поражение головного мозга встречается в 10 раз чаще, чем

первичные опухоли ЦНС. В России не ведется статистический анализ частоты поражения головного мозга метастазами рака. Однако анализируя статистику заболеваемости злокачественными новообразованиями в России и принимая во внимание усредненные данные кооперативных исследований о частоте церебрального метастазирования, можно получить условную цифру 45,8 на 100 тыс. населения. Это около 70 000 человек в год. В США ежегодно отмечается более 200 000 новых случаев метастатического поражения головного мозга, по сравнению с первичными опухолями мозга 17 000 в год. Posner JB и Chernik NL в 1978 г на секции 2375 онкологических больных метастазы в головном мозге обнаружили в 24 % случаях. Среди 15.000 вскрытий (в общей популяции), проведенных между 1969 и 1984 г.г. в Университетской больнице Инсбруке (Австрия) в 237 случаях (1.6%) обнаружены церебральные метастазы. По клинко-рентгенологическим данным церебральные метастазы диагностируются в 8 – 10 % случаях. Этот показатель увеличивается до 40 % при патологоанатомическом исследовании онкологических больных. Частота церебрального метастазирования в значительной степени зависит от гистологического типа первичной опухоли. Источником церебрального метастазирования может явиться любая злокачественная опухоль. Но наиболее частыми источниками метастазирования являются рак легкого, рак почки, рак молочной железы, меланома, колоректальный рак на которые приходится 3/4 всех метастазов в головной мозг. К редко метастазирующим в головной мозг злокачественным опухолям относятся опухоли с частотой метастазирования менее 1 %. Это опухоли женской репродуктивной системы, опухоли верхних отделов дыхательных и пищеварительных путей, сарком.

Гистологическая форма	Частота церебрального метастазирования	Доля в церебральном метастазировании	Время до развития метастазов	Процент одиночного метастазирования	Процент синхронного метастазирования
Рак легкого	20-40%	40-50%	3-6 мес.	25-40%	28-53%
Рак молочной железы	21-30% (28%-43% - Нег- 2 неупозитивных)	10-19%	21-40 мес.	30-40%	2,8%

Рак почки	2-11%	7-10%	17-28 мес	55%	11-20%
Мела нома	20-40%	10-15%	22 мес.	30-40%	5-6%
Колор ектал ьный рак	7-9%	5-6%	29 мес.	60-70%	10-15%

КЛИНИЧЕСКИЕ ПРИЗНАКИ И СИМПТОМЫ

Дебют неврологических нарушений может быть различным: опухолеподобный вариант, когда общемозговые и очаговые симптомы нарастают на протяжении нескольких дней или недель; апоплексический

вариант, имитирующий инсульт, когда очаговые симптомы (афазия, гемипарез, фокальные эпилептические приступы и др.) возникают остро и, как правило, обусловлены кровоизлиянием в метастаз или окклюзией мозгового сосуда метастатическим эмболом (такое течение характерно для метастазов хорионкарциномы, меланомы, рака легкого); ремиттирующий вариант, когда общемозговые и очаговые симптомы имеют волнообразное течение, напоминающее сосудистый или воспалительный процесс.

Клиническая картина чаще обусловлена сочетанием очаговых и общемозговых симптомов и зависит от локализации метастазов в головном мозге, их размеров и степени выраженности перифокального отека. У 40—50% больных возникает головная боль, у 20% — гемипарез, у 14% — нарушения когнитивной функции и поведения, у 12% — фокальные или генерализованные судорожные приступы, у 7% — атаксия, у 16% — другие симптомы. У 3—7% пациентов наблюдается бессимптомное течение, когда метастазы выявляют лишь при выполнении контрольного КТ или МРТ. Перифокальный отек нередко увеличивает объем мозга гораздо сильнее, чем сама метастатическая опухоль, и вместе с ней приводит к повышению внутричерепного давления, которое проявляется следующими общемозговыми симптомами: головная боль, нередко диффузная, усиливающаяся при перемене положения головы и туловища и сочетающаяся с головокружением; тошнота и рвота, которые нередко на высоте головной боли и могут быть ранним признаком метастатического поражения головного мозга; застойные диски зрительных нервов при исследовании глазного дна (на ранней стадии острой внутричерепной гипертензии этот симптом может отсутствовать). Наряду с этими тремя основными проявлениями внутричерепной гипертензии могут отмечаться сонливость, угнетенное сознание, двоение в глазах, преходящие эпизоды нарушения зрения, стойкая икота. На критическое повышение внутричерепного давления указывает триада Кушинга: увеличение систолического артериального давления, брадикардия и урежение дыхания. Вну-

тричерепная гипертензия может привести к диффузной ишемии мозга и ущемлению или вклинению мозговой ткани в вырезку намета мозжечка (транстенториальное вклинение), в большое затылочное отверстие или под мозговой серп. Чаще всего это и является непосредственной причиной смерти больных.

ДИАГНОЗ И РЕКОМЕНДУЕМЫЕ КЛИНИЧЕСКИЕ ИССЛЕДОВАНИЯ.

Наиболее информативным методом диагностики для выявления анатомической локализации и количества метастазов является магнитно-резонансная томография с контрастным усилением (**стандарт**), которая превосходит по разрешающей способности рентгеновскую компьютерную томографию с двойным контрастированием. МРТ позволяет более точно выявить метастатическое поражение задней черепной ямки и коры головного мозга, канцероматоз оболочек головного мозга, а КТ более чувствительно в определении острого кровоизлияния и изменений костной структуры. Показано, что КТ с контрастированием имеет информативность на 67% больше, чем КТ без контрастирования и позволяет обнаруживать метастазы в мозг, кровоизлияния, кальцинаты и отек нормальных тканей мозга, а также оценивать их изменения в динамике. Множественные метастазы в головной мозг выявляются при МРТ у 65-80% больных с поражением мозга, в то время как при КТ только у 50%. Рекомендуется также выполнение электроэнцефалографии с целью исключения судорожной активности, офтальмологический осмотр с целью исключения застойных явлений на глазном дне.

Обязательный объем обследования (стандарт).

- осмотр, сбор анамнеза болезни, семейного анамнеза,
- неврологический осмотр,
- офтальмологический осмотр,
- МРТ головного мозга с контрастным усилением.
- электроэнцефалография (ЭЭГ)
- рентгенография органов грудной клетки,
- УЗИ органов брюшной полости, малого таза, периферических лимфоузлов
- сцинтиграфия костей скелета.
- клинический анализ крови,
- биохимический анализ крови с показателями функции печени, почек,

При выявлении первичного висцерального очага - КТ, МРТ зоны первичного очага (стандарт).

При не выявленном первичном очаге (опции).

- КТ грудной клетки, брюшной полости, малого таза, либо МР-диффузия всего тела или ПЭТ всего тела

- Колоноскопия, гастроскопия.
- ПЭТ головного мозга.
- Исследование крови на опухолевые маркеры.

ДИФФЕРЕНЦИАЛЬНЫЙ ДИАГНОЗ

Дифференциальная диагностика при метастатическом поражении головного мозга проводится с абсцессами, первичными опухолями мозга, лимфомами ЦНС, демиелинизационными или воспалительными изменениями.

КЛИНИЧЕСКИЕ РЕКОМЕНДАЦИИ

Обзор лечения

Лечение метастатических опухолей головного мозга – одна из наиболее сложных проблем в онкологии. В решении этой проблемы наиболее важно использование мультидисциплинарного подхода, с привлечением различных специалистов (нейрохирургов, химиотерапевтов, радиологов, онкологов) (**стандарт**). Наиболее важные факторы, влияющие на принятие решения о лечении больных с метастазами в головной мозг:

- 1) Морфология опухоли (чувствительность первичной опухоли к лекарственному лечению и лучевой терапии);
- 2) Соматическое состояние больных (включая неврологический дефицит).
- 3) Количество метастатических узлов в головном мозге.
- 4) Размеры метастатических узлов в головном мозге.
- 5) Экстракраниальный опухолевый процесс (первичная опухоль, метастазы в других органах);
- 6) Контроль экстракраниального опухолевого процесса (эффект лекарственной терапии);
- 7) Резектабельность метастазов в головном мозге;
- 8) Отягчающие факторы метастатического поражения головного мозга: опухоли задней черепной ямки; опухолевые узлы, вызывающие нарушения ликвородинамики; супратенториальные опухолевые узлы с выраженной дислокацией; опухолевые узлы с высоким риском вклинения.

Исходя из различного сочетания этих факторов, возможен выбор адекватного лечебного подхода на первом этапе, при выявлении метастазов в головной мозг у онкологических больных. В частности, возможно применение на первом этапе лечения:

1) Лекарственное лечение (у больных с высокой чувствительностью к противоопухолевым препаратам: при бессимптомных метастазах в головном мозге у больных раком молочной железы, мелкоклеточным раком легкого, раком яичников, применение таргетной терапии (ингибиторов EGFR и ALK) у больных немелкоклеточным раком легкого с мутациями EGFR и ALK);

- 2) лучевой терапии на весь головной мозг (у больных с множественными метастазами в головной мозг, либо с единичными радиочувствительными метастазами);
- 3) стереотаксической радиохирургии (при наличии 1-4 метастатических узлов в головном мозге, при размерах узлов до 3,5 см);
- 4) хирургического лечения (при солитарных метастазах в головной мозг; или единичных метастазах в головной мозг, в случае контроля экстракраниальных проявлений опухолевого процесса и наличия неврологической симптоматики, при множественном поражении - в случае жизнеугрожающего состояния, возникшие вследствие масс-эффекта, кровотечения или гидроцефалии, либо когда одно из образований определяет клиническую картину и тяжесть состояния пациента и имеются резервы дальнейшего консервативного лечения пациента после удаления одного из очагов.

Выживаемость больных после диагностики церебральных метастазов без лечения составляет 4 – 6 недель.

Назначение высоких доз глюкокортикоидов продлевает жизнь до 1 – 2 месяцев. Облучение головного мозга, без хирургического лечения может увеличивает этот период до 3 – 6 месяцев.

Эффективность хирургического лечения доказана еще в 1998 г. - два рандомизированных проспективных исследования показали, что хирургическое лечение в комбинации с лучевой терапией улучшает выживаемость больных с единичными церебральными метастазами, по сравнению с использованием только лучевой терапии, и определили роль хирургии в лечении одиночных метастатических узлов в головном мозге. Хирургическое лечение может быть предложено пациентам: **1) с солитарным поражением** головного мозга при

наличии неврологической симптоматики (**стандарт**), **2) единичным поражением головного мозга** в случае отсутствия прогрессирования онкологического процесса на экстракраниальном уровне и наличия неврологической симптоматики (**опция**), **3) при множественном церебральном поражении** - в случае жизнеугрожающего состояния, возникшие вследствие масс-эффекта, кровотечения или гидроцефалии, либо когда одно из образований определяет клиническую картину и тяжесть состояния пациента и имеются резервы дальнейшего консервативного лечения пациента после удаления одного из очагов (**опция**). Хирургическое удаление возможно, в том числе, при множественных анатомически доступных топически разобщенных резектабельных метастазах за одну операционную сессию с изменением позиционирования больного.

Сравнивая хирургической и радиохирургический метод лечения пациентов с церебральными метастазами необходимо учитывать, что хирургическим путем можно добиться быстрого регресса неврологической симптоматики.

Планируя объем и технику удаления церебральных метастазов рака необходимо учитывать их структурно-морфологические особенности (**опция**). Первичные и вторичные морфологические признаки метастаза формируют его структурную организацию, что в свою очередь определяет особенности хирургического вмешательства. В настоящее время по объему и техники хирургического вмешательства можно выделить следующие виды оперативного вмешательства: **удаление метастаза единым блоком, тотальное фрагментирование, имплантация резервуара Оммаи, субтотальное удаление.** Технику и объем хирургического вмешательства в большей степени определяла структурная организация церебральных метастазов. При наиболее часто встречающихся солидных и солидно-некротических формах церебральных метастазов рака в большинстве случаев макроскопически удается проследить четкую границу опухоли с

перифокальной мозговой тканью, которая представлена бесструктурной, малососудистой зоной размягченного мозгового вещества. Ангиоматоз наиболее выражен на границе опухолевого узла и перифокальной мозговой ткани толщиной 1-2 мм. Удаление церебральных метастазов единым блоком выполняется путем включения зоны расплавленного нежизнеспособного мозгового вещества вокруг метастатического узла в блок. При этом проводится аспирационная микроскелетизация питающих патологических сосудов в перифокальной зоне, с последовательной коагуляцией каждого из них. При удалении более васкуляризированных метастазов во избежание интенсивного кровотечения из ложа опухоли целесообразно несколько расширить зону перифокальной аспирации, чтобы не входить в непосредственный контакт с патологическими сосудами. Морфологические исследования проведенные в последнее время в ФГБУ РОНЦ им. Н.Н. Блохина РАМН показали, что зона опухолевой инфильтрации перифокального мозгового вещества различна и зависит от гистологической формы опухоли. Минимальная инфильтрация при раке почки до 1-3 мм. Максимальная - при аденокарциноме легкого до 8 мм. В связи с этими данными, для профилактики локального рецидива, в блок удаляемого метастаза необходимо включать зону перифокального мозгового вещества толщиной до 10 мм, при физиологической дозволенности (**опция**). Как показывает опыт, блоковое удаление церебральных метастазов возможно и в функционально важных зонах без нарастания неврологической симптоматики.

Полное удаление метастаза является конечной целью и залогом успешного хирургического лечения. Однако удаление опухоли единым блоком не всегда возможно. Существует ряд причин, по которым операция выполняется фрагментарным удалением опухоли. К ним относятся размеры опухоли, ее структурная

организация (наличие выраженного некротического компонента), значительная васкуляризация и кровоточивость, а также локализация метастаза. Однако при таком методе удаления отмечается наибольшее число локальных рецидивов. Поэтому при возможности необходимо стремиться к блоковому удалению метастаза.

Наиболее технически сложным является удаление крупных метастазов кистозной и солидно-кистозной структуры. В отличие от гладкостенных кист, образуемых астроцитомами или ангиоретикулемами, при которых большая часть стенок кисты лишена опухолевых элементов и может оставаться неудаленной при условии опорожнения кистозной полости и резекции опухолевого узла, при кистозных церебральных метастазах необходимо стремиться удалить все стенки такой кисты. Поскольку они рыхлые, плохо отделяются от прилежащего мозгового вещества и при удалении часто разрываются, возникает риск оставления участка стенки кисты в ране, что приводит к быстрому рецидиву метастаза. Пациенты с такой структурной организацией церебральных метастазов представляют довольно сложную группу. Практически у всех больных выражена неврологическая симптоматика, а наличие больших кистозных компонентов являлось поводом отказа таким больным в проведении химиолучевой терапии. В таких случаях, при крупных метастазах кистозной и солидно-кистозной структуры, применяется методика имплантации резервуара Оммайа в кистозный компонент опухоли (**опция**), позволяющая добиться быстрого регресса неврологической симптоматики в раннем послеоперационном периоде (1 – 2 сутки) и продолжить консервативное лечение той группе пациентов, состояние которых ранее считалось инкурабельным.

Субтотальное удаление метастаза проводится в единичных случаях при невозможности полного, даже фрагментарного удаления опухоли. Проводится с целью уменьшения размеров опухоли, устранения «масс-эффекта» с целью получения возможности дальнейшего проведения консервативных методов лечения (химиотерапия, лучевая терапия). Однако необходимо учитывать, что неудаленный фрагмент опухоли значительно повышает риск кровотечения в раннем послеоперационном периоде.

Стереотаксическая радиохирургия может быть использована в качестве первичного метода лечения пациентов со множественным метастатическим поражением головного мозга, либо при наличии единичного хирургически недоступного метастаза или при рецидиве заболевания (**рекомендация**). Показатели выживаемости при использовании данного метода аналогичны таковым при хирургической резекции. Так было проведено многоцентровое ретроспективное исследование, в ходе которого оценивалась эффективность лечения единичных метастазов с помощью стереотаксической радиохирургии (данное исследование позволяет произвести наиболее полную оценку эффективности стереотаксической радиохирургии и сравнить ее с эффективностью традиционной резекции). В ходе данного исследования было установлено, что медиана общего показателя выживаемости и функционально независимого показателя выживаемости у больных после стереотаксического радиохирургического лечения составили 56 недель и 44 недели, соответственно. Данные результаты свидетельствуют в пользу того, что эффективность стереотаксического радиохирургического лечения, по крайней мере, не уступает эффективности традиционной резекции.

Химиотерапия редко используется в качестве основного метода лечения метастатических опухолей головного мозга. Для многих опухолей, метастазирующих в головной мозг (немелкоклеточный рак легкого,

первичные опухоли неустановленного генеза, меланома), не характерна высокая чувствительность к химиотерапевтическим препаратам. Кроме того, пациенты с данными опухолями, зачастую, ранее уже получали лекарственную терапию с применением потенциально эффективных препаратов.

Алгоритм лечения пациентов с единичными метастазами в головном мозге

Агрессивная тактика лечения показана при единичных метастатических очагах, возникших на фоне системного опухолевого процесса, а также при возможности проведения системного лечения. При наличии резектабельных образований методами лечения являются (1) оперативное лечение с последующим облучением всего головного мозга (уровень доказательности 1 при 1 метастатическом очаге), (2) стереотаксическая радиохирургия с последующим облучением всего головного мозга (уровень доказательности 1 при 1 метастатическом очаге), (3) стереотаксическая радиохирургия без каких-либо дополнительных методов лечения (уровень доказательности 2B). При нерезектабельных образованиях показано облучение всего головного мозга и/или радиохирургическое лечение. Выбор метода лечения зависит от размера опухоли, выраженности симптомов и опыта специалистов лечебного учреждения. Например, стереотаксический радиохирургический метод можно использовать только при выявлении небольшого количества (< 4) мелких (< 3,5 см), глубоко расположенных, бессимптомных опухолей, а традиционное оперативное лечение показано при более крупных опухолях, сопровождающихся определенной симптоматикой. Целью оперативного вмешательства должно являться полное макроскопическое удаление опухоли, так как по данным исследований такой объем лечения положительным образом влияет на выживаемость больных.

Необходимость проведения облучения всего головного мозга после резекции одиночных метастатических очагов в головном мозге ранее являлась спорной. Однако команда ученых под руководством Patchell доказала целесообразность применения данного метода (1998 г.). В ходе исследования, проведенного Patchell, пациенты рандомизированным образом направлялись на резекцию или на резекцию с последующим облучением всего головного мозга (50,4 Гр за 28 сеансов). Хотя при использовании метода облучения всего головного мозга в сочетании с оперативным лечением частота возникновения рецидивов в любой области головного мозга снизилась с 70% до 18% ($P < 0,01$), показатель выживаемости не изменился и был одинаковым в обеих группах пациентов. Облучение всего головного мозга, используемое после оперативного или стереотаксического радиохирургического лечения единичных или множественных опухолей в качестве метода профилактики появления новых опухолевых очагов, по всей видимости, является менее эффективным при радиоустойчивых опухолях (меланома, почечноклеточный рак, саркома), чем при аденокарциномах легких или головного мозга. Лечение пациентов с прогрессирующим экстракраниальным заболеванием и предполагаемой продолжительностью жизни не более 3 месяцев должно заключаться в проведении облучения всего головного мозга без оперативного вмешательства. В ходе рандомизированного исследования было установлено, что выживаемость в группе пациентов, которым при активном системном опухолевом процессе была выполнена резекция единичного метастатического очага с последующим облучением всего головного мозга, не превышала выживаемость в группе больных, которым было проведено только облучение всего головного мозга.

Алгоритм лечения пациентов с множественными метастазами

Пациентам с множественными метастазами (>3) следует назначать облучение всего головного мозга, РОД 2-3 Гр, 5 раз в неделю, СОД 40- 30 Гр соответственно, с последующим стереотаксическим радиохирургическим лечением или без него (зависит от числа метастатических очагов) (**рекомендация**). В том случае, если у больного отмечается неудовлетворительный неврологический статус, возможно назначение ускоренного курса лучевой терапии, РОД 3 Гр, 5 раз в неделю, СОД 30 Гр). Паллиативное оперативное лечение показано в случае жизнеугрожающего состояния, возникшие вследствие масс-эффекта, кровотечения или гидроцефалии, либо когда одно из образований определяет клиническую картину и тяжесть состояния пациента и имеются резервы дальнейшего консервативного лечения пациента после удаления одного из очагов (**опция**).

После окончания лечения с помощью облучения всего головного мозга каждые 3 месяца в течение 1-го года больным следует проводить МРТ с контрастированием (**стандарт**). При выявлении рецидива следует назначить адекватное лечение, которое будет зависеть от (1) варианта течения заболевания (прогрессирующее системное заболевание или системное заболевание со стабильным течением), (2) возможности назначения должного лечения (ограниченные ресурсы или широкий выбор с возможностью использования должных методов лечения). При прогрессирующем системном заболевании методами лечения являются назначение наилучшей поддерживающей терапии или повторного курса лучевой терапии. При стабильном течении системного заболевания возможно оперативное лечение, проведение повторного курса лучевой терапии или назначение химиотерапии. Выбор химиотерапевтического препарата зависит от типа первичной опухоли.

Алгоритм лечения при рецидиве церебральных метастазов или появлении новых церебральных очагов.

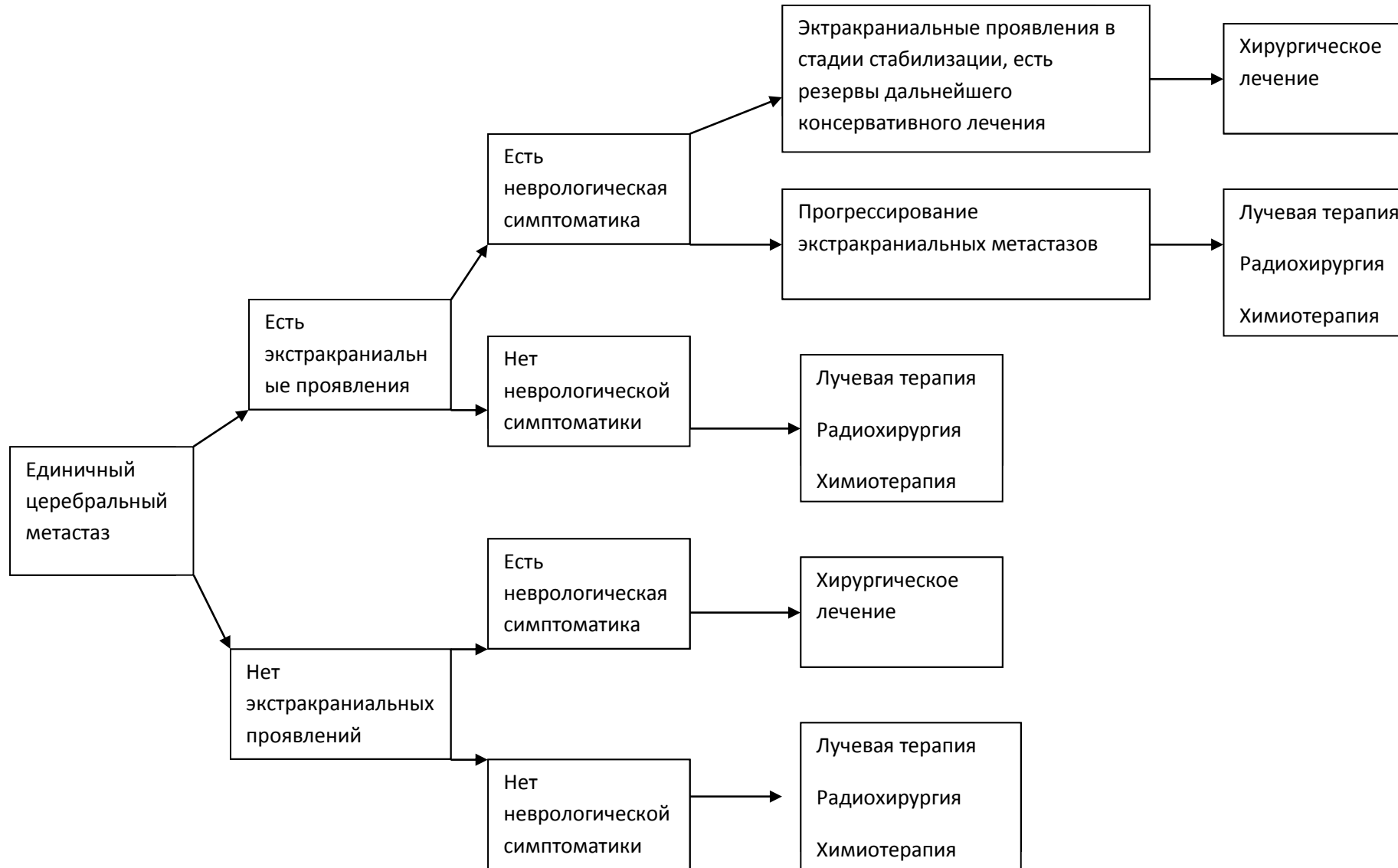МРТ пациентам с метастазами следует выполнять каждые 3 месяца в течение 1-го года, а затем 1 раз в 6-12 месяцев (**стандарт**). Во время лечения радиологические признаки рецидива заболевания могут отсутствовать. При рецидиве заболевания схема лечения больного будет зависеть от того, какое лечение проводилось ранее. При рецидиве заболевания с поражением ЦНС следует установить вариант течения заболевания (локальный или системный), так как это также повлияет на тактику ведения больного. К методам лечения прооперированных ранее пациентов с рецидивом заболевания могут относиться: (1) оперативное лечение, (2) стереотаксическая радиохирургия, (3) облучение всего головного мозга или (4) химиотерапия. Если пациент с локальным рецидивом ранее прошел курс облучения всего головного мозга, то повторно данный метод лечения использовать не рекомендуется. Однако можно применить другие вышеуказанные методы лечения.

Если стереотаксическое радиохирургическое лечение у пациента с рецидивом проводилось более 6 месяцев назад и сопровождалось хорошим эффектом, то оно может быть проведено повторно. Однако с помощью методов визуализации следует убедиться, что у больного имеется активная опухоль, а не лучевой некроз. Тактика лечения больных с рецидивом, характеризующимся отдаленным метастазированием опухоли в головной мозг, зависит от количества метастатических очагов (1-3 очага или более 3 очагов (также считается ограниченным процессом)). Облучение всего головного мозга в зависимости от общего состояния больного следует назначать в том случае, если данная методика не использовалась ранее, РОД 2-3 Гр, 5 раз в неделю, СОД 40- 30 Гр соответственно. Лекарственную терапию следует проводить всем больным с церебральными метастазами, в том числе, в тех

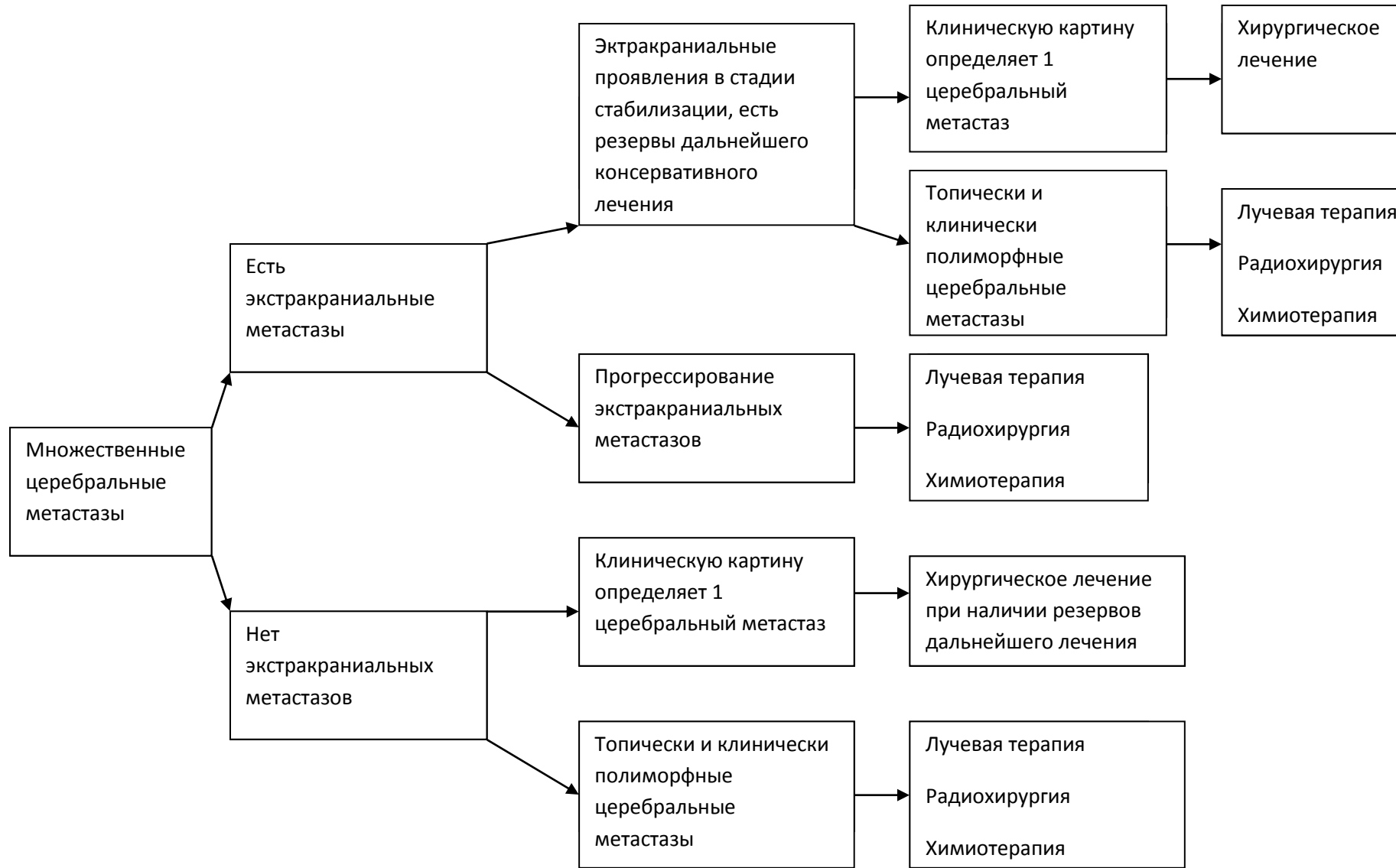
ситуациях, когда при множественных метастазах в мозге опухолевый процесс не удается контролировать с помощью оперативного лечения и радиохирургических методов.

При ограниченном выборе методов лечения пациента с прогрессирующим системным онкологическим процессом и поражением ЦНС рекомендуется облучение всего головного мозга РОД 2-3 Гр, 5 раз в неделю, СОД 40- 30 Гр соответственно (у больного должна отсутствовать лучевая терапия в анамнезе). При появлении масс-эффекта рекомендуется оперативное лечение. Повторный курс лучевой терапии можно назначать только в том случае, если предшествующий курс лучевой терапии (облучение всего головного мозга) сопровождался положительным эффектом. Также возможно назначение наилучшей поддерживающей терапии.

АЛГОРИТМ ЛЕЧЕНИЯ ЕДИНИЧНЫХ ЦЕРЕБРАЛЬНЫХ МЕТАСТАЗОВ.



АЛГОРИТМ ЛЕЧЕНИЯ МНОЖЕСТВЕННЫХ ЦЕРЕБРАЛЬНЫХ МЕТАСТАЗОВ



Дополнение: при тяжелом соматическом состоянии больных (индекс Карновского < 60 баллов), в случаях, если тяжесть состояния не обусловлена неврологическим дефицитом, показана паллиативная лучевая терапия на весь головной мозг.

Лучевая терапия при метастатическом поражении головного мозга.

Выбор объема облучения, разовая очаговая доза (РОД), суммарная очаговая доза (СОД), фракционирования, методики радиотерапии при метастатическом поражении головного мозга (МППГМ) является сложной задачей и зависит от: общего состояния пациента, количества метастазов, размера метастатического очага, локализации, выраженности перифокального отека, наличия и активности первичного опухолевого процесса, наличия экстракраниальных метастазов, гистологического типа опухоли, возраста, выбора пациента.

Исследователи протоколов RTOG 9410 в 1997 году и RTOG 9104 в 2002 году предложили распределения пациентов с МППГМ на 3 прогностических класса (РРА) в зависимости от совокупности клинически значимых прогностических факторов:

I класс (составляет 20%), возраст ≤ 65 лет, индекс Карновского $\geq 70\%$, контролируемая первичная опухоль, отсутствие экстракраниальных метастазов: медиана выживаемости (МВ) составила 7 месяцев. При единичных очагах 13,5 месяцев; при множественных 6 месяцев.

III класс (составляет 30%) индекс Карновского < 70% независимо от других факторов: МВ составила 3 месяца.

II класс (составляют 50 % больных с МПГМ) все оставшиеся больные: МВ 4,5 месяцев. При единичных очагах 8 месяцев, при множественных 4 месяца.

Облучение всего головного мозга (ОВГМ) - стандартная методика радиотерапии пациентов с МПГМ, РОД 3 Гр, 10 фракций, СОД 30 Гр за 2 недели. Риск поздних лучевых повреждений у больных, переживших 9 месяцев, составляет 10% (QUANTEC). При продолжительности жизни более > 6 месяцев целесообразно использовать РОД 2,5 Гр, 5 раз в неделю, СОД 37,5 Гр, 3,5 недели. Также не следует использовать РОД более 2,5 Гр при проведении лучевой терапии одновременно с химиотерапией.

При метастатическом поражении головного мозга может быть предложена стереотаксическая радиохирургия (стереотаксическая радиотерапия) - вид лучевой терапии, при которой высокая доза подводится с высокой точностью за 1-5 фракций, при этом РОД составляет соответственно 24 – 5 Гр, с учетом толерантности критических органов. Ряд авторов отмечают, что использование только локальной лучевой терапии связано с высоким риском появления новых внутримозговых образований (27 % против 76%), большинство таких образований симптоматические и связаны с неврологическим дефицитом, резко ухудшает качество жизни и требует повторного проведения лечения (лучевой терапии, химиотерапии, хирургического лечения), что связано со значительными когнитивными нарушениями.

Показания к проведению стереотаксической радиотерапии: наличие от 1 до 4 метастазов, суммарном объеме всех интракраниальных очагов более 40 см³, хорошая визуализация опухоли при МРТ и при совмещении с КТ исследованием, размер очага не более 3,5 см, состояние больного по шкале Карновского $\geq 70\%$, ожидаемая продолжительность жизни больного не менее 3-х месяцев.

Относительные противопоказания к лучевой терапии: метастазы в головной мозг с распадом, метастазы в мозг с выраженным перифокальным отеком или гидроцефалией, не ответившие на дегидратационную терапию, смещение срединных структур головного мозга 1,0 см и более, выраженная неврологическая симптоматика, не купирующаяся кортикостероидами, метастазы с кровоизлиянием, предшествующее облучение головного мозга, дезориентированность пациента, судорожный синдром, не купирующийся медикаментозно, потеря памяти и другие выраженные психо- и неврологические синдромы, тяжелые сопутствующие заболевания сердечно-сосудистой системы, легких, и других органов в стадии декомпенсации (состояние больного, оцениваемое по шкале Карновского 40 баллов и менее).

Лучевая терапия при МПГМ проводится на фоне дегидратационной терапии. Дегидратационная терапия при наличии перифокального отека включает: дексаметазон 8 – 24 мг внутримышечно, 2 – 3 раза в сутки (с обязательным указанием эффективности по истечении 5-7 дней проведения); диакарб 250 мг утром, внутрь; панангин 2 таблетки 3 раза в сутки; квамател 40 мг или омез 20 мг вечером, внутрь. При отсутствии перифокального отека и неврологической симптоматики, возможно проведение лучевой терапии без назначения дексаметазона. При назначении дексаметазона предпочтительное его внутримышечное введение, но возможен прием внутрь, при этом доза дексаметазона при приеме его в таблетках или капсулах уменьшется в два раза. При введении дексаметазона очень важна еженедельная оценка уровня сахара крови, с коррекцией инсулинами при повышении глюкозы крови выше нормы.

Рак легкого

МППМ при мелкоклеточном раке легкого возникает более чем у 50% больных, при этом показано проведение химиолучевой терапии. Перед радиотерпией проводится 2-3 курса химиотерапии с последующей оценкой эффекта по данным МРТ головного мозга с контрастным усилением и последующим началом проведения радиотерапии. В случае наличия неврологической симптоматики, незамедлительно проводится химиолучевая терапия, РОД 2,5 Гр, 5 раз в неделю, СОД 37,5 Гр. В связи с высокой чувствительностью мелкоклеточного рака легкого к химиолучевой терапии, стереотаксическая лучевая терапия назначается крайне редко, в случае наличия доказанной остаточной метастатической опухоли по данным МРТ с контрастированием или ПЭТ КТ с холином или метионином.

При плоскоклеточном раке легкого МППМ реализуется у 48% больных, при этом показано проведение химиолучевой терапии. Перед радиотерпией проводится 2-3 курса химиотерапии с последующей оценкой эффекта по данным МРТ головного мозга с контрастным усилением и последующим началом проведения радиотерапии. В случае наличия выраженной неврологической симптоматики, не купирующейся кортикостероидами и угрожающей жизни больного проводится хирургическая резекция метастатической опухоли, при невозможности ее выполнения незамедлительно проводится химиолучевая или радиотерапия, РОД 2,5 - 3 Гр, 5 раз в неделю, СОД 37,5 - 30 Гр (РОД 3 Гр - при неблагоприятном прогнозе - выживаемость менее 3 месяцев). После оценки эффекта лечения, через 2 недели по данным МРТ с контрастированием, в случае отсутствия противопоказаний, и наличия остаточной метастатической опухоли, соответствующей критериям проведения стереотаксической радиотерапии, возможно проведение стереотаксической радиохирургии, РОД 5 Гр, 5 раз в неделю, СОД 15 Гр, с учетом толерантности критических органов.

При аденокарциноме легкого с мутации 18-21 экзонов EGFR и/или транслокацией ALK, при наличие единичного (до 3 очагов) МПГМ и соответствии критериям проведения стереотаксической радиотерапии, возможно проведение стереотаксической радиохирургии РОД 15 - 18 - 24 Гр однократно при размере очага до 30 мм, от 20 до 30 мм и менее 20 мм соответственно (RTOG 9508), или фракционированной радиохирургии РОД 6 - 7- 8 Гр , 5 раз в неделю, СОД 30 – 35 - 24 Гр соответственно, Перед радиохирургией проводится 2-3 курса химиотерапии с последующей оценкой эффекта по данным МРТ головного мозга с контрастным усилением и последующим началом проведения радиохирургии. В случае наличия выраженной неврологической симптоматики, не купирующейся кортикостероидами и угрожающей жизни больного проводится хирургическая резекция метастатической опухоли с последующей радиотерапией. При аденокарциноме легкого без мутации 18-21 экзонов EGFR и/или без транслокации ALK показано проведение химиолучевой терапии аналогичной при плоскоклеточном раке легкого.

Рак молочной железы

При МПГМ у больных, страдающих раком грудной железы показано проведение химиолучевой терапии аналогичной при плоскоклеточном раке легкого (смотри выше). Лучевая терапия на весь объем головного мозга может сочетается с лекарственной терапией, наиболее часто с гормонотерапией, приемом капецитабина, блокаторами рецепторов эпидермального фактора роста человека 2 типа при гиперэкспрессии или амплификации гена Her2/neu в опухолевых клетках.

Меланома.

При МПГМ у больных, страдающих меланомой показано проведение лучевой терапии одновременно с лекарственной терапией. Перед радиотерпией проводится 2-3 курса лекарственной терапии с последующей оценкой эффекта по данным МРТ головного мозга с контрастным усилением и последующим началом проведения радиотерапии. Если неврологическая симптоматика выраженная, не купируется кортикостероидами и угрожает жизни больного, проводится хирургическая резекция метастатических очагов, с последующей лучевой терапией.

При наличие до 4 интракраниальных очагов, соответствии критериям проведения стереотаксической радиотерапии, отсутствии противопоказаний, возможно проведение стереотаксической радиохирургии РОД 15 - 18 - 24 Гр однократно при размере очага до 30 мм, от 20 до 30 мм и менее 20 мм соответственно (RTOG 9508), или фракционированной радиохирургии РОД 6 - 7- 8 Гр , 5 раз в неделю, СОД 30 – 35 - 24 Гр соответственно, с учетом толерантности критических структур.

Лучевая терапия на весь объем головного мозга должна сочетаться с лекарственной терапией.

Rades D. et al в 2009 году показали, что ОБГМ при меланоме с РОД 1,8-2,5 Гр, 5 раз в неделю, до СОД 45 Гр более эффективна в отношении интракраниального контроля и общей выживаемости по сравнению с классической схемой облучения 30 Гр за 10 фракций у больных с множественными интракраниальными метастазами меланомы. Режимы фракционирования радиотерапии при множественном метастаическом поражении головного мозга у больных меланомой подлежат разработки в ближайшие годы.

Рак почки

Метастазы в головной мозг при почечноклеточной карциноме развиваются в течение 10 – 42 месяцев после выявления первичной опухоли. Сроки их выявления зависят от стадии заболевания и биологических особенностей первичной опухоли. При МПГМ у больных раком почки показано проведение лучевой терапии аналогичной при меланоме (смотри выше).

Колоректальный рак

При МПГМ у больных, страдающих колоректальным раком показано проведение химиолучевой терапии аналогичной при аденокарциноме легкого (смотри выше).

Семинома

При МПГМ у больных, семиномой показано проведение химиолучевой терапии аналогичной при мелкоклеточном раке легкого (смотри выше).

Лимфома

При МПГМ у больных, семиномой показано проведение химиолучевой терапии аналогичной при мелкоклеточном раке легкого (смотри выше).

Лекарственное лечение метастатических опухолей головного мозга

Выбор схемы лекарственного лечения пациента с метастатическим опухолевым процессом в головном мозге зависит, в первую очередь, от морфологии первичной опухоли и ее биологических характеристик. Выбор схемы лекарственного лечения зависит также от ранее проведенной, до выявления метастазов в головном мозге, химиотерапии. В случае выполнения по показаниям хирургической операции по удалению метастатической опухоли головного мозга необходимо дополнительное исследование морфологии и биологических характеристик удаленного метастаза.

Рак легкого

При мелкоклеточном раке легкого можно использовать следующие режимы химиотерапии:

1) Иринотекан – 65 мг/м² внутривенно в 1 день + Цисплатин – 80 мг/м² внутривенно в 1 день, каждые 3 недели

2) Иринотекан – 65 мг/м² внутривенно в 1 день + Карбоплатин – 80 мг/м² внутривенно в 1 день, каждые 3 недели

3) Топотекан – 4 мг/м² внутривенно в 1, 8 и 15 дни, каждые 4 недели (у ранее получавших химиотерапию больных)

4) Схема EP: Этопозид - 100 мг/м² внутривенно в 1,2,3 дни + Цисплатин – 80 мг/м² внутривенно в 1 день, каждые 3 недели (в сочетании с лучевой терапией на область головного мозга)

При аденокарциноме легкого (без мутации 18-21 экзонов EGFR, без транслокации ALK) можно использовать следующие режимы химиотерапии:

1) Паклитаксел – 175 мг/м² внутривенно в 1 день + Карбоплатин – по AUC=6 внутривенно в 1 день, каждые 3 недели (при отсутствии кровоизлияний в головном мозге возможно проведение химиотерапии в сочетании с препаратом бевацизумаб – 10 мг/кг внутривенно в 1 день, каждые 3 недели)

2) Пеметрексед – 500 мг/м² внутривенно в 1 день + Цисплатин – 50 мг/м² внутривенно в 1 день, каждые 3 недели

3) Пеметрексед – 500 мг/м² внутривенно в 1 день, каждые 3 недели

При плоскоклеточном раке легкого можно использовать режим химиотерапии:

1) Гемцитабин – 1000 мг/м² внутривенно в 1 и 8 дни + Цисплатин – 50 мг/м² внутривенно в 1 и 8 дни, каждые 3-4 недели

2) Гемцитабин – 1000 мг/м² внутривенно в 1 и 8 дни + Карбоплатин – АUC=5 внутривенно в 1 день, каждые 3-4 недели

При аденокарциноме легкого (с мутацией 18-21 экзонов EGFR) можно использовать следующие режимы лекарственной терапии:

Гефитиниб – 250 мг в сутки внутрь, ежедневно

Эрлотиниб – 150 мг в сутки внутрь, ежедневно

При аденокарциноме легкого (с транслокацией ALK) можно использовать следующий режим лекарственной терапии:

Кризотиниб – 250 мг в сутки внутрь, ежедневно

Рак молочной железы

При раке молочной железы с метастазами в головном мозге возможно использование следующих режимов химиотерапии:

1) схема FAC – Циклофосфан – 500 мг/м² внутривенно в 1 день + Доксорубин – 50 мг/м² внутривенно в 1 день + 5-Фторурацил – 500 мг/м² внутривенно в 1 день

- 2) схема CMF: Циклофосфан - 100 мг/м² внутрь или внутримышечно — 1 —14-й дни + метотрексат - 40 мг/ м² внутривенно в 1-й и 8-й дни + 5-Фторурацил - 600 мг/ м² внутривенно в 1-й и 8-й дни
- 3) схема AC: Доксорубин – 50 мг/м² внутривенно в 1 день + Циклофосфан – 500 мг/м² внутривенно в 1 день, каждые 3 недели
- 4) Капецитабин – 2000 мг мг/м²/сутки внутрь 1-14 дни, каждые 3 недели (в том числе, в сочетании с лучевой терапией)
- 5) Гемцитабин – 1000 мг/м² внутривенно в 1 и 8 дни + Цисплатин – 50 мг/м² внутривенно в 1 и 8 дни,каждые 3-4 недели

При раке молочной железы с гиперэкспрессией Her-2/neu (Her-2/neu+++ при иммуногистохимическом исследовании, или при FISH+) можно использовать следующую тактику лечения (21, 22, 37, 48):

- 1) Капецитабин – 2000 мг/м²/сутки внутрь 1-14 дни, каждые 3 недели + Лапатиниб – 1250 мг/сутки внутрь, постоянно
- 2) Капецитабин – 2000 мг/ мг/м²/сутки внутрь 1-14 дни, каждые 3 недели + лапатиниб – 750-1000 мг/сутки внутрь, постоянно + трастузумаб – 6 мг/кг внутривенно 1 раз в 3 недели*
- 3) Трастузумаб – 6 мг/кг внутривенно 1 раз в 3 недели* (в том числе, в тех случаях, если больной ранее уже получал Трастузумаб) + химиотерапия с включением таксанов (у ранее нелеченых), или смена режима химиотерапии (если пациент ранее уже получал лечение) + локальный контроль опухолевого процесса (лучевая терапия на весь головной мозг, или радиохирургическое лечение).

* - при первом введении доза Трастузумаба – 8 мг/кг

Меланома

У больных меланомой с метастазами в головном мозге возможно использование следующих схем лекарственной терапии:

- 1) Темозоломид – 150-200 мг/ мг/м²/сутки внутрь 1-5 дни, каждые 4 недели
- 2) Фотемустин – 100 мг/ мг/м² внутривенно в 1,8 и 15 дни (индукционный курс). Далее – 100 мг/мг/м² внутривенно в 1 день, каждые 4 недели
- 3) Ломустин – 100 мг/ мг/м² внутрь в 1 день, каждые 6 недель
- 4) Темозоломид - 150 мг мг/м²/сутки внутрь 1-5 дни + Цисплатин – 20 мг/ мг/м²/сутки внутривенно 1-5 дни, каждые 4 недели
- 5) Ипилимумаб – 3 мг/кг внутривенно в 1 день, каждые 3 недели (курс лечения – 4 введения)

У больных меланомой с мутацией V600E и V600K B-raf возможно применение следующих схем лечения:

Вемурафениб – 960 мг х 2 раза в сутки, внутрь, ежедневно

Дабрафениб — 150 мг х 2 раза в сутки, внутрь, ежедневно

Дабрафениб — 150 мг х 2 раза в сутки, внутрь, ежедневно + Траметиниб — 2 мг в сутки, внутрь, ежедневно

Рак почки

Хирургическое лечение и лучевая терапия, в том числе, радиохирургическое лечение, должны рассматриваться как оптимальные методы лечения больных раком почки с метастазами в головном мозге. Системная лекарственная терапия играет в последние годы все возрастающую роль в лечении пациентов с прогрессирующим опухолевым процессом в головном мозге. При этом отсутствуют точные фармакокинетические данные о лекарственных препаратах, зарегистрированных для лечения диссеминированного рака почки, в отношении их концентрации в ЦНС при применении в терапевтических дозах. Исходя из данных литературного обзора и результатов собственных исследований можно сделать заключение, что пока еще ни один из таргетных препаратов (сунитиниб, сорафениб, пазопаниб, акситиниб, темсиромус, эверолимус, бевацизумаб) не продемонстрировал достоверного преимущества над другими в лечении больных раком почки с метастазами в головном мозге. Все препараты продемонстрировали способность достигать клинического и рентгенологически подтвержденного объективного эффекта (в большинстве случаев, в виде стабилизаций) лечения метастазов в головном мозге. Наибольшие данные по эффективности лечения имеются по препаратам сунитиниб и сорафениб. В случае прогрессирования опухолевого процесса в головном мозге лекарственное лечение должно обсуждаться в каждой ситуации индивидуально, в соответствии со стандартными подходами в лечении больных диссеминированным раком почки.

- 1) Сунитиниб – 50 мг/сутки внутрь, ежедневно 1-28 дней, интервал между циклами – 2 недели
- 2) Сорафениб – 800 мг/сутки, ежедневно
- 3) Пазопаниб – 800 мг/сутки, ежедневно
- 4) Темсиролимус – 25 мг внутривенно, 1 раз в неделю
- 5) Бевацизумаб – 10 мг/кг внутривенно, 1 раз в 2 недели (в сочетании с интерферонами)
- 6) Эверолимус – 10 мг/сутки внутрь, ежедневно
- 7) Акситиниб – 10 мг/сутки внутрь, ежедневно

Колоректальный рак

Хирургическое лечение и лучевая терапия, в том числе, радиохирургическое лечение, должны рассматриваться как оптимальные методы лечения больных колоректальным раком с метастазами в головном мозге. Нет данных международных исследований по эффективности лекарственного лечения, включая использование моноклональных антител, у больных колоректальным раком с метастазами в головном мозге. Исходя из результатов собственных исследований можно предложить использование стандартных режимов в лечении данной категории пациентов. Возможно использование режимов лечения с включением капецитабина (ХелОх), иринотекана (FolfIri) и др. При наличии мутации K-ras возможно использование бевацизумаба (при отсутствии рентгенологических признаков кровоизлияния в ЦНС). При отсутствии мутации K-ras возможно использование как бевацизумаба так и ингибиторов EGFR (цетуксимаб или панитумумаб). Ингибиторы EGFR предпочтительнее использовать в комбинации с иринотеканом и фторпиримидинами.

Химиотерапия:

- 1) Капецитабин – 2500 мг/м²/сутки внутрь 1-14 дни, каждые 3 недели
- 2) Схема XelOx: Капецитабин 2000 мг/м²/сутки внутрь 1-14 дни + Оксалиплатин – 130 мг/м² внутривенно в 1 день, каждые 3 недели
- 3) Схема FolfTri: Иринотекан – 180 мг/м² внутривенно в 1 день + Лейковорин – 200 мг/м² внутривенно (инфузия – 2 часа) в 1 день + 5-Фторурацил – 400 мг/м² внутривенно струйно в 1 день + 5-Фторурацил – 2400 мг/м² внутривенно (инфузия – 46 часов). Курсы химиотерапии - каждые 2 недели
- 4) Ралтитрексед – 3 мг/м² внутривенно, 1 раз в 3 недели

Таргетная терапия:

- 1) Цетуксимаб – 400 мг/м² внутривенно (1-я инфузия), далее – еженедельно в дозе 250 мг/м²
- 2) Панитумумаб – 6 мг/кг внутривенно 1 раз в 2 недели
- 3) Бевацизумаб – 7,5 мг/кг внутривенно 1 раз в 3 недели, или 5 мг/кг внутривенно 1 раз в 2 недели

Оценка эффективности лечения

Оценка эффективности лечения проводится на основании неврологического осмотра, данных КТ и МРТ головного мозга с контрастным усилением, комплексного обследования включающие рентгенографию органов грудной клетки, УЗИ органов брюшной полости, периферических л/узлов, сканирование костной системы

(стандарт). Оценка эффекта лекарственного лечения проводится каждые 2-3 цикла лечения при проведении химиотерапии, или каждые 2-3 месяца при проведении лекарственного лечения. Лечение проводится до прогрессирования заболевания в головном мозге, или прогрессировании системного заболевания. Основными показателями являются частота полных и частичных ответов метастазов в головном мозге, контроль системного заболевания, показатели времени до прогрессирования болезни, показатели общей выживаемости (медиана общей выживаемости, годовичная выживаемость), функциональное состояние больных.