



**ОБЩЕРОССИЙСКИЙ СОЮЗ ОБЩЕСТВЕННЫХ  
ОБЪЕДИНЕНИЙ  
АССОЦИАЦИЯ ОНКОЛОГОВ РОССИИ**

## **ПРОЕКТ**

**Клинические рекомендации по диагностике и лечению  
больных с опухолями верхних мочевыводящих путей**

**Коллектив авторов (в алфавитном порядке):**

**М.И. Волкова, В.Б. Матвеев, С.В. Медведев, Д.А. Носов, Е.В. Хмелевский, В.А.  
Черняев,**

Москва 2014

## ЭПИДЕМИОЛОГИЯ

Уротелиальный рак занимает 4 место по распространенности злокачественных опухолей после рака простаты (или молочных желез), легкого и колоректального рака. Данный вид опухоли может возникать как в нижних мочевыводящих путях (мочевой пузырь или уретра), так и в верхних (чашечно-лоханочная система почки или мочеточник). Рак мочевого пузыря составляет 90-95% среди всех случаев уротелиального рака и является наиболее распространенной злокачественной опухолью мочевыводящих путей, занимая второе место среди всех злокачественных опухолей мочеполовых органов после рака предстательной железы. Уротелиальный рак верхних мочевыводящих путей (УРВМП) встречается довольно редко и составляет 5-10% от всех случаев уротелиального рака. Ежегодная заболеваемость УРВМП в западных странах составляет 1 или 2 случая на 100 000 жителей. Опухоли лоханки почки встречаются в два раза чаще, чем опухоли мочеточника. В 8-13% случаев выявляется сочетанный рак мочевого пузыря. Рецидив заболевания в мочевом пузыре встречается у 31-50% пациентов, страдающих УРВМП, в то время, как рецидив в лоханке с контрлатеральной стороны встречается только в 2-6%.

Развитие УРВМП отличается от такового при раке мочевого пузыря: 60% УРВМП являются инвазивными на момент установления диагноза, по сравнению с 15% при раке мочевого пузыря. Пик заболеваемости УРВМП приходится на седьмую-восьмую декаду жизни, УРВМП в три раза чаще встречается у мужчин, чем у женщин. Наследственные случаи УРВМП сочетаются с наследственным неполипозным колоректальным раком.

### **Факторы риска**

Курение табака и профессиональная деятельность остаются прямыми факторами риска для развития уротелиального рака. Курение увеличивает риск развития УРВМП с 2,5 до 7. Профессиональная деятельность, связанная с определенными ароматическими аминами, также является фактором риска (лакокрасочная, текстильная, химическая, нефтяная и угольная промышленность). У людей, занятых на таких производствах, реализуется карциногенный эффект определенных химических веществ, таких как бензидин и  $\beta$ -нафталин. Эти 2 вещества были запрещены с 1960-х годов в большинстве индустриальных стран. Средняя продолжительность воздействия этих веществ, необходимая для развития УРВМП, составляет приблизительно 7 лет, с латентным периодом до 20 лет. Риск развития УРВМП после контакта с ароматическими аминами повышается в 8 раз.

### **Классификация и морфология**

## **Гистологические типы**

Более чем 95% уротелиального рака развивается из уротелия и относится к УРВМП или к раку мочевого пузыря. Что касается УРВМП, морфологические варианты описаны как более часто встречаемые при уротелиальных опухолях почки. Эти варианты относятся к опухолям высокого злокачественного потенциала (high-grade), и соответствуют одному из следующих вариантов: микропапиллярному, светло-клеточному, нейроэндокринному и лимфоэпителиальному. Рак собирательных протоков имеет сходные характеристики с УРВМП благодаря общему эмбриональному происхождению.

Опухоли верхних мочевыводящих путей с неуретральной морфологической структурой является довольно редкими. Эпидермоидный рак верхних мочевыводящих путей встречается менее чем в 10% случаев опухолей чашечнолоханочной системы и еще реже при опухолях мочеточника. Другие морфологические типы представлены аденокарциномой (<1%), нейроэндокринным раком и саркомой.

## **Классификация**

Классификация и морфология УРВМП сходна с таковой при раке мочевого пузыря. Выделяют неинвазивные папиллярные опухоли (папиллярная уротелиальная опухоль с низким злокачественным потенциалом, low-grade папиллярный уротелиальный рак, high-grade папиллярный уротелиальный рак), плоские поражения (carcinoma in situ [CIS]), и инвазивный рак. Все варианты уротелиальных опухолей, описанных для мочевого пузыря, также могут встречаться в верхних мочевыводящих путях.

### **TNM классификация**

В таблице 1 представлена TNM классификация Union Internationale Contre le Cancer 2009, используемая в данных клинических рекомендациях. Согласно TNM классификации, в качестве регионарных лимфоузлов рассматриваются лимфоузлы ворот почки, парааортальные, паракавальные и, для мочеточника, внутритазовые лимфоузлы. Сторона поражения не влияет на N классификацию.

### **Таблица 1. TNM классификация 2009 для УРВМП**

#### **T – первичная опухоль**

Tx – опервичная опухоль не может быть оценена

T0 – нет данных за наличие первично опухоли

Ta – неинвазивный папиллярный рак

Tis - carcinoma in situ

T1 – опухоль вовлекает субэпителиальную соединительную ткань

T2 – опухоль поражает мышечный слой

T3 – (почечная лоханка) опухоль прорастает за пределы мышечной оболочки в перипельвикальную жировую ткань или почечную паренхиму (мочеточник) опухоль прорастает за пределы мышечного слоя в периуретеральную жировую клетчатку

T4 – опухоль вовлекает соседние органы или прорастает через почку в паранефральную клетчатку

#### **N – регионарные лимфоузлы**

Nx – регионарные лимфоузлы не могут быть оценены

N0 – нет метастазов в регионарных лимфоузлах

N1 – метастаз в одном лимфоузле 2 см или менее в наибольшем измерении

N2 – метастаз в одном лимфоузле более 2 см, но менее 5 см в наибольшем измерении, или несколько метастазов в лимфатических узлах не более 5 см в наибольшем измерении

N3 – метастазы в лимфоузлах более 5 см в наибольшем измерении.

#### **M – отдаленные метастазы**

M0 – нет отдаленных метастазов

M1 – есть отдаленные метастазы

*УРВМП – уротелиальный рак верхних мочевыводящих путей*

#### **Симптоматика**

Наиболее распространенным симптомом при УРВМП является макро- или микрогематурия (70-80%). Боль в боку встречается в 20-40% случаев, пальпируемое образование в поясничной области описано в 10-20% случаев. Однако, системные симптомы (измененное состояние здоровья, включая анорексию, потеря веса, недомогание, тошнота, лихорадка, ночная потливость или кашель) должны служить причиной для более детального обследования с целью поиска регионарных метастазов и оценки необходимости проведения периоперационной химиотерапии.

#### **Диагностика**

## **1 Инструментальная диагностика**

### *1.1 Мультидетекторная компьютерная урография*

Мультидетекторная компьютерная урография (МДКТУ) считается золотым стандартом для обследования верхних мочевыводящих путей, заняв место экскреторной урографии. Данное исследование должно выполняться при оптимальных условиях, особенно с включением экскреторной фазы. Необходимо выполнять сканирование в спиральном режиме (с шагом в 1 миллиметр) до и после введения контрастного вещества.

Уровень выявления УРВМП считается достаточным для исследований такого типа: 96% чувствительности и 99% специфичности для полиповидных опухолей размером от 5 до 10 мм. Чувствительность снижается до 89% для полиповидных опухолей менее 5 мм, и составляет 40% для опухолей менее 3 мм. При помощи МДКТУ также можно оценить толщину стенки лоханки почки или мочеточника при подозрении на УРВМП. Основной сложностью остается идентификация плоских поражений, которые остаются неопределяемыми до тех пор, пока не разовьется массивная инфильтрация.

Было показано, что выявление гидронефроза на этапе дооперационного обследования ассоциировано с распространенным патологическим процессом и худшими онкологическими результатами.

### *1.2 Магнитно-резонансная томография*

Магнитно-резонансная томография (МРТ) показана тем пациентам, которым не удастся выполнить МДКТУ. Частота выявления УРВМП при МРТ составляет 75% после введения контрастного вещества для опухолей менее 2 см. Однако, МРТ с контрастным усилением противопоказана некоторым пациентам с сниженной почечной функцией (клиренс креатинина <30 мл\мин) из-за риска развития нефрогенного системного фиброза. МРТ без контрастного усиления считается менее ценной по сравнению с МДКТУ для диагностики УРВМП.

## **2 Цистоскопия и цитологическое исследование мочи**

Положительный результат цитологического исследования мочи позволяет заподозрить УРВМП при условии, что цистоскопия не выявила изменений и исключена CIS мочевого пузыря и простатической уретры. При диагностике УРВМП цитологическое исследование обладает меньшей чувствительностью, чем при раке мочевого пузыря, даже при high-grade опухолях, и, в идеале, должно выполняться *in situ* (т.е. из полости почки). Положительный результат цитологического исследования может оказать помощь в стадировании, поскольку ассоциирован с мышечной инвазией и распространении опухолевого процесса за пределы органа .

Выявление молекулярных нарушений при флуоресцентной *in situ* гибридизации (FISH) становится все более и более популярным для скрининга уротелиального рака, однако результаты пока предварительные. Чувствительность FISH для определения УРВМП сопоставима с таковой при раке мочевого пузыря.

### 3 Диагностическая уретероскопия

Уретероскопия является лучшим методом для диагностики УРВМП. С помощью гибкого уретероскопа можно макроскопически осмотреть мочеточник и большие чашечки почки в 95% случаев, можно оценить вид опухоли, взять биопсию, определить степень злокачественности опухоли в 90% случаев с низким уровнем ложно-отрицательных результатов. Также с помощью данного метода можно получить материал для цитологического исследования непосредственно из мочеточника, выполнить ретроградную пиелограмму.

Уретероскопия особенно полезна когда диагноз неясен, когда предполагается консервативное лечение, или у пациента с единственной почкой. Возможность выполнения уретероскопии следует рассматривать для каждого пациента с УРВМП при дооперационном обследовании. Данные о степени злокачественности опухоли (при биопсии во время уретероскопии), ипсилатеральный гидронефроз и результат цитологического исследования мочи могут помочь принять решение о радикальной нефроуретерэктомии (РНУ) или эндоскопическом лечении. В таблице 2 приведены рекомендации.

**Таблица 2 Рекомендации по диагностике УРВМП**

Рекомендации по диагностике УРВМП	СР
Цитологическое исследование мочи	A
Цистоскопия для исключения опухолевого поражения мочевого пузыря	A
МДКТУ	A

УРВМП – уротелиальный рак верхних мочевыводящих путей; МДКТУ – мультидетекторная компьютерная урография

### Прогностические факторы

Уротелиальный рак верхних мочевыводящих путей с вовлечением мышечного слоя стенки характеризуется плохим прогнозом. 5-летняя специфическая выживаемость составляет <50% при pT2\pT3 и <10% при pT4. В данном разделе коротко описаны современные факторы прогноза.

В соответствии с большинством классификаций, первичными прогностическими факторами являются стадия опухолевого процесса и степень злокачественности опухолевых клеток.

Влияние пола на смертность от УРВМП недавно оспорено и более не рассматривается в качестве независимого фактора прогноза. Напротив, возраст пациента до сих пор считается независимым прогностическим фактором поскольку более старший возраст на момент выполнения РНУ ассоциирован с уменьшением опухолево-специфической выживаемости (УД: 3). Однако, пожилой возраст сам по себе не может быть ограничением к агрессивному лечению УРВМП. Большинству пожилых пациентов может быть выполнена РНУ. Это подтверждает тот факт, что возраст сам по себе является неадекватным критерием при оценке отдаленных результатов у пожилых пациентов с УРВМП.

В соответствии с последними данными, первичное расположение опухоли в пределах верхних мочевыводящих путей (т.е. мочеточник или лоханка почки) более не рассматривается как прогностический фактор, в противоположность ране опубликованным сообщениям (УД:3). Это означает, что расположение опухоли (мочеточник или чашечнолоханочная система почки) больше не влияет на установление стадии опухолевого процесса.

Лимфоваскулярная инвазия встречается приблизительно в 20% случаев УРВМП и является независимым предиктором выживаемости. Наличие или отсутствие лимфоваскулярной инвазии должно быть включено в гистологическое заключение после РНУ (УД: 3). Однако, только у пациентов с отсутствием метастазов в лимфоузлы лимфоваскулярная инвазия обладает прогностической ценностью.

Распространенный некроз опухоли является независимым предиктором клинических результатов для пациентов, которые подверглись РНУ. Распространенный некроз опухоли определяется при >10% некроза в опухоли (УД: 3).

Строение опухоли (папиллярная или на широком основании) УРВМП ассоциировано с прогнозом после РНУ. Опухоли на широком основании ассоциированы с худшим прогнозом (УД: 3).

Наличие сопутствующей CIS у пациентов с УРВМП не распространяющимся за пределы органа ассоциировано с высоким риском рецидива заболевания и опухолево-специфической смертностью (УД: 3). Также как и при уротелиальном раке нижних мочевыводящих путей, наличие CIS является независимым предиктором худшего прогноза.

На сегодняшний день, ни один из изучаемых молекулярных маркеров не обладает достаточными клиническими и статистическими критериями для внедрения в клиническую практику.

## Лечение

### *Радикальная нефроуретерэктомия*

РНУ с резекцией мочевого пузыря является золотым стандартом лечения УРВМП, независимо от расположения опухоли в верхних мочевыводящих путях (T1-3N0-1M0) (УД: 3). РНУ должна выполняться в соответствии с онкологическими принципами, избегая выхода опухолевых масс за пределы мочевыводящих путей в ходе операции.

Следует выполнять иссечение дистального отдела мочеточника и его устья, поскольку существует риск развития рецидива в этой зоне. Недавние публикации о выживаемости после нефроуретерэктомии подтверждают, что удаление дистальной части мочеточника с резекцией мочевого пузыря в области устья имеет преимущество.

В 1952 году McDonald et al. представили технику этой операции. В 1995г был разработан эндоскопический подход для выделения дистальной части мочеточника, также были предложены различные методики для упрощения удаления дистальной части мочеточника: экстирпация, трансуретральная резекция интрамурального отдела, инвагинационные техники. Кроме экстирпации мочеточника, ни одна из предложенных техник не показала преимущества перед резекцией стенки мочевого пузыря в области устья (УД: 3). Отсрочка более 45 дней от момента установления диагноза до удаления опухоли увеличивает риск прогрессирования заболевания (УД: 3).

Удаление лимфатических узлов при выполнении РНУ обеспечивает лечебный эффект и оптимальное стадирование заболевания (УД: 3). Лимфаденэктомия при pN+ имеет циторедуктивный эффект перед адъювантным лечением (УД: 3). Однако, анатомические границы лимфодиссекции еще до конца не определены. Количество удаляемых лимфоузлов зависит от расположения опухоли. Пока еще ни одно исследование не продемонстрировало прямого влияния количества удаленных лимфоузлов на выживаемости. Можно избежать выполнения лимфаденэктомии при Ta-T1 УРВМП.

Безопасность лапароскопической РНУ еще не получила необходимых доказательств. В ранних сериях наблюдений сообщалось о диссеминации в забрюшинном пространстве и по ходу расположения портов при удалении больших опухолей лапароскопическим доступом.

Однако, последние данные продемонстрировали тенденцию о эквивалентных результатах между лапароскопическим и открытым доступами. Лапароскопический доступ имеет преимущество перед открытым вмешательством только в отношении функциональных результатов (УД: 3). Необходимо соблюдать несколько правил, чтобы избежать диссеминации опухоли при лапароскопической операции:



- следует избегать нарушения целостности мочевыводящих путей,
- следует избегать прямого контакта инструментов с опухолью,
- для извлечения удаленного препарата следует пользоваться специальными контейнерами,
- почка и мочеточник должны удаляться единым блоком с резецированной стенкой мочевого пузыря в области устья,
- инвазивные, большие (T3\T4 и\или N+\M+), или мультифокальные опухоли являются противопоказанием к лапароскопической РНУ.

В таблице 3 приведены рекомендации.

**Таблица 3 Рекомендации по радикальному лечению УРВМП: радикальная нефроуретерэктомия**

<b>Показания к РНУ при УРВМП</b>	<b>СР</b>
Подозрение на инфильтрацию УРВМП по данным инструментального обследования	В
High-grade опухоли (цитологические исследование мочи)	В
Мультифокальность (при двух функционирующих почках)	В
<b>Техника РНУ при УРВМП</b>	
Открытый и лапароскопический доступы являются равно эффективными	В
Резекция стенки мочевого пузыря в области устья является обязательной	А
Приемлемы различные техники для иссечения стенки мочевого пузыря	С
Лимфаденэктомия рекомендована в случае инвазивного УРВМП	С

*РНУ – радикальная нефроуретерэктомия, УРВМП – уротелиальный рак верхних мочевыводящих путей.*

### **Органосохраняющее лечение**

Органосохраняющий подход при low-grade УРВМП позволяет сохранить мочевыводящие пути. Для органосохраняющего лечения существуют абсолютные показания (почечная недостаточность, единственная функционирующая почка) или элективные показания (т.е. когда контрлатеральная почка функционирует) при low-grade, low-stage опухолях (УД: 3). Выбор метода зависит от технических ограничений, анатомического расположения опухоли и от опыта хирурга.

### **Уретероскопия**

Эндоскопическое лечение может быть осуществлено у тщательно отобранных пациентов в следующих ситуациях:

- требуются гибкий (а не ригидный) уретероскоп, лазерный генератор, щипцы для биопсии (УД: 3).
- пациент должен быть информирован о тщательном, более строгом наблюдении.
- рекомендовано полное удаление опухоли.

### **Сегментарная резекция**

Сегментарная резекция мочеточника с широким иссечением краев обеспечивает с одной стороны адекватное лечение, стадирование, а с другой позволяет сохранить ипсилатеральную почку. Сегментарная резекция возможна при лечении low- и high-grade опухолей дистальной части мочеточника (УД: 3). Однако, при этом следует быть уверенным, что ткань вокруг опухоли не вовлечена в патологический процесс. Сегментарная резекция подвздошной и поясничной части мочеточника ассоциирована с большими трудностями в послеоперационном периоде, чем резекция дистальной части мочеточника.

Открытая резекция опухолей почечной лоханки или чашечек почти не применяется. Резекция опухолей чашечно-лоханочной системы технически сложна, при этом уровень рецидива значительно выше, чем при опухолях мочеточника.

### **Перкутанные манипуляции**

Перкутанные лечебные манипуляции могут быть методом выбора при low-grade или неинвазивных опухолях полостей почки (УД: 3). Подобные лечебные опции могут быть применимы для пациентов с low-grade опухолями нижних чашечек, к которым невозможно или очень сложно добраться при уретеропиелоскопии. При подобных процедурах существует риск перфорации и диссеминации опухоли. Однако, данный подход все больше и больше уступает место уретеропиелоскопии в связи с бурным развитием технических возможностей уретеропиелоскопов в последние годы.

### ***Адьювантное местное лечение***

Инстилляция VCG или митомицина С через перкутанную нефростому в мочевыводящие пути (после полной эрадикации), или даже через мочеточниковый стент, является технически выполнимой манипуляцией после консервативного лечения УРВМП или для лечения CIS. Среднесрочные результаты схожи с таковыми при лечении рака мочевого пузыря, однако не подтверждены в долгосрочных исследованиях (УД: 3). В таблице 4 приведены рекомендации.

### **Таблица 4 Рекомендации по консервативному лечению УРВМП**

<b>Показания к консервативному лечению УРВМП</b>	СР
Одиночная опухоль (монофокальное поражение)	В
Маленькая опухоль	В
Low-grade опухоль (по данным цитологии или биопсии)	В
Нет данных за инфильтративный рост при МДКТУ	В
Тщательное наблюдение	В
<b>Технические особенности консервативного лечения УРВМП</b>	
При эндоскопическом лечении должен быть использован лазер	С
Гибкий уретероскоп предпочтительнее, чем ригидный	С
Открытая резекция может быть методом выбора при опухолях дистальной части мочеточника	С
Перкутанный доступ остается методом выбора при малых low-grade опухолях, неподходящих для лечения при уретеропиелоскопии	С

*МДКТУ – мультidetекторная компьютерная урография, УРВМП – уротелиальный рак верхних мочевыводящих путей.*

### **Распространенный процесс**

#### *Нефроуретерэктомия*

Нет преимуществ РНУ при метастатическом (M+) поражении, хотя данный вариант может быть рассмотрен в качестве паллиативной помощи (УД: 3).

### **Химиотерапия**

Поскольку УРВМП является уротелиальной опухолью, как и при раке мочевого пузыря, используется химиотерапия на основе комбинаций с включением препаратов платины. Основными схемами являются: гемцитабин+цисплатин или гемцитабин+карбоплатин (при клиренсе креатинина <50 мл/мин.):

а) гемцитабин 1000 мг/м<sup>2</sup> в/в кап. 1 и 8 дни, цисплатин 80-100 мг/м<sup>2</sup> 1 день

б) гемцитабин 1000 мг/м<sup>2</sup> в/в кап. 1 и 8 дни, карбоплатин АUC=5 в/в кап. 1 день

\*AUC (area under the curve, «площадь под кривой») – фармакокинетический параметр, который рассчитывается по величине клиренса креатинина (доза карбоплатина в мг = [клиренс креатинина мл/мин+25] x 5).

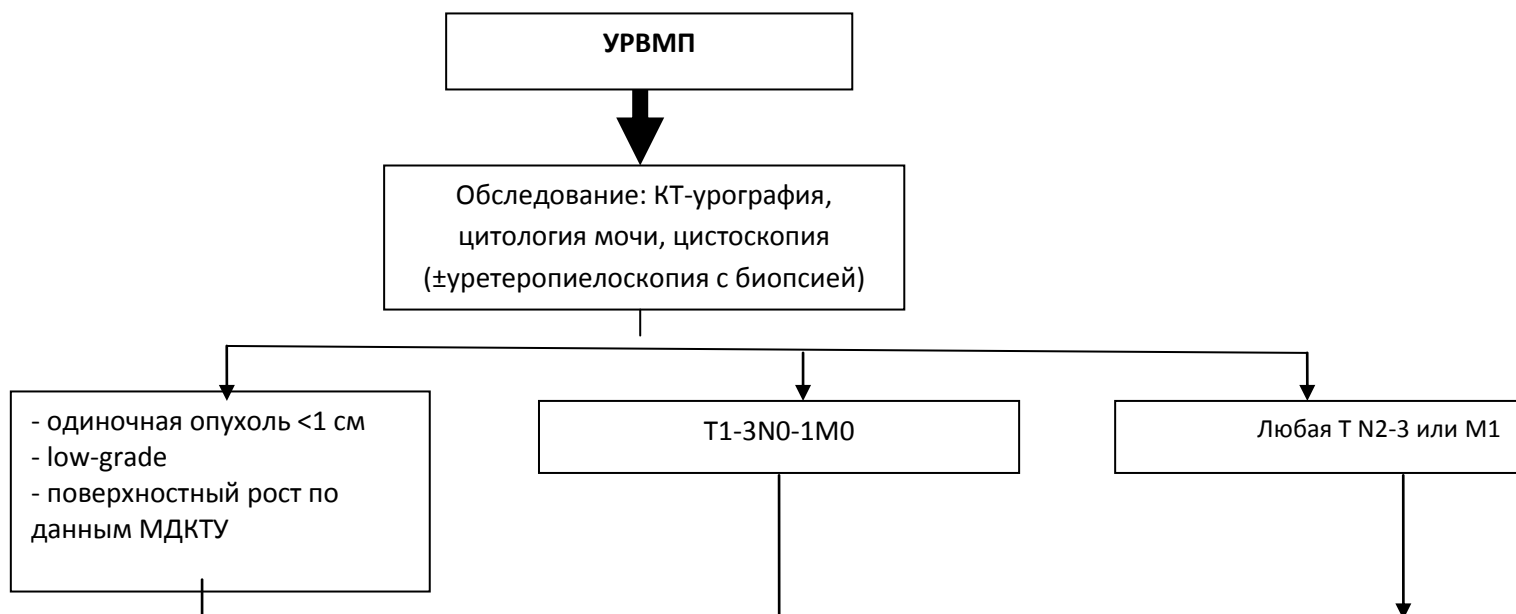
Только одно исследование подтвердило эффективность неоадьювантной химиотерапии. Ожидаются данные о выживаемости при длительных сроках наблюдения. Предварительные данные подтверждают необходимость такого подхода при лечении УРВМП.

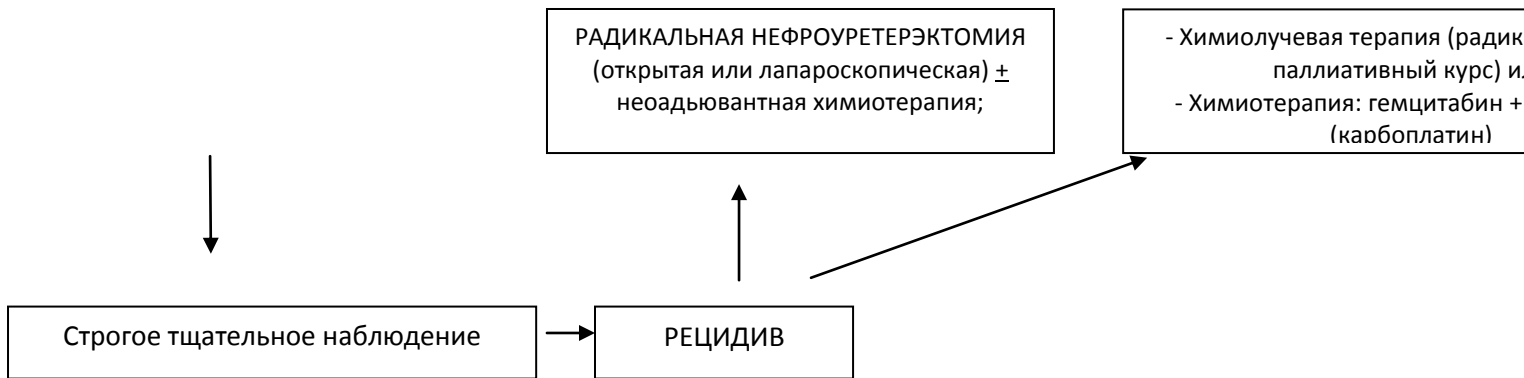
Значение адьювантной терапии после радикального хирургического вмешательства при УРВМП до конца не определено. По отдельным данным адьювантная химиотерапия позволяет добиться снижения относительного риска развития местного рецидива до 50%, но незначительно влияет на общую выживаемость. Не все пациенты смогут получить данный вид лечения из-за сопутствующих заболеваний и нарушения почечной функции после радикального хирургического лечения. На сегодняшний день недостаточно данных для того, чтобы рекомендовать проведение адьювантной химиотерапии после радикальной РНУ, за исключением больных с метастазами в забрюшинных л/узлах, выявленных при плановом гистологическом исследовании после РНУ.

### **Лучевая терапия**

При наличии факторов риска локорегионального рецидивирования и метастазирования (T3-4, G3-4, III стадия или N+ или R1-2) целесообразно проведение адьювантной дистанционной лучевой терапии РОД 2 Гр, 5 раз в неделю, СОД 50 Гр. При неоперабельном, распространённом (T3-4N+) процессе рядом авторов предлагается проведение химиолучевой терапии по принципам таковой при раке мочевого пузыря. В объем облучения целесообразно включить мочеточник, устье мочеточника в мочевом пузыре, почечную лоханку. Важно помнить, что весь объем обеих почек не должен получить дозу более 18 Гр. Также дистанционная лучевая терапия может использоваться с паллиативными целями. При наличии протонного комплекса для проведения дистанционной лучевой терапии целесообразно использовать пучок протонов энергией от 70 до 250 МэВ.

**Рисунок 1. Предлагаемый алгоритм лечения УРВМП**





*УРВМП – уротелиальный рак верхних мочевыводящих путей, МДКТУ – мультidetекторная компьютерная урография*

### **Наблюдение**

Строгое наблюдение за пациентами с УРВМП после хирургического лечения является обязательным, поскольку позволяет выявить метакронные опухоли мочевого пузыря (во всех случаях), местный рецидив и отдаленные метастазы (в случае инвазивных опухолей).

Если выполнялась РНУ, развитие местного рецидива маловероятно, риск возникновения отдаленных метастазов напрямую зависит от факторов риска, которые были упомянуты ранее. Уровень развития рецидива заболевания в мочевом пузыре после лечения первичного УРВМП значительно варьирует от 15 % до 50%. Поэтому, обследование мочевого пузыря должно осуществляться во всех случаях. Наличие рака мочевого пузыря в анамнезе и мультифокальное поражение УРВМП являются факторами риска развития опухоли мочевого пузыря после УРВМП. Режим наблюдения должен включать цистоскопию и цитологическое исследование мочи по крайней мере в течение 5 лет . Развитие рецидива заболевания в мочевом пузыре не следует рассматривать как появление отдаленных метастазов.

В случае выполнения органосохраняющего лечения, требуется тщательный мониторинг состояния ипсилатеральных мочевыводящих путей ввиду высокого риска развития рецидива. Несмотря на постоянное совершенствование эндоурологической техники, наблюдение за пациентами, пролеченными консервативно, остается сложной задачей, и часто требует выполнения миниинвазивных манипуляций. В таблице 5 приведены рекомендации по наблюдению за пациентами.

**Таблица 5 Рекомендации по наблюдению за пациентами с УРВМП после лечения**

<b>После РНУ, в течение 5 лет</b>	СР
<i>Неинвазивные опухоли</i>	
Цистоскопия\цитологическое исследование мочи каждые 3 месяца и затем ежегодно	С
МДКТУ каждый год	С
<i>Инвазивные опухоли</i>	
Цистоскопия\цитологическое исследование мочи каждые 3 месяца и затем ежегодно	С
МДКТУ каждые 6 мес в течение 2 лет и затем ежегодно	С
<b>После органосохраняющего лечения, в течение 5 лет</b>	
Цитологическое исследование мочи и МДКТУ через 3 мес, 6 мес, затем ежегодно	С
Цистоскопия, уретероскопия и цитология in situ через 3 мес, затем каждые 6 мес в течение 2 лет, затем ежегодно	С

*РНУ – радикальная нефруретерэктомия, МДКТУ – мультидетекторная компьютерная урография*

#### **АББРЕВИАТУРЫ, ИСПОЛЬЗУЕМЫЕ В ТЕКСТЕ**

CIS - carcinoma in situ

FISH – флуоресцентная in situ гибридизация

КТ – компьютерная томография

ЕАУ – Европейская Ассоциация Урологов

СР – степень рекомендаций

УД – уровень доказательности

МДКТУ – мультидетекторная компьютерная урография

МРТ – магнитно-резонансная томография

РНУ – радикальная нефруретерэктомия

УРВМП – уротелиальный рак верхних мочевыводящих путей

ВОЗ – всемирная организация здравоохранения