

ФГБОУ ВО «Волгоградский государственный медицинский университет»
Министерства здравоохранения Российской Федерации

Кафедра акушерства и гинекологии



Научно-исследовательская работа на тему:
«Возможности современного акушерства в диагностике пороков
развития плода. Внутриутробная хирургия пороков развития»

Выполнила: студентка
IV курса 4 группы
педиатрического факультета
Белецкая Татьяна Александровна

*04.04.18.
отпр. (910)
асс. Соку Святосл. А.*

Волгоград 2018г.

Оглавление

Введение	3
Пренатальная диагностика	4
Внутриутробная хирургия пороков развития	13
Фетоскопическая хирургия.....	14
Заключение.....	16
Список литературы:.....	17

Введение

Сложившаяся в России на рубеже 20-21 веков неблагоприятная демографическая ситуация, характеризующаяся естественной убылью и ухудшением здоровья населения, определяет особую социальную и политическую значимость проблемы повышения рождаемости и снижения репродуктивных потерь. Эта проблема особенно актуальна сегодня в связи с предстоящим снижением рождаемости из-за уменьшения численности женщин фертильного возраста вследствие «демографической волны» как результата сверхнизкой рождаемости в 90-е годы. И в этих условиях сбережение каждой жизни и сохранение каждой желанной беременности есть главная задача социальной политики и репродуктивной медицины.

В России ежегодно появляются на свет более 50 тысяч детей с врожденными пороками развития (ВПР), а число больных с ВПР достигает 1,5 млн.

В соответствии с данными ВОЗ ежегодно с ВПР рождаются 200 тыс. детей (3-5% от числа живых новорожденных), причем у 20% из них отмечаются множественные аномалии.

К числу приоритетных задач, стоящих перед акушерством и гинекологией, относятся изучение причин приводящих к репродуктивным потерям и разработка новых технологий направленных на предупреждение развития данных патологических состояний.

Причины. Пороки развития возникают под действием разнообразных внутренних (наследственность, гормональные нарушения, биологическая неполноценность половых клеток и др.) и внешних (ионизирующее облучение, вирусная инфекция, недостаток кислорода, воздействие некоторых химических веществ, амниотические перетяжки и т.д.) факторов. Причины 40-60% аномалий развития неизвестны. К ним применяют термин «спорадические дефекты рождения», термин обозначающий неизвестную причину, случайное возникновение и низкий риск повторного возникновения у будущих детей. Для 20-25% аномалий более вероятна «многофакторная» причина — комплексное взаимодействие многих небольших генетических дефектов и факторов риска окружающей среды. Остальные 10-13% аномалий связаны с воздействием среды. Только 12-25% аномалий имеют чисто генетические причины.

Развитие современных медицинских технологий позволяет проводить оценку состояния плода на протяжении всей беременности, с первых дней от оплодотворения яйцеклетки до момента рождения плода. В зависимости от анамнестических данных, характера течения беременности и ее срока, результатов осмотра беременной женщины, после определения целесообразности планируется использование различных методов исследования состояния плода.

Пренатальная диагностика

Лабораторные методы.

В настоящее время широко проводится пренатальная диагностика пороков развития плода с целью решения вопроса о досрочном прерывании беременности или оперативном лечении плода. Диагностика таких заболеваний у плода, как муковисцидоз, фенилкетонурия, гемофилия, болезнь Виллебранда, миодистрофия Дюшенна, спинальная амиотрофия Вердинга—Гоффманна, адреногенитальный синдром, а также хромосомных болезней в ранние сроки беременности, позволяет предотвратить рождение больного ребенка.

I триместр беременности. Ультразвуковое исследование обязательно предшествует забору крови на биохимические маркеры. УЗИ делается в сроки 10-13 недель (по последней менструации), когда можно точно установить срок беременности и четко видны ультразвуковые маркеры пороков развития плода. Желательно в этот же день сдать кровь на биохимические маркеры, поскольку их интерпретация зависима от срока беременности. В сроки беременности 10-13 недель (по последней менструации) проверяются следующие показатели:

- свободная β -субъединица хорионического гормона человека (св. β -ХГЧ)
- PAPP-A (pregnancy associated plasma protein A), связанный с беременностью плазменный протеин А.

Расчет риска измерения аномалий плода, проведенный на основании измерения этих показателей, называется двойным биохимическим тестом первого триместра беременности. С помощью двойного теста в I триместре рассчитываются риск обнаружения у плода синдрома Дауна (Т21) и синдрома Эдвардса (Т18). Риск дефектов нервной трубки с помощью двойного теста посчитать нельзя, поскольку ключевым показателем для определения этого риска является альфа-фетопротеин, который начинают определять только со второго триместра беременности. Если результаты теста в первом триместре указывают на группу риска хромосомных аномалий плода, для исключения диагноза хромосомных аномалий пациентке может быть проведена биопсия ворсин хориона.

II триместр беременности. В сроки беременности 14 - 20 недель по последней менструации (рекомендуемые сроки: 16-18 недель) делается контрольное ультразвуковое исследование для уточнения срока беременности и выявления пороков развития у плода, выявляемые именно на этом сроке.

Определяются следующие биохимические показатели:

- общий ХГЧ или свободная β -субъединица ХГЧ (ХГЧ)
- альфа -фетопротеин (АФП)
- свободный (неконъюгированный) эстриол (Е3).

Такой тест называется тройным тестом второго триместра беременности или тройным биохимическим скринингом во втором триместре беременности. Усеченным вариантом теста является так называемый двойной тест второго триместра, включающий 4

в себя 2 показателя: ХГЧ или свободная β -субъединица ХГЧ и АФП. Понятно, что точность двойного теста II триместра ниже, чем точность тройного теста II триместра. По этим показателям рассчитываются следующие риски: синдрома Дауна (трисомия 21), синдрома Эдвардса (трисомия 18), дефектов нервной трубки (незаращение спинномозгового канала - spina bifida и анэнцефалия).

Интерпретация результатов тройного теста:

Нарушение	АФП	ЕЗ	ХГ
Трисомия 21	Низкий	Низкий	Высокий
Трисомия 13	Нормальный	Нет данных	Низкий
Трисомия 18	Низкий	Низкий	Низкий
Открытые дефекты нервной трубки	Высокий	Нормальный	Нормальный
Задержка развития, угроза преждевременных родов, внутриутробная смерть плода	Высокий	Нет данных	Нет данных
Многоплодная беременность	Высокий	Высокий	Высокий

Функциональные методы. Функциональная диагностика в акушерстве - это, прежде всего, ультразвуковая диагностика, являющаяся в настоящее время ведущим неинвазивным дополнительным методом исследования в акушерстве и перинатологии. В этом направлении важнейшее место принадлежит ультразвуковым методам диагностики плода.

Второе важнейшее направление функциональной диагностики в акушерстве и гинекологии - доплерометрия (исследование кровотока при беременности в системе «мать - плацента - плод»).

Третье направление - исследование сердечной деятельности плода (кардиотокография с использованием фетальных мониторов различных модификаций) и наружная гистерография - оценка характера сократительной деятельности матки.

В акушерстве ультразвук занимает особое место. Он дает возможность акушерам-гинекологам наблюдать за внутриутробным развитием плода и принимать экстренные меры при малейших отклонениях от нормы. Обычно, при нормальном течении беременности, проводится три плановых ультразвуковых исследования (по одному в каждом триместре: при сроках 10-14, 20-24 и 30-34 недель) - «ультразвуковой скрининг»,

массовое трёхкратное исследование всех беременных с целью выявления различных отклонений в течение беременности на разных этапах, а также аномалий и пороков развития плода и признаков его внутриутробного страдания. Умение читать протокол ультразвукового исследования с учетом данных объективных и лабораторных обследований позволяет грамотно подходить к оценке результатов и постановке диагноза.

Во всем мире патологию плода, которая может привести к смерти, либо глубокой инвалидизации ребенка, стараются выявлять на ранних сроках беременности - до 22 недель, а в развитых странах - до 12-14 недель. Для качественного и эффективного проведения таких исследований необходимо наличие высокотехнологичного ультразвукового оборудования, резко повышающего диагностический потенциал врача: трех- и четырехмерной эхографии плода (34 D), которая значительно расширяет диагностические возможности обычной двухмерной эхографии (2D). Аппараты данного класса создаются специально для проведения экспертных ультразвуковых исследований в акушерстве, с возможностью получения высококачественного трехмерного изображения, а также для работы в режиме 4D-Real-Time.

Основные направления использования 34 D в пренатальной диагностике. Исследование сердца плода. Забранное с помощью этой технологии «объемное изображение» сердца плода впоследствии анализируется с помощью рабочей станции, что позволяет получить любое сечение сердца в любой его проекции с шагом в 1 мм и менее, в том числе и с применением режимов цветного доплеровского картирования и высокоэнергетического доплера. Использование данных технологий позволяет выявлять у плода практически любую, самую мельчайшую, врожденную патологию сердца на ранних сроках беременности. Это те сроки, которые еще позволяют прервать беременность и не допустить рождения ребенка с тяжелым пороком сердца. Фактически именно врожденные пороки сердца плода вызывают наибольшие затруднения у врачей УЗИ, проводящих диагностические исследования у беременных. Наличие современной аппаратуры позволяет выявить минимальные пороки развития, мельчайшие дефекты интракардиальных перегородок диаметром менее 1-2 миллиметров, которые практически невозможно обнаружить на стандартном ультразвуковом оборудовании, без применения современных ультразвуковых технологий.

Исследование костной системы - позволяет с самых ранних сроков беременности в полной мере оценить скелет плода и, в частности - носовую кость, отсутствие или гипоплазия которой уже при первом ультразвуковом скрининге в 12-14 недель является надежным маркером хромосомной патологии (синдром Дауна). С помощью трехмерной реконструкции лица плода диагностируются врожденные пороки развития лицевого черепа: дефекты верхней губы (заячья губа), мягкого и твердого неба, вплоть до мельчайших лицевых дизморфий.

Диагностика пороков развития конечностей у плода (врожденная косолапость, врожденные вывихи), отсутствие пальцев или дополнительные пальцы на кистях и стопах. Все эти пороки на обычном оборудовании не диагностируются. При ультразвуковом исследовании диагностика маточной беременности возможна уже с 2-3 нед., при этом в толще эндометрия визуализируется плодное яйцо в виде округлого образования

пониженной эхогенности с внутренним диаметром 0,3-0,5 см. В первом триместре темп еженедельного прироста среднего размера плодного яйца составляет приблизительно 0,7 см, и к 10 нед. оно заполняет всю полость матки. К 7 нед. беременности у большинства беременных при исследовании в полости плодного яйца можно выявить эмбрион как отдельное образование повышенной эхогенности длиной 1 см. В эти сроки у эмбриона уже возможна визуализация сердца.

Ультразвуковое исследование во втором и третьем триместрах беременности позволяет получить важную информацию о строении практически всех органов и систем плода, количестве околоплодных вод, развитии и локализации плаценты и диагностировать нарушения их анатомического строения. Наибольшую практическую значимость в проведении скринингового исследования со второго триместра, помимо визуальной оценки анатомического строения органов плода, имеет определение основных фетометрических показателей:

- при поперечном сечении головки плода на участке наилучшей визуализации срединных структур мозга (М-эхо) определяется бипариетальный размер, лобно-затылочный размер, на основании которых возможно вычисление окружности головки плода;
- при поперечном сечении живота, перпендикулярном позвоночнику плода на уровне внутрипеченочного отрезка пупочной вены, на котором сечение живота имеет правильную округлую форму, определяют переднезадний и поперечный диаметр живота, на основании чего могут быть вычислены средний диаметр живота и его окружность;
- при свободном сканировании в области тазового конца плода добиваются отчетливого продольного сечения бедренной кости плода с последующим определением ее длины.

На основании полученных фетометрических показателей возможно вычисление предполагаемой массы плода. Для качественной оценки околоплодных вод используется измерение свободных частей плода и петель пуповины «карманов». В случае если наибольший из них имеет размер менее 1 см в двух взаимно перпендикулярных плоскостях, можно говорить о маловодии, а при его вертикальном размере более 8 см – о многоводии.

Ультразвук является обязательным сопутствующим методом при проведении инвазивных диагностических и лечебных процедур у плода. Такие методики как кордоцентез и биопсию хориона в целях получения плодового материала для диагностики генетической и наследственной патологии; лечебные мероприятия у плода (пункции кистозных образований брюшной полости, почек, легких, пункции брюшной полости для выведения жидкости при асците и другие) также проводятся под контролем ультразвукового исследования. Другой метод функциональной диагностики, применяемый в акушерстве и перинатологии - доплерометрия.

Ультразвуковая доплерометрия является ценным методом функциональной диагностики состояния плода, позволяющим своевременно обнаружить нарушения в системе "мать-плацента-плод". Допплерометрия имеет высокую диагностическую и прогностическую ценность при осложнениях беременности: ОПГ-гестоз, синдром задержки развития плода, внутриутробная гипоксия плода. Этот метод позволяет

прогнозировать осложненное течение раннего неонатального периода и развитие неврологических нарушений у новорожденного. Исход беременности и родов определяется не столько нозологической принадлежностью, сколько степенью нарушения гемодинамики в системе "мать-плацента-плод". Гемодинамические нарушения в функциональной системе "мать-плацента-плод" являются ведущим патогенетическим механизмом нарушения состояния и развития плода при различных осложнениях беременности. При этом в подавляющем большинстве наблюдений гемодинамические нарушения характеризуются универсальностью и однотипностью изменений вне зависимости от состояния плода и этиопатогенетического фактора. Наиболее изучаемым сосудом в акушерской практике является артерия пуповины. Изменение скоростей кровотока в этом сосуде несет информацию непосредственно о состоянии сосудистого сопротивления плаценты, имеющего большое значение в адекватной оксигенации и питании развивающегося плода. Дополнительную информацию об особенностях плодовой гемодинамики можно получить при оценке и сравнении кровотока в аорте и мозговых сосудах плода, а также маточных артериях у матери. Все это позволяет изучить функциональное состояние плода, а также организма матери.

Цветовое доплеровское исследование, при котором потоки крови, идущие в различных направлениях, «картируются» разными цветами на экране, дает возможность диагностировать такие осложнения и заболевания как отслойка плаценты, сосудистые нарушения плаценты, обвитие пуповины, врожденные пороки сердца плода, что очень важно для дальнейшего ведения беременности, назначения лечения и для благополучного и своевременного родоразрешения. Своевременная коррекция тактики ведения беременности и родов, медикаментозная терапия, проводимая с учетом доплерометрических показателей, помогают снизить перинатальную заболеваемость и смертность, однако не исключают высокого риска развития тяжелых неврологических осложнений в раннем неонатальном периоде.

Интенсивные научные исследования, посвященные диагностической и прогностической ценности доплеровского исследования маточно-плацентарного и плодового кровотока, убедительно свидетельствует, что данный метод следует широко использовать в комплексе с эхографией и кардиотокографией для оценки функционального состояния плода. Высокая информативность, неинвазивность, относительная простота, безопасность и возможность использования на протяжении всей беременности, делает метод исследования кровообращения незаменимым в акушерстве. Для проведения доплерометрии противопоказаний нет. Напротив, данный метод целесообразно применять наряду с уже всем знакомым ультразвуковым исследованием.

Следующий метод функциональной диагностики, применяемый в акушерстве и перинатологии, - кардиотокография (КТГ). Анализ КТГ включает оценку следующих показателей:

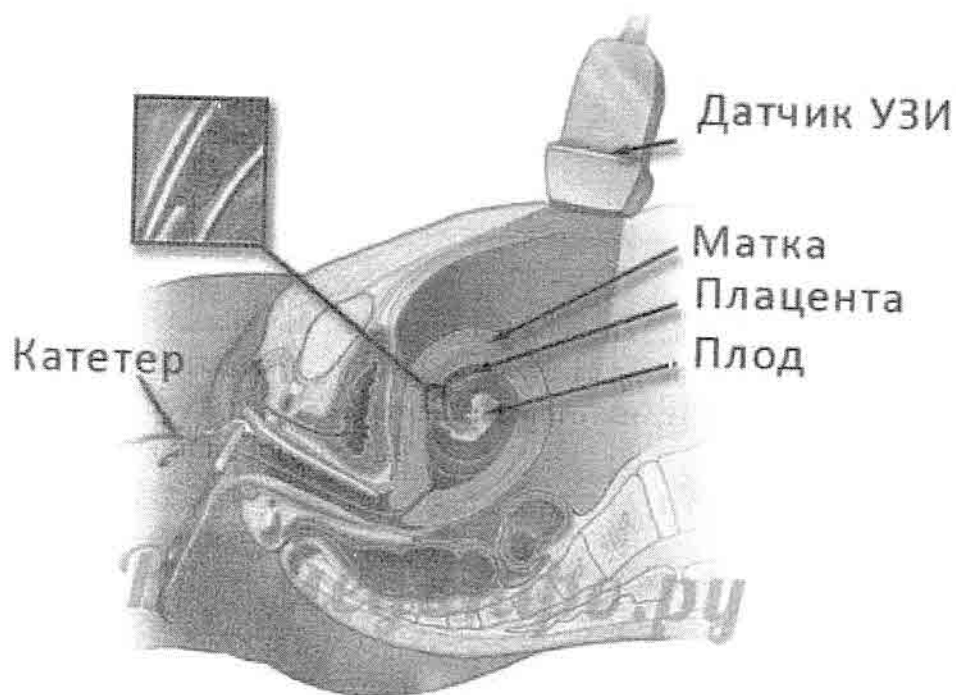
- средняя (базальная) частота сердечного ритма (в норме – 120-160 уд/мин);
- вариабельность сердечного ритма плода; выделяют мгновенную вариабельность- различие актуальной частоты сердечного ритма от «удара к удару», медленные внутриминутные колебания сердечного ритма – осцилляции, которые имеют наибольшее клиническое

- значение. Величина осцилляций оценивается по амплитуде отклонения частоты сердечных сокращений плода от средней ее частоты (в норме 10-30 уд/мин);
- миокардиальный рефлекс – увеличение частоты сердцебиения плода более чем на 15 уд/мин (по сравнению со средней частотой) и продолжающееся более 30 сек; учащение сердечного ритма связано с движениями плода; наличие на кардиотокограмме акцелераций сердечного ритма – благоприятный прогностический признак. Он является одним из ведущих в оценке кардиотокограммы;
 - уменьшение частоты сердцебиения плода; по отношению к времени сокращения матки различают раннее, позднее и переменное урежение (в норме этот признак не наблюдается);

На смену кардиотокографам предыдущего поколения пришли фетальные мониторы. Если раньше с помощью кардиотокограммы врач мог лишь визуально оценить кривую, на основании чего давалось заключение о сердечной деятельности плода по шкалам Фишера, Кребса и другим, то современные фетальные мониторы дают возможность автоматической математической оценки состояния плода. Преимуществами автоматизированной антенатальной кардиотокографии являются более высокая информативность и точность, полная автоматизация обработки получаемой информации, устранение влияния фактора сна плода и других побочных факторов на конечный результат; возможность учета двигательной активности плода, неограниченно длительное хранение информации и возможность ее воспроизведения в любой момент времени, а также использование ее в любом родовспомогательном учреждении. Антенатальный компьютерный монитор оценивает жизнедеятельность плода, прогнозирует ухудшение его состояния, и позволяет определить срок родоразрешения, необходимый для получения жизнеспособного плода, в случае возникновения критической ситуации. При оценке состояния плода в процессе мониторинга по 10-ти балльной шкале Апгар при беременности точность попадания в прогнозируемый балл оценки постнатального состояния плода составляет 85%. В родах же имеются некоторые проблемы в интерпретации результата, связанные с влиянием фактора активности сократительной деятельности матки. Автоматизированные же компьютерные мониторы устраняют влияние и этого фактора, давая объективную оценку состояния плода и характера родовой деятельности. Наличие современной аппаратуры позволяет автоматически рассчитывать базовые параметры кардиотокограммы (базальный ритм, переменность базального ритма, акцелерации, децелерации) и проводить нестрессовую кардиотокографию, что позволяет значительно сократить время обследования при соблюдении объективной оценки функционального состояния плода и тем самым исключить ошибку, связанную с «человеческим фактором».

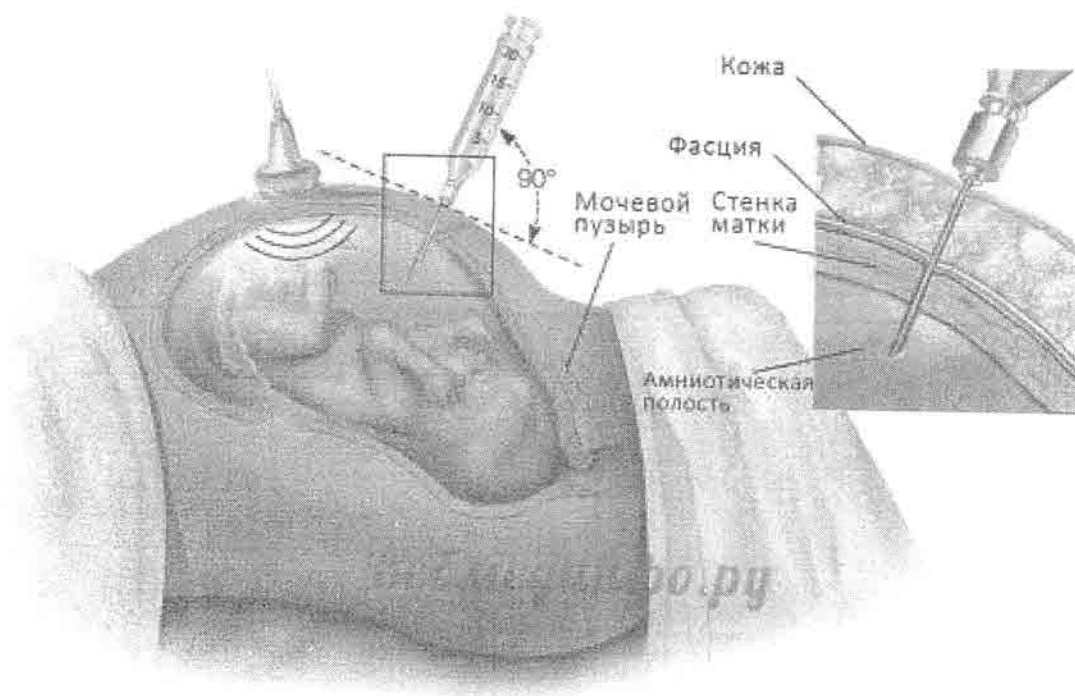
Результат каждого исследования не может оцениваться в разрыве с другими данными – то есть оценка результата должна быть комплексной и проводится только специалистом. Такое обследование не дает 100% гарантии, а позволяет только выделить группу высокого риска среди беременных, которым нужно проведение инвазивных методов диагностики – хорионбиопсии, кордоцентеза, фетоскопии, амниоцентеза, везикоцентеза.

Хорионбиопсия – это взятие ткани хориона (зародышевая оболочка). Проводится между 8-й и 10-й неделями. Ткань используется для цитогенетических и биохимических исследований, анализа ДНК. С помощью этого метода можно выявлять все виды мутаций (генные, хромосомные и геномные).



Значительным преимуществом хорионбиопсии является то, что она может быть использована на ранних этапах развития плода. Т. е. если выявятся отклонения в развитии плода и родители решат прервать беременность, то аборт на 10 – 12 неделе менее опасен, чем на 18 - 20-й неделе, когда становятся известны результаты амниоцентеза.

Амниоцентез – получение амниотической жидкости (жидкость вокруг зародыша) и клеток плода для анализа. Получение материала возможно на 16-й неделе беременности.



Основные показания для амниоцентеза общие:

- возраст беременной более 35 лет;
 - нарушения нормы уровней альфа-фетопротеина, хорионического гонадотропина и свободного эстриола в крови беременной;
 - наличие нескольких серьезных факторов риска осложнений беременности.
- Осложнения при этом методе исследования не превышают 1 %.

Амниотическая жидкость используется для биохимических исследований, которые выявляют генные мутации. А клетки используются для анализа ДНК (выявляет генные мутации), цитогенетического анализа и выявления X- и Y-хроматина (диагностирует геномные и хромосомные мутации).

Биохимические исследования амниотической жидкости могут дать ценную информацию. Например, диагностика адреногенитального синдрома (нарушения синтеза гормонов корой надпочечников и работы системы гипоталамус - гипофиз – яичники) у эмбриона возможна уже на 8-й неделе. Исследование спектра аминокислот амниотической жидкости позволяет выявить некоторые наследственные болезни обмена веществ у плода, например, аргинин-янтарную ацидурию, цитруллинурию и др. Исследование амниотической жидкости применяется для выявления хромосомных отклонений от нормы, определения активности ферментов.

Кордоцентез – взятие крови из пуповины. Материал используется для цитогенетических, молекулярно-генетических и биохимических исследований. Проводится с 18-й по 22-ю неделю. Преимущество кордоцентеза по сравнению с амниоцентезом заключается в том, что берется кровь плода, что имеет решающее значение для диагностики внутриутробных инфекций, например, ВИЧ, краснухи,

цитомегалии, парвовируса В19. Однако показания для проведения кордоцентеза ограничены в связи с высоким риском осложнений, таких как внутриутробная гибель плода (до 6 %), недонашивание беременности (9 %).

Фетоскопия - осмотр плода фиброоптическим эндоскопом, введенным в зародышевую оболочку через переднюю стенку матки. Метод позволяет осмотреть плод, пуповину, плаценту и произвести биопсию. Фетоскопия имеет очень ограниченное применение, т. к. сопровождается высоким риском прерывания беременности и технически сложна. Современные технологии позволяют осуществлять биопсию кожи, мышц, печени плода. Материал используется для диагностики тяжелых наследственных заболеваний, например, генодерматозов, мышечных дистрофий, гликогенозов и др.

Риск прерывания беременности при применении методов пренатальной диагностики, нарушающих целостность тканей, составляет 1 - 2%.

Везикоцентез – прокол стенки мочевого пузыря плода для получения его мочи. Материал используется для исследования в случаях серьезных заболеваний и пороков развития органов мочевой системы.

Среди причин перинатальной смертности (начиная с 28 недель беременности и до 6 недель периода новорожденности) пороки развития плода и наследственные заболевания занимают 2-е место. Когда эти болезни плода диагностируются в поздние сроки беременности, то лечение часто бывает неэффективным и ребенок может родиться с необратимыми отклонениями. Все это делает столь важным раннюю эффективную диагностику пороков развития плода.

Внутриутробная хирургия пороков развития.

Кордоцентез — это процедура переливания крови, позволяющая вводить кровь непосредственно в кровеносную систему плода через пупочный канатик. В настоящее время для лечения тяжелых форм гемолитической болезни плода проводят внутрисосудистые переливания отмытых эритроцитов донора. Эти вмешательства оказались спасительными для плодов, которым раньше не имелось возможности, оказать какую либо терапевтическую помощь. Их проведение показано в любом сроке беременности, если анемизация плода угрожает его жизни, а внеутробное существование невозможно в связи с недоношенностью. Метод кордоцентеза используется также для лечения других заболеваний, среди которых врожденные пороки, связанные с биохимическими нарушениями организма. Другое направление фетальной хирургии связано с пункцией и опорожнением патологических скоплений жидкости в полостях плода (гидроторакс, асцит, гидроперикард), возникающими в случаях иммунной и неиммунной водянки плода. При застойной сердечной недостаточности (появление перикардального выпота) проводят пункцию гидроперикарда; при многоводии - лечебный амниоцентез. Кроме этого возможно проведение лигирования сообщающихся сосудов в пуповине или их лазерная коагуляция, выполняемые под эндоскопическим контролем.

В фетальной хирургии существуют два основных типа доступа: открытый (с рассечением брюшной стенки и матки) и фетоскопический (доступ к органам плода при помощи эндоскопа). В целом на сегодняшний день намечается тенденция к более широкому использованию фетоскопического доступа по сравнению с открытым. Показания к применению каждого из доступов различны, и один доступ не может в полной мере заменить другой. Преимущественно показанием для хирургических вмешательств являются проблемы монохориальных двоен. Эффективность фетоскопической лазерной хирургии при синдроме близнецовой трансфузии по сравнению с консервативными мероприятиями достоверно выше. Все чаще показаниями для вмешательств становятся диафрагмальные и мозговые грыжи, а также необходимость в вальвулопластике с применением пункционной методики.

Открытые хирургические вмешательства осуществляют под общим обезболиванием, поскольку анестетики угнетают сократительную способность матки. Плоду дополнительно могут вводить анальгетики и анестетики. Доступ в матку осуществляется путем широкой лапаротомии, края раны на матке клипируют для предотвращения кровотечения. Плод частично обнажается и выводится в рану, во время операции осуществляют мониторинг его состояния. После операции пациентку наблюдают в палате интенсивной терапии, при этом проводят массивный токолиз, который в настоящее время редко сопровождается побочными эффектами. Пациенток выписывают из стационара в течение недели. Родоразрешение проводят путем операции кесарева сечения из-за угрозы разрыва матки. Миеломенингоцеле является наиболее частым показанием в настоящее время. Врожденная кистозная аденоматозная дегенерация легкого и крестцово-копчиковая тератома среди показаний в настоящее время фигурируют реже, хотя исторически эту патологию лечить у плодов стали раньше.

Фетоскопическая хирургия

Изолированная врожденная диафрагмальная грыжа. В 50 % случаев врожденной диафрагмальной грыжи у плода являются изолированным единственным пороком, причем чаще поражение левостороннее. Этот дефект возможно исправить оперативно после рождения. Проблема состоит в том, что вероятно развитие гипоплазии легочной ткани, которая в 30—40 % приводит к гибели ребенка из-за вентиляционных нарушений и легочной гипертензии. Современным методом фетальной хирургии, улучшающим исходы для новорожденных, является баллонная окклюзия трахеи. Окклюзия трахеи плода латексным баллоном нарушает отток жидкости из легких, способствует растяжению легких, усиленному росту воздухоносных путей и сосудов. Многоводие и разрыв плодных оболочек являются наиболее распространенными осложнениями, но они встречаются довольно редко. Баллон обычно удаляют на 34-й неделе или при фетоскопии, или при пункции под контролем УЗИ, что стимулировало созревание легкого и создавало условия для родоразрешения через естественные родовые пути. Большинство пациенток рожают после 34-й недели беременности (в среднем на 36-й неделе). Выживаемость детей выше при дородовом извлечении баллона по сравнению со случаями извлечения баллона после родов (83 % против 33 %). Увеличение размеров легких и их объемов после рождения является благоприятным прогностическим признаком выживания. Плоды с большим размером легких до рождения имеют лучшие шансы.

Синдром близнецовой трансфузии. Синдром близнецовой трансфузии развивается у 5-10 % двоен. Состояние проявляется трансфузией крови от близнеца-донора, у которого развиваются гиповолемия, олигурия и маловодие, к близнецу-реципиенту, у которого развиваются гиперволемия, полиурия и многоводие. У последнего формируются перегрузка объемом и водянка. Это приводит к появлению некоторых характерных эхографических признаков, которые используют в диагностике. Диагноз требует обнаружения олигурического маловодия (наибольшая глубина пакета менее 2 см) у одного плода, а также полиурического многоводия у близнеца. Заболевание считают прогрессирующим с очень плохим исходом (85 % потери беременности) в отсутствие лечения. УЗ-признаки неравномерного распределения вод между плодами, а также аномальные показатели кровотока в артерии пуповины при доплерометрии (чаще у донора) или в вене пуповины (чаще у реципиента) при наличии или отсутствии признаков водянки плода являются основой описательной системы Quintero оценки тяжести синдрома. Поскольку считается, что состояние развивается из-за формирования особых анастомозов в сосудах, которые располагаются на поверхности плаценты, наиболее обоснованным подходом является обнаружение и лазерная абляция всех таких сосудов при фетоскопии. Имеются различия в технике выполнения операции, вмешательство также выполняют с различной степенью селективности. Идеально плацента после абляции должна стать «бихориальной», то есть не должна содержать сосудов с анастомозами.

Эндоскопическая окклюзия пуповины под УЗ-контролем. Дети из монохориальных двоен чаще имеют пороки развития и чаще дискордантны по ним (80 %). Они также могут быть дискордантны по анеуплоидии. Чтобы дать возможность родиться здоровому ребенку из двойни, предпочтительно выполнять редукцию больного плода. Другим осложнением у

двоен является так называемый синдром «плода без сердца» или синдром реверсивной артериальной перфузии. Функционально кровоток у аномального плода осуществляется за счет сердечной деятельности здорового, при этом есть риск развития сердечной недостаточности у последнего и водянки примерно в 50 % случаев. Процедура редукции обычно включает внутрикardiальное введение раствора хлорида калия, что невозможно у монохориальных двоен. Поэтому артериальный и венозный кровоток прерывается путем биполярной коагуляции. Выживаемость второго плода при биполярной коагуляции пуповины дает 78—84 %.

Заключение

В странах с надлежащими службами здравоохранения структурные врожденные пороки можно корректировать при помощи педиатрической хирургии и обеспечивать своевременное лечение детей с функциональными проблемами.

В 2010 году Всемирная ассамблея здравоохранения опубликовала доклад о врожденных пороках. В докладе излагаются основные компоненты создания национальных программ по профилактике и медицинской помощи в случае врожденных пороков, осуществляемых до и после рождения. В докладе также рекомендованы первоочередные действия для международного сообщества по оказанию помощи в создании и укреплении таких национальных программ. ВОЗ работает также с Национальным центром по врожденным порокам и проблемам развития, входящим в состав Центров США по борьбе с болезнями и профилактике болезней. Аналогичным образом ВОЗ оказывает помощь странам в деле включения служб медицинской помощи и реабилитации в общую систему первичной медико-санитарной помощи, поддерживает разработку программ реабилитации на уровне отдельных сообществ и способствует укреплению специализированных центров реабилитации, а также их связей с центрами реабилитации на уровне отдельных сообществ.

Список литературы:

1. Белова Н.Г. Актуальные вопросы междисциплинарного взаимодействия, 2017
2. ВОЗ, Центр СМИ. Информационный бюллетень № 370 Пороки развития, 2015
3. Российское общество акушеров-гинекологов. Клинические рекомендации по ведению физиологической беременности, 2016
4. Т.К.Кашеева, Т.В.Кузнецова, В.С.Баранов. Новые технологии и тенденции развития пренатальной диагностики, 2017
5. Балакишиева А.В., Семерненкова Е.В., Лукина Н.В. Роль инвазивных методов пренатальной диагностики в выявлении хромосомных аномалий у плода, 2017

Рецензия

на научно-исследовательскую работу, предусмотренная программой производственной практики «Производственная клиническая практика модуль Акушерство (помощник врача стационара, научно-исследовательская работа)» обучающегося 4 курса по специальности 31.05.02 Педиатрия
4 группы

Белецкой Татьяны Александровны

на тему:

«Возможности современного акушерства в диагностике пороков развития плода. Внутриутробная хирургия пороков развития.»

Научно-исследовательская работа выполнена в соответствии с требованиями написания НИР при прохождении производственной клинической практики по акушерству. Данное исследование имеет четкую структуру и состоит из введения, основной части, заключения, списка литературы.

Работа написана грамотным научным языком. Тема является актуальной в современном акушерстве. Четко сформулирована цель, поставлены конкретные задачи. Введение достаточно содержательное и емкое. В результате четкого изложения цели работы в основной части научно-исследовательской работы присутствует логичность, четкость, последовательность. Наличие ссылок показывает детальную работу с научной литературой.

Список литературы включает разнообразные источники оформленные в соответствии с требованиями.

В целом работа заслуживает отличной оценки.

Оценка 91 балл (отлично)

РЕЦЕНЗЕНТ:  (Солтыс П.А.)