

МИНИСТЕРСТВО ЗДРАВООХРАНЕНИЯ РОССИЙСКОЙ ФЕДЕРАЦИИ  
ВОЛГОГРАДСКИЙ ГОСУДАРСТВЕННЫЙ МЕДИЦИНСКИЙ  
УНИВЕРСИТЕТ

Кафедра акушерства и гинекологии

**Научно-исследовательская работа на тему:  
«Возможности ультразвукового исследования в  
акушерстве»**

Выполнила: студентка 4 курса 4 группы

педиатрического факультета

Слесаренко Алёна Валерьевна

Проверила: ассистент кафедры

Солтыс Полина Александровна

*04.04.18.  
Сл. В.А. (1915)  
асс. Соул. Солтыс П.А.*

г. Волгоград 2018

Оглавление	
Введение .....	3
Виды УЗИ .....	4
Способы проведения узи. ....	5
Применение УЗИ. ....	6
УЗИ в акушерстве.....	7
Задачи УЗИ в I триместре беременности.....	7
Задачи УЗИ в II триместре беременности. ....	8
Задачи УЗИ в III триместре беременности. ....	8
Общая характеристика УЗИ.....	9
Показания к УЗИ .....	12
Эхографическая анатомия малого таза у женщин.....	14
Принципы подготовка пациента к УЗИ.....	19
Заключение.....	21
Список используемой литературы: .....	22

## **Введение**

В современной медицине существует один аппаратный способ обследований, без которого сегодня не может обойтись ни одна самостоятельная отрасль этой общей науки - это метод ультразвукового исследования. Короче его называют - УЗИ. Сегодня это самый распространённый и безопасный метод полостных, органовых и тканевых исследований. Проводится он при воздействии ультразвуковых волн на исследуемый орган или ткань.

Ученые обратили внимание на тот факт, что ультразвуковые волны имеют способность свободно проникать сквозь ткани, а специальная аппаратура фиксирует на мониторах четкое изображение всего, что находится в зоне действия волн. Именно эта особенность и позволяет специалистам выявлять различные отклонения тканей и органов организма от нормы. А то, что подобный способ исследований не представляет абсолютно никакой дополнительной угрозы для здоровья обследуемого, сделало метод ультразвукового исследования самым популярным и востребованным на сегодняшний день. Ещё одним преимуществом и особенностью УЗИ является его безболезненность и качество получаемой информации о состоянии обследования. Особое место ультразвуковые исследования занимают в акушерстве.

Такой метод позволяет точно выявлять многие гинекологические и акушерские проблемы на самых ранних стадиях. Среди них можно назвать: миомы и фибромы; кисты яичников и придатков; эндометриоз; воспалительные процессы разной этиологии.

## Виды УЗИ

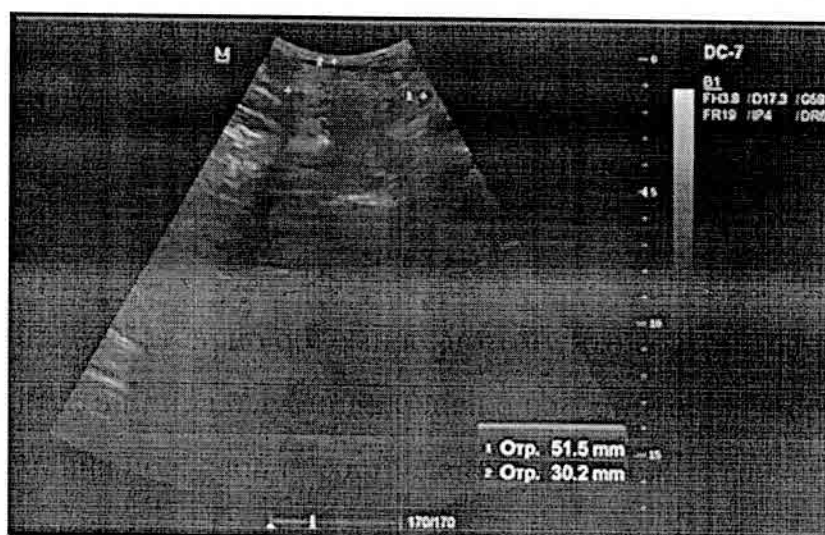В зависимости от аппаратуры, используемой для ультразвукового сканирования, возможны 3 варианта изображения на мониторе.

### 1. Двухмерное

2D-картинка — это плоское статичное изображение, которое составлено из двух сегментов отражённых ультразвуковых волн. Аппараты такого типа уже устарели, однако всё ещё используются в медицинских учреждениях.

### 2. Трёхмерное

3D-изображение обязательно объёмное, потому что состоит из трёх сегментов (длина, ширина, глубина). Однако на мониторе изображение по-прежнему неподвижное, словно составленное из множества картинок, как слайд-шоу.



### 3. Четырёхмерное

4D-изображение — это видео в реальном времени. К трёхмерной картинке добавляется четвёртое измерение — время. Это позволяет прямо в момент исследования увидеть, как живет малыш в животе у будущей мамы.

Современная аппаратура может записать этот видеоролик, чтобы сохранить на память самое первое видеоизображение ребёнка.

#### **4. Допплеровское сканирование**

Разновидностью ультразвукового исследования является оценка кровотока в крупных сосудах организма с помощью специального доплеровского датчика, который входит в комплект современных ультразвуковых приборов. При доплеровском сканировании врач на мониторе видит специфическую картинку в виде графика, по которому можно выявить нарушения кровообращения в органах малого таза, в плаценте и пуповине.

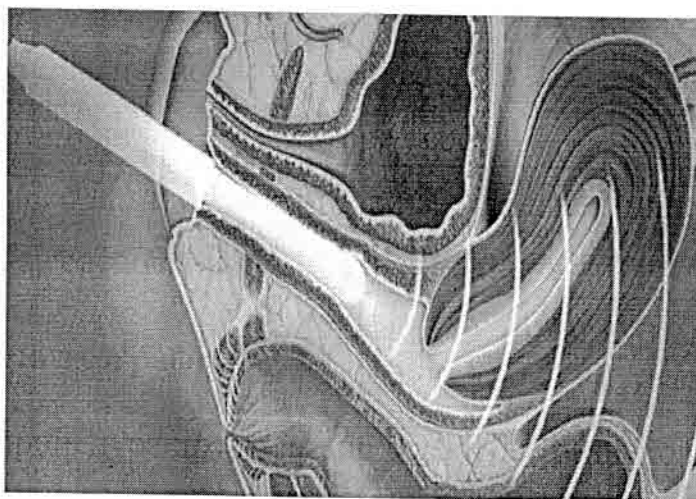
#### **Способы проведения УЗИ**

##### **Трансабдоминальная эхография**

Привычная для любого пациента методика, когда врач медленно водит датчиком по животу и видит на мониторе изображение исследуемых органов. Трансабдоминальный датчик практически всегда применяется для диагностического исследования у беременных женщин.

##### **Трансвагинальная эхография**

Менее приятная процедура для женщин, когда ультразвуковой датчик врач вводит во влагалище.



Однако в диагностике гинекологических болезней эта методика наиболее оптимальна, потому что позволяет хорошо рассмотреть женские половые органы, находящиеся глубоко и спрятанные за тазовыми костями.

## Применение УЗИ

Основная цель УЗИ в гинекологии — выявление женских болезней. Врач назначит трансвагинальную эхографию для получения необходимой диагностической информации в следующих случаях:

- миома матки (размер и количество узлов, месторасположение в матке, возможность консервативной операции);
- эндометриоз (количество очагов, степень распространения, наличие осложнений);
- киста яичника (вариант опухоли, размер, сдавление соседних органов, возможность консервативного лечения);
- полип матки (величина, количество, месторасположение);
- аномалии развития репродуктивных органов.

УЗИ один из основных методов выявления причин бесплодия.

Кроме диагностики женских болезней, влияющих на способность к зачатию, врач с помощью ультразвуковой фолликулометрии может обнаружить отсутствие овуляции, а при использовании эхогистеросальпингографии — оценить проходимость маточных труб.

Неоценима помощь УЗИ в экстренных ситуациях, когда надо быстро выяснить причину острого состояния и принять решение об оперативном лечении. В частности, эхография применяется в диагностике внематочной беременности, апоплексии яичника и воспалительных опухолей придатков.

## **УЗИ в акушерстве**

УЗИ считается одним из наиболее информативных методов исследования в акушерстве.

### **I. Области применения УЗИ.**

**А. Фетометрия** - это определение размеров плода или его отдельных частей посредством УЗИ. Метод позволяет уточнить гестационный возраст и вес плода. Оценку фетометрических показателей с учетом данных анамнеза и физикального исследования (даты последней менструации и высоты стояния дна матки) используют для диагностики нарушений внутриутробного развития.

**Б. Диагностика пороков развития.** Современная ультразвуковая аппаратура позволяет диагностировать даже незначительные пороки развития ЖКТ, скелета, мочевых путей, половых органов, сердца и ЦНС. УЗИ используют также для определения локализации плаценты и диагностики многоплодной беременности.

**В. Оценка состояния плода.** С помощью УЗИ оценивают биофизический профиль плода и объем околоплодных вод. Использование УЗИ для пренатальной диагностики привело к снижению перинатальной смертности. Допплеровское исследование дает возможность оценить функцию сердечнососудистой системы плода и плацентарное кровообращение.

**Г. Контроль при инвазивных исследованиях.** УЗИ используют при амниоцентезе, биопсии хориона и кордоцентезе. Кроме того, УЗИ применяют для диагностики внематочной беременности при кровянистых выделениях из половых путей и боли внизу живота на ранних сроках беременности.

### **Задачи УЗИ в I триместре беременности.**

- установление маточной беременности на основании визуализации плодного яйца в полости матки;
- исключение внематочной беременности;



- диагностика многоплодной беременности, типа плацентации (бихориальная, монохориальная);
- оценка роста плодного яйца (средний внутренний диаметр плодного яйца, КТР эмбриона/плода);
- оценка жизнедеятельности эмбриона (сердечной деятельности, двигательной активности);
- исследование анатомии эмбриона/плода, выявление эхомаркёров хромосомной патологии;
- изучение экстраэмбриональных структур (желточного мешка, амниона, хориона, пуповины);
- диагностика осложнений беременности (угрожающий аборт, начавшийся аборт, полный аборт, пузырный занос);
- диагностика патологии гениталий (миом матки, аномалий строения матки, внутриматочной патологии, образований яичников).

#### **Задачи УЗИ в II триместре беременности.**

- оценка роста плода;
- диагностика пороков развития;
- исследование маркёров хромосомной патологии;
- диагностика ранних форм ЗРП;
- оценка локализации, толщины и структуры плаценты;
- определение количества ОВ.

#### **Задачи УЗИ в III триместре беременности.**

- диагностика пороков развития с поздней манифестацией;
- определение ЗРП;
- оценка функционального состояния плода (оценка двигательной и дыхательной активности, доплерометрия кровотока в системе «мать–плацента–плод»).



## Общая характеристика УЗИ

Цели УЗИ. Согласно бюллетеню Американского общества акушеров и гинекологов в зависимости от целей УЗИ во время беременности выделяют два его вида - стандартное и прицельное.

1) При стандартном УЗИ оценивают следующие параметры и показатели.

• Описание содержимого матки. Определяют количество и положение плодов, локализацию плаценты, проводят примерную оценку объема околоплодных вод (при многоплодной беременности - для каждого плода отдельно).

1) Фетометрия.

1) Бипариетальный размер головки.

2) Окружность головки.

3) Окружность живота.

4) Длина бедра.

• После 22-й недели беременности с помощью формул или номограмм обязательно вычисляют предполагаемый вес плода и процентиль, которому соответствует этот показатель (например, предполагаемый вес, определенный по таблице на основании бипариетального размера головки и окружности живота плода, составляет 1720 г, что соответствует 25-му перцентилю для данного гестационного возраста).

2) Состояние плаценты (степень зрелости, локализация, наличие добавочных долек).

Степени зрелости плаценты:

0 степень - плацентарная субстанция полностью гомогенна, хориальная мембрана плоская, гладкая, базальный слой ее идентифицируется;

1 степень - появление в ткани плаценты отдельных эхогенных зон, хориальная мембрана становится слегка волнистой, базальный слой остается неизменным;

2 степень - шероховатость хориальной пластины становится больше, но она не достигает базального слоя; в последнем появляется выраженная точечность; в плацентарной ткани выявляются равномерные эхогенные образования;

3 степень - шероховатость хориальной пластины, достигшая базального слоя; плацентарная субстанция разделена на доли; в области базального слоя определяется большое количество слившихся эхогенных зон.

3) Количество и состояние околоплодных вод:

- в норме воды должны быть прозрачными, занимать  $\frac{1}{2}$ -  $\frac{1}{3}$  поля (при осмотре, где мелкие части) или определять полоски между спинкой плода и стенкой матки толщиной 1 см.
- маловодие – занимают  $\frac{1}{4}$  и меньше поля (при осмотре, где мелкие части) или определяться в виде полоски между спинкой и стенкой матки толщиной меньше 1 см.
- многоводие - среди вод иногда попадает мелкая часть (при осмотре, где мелкие части плода) или воды определяются в виде полоски между спинкой плода и стенкой матки толщиной более 1 см.

4) Состояние плода:

- А) ЧСС в норме 120\мин, ритмичное,
- В) рефлексы:
- кардиальные;
- шевеление;
- дыхательные движения (не менее 6 раз в минуту).

- Анатомия плода. Визуализируют головной мозг, сердце, почки, мочевой пузырь, желудок, спинной мозг, а также определяют прикрепление и количество сосудов пуповины.

5) Другие патологические изменения. Можно обнаружить увеличение (отечность) плаценты, перерастяжение мочевого пузыря плода, выраженное расширение чашечно-лоханочной системы и асцит. У матери можно обнаружить патологию органов малого таза, например миому матки.

Прицельное УЗИ используют для более тщательного исследовании плода при подозрении на пороки развития или тяжелую ВУЗР. При этом особое внимание уделяют определенным органам и системам. Для прицельного УЗИ используют исследование в двумерном режиме. Интересующие участки фотографируют. В последнее время при УЗИ все чаще пользуются видеозаписью.

Биофизический профиль плода. Предложили оценивать отдельные показатели состояния плода по балльной системе. Преимущества этого метода - высокая чувствительность (позволяет диагностировать внутриутробную гипоксию даже на ранней стадии) и высокая специфичность.

Выборочное УЗИ. В отдельных случаях после стандартного или прицельного УЗИ, когда нет показаний для повторения этих исследований, допускается проведение выборочного УЗИ. Оно включает регулярную оценку определенного показателя, например локализации плаценты, объема околоплодных вод, биофизического профиля, размеров головки плода, сердцебиения, предлежания плода, а также проведение амниоцентеза под контролем УЗИ.

## Показания к УЗИ

- Уточнение срока беременности перед кесаревым сечением, родовозбуждением и искусственным абортom.
- Оценка развития плода при наличии факторов риска ВУЗР и макросомии: тяжелая преэклампсия, длительная артериальная гипертония, ХПН и тяжелый сахарный диабет.
- Кровотечение из половых путей во время беременности.
- Определение предлежания плода при неустойчивом положении плода в конце беременности и при невозможности определить предлежание плода другими методами в родах.
- Подозрение на многоплодную беременность: если выслушивается сердцебиение по крайней мере двух плодов, если высота стояния дна матки превышает гестационный возраст и если беременность наступила после индукции овуляции.
- Несоответствие величины матки сроку беременности. УЗИ позволяет уточнить гестационный возраст, а также исключить много- и маловодие.
- Объемное образование малого таза, выявленное при влагалищном исследовании.
- Подозрение на пузырный занос. При пузырном заносе могут наблюдаться артериальная гипертония, протеинурия, кисты яичников, отсутствие сердцебиения плода (при доплеровском исследовании на сроке беременности более 12 нед).
- Истмико-цервикальная недостаточность. С помощью УЗИ контролируют состояние шейки матки, выбирают оптимальное время для наложения кругового шва.
- Подозрение на внематочную беременность или высокий риск этой патологии.

- Подозрение на гибель плода.
- Инвазивные методы исследования: фетоскопия, внутриутробное переливание крови, кордоцентез, биопсия хориона, амниоцентез.
- Подозрение на патологию матки: миома матки, раздвоенная матка, двурога матка.
- Контроль положения ВМК.
- Наблюдение за ростом яичникового фолликула.
- Оценка биофизического профиля плода после 28-й недели беременности (при подозрении на внутриутробную гипоксию).
- Различные манипуляции во время родов, например поворот и извлечение второго плода при двойне.
- Подозрение на много- и маловодие.
- Подозрение на преждевременную отслойку плаценты.
- Наружный поворот плода на головку при тазовом предлежании.
- Определение веса плода при преждевременном излитии околоплодных вод и преждевременных родах.
- Высокий уровень а-ФП в сыворотке беременной. УЗИ проводят для уточнения гестационного возраста и исключения многоплодной беременности, анэнцефалии и гибели одного из плодов.
- Оценка ранее диагностированных пороков развития у плода.
- Врожденные пороки в семейном анамнезе.
- Оценка развития плодов при многоплодной беременности.
- Определение срока беременности при позднем обращении беременной к врачу.

Ультразвуковое исследование во время беременности целесообразно

проводить 3 раза:

- в 1 триместре – 11-14 недель;

- во 2 триместре– 18-24 недель, чаще проводится с 21-й недели;
- в 3 триместре– 30-34 неделя, включая и доплерометрии.

### **Эхографическая анатомия малого таза у женщин**

Ультразвуковое сканирование органов малого таза в отличие от эхографического исследования других органов требует определенной подготовки. Поскольку в обычных условиях матка и придатки недоступны для визуализации вследствие выраженного отражения ультразвуковых волн от содержащих газ петель кишечника, для проведения исследования необходимо хорошее наполнение мочевого пузыря. При адекватном наполнении он вытесняет из малого таза петли тонкого кишечника и превращается как бы в своеобразное акустическое окно, поскольку, как отмечено ранее, жидкость является идеальной средой для прохождения ультразвуковых волн. Оптимальным считается такое наполнение мочевого пузыря, когда последний перекрывает дно матки. Следует также подчеркнуть, что наполненный мочевой пузырь становится своеобразным эталоном жидкостного образования, который может быть использован для дифференциации солидных и кистозных объемных патологических процессов.

Подготовка больных обычно заключается в приеме жидкости в количестве около 1 л за 1-1,5 ч до исследования. Для ускоренного наполнения мочевого пузыря в отсутствие противопоказаний следует использовать мочегонные препараты (фуросемид, лазикс и др). Ультразвуковое исследование обычно проводят в положении лежа на спине. Для наилучшего акустического контакта преобразователя со сканирующей поверхностью кожу живота смазывают специальным гелем или минеральным маслом.

Перемещение его вдоль оси тела обозначают как продольное, а перпендикулярное к ней как поперечное сканирование. В верхней части

эхограммы формируется изображение структур, прилежащих непосредственно к излучающей поверхности преобразователя. Это эхосигналы от передней брюшной стенки и прилежащих к ней тканей. В нижней ее части регистрируются изображения структур, расположенных в глубине малого таза.

Следует особо подчеркнуть, что при использовании современных электронных датчиков и в случае отсутствия достаточного опыта возможны ошибки при определении стороны сканирования. Необходимо, чтобы левая часть экрана соответствовала правой стороне тела больной.

Эхография занимает одно из ведущих мест при обследовании гинекологических больных. Расширению диагностической информации способствует сочетанное применение эхографии с другими методами исследования (рентгенографией, радиоизотропным сканированием, эндоскопией, компьютерной томографией и т.д.). Однако достаточная безвредность, возможность динамического наблюдения, быстрота получения результатов, применение у детей, больных, находящихся в тяжелом состоянии, создают существенные преимущества ультразвуковому методу исследования. Ультразвуковая диагностика незаменима при чрезмерной полноте женщины, напряженной брюшной стенке, ее инфильтрации и болезненности, растянутых газом петель кишечника, узком влагалище, перегородке в нем, а также у девственниц.

Ультразвуковое исследование гинекологических больных имеет свои особенности. Обычно исследование начинается с продольно сканирования, при котором определяют расположение матки, оценивают ее эхо-структуру (гомогенная, гетерогенная) и характер контуров (четкие, нечеткие, деформированные, недеформированные), измеряют длину, переднезадний и поперечный размеры. При поперечном сканировании измеряют поперечный размер матки, изучают область придатков, определяют размеры яичников, их объём, оценивают внутреннюю структуру и звукопроводимость.

При выявлении образований определяют их расположение,



максимальные размеры (длина, переднезадний и поперечный размеры), внутреннюю структуру (кистозную, плотную, смешанную), звукопроводимость, внутренние контуры (четкие, нечеткие). В кистозных отмечают наличие перегородок, их толщину, появление отдельных разрастаний.

Для установления характера образований исследование проводят в условиях изменения чувствительности прибора при неизменной частоте преобразователя и сравнения акустических параметров исследуемого объекта.

При сканировании по белой линии живота получается изображение (эхограмма) продольного сечения органов брюшной полости и малого таза. Видны контуры мочевого пузыря с жидким содержимым, матка, влагалище, прямая кишка, крестец, недифференцированное изображение тонкого кишечника. Кожа, подкожная клетчатка, фасции, мышцы, брюшина определяются на эхограмме в виде единой прослойки, величина которой зависит от толщины клетчатки. Эхограмма мочевого пузыря представляет собой образование треугольной формы с ровными и четкими контурами, величина которого зависит от степени наполнения. В области изображения передней стенки мочевого пузыря нередко появляются ложные добавочные эхосигналы вследствие так называемой реверберации. Выявлению нижнего контура мочевого пузыря мешает акустическая тень лонного сочленения. При поперечном сканировании нередко отмечается смещение мочевого пузыря толстым кишечником или его деформация за счет воспалительного процесса внутренних половых органов.

За мочевым пузырем четко визуализируется эхографическое изображение матки, которое при продольном сканировании имеет грушевидную форму, при поперечном - овальную. Отчетливо виден лишь наружный контур матки. Ультразвуковая структура матки представлена в виде множества точечных и линейных эхосигналов.

Эхография позволяет определить положение матки в малом тазу и

выявить смещение ее вправо или влево по отношению к боковым стенкам таза, отклонение кзади. В то же время угол наклона матки при исследовании с наполненным мочевым пузырьком изменяется и в отдельных наблюдениях может значительно увеличиться.

Полость матки в пролиферативной фазе менструального цикла визуализируется с трудом. В секреторную фазу и особенно во время менструации отмечается значительное увеличение отражающей поверхности в области матки и утолщение эхосигналов, обусловленных секреторными изменениями эндометрия. Максимальная толщина срединных маточных структур на эхограмме в секреторной фазе цикла составляет 8 - 15 мм.

При ультразвуковом исследовании определяется длина тела матки (расстояние между внутренним зевом шейки и дном матки), переднезадний и поперечный размеры матки (расстояние между двумя наиболее отдаленными точками по боковой и переднезадней ее поверхности), периметр, площадь и объем величина матки вне беременности зависит от различных факторов и варьирует в довольно значительных пределах. У здоровых женщин репродуктивного возраста средняя длина тела матки составляет 71 мм (колебания в пределах 60 - 80 мм). У рожавших женщин отмечается некоторое увеличение этих размеров. Наиболее выраженное после 2-3 родов. Незначительное увеличение размеров матки выявлено в конце секреторной фазы менструального цикла.

Визуализация шейки матки зависит от степени наполнения мочевого пузыря и расположения матки в тазу женщины. В большинстве наблюдений они выявляются на эхограмме в виде образования цилиндрической или конической формы, однородной с телом матки структуры, длиной 2-3 см. Границу перехода шейки в тело матки не всегда удается выявить, что создает трудности для измерения. Определение в центре шейки канала в виде линейной эхоструктуры позволяет визуализировать внутренний зев и провести необходимые измерения тела матки.

При продольном сканировании и хорошем наполнении мочевого

пузыря обычно всегда получают изображение влагалища в виде двух параллельных линий, под углом соединяющихся с маткой. Яичники лучше выявляются при поперечном или секторном сканировании. Эхограмма яичников напоминает образование овальной формы, расположенное рядом с маткой. Ширина яичников в среднем составляет  $27 \pm 2$  мм, переднезадний размер  $19 \pm 2$  мм, длина  $29 \pm 2$  мм., объём  $8200 \pm 800$  мм<sup>3</sup> размеры яичников варьируют в широких пределах. Достигая величины  $30 \times 33 \times 36$  мм. У здоровых женщин величина яичника не превышает половины поперечника матки. Яичники, величина которых превышает 40-50 мм, следует считать увеличенными.

При динамическом наблюдении в течение менструального цикла в первой фазе (за 5 дней до овуляции) наблюдается увеличение одного из яичников за счет появления в нем образования диаметром 6-13 мм с жидким содержимым - зреющего фолликула. Диаметр которого увеличивается на 2-4 мм в день максимальный размер фолликула непосредственно перед овуляцией составляет 21 мм (14-29 мм) ультразвуковыми признаками овуляции является исчезновение изображения зреющего фолликула или уменьшение его объема, утолщение стенок, появление свободной жидкости в позадиматочном пространстве. Уже в течении первого часа после овуляции можно наблюдать формирование желтого тела, которое визуализируется в месте существующего фолликула в виде небольшого (12-18 мм) жидкостного образования с эхопозитивными включениями и неровными утолщенными стенками.

Эхография не позволяет полностью заменить гормональные исследования, однако позволяет ежедневно проводить наблюдение за развитием фолликула, следить за его реакцией при стимуляции овуляции и индивидуализировать терапию овуляции. Эхографический контроль овуляции позволяет определить время для искусственной инсеминации спермы, а также для забора ооцитов при оплодотворении *in vitro*. Кроме того, определение большого числа преовуляторных фолликулов может дать

возможность предотвращения наступления многоплодной беременности.

Акустическая структура яичников и матки в большинстве случаев однородна. Повышение звукопроводимости яичников по сравнению с маткой дает основание предполагать наличие в них мелкокистозных изменений. Визуализация неизмененных маточных труб практически невозможна, однако при внутриматочном введении жидкости определение ее в брюшной полости позволяет судить о проходимости маточных труб. Позади матки и влагалища определяется участок толстого кишечника (сигмовидная и прямая кишка), эхографическое изображение которого зависит от степени его наполнения и характера содержимого. При поперечном сканировании на эхограммах обычно определяются крылья подвздошных и головки бедренных костей, подвздошно-поясничные, внутренние запирающие и грушевидные мышцы.

Ультразвуковая диагностика позволяет получить ценную информацию о врожденных аномалиях развития внутренних половых органов, особенно в детском и юношеском возрасте.

### **Принципы подготовка пациента к УЗИ**

Если будущая мать не страдает коликами, ей достаточно принять за 6–8 часов до процедуры одну таблетку препарата Эспумизан. Делать это нужно вне зависимости от типа УЗИ. Как при трансвагинальном, так и при трансабдоминальном исследовании газы в кишечнике являются отрицательным фактором, мешающим адекватному анализу. Накануне перед любым ультразвуковым обследованием нельзя кушать свежие овощи, бобовые и ржаной хлеб.

В отличие от особенностей подготовки к трансабдоминальному УЗИ, пить воду перед трансвагинальным УЗИ не следует. В кабинет с собой нужно брать пеленку или полотенце, а также специальный презерватив для датчика. Сама процедура отмечается большинством пациенток как неприятная, но безболезненная.

К трансабдоминальному обследованию готовятся тщательнее.

**Этапы подготовки:**

- женщинам, страдающим от запора, хронического колита можно начать принимать Эспумизан за 2 дня до УЗИ, остальным достаточно одной таблетки в ночь перед процедурой;
- за 2 дня до обследования из рациона исключают пищу, способствующую скоплению газов;
- пить жидкость для наполнения мочевого пузыря следует за час до УЗИ.

Во время исследования женщина ложится спиной на кушетку, ноги при этом слегка сгибаются в коленях. При трансвагинальном УЗИ датчик с надетым презервативом вводится во влагалище. Когда проводится трансабдоминальное исследование, пациентка лежит на кушетке в положении «на спине». На оголенную область ее живота наносится особый гель, помогающий работать с датчиком. Такая процедура безболезненна.

## Заключение

В настоящее время ультразвуковой метод нашел широкое диагностическое применение и стал неотъемлемой частью клинического обследования больных. По абсолютному числу ультразвуковые исследования в плотную приблизились к рентгенологическим.

Одновременно существенно расширились и границы использования эхографии. Во-первых, она стала применяться для исследования тех объектов, которые ранее считались недоступными для ультразвуковой оценки (легкие, желудок, кишечник, скелет), так что в настоящее время практически все органы и анатомические структуры могут быть изучены сонографически. Во-вторых, в практику вошли интракорпоральные исследования, осуществляемые введением специальных микродатчиков в различные полости организма через естественные отверстия, пункционным путем в сосуды и сердце либо через операционные раны. Этим было достигнуто значительное повышение точности ультразвуковой диагностики. В-третьих, появились новые направления использования ультразвукового метода. Наряду с обычными плановыми исследованиями, он широко применяется для целей неотложной диагностики, мониторинга, скрининга, для контроля за выполнением диагностических и лечебных манипуляций.

## Список используемой литературы:

1. Ультразвуковая диагностика [Электронный ресурс] / Н. Ю. Маркина, М. В. Кислякова; под ред. С. К. Тернового. - 2-е изд. - М. : ГЭОТАР-Медиа, 2015. - <http://www.rosmedlib.ru/book/ISBN9785970433133.html>
2. Рейтер, К. Л. УЗИ в акушерстве и гинекологии . К. Л. Рейтер, Т. К. Бабагбеми ; пер. с англ. ; под ред. А. И. Гуса. - Москва : ГЭОТАР-Медиа, 2014.
3. Ультразвуковая диагностика [Электронный ресурс] : Учеб. пос. / Насникова И.Ю., Маркина Н.Ю. - М. : ГЭОТАР-Медиа, 2008. - <http://www.rosmedlib.ru/book/ISBN9785970407790.html>
4. Акушерство [Электронный ресурс] : национальное руководство / под ред. Г. М. Савельевой, Г. Т. Сухих, В. Н. Серова, В. Е. Радзинского. - 2-е изд., перераб. и доп. - М. : ГЭОТАР-Медиа, 2018. - (Серия "Национальные руководства"). - <http://www.rosmedlib.ru/book/ISBN9785970433652.html>
5. Медведев, М. В. Основы ультразвукового скрининга в 11-14 недель беременности : практ. пособие / М. В. Медведев, Н. А. Алтынник. - 3-е изд., доп. - Москва : Реал Тайм, 2015. - 112 с.



## Рецензия

на научно-исследовательскую работу, предусмотренная программой производственной практики «Производственная клиническая практика модуль Акушерство (помощник врача стационара, научно-исследовательская работа)» обучающегося 4 курса по специальности 31.05.02 Педиатрия

4 группы

Слесаренко Алены Валерьевны

на тему:

### «Возможности ультразвукового исследования в акушерстве»

Научно-исследовательская работа выполнена в соответствии с требованиями написания НИР при прохождении производственной клинической практики по акушерству. Данное исследование имеет четкую структуру и состоит из введения, основной части, заключения, списка литературы.

Работа написана грамотным научным языком. Тема является актуальной в современном акушерстве. Четко сформулирована цель, поставлены конкретные задачи. Введение достаточно содержательное и емкое. В результате четкого изложения цели работы в основной части научно-исследовательской работы присутствует логичность, четкость, последовательность. Наличие ссылок показывает детальную работу с научной литературой.

Список литературы включает разнообразные источники оформленные в соответствии с требованиями.

В целом работа заслуживает отличной оценки.

**Оценка 91 балл (отлично)**

РЕЦЕНЗЕНТ:  (Солтыс П.А.)