

Министерства здравоохранения Российской Федерации
«Волгоградский государственный медицинский университет»
Кафедра хирургических болезней педиатрического и стоматологического факультетов

Научно-исследовательская работа на тему:
Тактика хирурга при остром холецистите

Выполнила: студентка 4 курса 3 группы
педиатрического факультета

Шишковская Татьяна Сергеевна

Проверил:
Кухтенко Ю.В.
и Кор " ШМ

СОДЕРЖАНИЕ

Введение.....	3
Тактика и лечение при остром холецистите.....	7
Хирургическое лечение.....	12
Заключение.....	14
Список литературы.....	15

ВВЕДЕНИЕ

Острый холецистит, часто сочетающийся и осложняющий желчекаменную болезнь (ЖКБ), среди всех острых заболеваний органов брюшной полости занимает 2 - 3-е, а по некоторым последним статистическим данным даже 1-ое место, составляя от них 20.25%.

ЖКБ страдают от 10 до 20% всего населения земного шара, 40% лиц старше 60 и 50% старше 70 лет. А.Т. Лидский считает ЖКБ одной из основных проблем геронтологии.

В последние годы отмечается учащение заболеваний желчных путей, что связано: а) с нерациональным, богатым жирами питанием, б) с увеличением продолжительности жизни.

Среди больных нашей клиники 54% больных были в возрасте, превышающем 60 лет. В зависимости от преобладания тех или других *этиологических факторов* различают: а) калькулезный острый холецистит (в 76% случаев), б) бескаменный острый холецистит (в 10%), г) ферментативный острый холецистит (в 10%), д) сосудистый острый холецистит (в 5% случаев).

В патологоанатомическом отношении различают:

Среди острых холециститов-

- 1) простой (катаральный) холецистит,
- 2) деструктивный - флегмонозный, гангренозный, перфоративный.

Среди хронических холециститов-

- 1) гипертрофический,
- 2) атрофический,
- 3) водянка желчного пузыря.

Последняя является абсолютным показанием к операции.

Диагностика острого холецистита в случаях типичного течения заболевания не сложна. Характерны боли в области правого подреберья и эпигастрия с иррадиацией в

правое плечо, лопатку, надключичную область (по диафрагмальному нерву). Иногда болям сопутствует рефлекторная стенокардия, что отмечал еще Д.С. Боткин.

Боли носят или характер печеночной колики - очень резкие, при которых больные беспокойны, мечутся, меняя положение тела чаще всего при ЖКБ, при закупорке пузырного протока или холедоха камнем, реже слизью или гноем. В других случаях боли нарастают постепенно, больные лежат, боясь пошевелиться, "тронуться", что наблюдается при превалировании воспалительного процесса, растяжении пузыря воспалительным экссудатом и вовлечении в процесс брюшины.

Болям предшествуют *погрешности в диете* (жирная, острая, пища), физическое перенапряжение, иногда нервное потрясение. Сопутствует *-рвота-* повторная, скудная, мучительная, не приносящая облегчения.

Пульс при наличии воспалительного компонента учащен, иногда аритмичен, при наличии желтухи может быть замедлен. ,

Температура тела- при колике нормальная, при наличии воспаления поднимается, иногда до высоких цифр, при осложнении холангитом могут иметь место ознобы. У стариков даже при деструктивных формах температура может оставаться нормальной.

Живот ограниченно участвует в дыхании в верхнем отделе, болезнен и напряжен в правом подреберье, здесь же при деструктивных формах отмечается защитное напряжение мышц, положительным симптомом **Щеткина-Блюмберга** и **Менделя**.

Специальные симптомы холецистита:

1. Симптом **Захарьина**- болезненность при надавливании в проекции желчного пузыря.
2. Симптом **Образцова**- усиление болей при надавливании в области правого подреберья на вдохе.
3. Симптом **Ортнера-Грекова**- болезненность при поколачивании ребром ладони по правой реберной дуге.
4. Симптом **Георгиевского-Мюсси**(симптом диафрагмального нерва) - болезненность при надавливании между ножками грудино-ключично-сосковой мышцы.

Иногда может быть положителен симптом **Курвуазье**- пальпируется желчный пузырь или перепузырный инфильтрат (хотя этот симптом описан при раке головки поджелудочной железы и, строго говоря, не является симптомом холецистита).

6. **Желтуха** - наблюдается у 40-70% больных, чаще при калькулезных формах, когда она носит характер обтурационной, механической. Она может быть следствием вторичного гепатита или сопутствующего панкреатита, а также холангита - тогда бывает паренхиматозной. Обтурационной желтухе калькулезного генеза обычно предшествует приступ печеночной колики, она может носить ремитирующий характер (в отличие от механической желтухи опухолевого происхождения, которая развивается исподволь и прогрессивно нарастает). При полной обтурации холедоха помимо интенсивной окраски мочи (из-за наличия билирубина) - "цвета пива", "крепкого чая", становится обесцвеченным кал - в нем отсутствует стеркобилин - "желтый человек с белым калом".

Печень увеличивается, спленомегалии (в отличие от гемолитической желтухи) нет. При длительной желтухе наступает гибель печеночных клеток, выделяется "белая желчь", развивается печеночная недостаточность с переходом в кому. Быстро прогрессируют и переходят в деструктивную форму ферментативный и сосудистый холециститы.

Осложнения наблюдаются у 15-25% (Лидский) и даже до 45% (Маят) больных, это:

- 1) Перфорация с местным отграничением процесса: а) инфильтрат; б) абсцесс.
- 2) Разлитой желчный перитонит при отсутствии отграничения.
- 3) Подпеченочный, поддиафрагмальный и другой локализации абсцессы,
- 4) Холангит, ангиохолит с последующим абсцедированием печени и билиарным циррозом.
- 5) Панкреатит.

Дополнительные исследования

В срочном порядке определяется *количество лейкоцитов в крови* *амилаза крови и мочи*. При возможности из биохимических исследований - *кровь на билирубин и его*

фракции, холестерин (в норме до 6,3 м/моль/литр), В-липопротеиды (до 5,5 г/л), сахар, белок и его фракции, протромбиновый индекс, трансаминазы и амилаза крови.

При желтухах - в моче исследуется билирубин и уробилин, в кале - стеркобилин.

Ультразвуковое исследование (УЗИ) является очень ценным и при возможности должно производиться в порядке скорой помощи. Оно позволяет выявить наличие камней в желчных путях, размеры желчного пузыря и признаки воспаления его стенок (утолщение их, двухконтурность).

Фиброгастродуоденоскопия (ФГС) показано при наличии желтухи - дает возможность видеть выделение желчи или ее отсутствие из фатерова соска, а также заклинившийся в нем конкремент. При наличии аппаратуры возможна ретроградная холангио-панкреатография (РХПГ).

Холангиография с контрастированием перорально или внутривенно может производиться только после исчезновения желтухи и стихания острых явлений и к ней теперь прибегают редко.

В диагностически неясных случаях показана лапароскопия, которая дает положительный результат в 95% случаев.

Дифференциально-диагностические трудности возникают обычно в случаях атипичного течения острого холецистита.

1) С острым аппендицитом - а) при высоком расположении червеобразного отростка - подпеченочном или при завороте толстого кишечника в период эмбрионального развития, когда в правом подреберье оказывается слепая кишка вместе с аппендиксом.

б) При низком расположении желчного пузыря, при венероптозе, чаще всего у стариков.

2) С перфоративной язвой обычно дуоденальной или пилорической, при малом диаметре перфоративного отверстия, при прикрытой перфорации.

3) При наличии желтухи, когда возникает необходимость дифференцировать механическую желтуху калькулезной природы от опухолевой (рака головки

поджелудочной железы или фатерова соска), а иногда от паренхиматозной и даже гемолитической.

4) С острым панкреатитом, который часто сопутствует заболеваниям желчных путей и приходится решать что является первичным, превалирует в клинической картоне холецисто-панкреатит или панкреато-холецистит.

5) С правосторонней почечной коликой, иногда в отсутствии типичной иррадиации и симптоматики.

6) С высокой тонкокишечной непроходимостью, особенно при обтурации 12-ти перстной кишки желчным камнем в результате пролежня стенки желчного пузыря и 12-ти перстной кишки камнем.

7) Со стенокардией и инфарктом миокарда, учитывая, что приступ печеночной колики может провоцировать и сопровождаться стенокардией.

8) С нижнедолевой правосторонней пневмонией, особенно при вовлечении в процесс диафрагмальной плевры.

В случаях диагностических трудностей особенно подробно должен быть собран анамнез, тщательно проведено исследование живота с проверкой симптомов всех перечисленных заболеваний, проведены и проанализированы данные дополнительных исследований.

ТАКТИКА И ЛЕЧЕНИЕ ПРИ ОСТРОМ ХОЛЕЦИСТИТЕ

Все больные острым холециститом госпитализируются в хирургические стационары. Их подразделяют на две группы:

- с острым неосложненным холециститом;
- с острым осложненным холециститом.

На выбор тактики и лечения при остром холецистите влияют 4 вида осложнений:

- острый холецистит, осложненный распространенным перитонитом;
- острый холецистит в сочетании с острым холангитом;

- острый холецистит в сочетании с панкреатитом;
- острый холецистит, осложненный механической желтухой.

Лечебная тактика

Цель лечения — купирование воспалительного процесса в брюшной полости и предотвращение рецидива заболевания.

Эффективное лечение острого холецистита предусматривает соблюдение принципа активной хирургической тактики.

При деструктивном холецистите с различными вариантами течения показано хирургическое вмешательство — холецистэктомия или холецистостомия, которое необходимо провести в первые 24-48 ч с момента госпитализации.

Консервативное лечение показано пациентам с катаральным холециститом и в большинстве случаев позволяет купировать воспалительный процесс. Оперативное вмешательство выполняют в плановом порядке после комплексного обследования и оценки степени операционно-анестезиологического риска. В случае прогрессирования воспаления и развития деструктивных изменений в жёлчном пузыре, что устанавливают при динамическом наблюдении и контрольном УЗИ, проводят срочную операцию.

При активной лечебной тактике вопрос о необходимости операции решается тотчас при постановке диагноза острого деструктивного холецистита (флегмонозного, гангренозного), протекающего как с признаками перитонита, так и без них. В зависимости от этого операция может быть экстренной или срочной. Экстренная операция, выполняемая в ближайшие 6 ч с момента поступления в стационар, показана при всех формах деструктивного холецистита, осложнённого местным или распространённым перитонитом. Показанием к срочной операции, предпринимаемой в первые 24-48 ч с момента госпитализации, считают флегмонозный холецистит, не осложнённый перитонитом. Срочному оперативному вмешательству также подлежат пациенты с катаральным холециститом, консервативное лечение которых неэффективно, что ведёт к развитию деструктивных изменений в жёлчном пузыре.

Сроки операции диктуются целесообразностью проведения предоперационной подготовки и минимального комплекса исследований для оценки тяжести его физического

состояния. Предоперационную подготовку необходимо направить на коррекцию метаболических расстройств (водных, электролитных) и нарушений со стороны сердечно-сосудистой и дыхательной систем, часто встречаемых у пациентов с острым холециститом.

Применение хирургической тактики и отказ от консервативного лечения острого деструктивного холецистита продиктованы рядом обстоятельств. Во-первых, при консервативном лечении клинические проявления заболевания стихают примерно у 50% пациентов, тогда как у остальных заболевание прогрессирует либо длительно сохраняются симптомы воспаления, что затягивает сроки их выздоровления. Во-вторых, консервативное лечение острого холецистита у больных пожилого и старческого возраста часто смазывает клиническую симптоматику, не предотвращая прогрессирования деструктивных изменений в жёлчном пузыре и воспалительных явлений в брюшной полости. В-третьих, послеоперационная летальность при ранних операциях значительно ниже, чем при вмешательствах, выполненных в более поздние сроки. Это обусловлено развивающимися осложнениями и возникающими во время операции техническими трудностями удаления жёлчного пузыря вследствие выраженных явлений перихолецистита.

При всех вариантах клинического проявления острого деструктивного холецистита показано хирургическое лечение в первые 6-48 ч с момента госпитализации. При хирургическом лечении больных острым холециститом выбор срока операции, её объём зависят не только от характера воспаления жёлчного пузыря, но и от тяжести физического состояния больного.

Принципы консервативного лечения:

Показанием для консервативного лечения является неосложнённый холецистит. При осложнённом холецистите консервативное лечение является одновременно предоперационной подготовкой.

Антибактериальная терапия (цефалоспорины III поколения или фторхинолоны II поколения в сочетании с метронидазолом).

Лечебные мероприятия, направленные на снижение внутрипузырного давления - спазмолитики (но-шпа, папаверин, дюспаталин), анальгетики, антигистаминные препараты, при недостаточной эффективности медикаментозных препаратов применяется

закрытая или под контролем лапароскопа (рис. 99) новокаиновая блокада круглой связки печени.

Инфузионная терапия

Лечение, направленное на улучшение функции жизненно важных органов и систем.

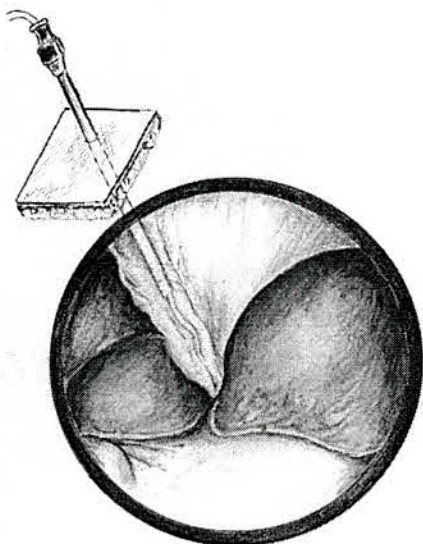


Рис.1 Катетеризация круглой связки и клеточного пространства ворот печени под контролем лапароскопа.

При неэффективной консервативной терапии, проводимой в течении -24-48 часов, необходимо оперировать больного. Появление перитонеальных симптомов является показанием к экстренной операции.

При положительной динамике заболевания в результате консервативной терапии оперативное вмешательство проводится после стихания воспалительного процесса.

Осложненный холецистит является показанием к хирургическому лечению.

Больные острым холециститом, осложненным перитонитом проводится экстренная операция в первые два часа с момента поступления. В указанное время проводится интенсивная предоперационная подготовка.

Больным острым холециститом и острым холангитом проводится интенсивная предоперационная подготовка в течение 6-12 часов с применением антибактериальной

терапии, после чего в зависимости от состояния пациента выполняется либо радикальное вмешательство, либо декомпрессия желчных путей.

При остром холецистите с признаками острого панкреатита целесообразно операцию начинать с лапароскопического исследования и в зависимости от диагностируемого патологического процесса решается вопрос о выборе объема и метода хирургического вмешательства.

Острый холецистит и механическая желтуха. Больные острым холециститом, осложненным механической желтухой, нуждаются в оперативном лечении и чем раньше оно проводится, тем лучше результаты после операции. Выбор времени проведения оперативного вмешательства у них зависит от многих факторов: возраста, наличия сопутствующих заболеваний, степени нарушений гомеостаза, функции жизненно важных органов, длительности и интенсивности желтухи.

По хирургической тактике в зависимости от степени операционного риска (рис. 100) больных острым холециститом, осложненным механической желтухой, подразделяют на три группы.

Первая группа – пациенты острым холециститом, осложненным перитонитом и механической желтухой. Им производится экстренная операция, проводимая впервые два часа с момента поступления.

Вторая группа - больные молодого и среднего возраста без сопутствующих заболеваний, у которых длительность желтухи не превышает 3-5 дней, оперативное вмешательство им проводится после кратковременной подготовки через 24-48 часов.

Третья группа - больные пожилого и старческого возраста с множеством сопутствующих заболеваний и длительной механической желтухой. Они нуждаются в интенсивной предоперационной подготовке, однако длительность ее не должна превышать 3-5 дней.

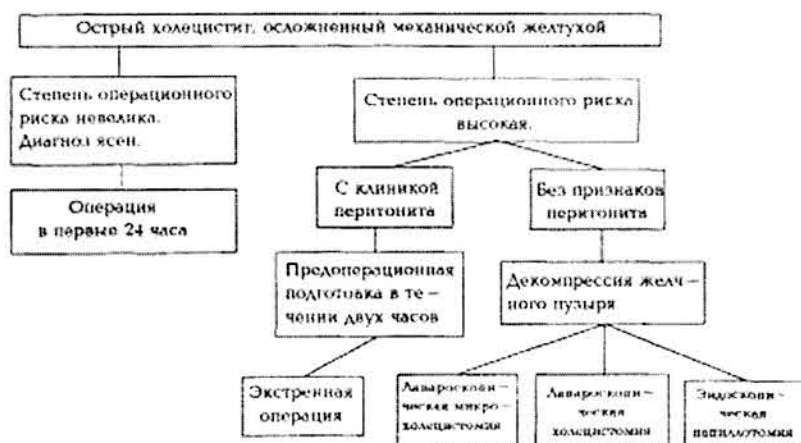


Рис.2 Алгоритм лечебной тактики при остром холецистите, осложненном механической желтухой

ХИРУРГИЧЕСКОЕ ЛЕЧЕНИЕ

В зависимости от сроков выполнения операции подразделяются на экстренные, срочные, вынужденные и плановые или проводимые в холодном периоде, когда купирован воспалительный процесс.

Экстренные операции, производимые в первые два часа с момента поступления после интенсивной предоперационной подготовки. Они проводятся больным острым холециститом, осложненным перитонитом, а также больным с деструктивными формами холецистита (перфорация, гангрена желчного пузыря).

Срочные операции, проводимые в первые 24-48 часов больным, у которых после консервативной терапии не наступило улучшение, а наоборот, отмечается прогрессирование заболевания (флегмозная форма холецистита).

Операции по вынужденным показаниям. Они производятся при позднем поступлении больных, на 5-7 сутки, когда воспалительный процесс выходит за пределы желчного пузыря. Возникающий при этом паравезикальный инфильтрат затрудняет дифференцировку элементов печеночнодвенадцатиперстной связки, а потому технически эти операции сложны.

Виды операции:

Холецистэктомия («от шейки» или «от дна») открытая или лапароскопическая;

Холецистолитостомия (открытая или лапароскопическая) у тяжелого контингента больных при наличии сопутствующих заболеваний. Тяжесть состояния определяется по одному из интегральных показателей (APACHE, SFPS, SOFA и др.).

Лапароскопическая чрескожная, чреспеченочная пункция желчного пузыря (рис. 101) при повышенном операционном риске.

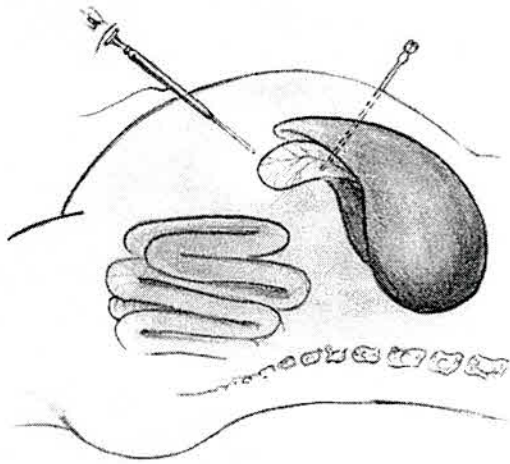


Рис. 3 Чрескожная чреспеченочная пункция полости желчного пузыря под контролем лапароскопа (схема).

У крайне тяжелых больных выполняется лапароскопическая микрохолецистостомия (рис. 4).

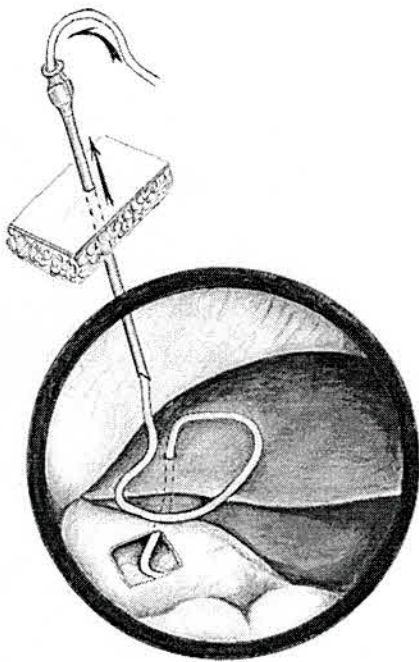


Рис. 4 Микрохолецистостомия под контролем лапароскопа.

ЗАКЛЮЧЕНИЕ

Острый холецистит - заболевание, широко распространённое в наше время.

Сейчас можно отметить заметные успехи в лечении острого холецистита:

- снизилась летальность при хирургическом лечении,
- уменьшилась частота послеоперационных осложнений,
- снизилось количество нетрудоспособных.

Но вместе с этим следует отметить, что важной стороной проблемы острого холецистита является возрастной аспект. У людей пожилого и старческого возраста процент летальности выше, чем у других групп людей.

Своевременная диагностика, прежде всего, оценка клинических проявлений и проведение ультразвукового исследования желчного пузыря позволяют выявить характер воспаления (катаральный или гнойный) и выбрать правильную тактику лечения острого холецистита, которая способствует снижению осложнений и уменьшению процента летального исхода.

СПИСОК ЛИТЕРАТУРЫ

1. Клиническая хирургия: национальное руководство: в 3-х томах / под ред. В.С. Савельева, А.И. Кириенко. – М.: ГЭОТАР-МЕДИА, 2009. – Т II, - 832 с. Глава 44. Острый холецистит. В.С. Савельев, М.И. Филимонов С.142
2. Глава 45. Механическая желтуха и гнойный холангит. СТ. Шаповальянц С. 163;
Глава 56. Желчнокаменная болезнь. А.М. Шулутко, В.Г. Агаджанов С.480
3. Хирургические болезни: Учебн.:В 2 т./ Под редакцией В.С. Савельева, А.И. Кириенко. М.: «ГЭОТАР-Медиа» 2005.-.-608 с.

Рецензия

**на научно-исследовательскую работу, предусмотренную программой
производственной практики "Производственная клиническая практика
(помощник врача стационара, научно-исследовательская работа)»
обучающегося по специальности 31.05.02 Педиатрия 4 курса 3 группы
Шишковой Т.С.**

Научно-исследовательская работа представлена для отчета по производственной клинической практике (помощник врача стационара, научно-исследовательская работа) соответствует направлению практической подготовки специалиста квалификации Врач-педиатр. Данная научно-исследовательская работа была представлена студентом в предусмотренные учебным планом сроки.

Цель и задачи работы соответствуют теме исследования, но полностью ее не раскрывают. Теоретические положения и выводы автора обоснованы, логичны и соответствуют ходу теоретических размышлений в рамках изучаемой проблемы. Учащимся изучены основные источники литературы по проблеме, дан краткий их анализ, однако, отсутствует сравнительный анализ литературных источников по данной проблеме. Качество оформления научного исследования частично соответствуют требованиям.

В целом студент освоил предусмотренные рабочей программой производственной клинической практики (помощник врача стационара, научно-исследовательская работа) навыки, научно-исследовательская работа зачтена с оценкой «хорошо».

Ответственный по производственной
клинической практике
(помощник врача стационара,
научно-исследовательская работа),
доцент

Кухтенко Ю.В.