

МИНИСТЕРСТВО ЗДРАВООХРАНЕНИЯ РОССИЙСКОЙ ФЕДЕРАЦИИ  
ВОЛГОГРАДСКИЙ ГОСУДАРСТВЕННЫЙ МЕДИЦИНСКИЙ  
УНИВЕРСИТЕТ

Кафедра хирургических болезней педиатрического и  
стоматологического факультетов

Научно-исследовательская работа на тему:

**«Способы дренирования брюшной полости  
после экстренных и плановых вмешательств  
в зависимости от характера патологии».**

Выполнила: студентка педиатрического факультета

3 группы, 4 курса

Костюк Юлия Михайловна

*Проверил:  
Кухтенко Ю.В.  
и другие*

Волгоград 2018 г.

## Содержание

Введение.....	3
Общие понятия дренирования.....	4
Техника дренирования брюшной полости.....	7
Дренирование брюшной полости при перитоните.....	9
Дренирование брюшной полости при остром аппендиците.....	10
Дренирование брюшной полости при остром холецистите.....	11
Дренирование брюшной полости при остром панкреатите.....	12
Дренирование брюшной полости при перфоративной язве.....	13
Дренирование брюшной полости после резекции желудка.....	14
Дренирование брюшной полости при кишечной непроходимости.....	14
Дренирование брюшной полости после удаления селезенки.....	14
Заключение.....	15
Список литературы.....	16

Дренирование (англ. drain осушать, дренировать) – лечебный метод, заключающийся в выведении наружу содержимого из ран, гнойников, содержимого полых органов, естественных или патологических полостей тела. Является основным среди методов физической антисептики. Полноценное дренирование, обеспечивает достаточный отток раневого экссудата, создает наилучшие условия для скорейшего отторжения погибших тканей и перехода процесса заживления в фазу регенерации. Противопоказаний к дренированию практически нет.

Для обеспечения хорошего дренирования имеет характер дренажа, выбор оптимален для каждого случая, способа дренирования, положения дренажа в ране, использования определенных медикаментозных средств для промывания раны (соответственно чувствительности микрофлоры), исправное содержание дренажной системы с соблюдением правил асептики.

Эвакуация раневого отделяемого должна быть постоянной и надежной, что дает возможность производить перевязки значительно реже и, следовательно, уменьшить травмирование раны.

## Общие понятия дренирования.

Дренирование можно производить резиновыми, хлорвиниловыми и другими трубками различного диаметра (дренажами), резиновыми или марлевыми полосками, которые вводят в рану, полость абсцесса, сустава, плевры, брюшную полость. Введение резиновых или пластмассовых дренажей часто сочетают с подведением марлевых тампонов или применяются, так называемые, сигарные дренажи, предложенные Спасокукоцким, состоящие из марлевого тампона, помещенного в палец резиновой перчатки со срезанным концом. Для лучшего оттока содержимого в резиновой оболочке делается несколько отверстий. Применение для дренирования марлевых тампонов, основано на гигроскопических свойствах марли, создающего отток содержимого раны в повязку. Для лечения больших глубоких ран и гнойных полостей Микулич предложил в 1881 году способ дренирования марлевыми тампонами, при котором в рану или гнойную полость вводится квадратный кусок марли, прошитый в центре длинной шелковой нитью. Марлю тщательно расправляют и покрывают ею дно и стенки раны, после чего рану рыхло тампонируют марлевыми тампонами, смоченными гипертоническими растворами хлорида натрия. Дренирующие свойства тампона повышаются при смачивании его 5—10% гипертоническим раствором натрия хлорида, который за счет повышения осмотического давления способствует усилению оттока жидкости из раны. Тампоны меняют периодически, не меняя марли, что предупреждает повреждение ткани. При необходимости марлю извлекают подтягиванием за шелковую нить. Гигроскопическое действие марлевого тампона крайне непродолжительно. Уже через 4-6 часа тампон необходимо сменить. Дренаж может быть соединен трубкой с сосудом, в котором находится раствор антисептического препарата (сифонное дренирование). Кроме того, через дренаж в рану или гнойную полость можно вводить растворы антисептических препаратов, антибиотики, протеолитические ферменты (рис. 1). Для дренирования плевральной полости применяют сифонное подводное дренирование по Бюлау (рис. 2).

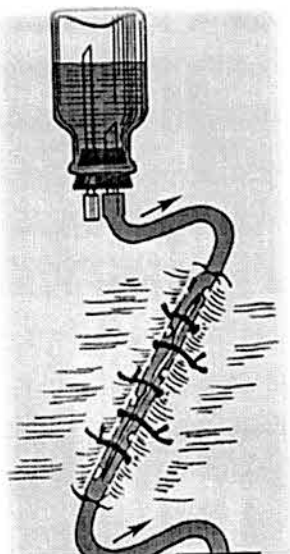
Для более эффективного промывания ран и гнойных полостей кроме одного дренажа в них вводят вторую трубку, а через нее раствор антибактериального препарата, вместе с которым удаляется из раны раневое отделяемое. Этот метод применяют также при лечении гнойных плевритов и перитонита.

Когда дренируемая полость герметична (ушитая рана, эмпиема плевры, гнойный артрит, не вскрытый абсцесс), возможна длительная

активная аспирация (так называемое вакуумное дренирование). Разрежение в системе может быть создано с помощью шприца Жане, которым удаляют воздух из герметичной банки с подключенным к ней дренажем, либо с помощью водоструйного отсоса, трехбаночной системы, стандартного аппарата типа гармошки, электровакуумного аппарата. Это эффективный метод дренирования, способствующий также уменьшению полости раны, более быстрому ее закрытию и ликвидации воспалительного процесса (рис. 3), а при эмпиеме плевры — расправлению поджатого экссудатом легкого (рис. 4).

Вакуумное дренирование широко применяют для профилактики и сокращения сроков заживления ран после обширных операций (пластики передней брюшной стенки, мастэктомии, брюшно-промежностной экстирпации прямой кишки, после операций на легких и органах средостения), для лечения спонтанного пневмоторакса и эмпиемы плевры. В абдоминальной хирургии аспирационное дренирование желудка и тонкой кишки используют с целью профилактики и лечения пареза желудочно-кишечного тракта, профилактики несостоятельности швов анастомозов, лечения абсцессов брюшной полости, кист и абсцессов печени, селезенки и поджелудочной железы.

Наиболее адекватны при лечении гнойной раны трубчатые дренажи (одинарные и множественные, двойные, сложные, с одиночными или множественными отверстиями). При дренировании хирургических ран предпочтение отдается трубкам из силикона, которые по своим упруго-эластическим характеристикам, твердости и прозрачности занимают промежуточное положение между латексными и поливинилхлоридными трубками. Значительно превосходят последние по биологической инертности, что позволяет увеличить сроки пребывания дренажей в ранах.



**Рис. 1. Схема проточного дренирования; стрелками обозначено направление тока жидкости.**

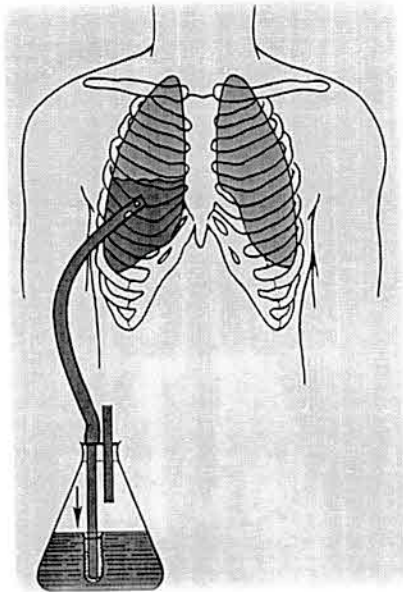


Рис. 2. Схема дренирования плевральной полости по Бюлау: на наружном конце дренажа имеется клапан из перчаточной резины для предупреждения обратной аспирации воздуха; стрелкой обозначено направление содержимого плевральной полости.

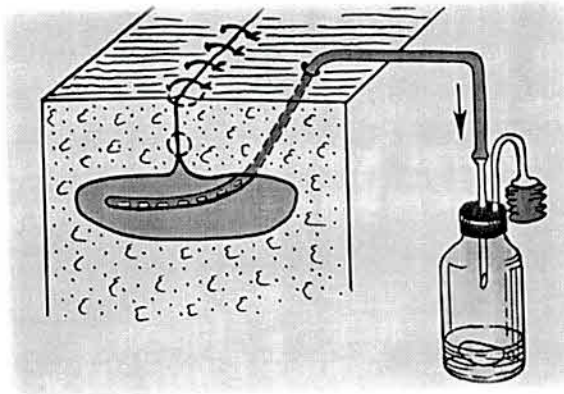


Рис. 3а). Вакуумное дренирование по Редону: аспирация содержимого.

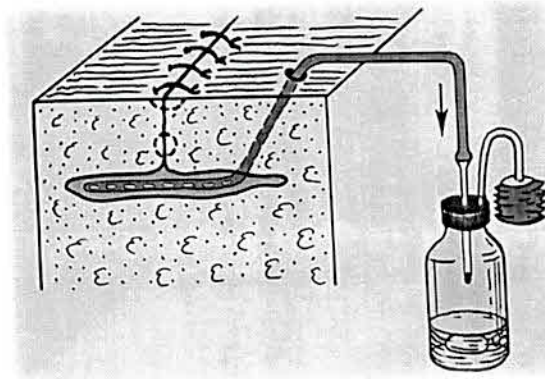


Рис. 3б). Вакуумное дренирование по Редону: уменьшение раневой полости вследствие аспирации; стрелками обозначено направление оттока раневого отделяемого.

## Техника дренирования брюшной полости.

### Показания к дренированию:

1. Удаление из раны или из полости экссудата, крови, выделяющегося экскрета: желчи, панкреатического сока, мочи, лимфы и др.
2. Борьба с инфекцией. В адекватно дренированной полости возникают неблагоприятные условия для продолжения или прогрессирования инфекции. Дренаж позволяет осуществлять промывание инфицированной полости и вводить в нее антибактериальные лекарственные вещества.
  - 3.1. Превентивно-диагностическая функция дренажа обеспечивает раннее выявление таких осложнений, как кровотечение, несостоятельность анастомоза желудочно-кишечного тракта или желчных путей.
  - 3.2. Превентивно-лечебная: при несостоятельности анастомоза содержимое полого органа не растечется в брюшной полости, а будет вытекать наружу по дренажу, что спасет больного от тяжелых осложнений.
4. Планированное образование наружного свища паренхиматозного органа.

Понятие рационального дренирования брюшной полости включает в себя комплекс приемов, обеспечивающих беспрепятственный отток жидкости из брюшной полости. Успешное дренирование брюшной полости возможно лишь при соблюдении условий: дренаж должен стоять в местах скопления жидкости, быть проходимым. Его устанавливают в отлогих участках брюшной полости и некоторых ее карманах.

Для дренирования используют силиконовые трубки соответствующего диаметра (0,6 - 1,0 см). Дренаж выводят наружу, как правило, через дополнительный разрез, сделанный по возможности ниже дренируемой полости. Реже дренаж выводят через операционную рану. Дренажную трубку обязательно фиксируют швом к коже для предупреждения выпадения, смещения ее из полости или миграции ее в полость. Дренажную трубку присоединяют к емкости для сбора и учета вытекающей жидкости, например, к аппарату Боброва. Дренажная система может функционировать в пассивном, подводном режиме или в аспирационном режиме (активный дренаж). Разрежение в аппарате Боброва создают с помощью аспирационных систем. Аспирация может осуществляться пластмассовой емкостью - гармошкой, которую в сжатом виде присоединяют к дренажу. По мере накопления жидкости происходит расправление емкости-гармошки. Достоинством этой автономной системы является возможность больного свободно перемещаться и обслуживать себя.

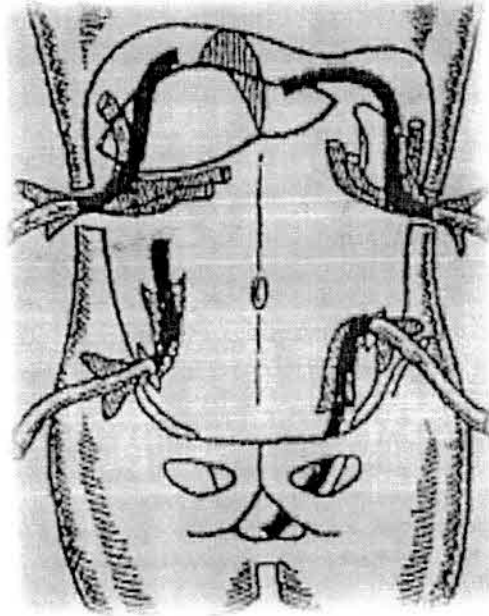
При скудном отделяемом из раны, брюшной полости наружный конец трубчатого дренажа может находиться в стерильной марлевой повязке или в резиновой перчатке, фиксированной к дренажу циркулярной лигатурой.

В качестве дренажных материалов используют также полосы перчаточной резины и гофрированных синтетических пластин.

Кожу в месте контрапертуры рассекают на участке длиной 3—5 см в зависимости от толщины подкожного жирового слоя. Кожная рана должна быть шире самого дренажа для беспрепятственного оттока, что является профилактикой развития флегмоны брюшной стенки в месте дренирования. Скальпелем рассекают и апоневроз. Эта рана на 1—2 см уже предыдущей. Далее под контролем зрения и руки, введенной в брюшную полость, буравящими движениями через остальные слои брюшной стенки проводят сложенный массивный зажим или корнцанг. Разведением его браншей расширяют ход, проложенный в мышцах и брюшине, до 2—3 см в диаметре. Смыканием браншей захватывают будущий наружный конец дренажа, подаваемого через основную операционную рану в брюшную полость, после чего обратным движением корнцанга выводят его наружу. Однако еще до захватывания дренажа и выведения его из брюшной полости надо убедиться в том, что из раневого канала нет кровотечения, а если оно обнаружено, то необходимо его остановить (обычно прошиванием). Несоблюдение этого правила, особенно при использовании после операции гепарина, может явиться причиной значительного кровотечения, не только наружного, но и в брюшную полость. По возможности дренаж должен располагаться так, чтобы с одной стороны от него была стенка живота, а с другой — орган брюшной полости. Недопустимо, чтобы кишки окутывали дренаж, так как это способствует интенсивному образованию спаек. Избыток дренажа подтягивают наружу и отсекают так, чтобы над кожей осталось не менее 2—3 см его. Выведенные дренажи непременно надо фиксировать при помощи шва, трубку и перчатку отдельно. Без этого дренаж иногда «уходит» в брюшную полость либо может быть непреднамеренно извлечен при перевязках. Сроки дренирования брюшной полости колеблются от 2—3 до 5—7 сут, в отдельных случаях дольше. Поскольку трубка довольно быстро становится непроходимой и при длительном контакте со стенкой кишки может образоваться пролежень, ее обычно удаляют на 3-4 сутки (не позднее 5-х суток). Если к этому времени из брюшной полости по перчатке продолжается выделение экссудата, надо трубку извлечь, а перчатку оставить. Для этого снимают лигатуру, фиксирующую трубку, и извлекают последнюю, удерживая перчатку, которая остается фиксированной швами. На следующий день оставленный перчаточный дренаж немного подтягивают. Если в дальнейшем отток жидкости прекращается, то перчаточный дренаж удаляют



на 6—7 сутки. При продолжающемся поступлении жидкости дренаж удалять не следует, целесообразно заменить его новым перчаточным дренажем. Дренаж должен находиться в брюшной полости до полного прекращения его функционирования. Всегда следует помнить, что чрезмерный диаметр контрапертуры часто ведет к возникновению послеоперационной грыжи, недостаточный — к сдавливанию и возможному отрыву дренажа при его извлечении.



**Рис. Типичное дренирование брюшной полости из 4 точек трубчатоперчаточными дренажами**

### **Дренирование брюшной полости при перитоните.**

Воспалительный процесс нельзя ликвидировать одноразовой санацией, поэтому рациональное дренирование приобретает в послеоперационный период первостепенное значение.

Дренирование брюшной полости при перитоните производится силиконовыми трубками диаметром 8-11 мм с несколькими отверстиями. При местном перитоните дренажная трубка устанавливается к очагу воспаления. Дренаж выводится через контрапертуру. При диффузном перитоните брюшная полость дренируется двумя дренажами, выведенными через контрапертуры. Рекомендуют третий дренаж диаметром 8 мм устанавливается в одной из точек Калька. Он предназначен для динамической лапароскопии. Если диффузный перитонит вызван острым холециститом, перфоративной язвой желудка или двенадцатиперстной кишки, дренажи вводят в подпеченочное пространство и в оба боковых канала (через подвздошные области).

При разлитом перитоните брюшная полость дренируется четырьмя дренажами через контрапертуры; два верхних устанавливаются: справа — в подпеченочное и слева в поддиафрагмальное пространство; два нижних: справа — в пространство Дугласа, слева — по левому боковому каналу снизу-вверх.

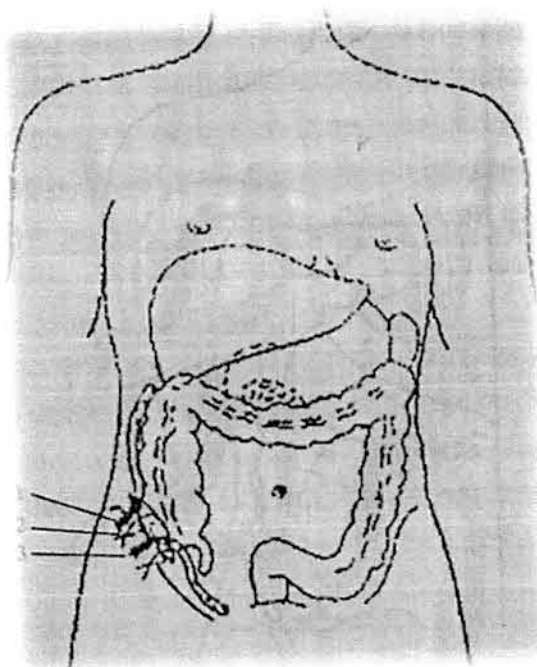
Если источником перитонита был острый гнойный панкреатит, дополнительный дренаж устанавливают в полости малого сальника. При общем перитоните, обусловленном прорывом абсцесса забрюшинного пространства, наряду с дренированием из 4 точек, трубочно-перчаточный дренаж подводят к очагу в забрюшинном пространстве и выводят кзади. Необходимость в таком дренировании встречается при аппендиците с забрюшинным расположением червеобразного отростка, панкреатите, нагноениях забрюшинных гематом, пионефрозе, паранефрите. Дренаж в этих случаях обычно подводят через контрапертуру в поясничной области. При прорыве внутрибрюшных абсцессов после их санации трубочно-перчаточный дренаж вводят в полость абсцесса.

При перитоните, ограниченном зоной таза, трубочно-перчаточные или другие дренажи вводят через контрапертуры в подвздошных областях и через боковые каналы брюшины проводят ко дну таза. При отграниченных обширных тазовых абсцессах целесообразно у женщин вводить дренаж путем задней кольпотомии, а у мужчин — через прямую кишку. Трубочный элемент дренажа, который используют также для введения в брюшную полость антисептиков, как уже указывалось, подлежит удалению на 3-4 сутки, в то время как остающийся перчаточный дренаж в эти сроки только подтягивают. Если при этом оттока жидкости не наблюдается, то перчаточный дренаж удаляют на 6—7 сутки, если же выделения продолжают поступать по дренажу, его заменяют новым и оставляют в брюшной полости до полного прекращения функционирования. Больной с дренированной брюшной полостью нуждается в тщательном динамическом наблюдении, так как сам дренаж может стать источником дополнительных осложнений (непроходимости кишечника, пролежней).

### **Дренирование брюшной полости при остром аппендиците.**

Обнаружение во время операции деструктивных изменений в червеобразном отростке с наличием гнойного выпота, особенно у пациентов с выраженным подкожным жировым слоем, а также у пожилых и ослабленных пациентов, есть показанием к дренированию брюшной полости. Если в процессе аппендэктомии обнаруживается лишь местный перитонит, достаточно подведения одного силиконового или трубочно-перчаточного

дренажа через аппендикулярный разрез в правой подвздошной области. Если обнаружен аппендикулярный инфильтрат или при катаральном аппендиците в полости живота скопилось большое количество серозной жидкости, показано введение микроиригатора для инстилляции антибиотиков. В случаях, когда вскрыт аппендикулярный абсцесс, не удастся остановить капиллярное кровотечение из ложа червеобразного отростка, оторвалась верхушка отростка, нет уверенности в достаточном лигировании брыжейки отростка, целесообразно введение марлевого тампона. Марлевый тампон надо удалять на 5—7 сутки, лучше поэтапно. На 3-4 сутки его подтягивают, а спустя 2—3 сут., удаляют полностью. Взамен вводят полоску перчаточной резины, что предупреждает преждевременное склеивание краев раны и задержку в глубине ее отделяемого.



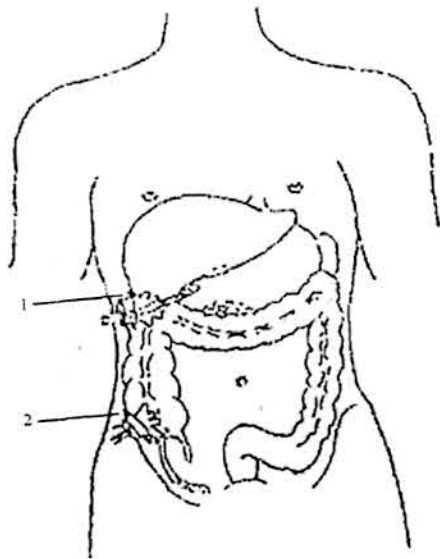
**Рис. Дренирование брюшной полости при местноограниченном перитоните аппендикулярного происхождения:**

- 1 - дренажная трубка, введенная в правый латеральный канал;
- 2 - наводящие швы на рану;
- 3 - перчаточно-трубчатый дренаж; дренажная трубка введена в малый таз.

#### **Дренирование брюшной полости при остром холецистите.**

При операциях, производимых по поводу острого холецистита, холецистопанкреатита (холецистэктомия, холецистостомия или расширенные операции на внепеченочных желчных путях), всегда требуется дренирование

подпеченочного пространства. Через контрапертуру в правом подреберье следует подводить в подпеченочное пространство к сальниковому отверстию трубочно-перчаточный дренаж. При этом целесообразно использовать способ Спасокукоцкого. Берут косо срезанную трубку длиной до 20 см с одним боковым отверстием на расстоянии 2—3 см от нижнего конца. Нижний срез подводят к сальниковому отверстию, а боковое окно — к культе пузырного протока и ложу желчного пузыря. При необходимости дренирования желчных путей соответствующую трубку внутреннего дренажа выводят через прокол брюшной стенки выше трубочно-перчаточного дренажа. Операции на печени при ее травмах, после вскрытия абсцессов и при других манипуляциях следует заканчивать дренированием подпеченочного пространства и правого бокового канала брюшины трубочно-перчаточными выпускниками, которые часто приходится комбинировать с марлевыми тампонами из-за возможного кровотечения или при необходимости отграничения процесса.



**Рис. Схема дренирования брюшной полости при местно-ограниченном перитоните, являющемся осложнением острого холецистита:**

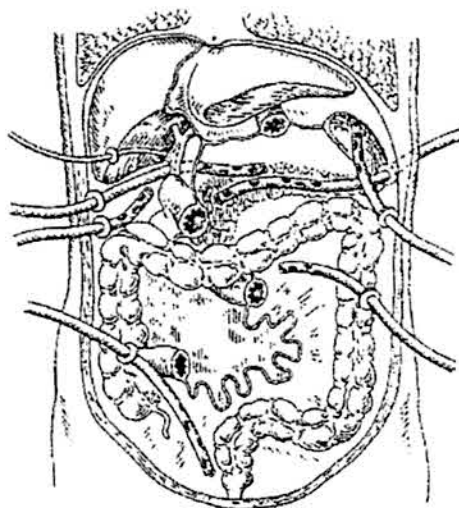
1 - контрапертура в правой подреберно-поясничной области, через которую введен перчаточно-трубочный дренаж в подпеченочное пространство к ложу удаленного желчного пузыря;

2 - контрапертура в правой подвздошной области, через которую дренированы правый латеральный канал и малый таз.

### **Дренирование брюшной полости при остром панкреатите.**

При панкреонекрозе и гнойном панкреатите возникает необходимость в дренировании в целях удаления гнойного или богатого ферментами экссудата, подведения антибиотиков к очагу, осуществления проточного орошения

сальниковой сумки. Дренировать панкреатическое ложе и сальниковую сумку можно с помощью рассечения желудочно-ободочной, печечно-желудочной связок, брыжейки поперечной ободочной кишки или люмботомии в левой или правой поясничной области. Рассечение желудочно-ободочной связки позволяет провести детальный осмотр поджелудочной железы, изолировать дренаж от свободной брюшной полости путем подшивания листков связки к париетальной брюшине передней брюшной стенки. К ложу подводят трубочно-перчаточный дренаж. Только при нарушении целостности малого сальника и обширных затеках в подпеченочное пространство необходимо проводить дренирование со вскрытием желудочно-печеночной связки. Люмботомия показана при обширных ретропанкреатических затеках, глубоких очаговых изменениях задней поверхности поджелудочной железы, некрозе забрюшинной клетчатки.



**Рис. Дренирование брюшной полости при гнойном панкреатите, осложненном перитонитом.**

### **Дренирование брюшной полости при перфоративной язве.**

При операциях по поводу перфоративной язвы показано дренирование трубочно-перчаточным дренажем правого бокового канала через контрапертуру в правой подвздошной области, куда чаще всего затекает излившееся содержимое, удаление которого не исключает воспаления брюшины. В этом случае следует также ввести микроирригатор в правое подреберье (наиболее вероятный очаг инфицирования) для введения антибиотиков. Иногда приходится устанавливать дренаж в полости малого таза (через контрапертуру в правой подвздошной области).

### **Дренирование брюшной полости после резекции желудка.**

После резекции желудка по Бильрот-2 и при отсутствии уверенности в надежности закрытия культи, особенно у больных с острым желудочно-кишечным кровотечением, наряду с ее трансназальным дренированием, подводят трубочно-перчаточный дренаж к культе через контрапертуру в правом подреберье.

### **Дренирование брюшной полости при кишечной непроходимости.**

При операциях по поводу острой непроходимости кишечника дренирования брюшной полости не требуется, если нет перитонита; при его наличии дренирование проводят по общим правилам.

### **Дренирование брюшной полости после удаления селезенки.**

После удаления селезенки в случае ее разрыва левое поддиафрагмальное пространство следует дренировать трубочно-перчаточным дренажем через контрапертуру, расположенную в наружном отделе левого подреберья.

Таким образом, успех в лечении инфицированных ран в целом зависит от своевременного хирургического вмешательства, правильного выбора дренажно-ирригационной системы, оксигенации тканей. Опыт лечения больных в хирургической клинике, многочисленные экспериментальные исследования доказывают, что определяющим фактором в профилактике и лечении раневой инфекции является радикальность хирургической обработки раны. Независимо от того, производится ли обработка раны пульсирующей струей антисептического раствора или кавитирующим ультразвуком, применяется ли вакуумирование раны или ее обработка CO<sub>2</sub>-лазером, цель обработки заключается в удалении некротизированных тканей, снижении бактериальной обсемененности, создании оптимальных условий для регенерации. При невозможности радикальной хирургической обработки требуется использование активного дренирования (вакуум-дренаж) или дренирования с одновременным применением антибактериальных препаратов.

## Список литературы.

1. Абакумов М. М. Абдоминальная хирургическая инфекция (классификация, диагностика, антимикробная терапия): Рос. национальные рекомендации. / Рос. общество хирургов, Рос. ассоц. специалистов по хирург. инфекциям, Федер. анестезиологов-реаниматологов [и др.]; кол. авт.: М. М. Абакумов, С. Ф. Багненко, В. Б. Белобородов [и др.]; отв. ред.: В. С. Савельев, Б. Р. Гельфанд.- М., 2011.- 98 с.
2. Август В.К., Хусаинов ИИ. Профилактика гнойно-септических осложнений в хирургическом отделении // Методическое пособие. Ульяновск, 2005.- 20 с.
3. Аничков И.П., Волкова К.Г., Гаршин ВТ. Морфология заживления ран.— М.: Медгиз, 2003.— 123 с.
4. Бурденко Н.Н. Обзорение современных способов лечения ран // Собр. соч. Москва, 2008. - Т. 2. - 220 с.
5. Гульман М. И. Атлас дренирования в хирургии / Гульман М. И., Винник Ю. С., Миллер С. В. и др.; МЗ РФ, КрасноярГМА. - Красноярск, 2004.- 75 с. : ил.
6. Золлингер Р. М. Атлас хирургических операций / Золлингер Р. М., Золлингер Р. М. - младший.- Изд. испр. и перераб.- М.: Доктор и К, 2002.- 426 с.
7. Савельев В. С. Хирургические болезни: учебник. - В 2 т. [Электронный ресурс] / Под ред. В.С. Савельева, А.И. Кириенко. - М.: ГЭОТАР-Медиа, 2009.- Т.1.- 608 с: ил. - Режим доступа: <http://www.studmedlib.ru>



## Рецензия

**на научно-исследовательскую работу, предусмотренную программой  
производственной практики "Производственная клиническая практика  
(помощник врача стационара, научно-исследовательская работа)»  
обучающегося по специальности 31.05.02 Педиатрия 4 курса 3 группы**

**Костюк Ю.М.**

Научно-исследовательская работа по производственной клинической практике (помощник врача стационара, научно-исследовательская работа) полностью оформлена в соответствии с требованиями, предусмотренными программой производственной практики направления практической подготовки специалиста квалификации Врач-педиатр. Научно-исследовательская работа представлена в сроки, предусмотренные учебным планом. При защите научно-исследовательской работы обучающийся дал полные, развернутые ответы на дополнительные вопросы, показал совокупность осознанных знаний об объекте, проявляющаяся в свободном оперировании понятиями, умении выделить существенные и несущественные его признаки, причинно-следственные связи.

Автором проанализировано достаточное количество литературных источников по изучаемой проблеме, дан их сравнительный анализ, определены литературные источники и авторы, наиболее приблизившиеся к пониманию и анализу данной проблемы с позиции автора.

Работа изложена литературным языком, логична, доказательна, демонстрирует авторскую позицию студента.

В целом работа соответствует требованиям, предъявляемым к учебным исследованиям, научно-исследовательская работа зачтена с оценкой «отлично».

Ответственный по производственной  
клинической практике  
(помощник врача стационара,  
научно-исследовательская работа),  
доцент



Кухтенко Ю.В.