

Федеральное государственное бюджетное образовательное учреждение  
высшего образования «Волгоградский государственный медицинский  
университет» Министерства здравоохранения Российской Федерации.  
Кафедра внутренних болезней педиатрического и стоматологического  
факультетов

5 фетт

Научно-исследовательская работа на тему  
**«Роль рентгенологических исследований в диагностике  
заболеваний ЖКТ»**

Выполнила:

Студентка 2 курса 3 группы  
педиатрического факультета  
Бочарова Алина Витальевна

## Содержание

1. Введение.....	3
2. Рентгенологический метод.....	4
3. Общие принципы традиционного рентгенологического исследования.....	5
4. Показания и противопоказания к рентгенологическому исследованию органов желудочно-кишечного тракта.....	6
5. Подготовка пациента к рентгенологическому исследованию и его проведение.....	8
6. Опасности и осложнения.....	9
7. Вывод.....	10
8. Список литературы .....	11

## **Введение**

Рентген представляет собой проверенный временем и при этом вполне современный способ исследования внутренних органов пациента с высокой степенью информативности. Рентгенография может быть главным или одним из методов исследования больного с целью установления правильного диагноза или выявления начальных стадий некоторых заболеваний, протекающих без симптомов.

Главными достоинствами рентгенологического исследования называют доступность способа и его простоту. Ведь в современном мире есть много учреждений где можно сделать рентген. Это преимущественно не требует какой-либо специальной подготовки, дешевизна и наличие снимков, с которыми можно обратиться за консультацией к нескольким докторам в разных учреждениях.

Минусами рентгена называют получение статичной картинки, облучение, в некоторых случаях требуется введение контраста. Качество снимков иногда, особенно на устаревшем оборудовании, не позволяет эффективно достичь цели исследования. Поэтому рекомендуется искать учреждение, где сделать цифровой рентген, который на сегодня является наиболее современным способом исследования и показывает наивысшую степень информативности.

Методы рентгенологического исследования делятся на основные и специальные, частные. К основным методам рентгенологического исследования относятся: рентгенография, рентгеноскопия, электрорентгенография, компьютерная рентгеновская томография. Как в КТ, так и при рентгенологических исследованиях возникает необходимость применения для увеличения разрешающей способности методики “усиления изображения”. Контрастирование при КТ производится с водорастворимыми рентгеноконтрастными средствами. Методика “усиления” осуществляется перфузионным или инфузионным введением контрастного вещества. Такие методы рентгенологического исследования называются специальными.

**Цель:** изучить роль и особенности проведения рентгенологических исследований для выявления заболеваний ЖКТ

### **Задачи:**

- собрать информацию о рентгенологических исследованиях
- изучить показания к применению данного метода исследования
- изучить научную литературу по данной теме.



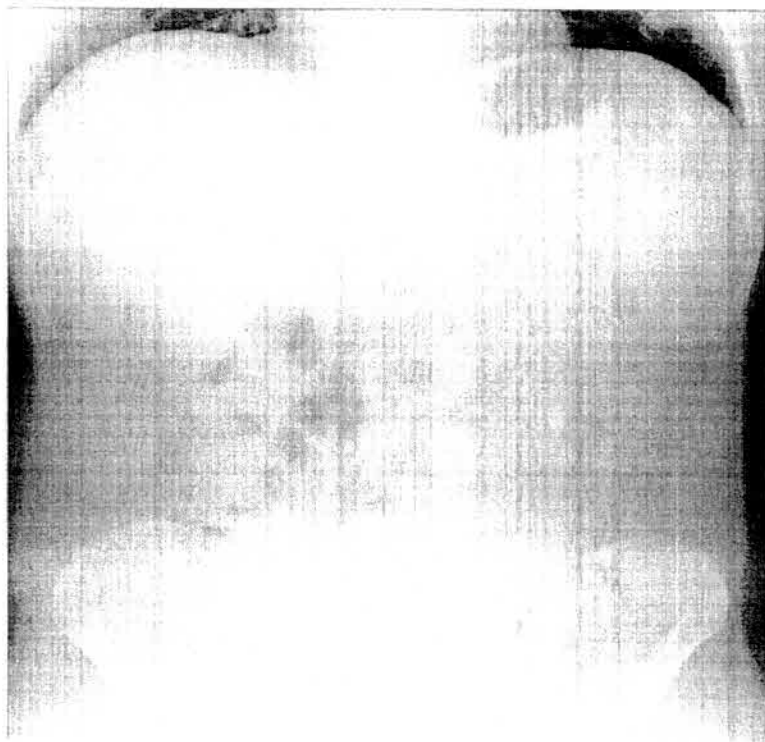
## РЕНТГЕНОЛОГИЧЕСКИЙ МЕТОД

Рентгенологическое исследование органов пищеварительной системы обязательно включает в себя просвечивание и серийную рентгенографию (обзорную и прицельную), так как в силу анатомо-физиологических особенностей пищеварительной системы правильное распознавание заболеваний только по снимкам, выполненным в стандартной проекции, невозможно.

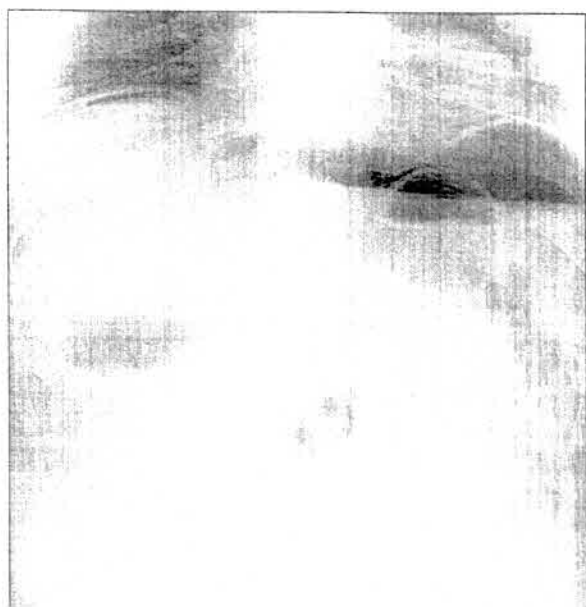Желудочно-кишечный тракт представляет собой непрерывную полую трубку, строение и функция которой зависят от отдела. И в связи с этим для исследования глотки, пищевода, желудка, тонкой и толстой кишки применяются различные методики. Однако имеются и общие правила рентгенологического исследования желудочно-кишечного тракта. Известно, что пищевод, желудок, кишечник поглощают рентгеновское излучение так же, как и соседние органы, поэтому в большинстве случаев применяется искусственное контрастирование - введение в полость пищеварительного канала РКС или газа. Каждое исследование органов желудочно-кишечного тракта обязательно начинается с обзорной рентгеноскопии органов груди и живота, потому что многие заболевания и повреждения живота могут вызвать реакцию легких и плевры, а заболевания пищевода - сместить соседние органы и деформировать средостение (рис. 1).

На обзорных рентгенограммах живота можно обнаружить признаки перфорации полого органа в виде появления свободного газа в вышележащих местах (под диафрагмой в вертикальном положении больного или под брюшной стенкой - в горизонтальном) (рис. 2). Кроме того, при просвечивании или на обзорной рентгенограмме хорошо видны рентгеноконтрастные инородные тела (рис.3), скопления жидкости в отлогах местах живота, газ и жидкость в кишечнике, участки обызвествления. Если диагноз остается неясным, применяют искусственное контрастирование органов желудочно-кишечного тракта. Наиболее распространен сульфат бария - высококонтрастное безвредное вещество, а также водорастворимые контрастирующие препараты - верографин, урографин, тразограф, омнипак и др. Водный раствор сульфата бария различной концентрации можно приготовить непосредственно перед исследованием в рентгеновском кабинете. Однако в последнее время появились готовые отечественные препараты сульфата бария, имеющие высокую контрастность, вязкость и текучесть, простые в приготовлении, высокоэффективные для диагностики. Контрастные вещества дают внутрь при исследовании верхних отделов желудочно-кишечного тракта (глотка, пищевод, желудок, тонкая кишка). Для диагностики заболеваний толстой кишки делают контрастную клизму. Иногда применяют пероральное контрастирование, показания к которому ограничены и возникают, когда необходимо изучить функциональные особенности толстой кишки. Рентгенография полых органов с

дополнительным введением газа после применения сульфата бария является исследованием в условиях двойного контрастирования.



**Рис.1.** Обзорная рентгенограмма живота в норме стоя



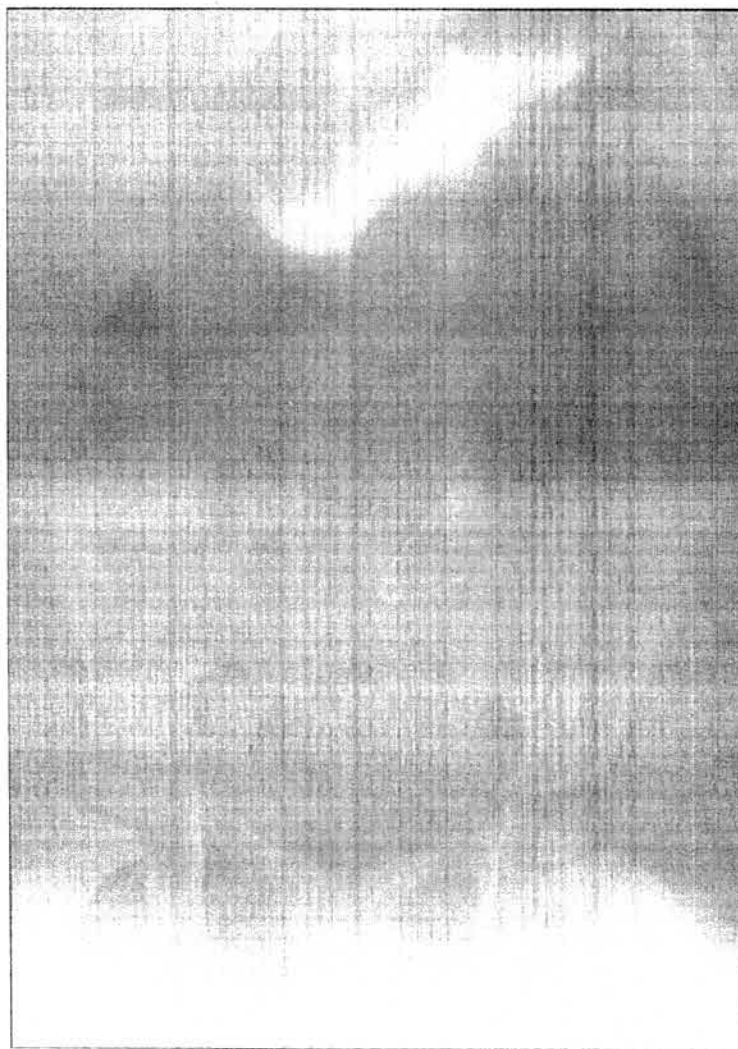
**Рис.2.** Обзорная рентгенограмма живота. Свободный газ под диафрагмой (перфорация полого органа)

**Общие принципы традиционного рентгенологического исследования:**

- сочетание рентгеноскопии с обзорной и прицельной рентгенографией;

- полипозиционность и полипроекционность исследования;
- исследование всех отделов желудочно-кишечного тракта при тугом и частичном заполнении РКС;
- исследование в условиях двойного контрастирования в виде сочетания бариевой взвеси и газа.

При контрастировании исследуют положение, форму, размеры, смещаемость, рельеф слизистой оболочки и функцию органа.



**Рис.3.** Обзорная рентгенограмма живота. Инородное тело (булавка) в кишечнике.

При традиционном рентгенологическом исследовании изучают внутреннюю поверхность органа, как бы «слепок» полости желудочно-кишечного тракта. Однако изображение самой стенки органа отсутствует.

**Показания и противопоказания к рентгенологическому исследованию органов желудочно-кишечного тракта**



Основными показаниями для рентгенологического исследования пищевода, желудка и кишечника являются:

1. Аномалии в развитии пищевода и желудка.
2. Болезненные ощущения в грудине, в области пупка.
3. Подозрение на рефлюкс.
4. Тошнота рвота без видимых причин.
5. Затруднение глотательных движений.
6. Ожоги пищевода.
7. Грыжи пищеводного отверстия диафрагмы.
8. Злокачественные заболевания пищевода, желудка и кишечника.
9. Подозрение на язвенную болезнь и ее осложнения.
10. Острые повреждения.
11. Инородные тела.
12. Наличие слизистых и кровяных примесей в каловых массах.
13. Непроходимость тонкого и толстого кишечника.
14. Снижение веса по необъяснимой причине.

## **ПРОТИВОПОКАЗАНИЯ**

1. Сильное желудочное и пищеводное кровотечения.
2. Вынашивание ребёнка, период кормления.
3. Процедура с применением бария как контрастного вещества не проводится в случае диагностирования пищеводно-бронхиального свища.
4. Наличие аллергии на компоненты контрастного вещества .
5. Тяжелое состояние пациента.

Если невозможно провести рентгеноскопию, являющуюся более щадящим методом диагностики, назначают альтернативное исследование – фиброгастроскопию.

Растворимый в воде натрий амидотризоат применяется при изучении кишечника новорожденных, если имеется подозрение на перфорацию стенок, свищ.

### **Подготовка пациента к рентгенологическому исследованию и его проведение**

#### 1. Соблюдение специальной диеты.

Для получения максимально объективных данных больному следует за 2-3 дня до рентгеноскопии придерживаться особой 3-х дневной диеты, которая обязует:

- исключить из рациона продукты и блюда из них, провоцирующие развитие метеоризма
- отдавать предпочтение пресным кашам, нежирной отварной рыбе и мясу, белому черствому хлебу, некрепкому чаю.

Пациенту за 7 часов до ее проведения запрещается какой-либо прием пищи, в том числе питье, а также курение, принятие лекарства.

#### 2. Очищение желудка.

В случае нахождения в желудке пациента избыточного количества жидкости (по причине сужения просвета или повышенной секреции) ему показана на протяжении нескольких суток процедура промывания. А при запоре накануне рентгена с барием следует провести клизмотерапию.

#### 3. Проведение алергопробы.

#### 4. Снятие металлических предметов на одежде и теле.

Общей чертой для всех видов рентгенологического исследования органов желудочно-кишечного тракта является использование контрастного вещества, чаще всего взвеси бария. Это связано с тем, что полые органы - пищевод, желудок, кишечник - не задерживают рентгеновских лучей, а заполнение их барием позволяет оценить форму, расположение, двигательную активность органов.

Бариевая смесь принимается внутрь (больной пьет ее, стоя за экраном аппарата).

При исследовании верхних отделов (пищевод, желудок) при подозрении на перфорацию барий не используют. Используют йодосодержащие водорастворимые или жирорастворимые препараты.



Гастроскопия – исследование желудка после постепенного заполнения его взвесью бария сульфата, а при необходимости и воздухом. Оно обязательно включает в себя полипозиционное просвечивание и выполнение обзорных и прицельных рентгенограмм.

Дуоденоскопия (графия) – исследование двенадцатиперстной кишки после заполнения ее просвета контрастной средой.

Энтероскопия – исследование тонкой кишки после выполнения ее петель взвесью бария сульфата (400-500мл) и воздухом (500-600мл).

Ирригоскопия ( исследование толстой кишки с бариевой клизмой) требует подготовки. Схемы ее разные в различных медицинских учреждениях, больному обычно выдается инструкция для подготовки к процедуре исследования. Наиболее распространенная схема - вечером за 12 часов до исследования ставится очистительная клизма, а утром за три - два часа до исследования еще две очистительные клизмы.

Холангиография – исследование желчных протоков после введения контрастного раствора в их просвет.

### **Опасности и осложнения.**

Во время рентгенологического исследования больной получает определенную дозу радиации, Современные аппараты дают возможность эту дозу максимально уменьшить. Тем не менее, рентгеновское исследование должно проводиться по строгим показаниям по назначению врача. При беременности рентгеновское исследование не проводится.

Осложнений рентгенологического исследования органов желудочно-кишечного тракта нет.

## **Вывод**

Таким образом, рентгенологический метод может быть главным или одним из методов исследования больного с целью установления правильного диагноза или выявления начальных стадий некоторых заболеваний, протекающих без симптомов. Если диагноз остается неясным, применяют искусственное контрастирование органов желудочно-кишечного тракта. Рентгеноскопия позволяет оценить функциональные и морфологические признаки, свидетельствующие о состоянии органов. Рентгенография дает возможность фиксировать результаты исследования.

## Список литературы:

1. Линденбрaтен Л.Д., Корольюк И.П. Медицинская радиология (основы лучевой диагностики и лучевой терапии): Учебник. – 2-е изд., перераб. и доп. – М.: Медицина, 2015г. -672с. (Учеб. лит. Для студентов мед. вузов).
2. Трофимова Т.Н., Васильков Ю.В., Халиков А.Д. Лучевая диагностика язвенной болезни желудка и двенадцатиперстной кишки: Учебное пособие, МАПО, Санкт-Петербург, 2014г. 30 с.
3. Сандриков В.А. «Лучевые технологии в клинической практике».- М.: М., «Стром», 2013г.
4. Лучевая диагностика: Г.Е. Труфанов. Под редакцией Г.Е.Труфанова.-М.: ГЭОТАР-Медиа, 2015. 496с.
5. Брамс Х.Ю. Лучевая диагностика. Желудочно-кишечный тракт/ Х.Ю.Брамс.- М. МЕДпресс-информ, 2014. 280с.

**Рецензия на НИР**  
**студентки 2 курса педиатрического факультета 3 группы**  
**Бочаровой Алины Витальевны**

**(по результатам прохождения производственной практики по  
получению профессиональных умений и опыта профессиональной  
деятельности (помощник палатной медицинской сестры, научно-  
исследовательская работа)**

Представленная научно-исследовательская работа полностью соответствует предъявляемым требованиям и выданному заданию.

Исследуемая проблема имеет высокую актуальность, а также большую теоретическую и практическую значимость.

Содержание работы отражает хорошее умение и навыки поиска информации, обобщения и анализа полученного материала, формулирования выводов студентом. Работа структурна, все части логически связаны между собой и соответствуют теме НИР.

В целом работа выполнена на высоком уровне и заслуживает оценки «отлично» (5).



(подпись)

Деревянченко М.В.