

Гибридная операция Льюиса

Хвастунов Р.А., Зюбина Е.Н., Мелешкин С.А., Ким А.Я.

Кафедра онкологии с курсом онкологии и гематологии ФУВ, Клиника №1 ВолгГМУ

Lewis hybrid operation

Khvastunov R.A., Zyubina E. N., Meleshkin S. A., Kim A.Y.

Department of Oncology with the course of oncology and hematology HFC, Clinic №1

VolgGMU

В структуре злокачественных заболеваний рак пищевода (РП) занимает 6-7-е место и 3-4-е место по частоте среди опухолей желудочно-кишечного тракта (5,1%). Соотношение мужчин и женщин примерно 2:1, причем в последние годы наметилось выравнивание этого показателя. [1]

Несмотря на развитие и широкое применение комбинированной и комплексной терапии, хирургическое лечение до сих пор остается основным радикальным методом лечения больных РП. С момента первой трансторакальной резекции грудного отдела пищевода, выполненной немецким хирургом F. J. A. Torek 14 марта 1913 г., хирургия РП претерпела значительные изменения.

Хирургия рака пищевода в Советском Союзе стала бурно развиваться несколько позднее, чем за рубежом. Первая успешная резекция пищевода по поводу рака была выполнена В. И. Казанским по методу Добромыслова-Торека в 1945 г. В 1946 г. Б. В. Петровский первый в СССР успешно произвел резекцию нижнего отдела пищевода с одномоментным формированием пищеводно-желудочного анастомоза в грудной полости.

Число различных комбинированных операций росло. Почти каждый хирург предлагал свою модификацию, считая ее лучшей.

В настоящее время при раке грудного отдела пищевода методом выбора является резекция пищевода с одномоментной эзофагопластикой желудочным трансплантатом (А.И.Пирогов, 1988; А.Ф. Черноусов с соавт., 1990; В.И.Чиссов, 1993; М.И.Давыдов, 1988, 2006; А.С.Мамонтов с соавт., 2003; В.М.Субботин, 2003; Р.В.Хайруллинов, 2005; А.А. Чернявский, 2005; M.Orringer, 1983; H.Akijama, 1984; P.Loza'ch, 1997; T.Huttle с соавт., 2002 и др.). При этом наибольшее распространение получил двухдоступный вариант операции с перемещением желудка в правую плевральную полость, в большинстве клиник носящий название операции Льюиса. [2]

Прорыв в хирургическом лечении РП связан с внедрением эндовидеохирургических вмешательств. С 1990-х годов малоинвазивная эзофагэктомия (MIE - minimally invasive esophagectomy) или гибридная операция (замена одного из доступов традиционной операции Льюиса на эндовидеохирургический) выполняются в 30% случаев во всем мире.

Важно отметить, что согласно результатам TIME-trail исследования (Traditional invasive vs minimally invasive esophagectomy), МИЕ позволяют выполнять вмешательства с соблюдением основных онкологических принципов. Так, количество удаленных лимфатических узлов и частота «положительного» края резекции не отличались от аналогичных показателей при традиционных вмешательствах. [3] Анализ психосоматического статуса в послеоперационном периоде методом анкетирования указал на лучшее качество жизни пациентов после МИЕ.

Сегодня определено, что малоинвазивные хирургические вмешательства снижают частоту развития интраоперационных и респираторных послеоперационных осложнений, улучшают течение послеоперационного периода и уменьшают длительность госпитализации. Подобные высокотехнологичные операции выполняются в специализированных центрах.

В городе Волгограде такие условия удалось создать в Клинике №1 ВолГМУ, где 11 августа 2016 года и было произведено первое подобное вмешательство.

Пациентка П. 45 лет, медицинский работник, с февраля 2016 года ощущала дискомфорт за грудиной во время еды и затруднение прохождения пищи. Впервые обратилась за медицинской помощью 4 августа того же года для выполнения рентгеновского исследования (рис1) и ЭГДС: на расстоянии 32 см от резцов опухолевидное образование 25x20 мм с ригидной поверхностью; взята биопсия, при гистологическом исследовании - плоскоклеточный рак. В связи с полученными результатами дообследована амбулаторно и направлена в Клинику №1 ВолГМУ для оперативного лечения.

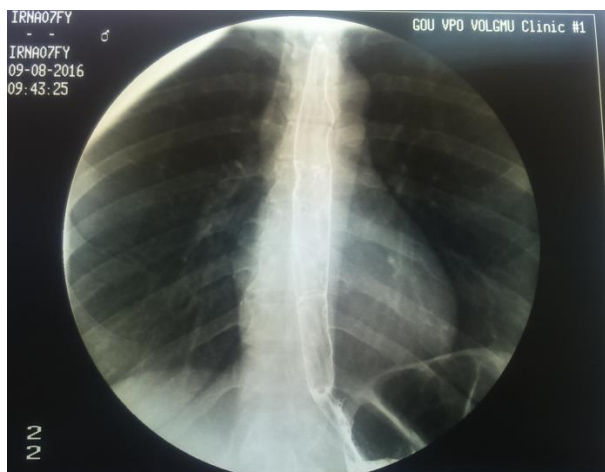


Рис.1. Опухоль на границе верхне-и среднегрудного отдела пищевода (маркирована стрелкой).

Настойчивое желание пациентки, ее конституциональные особенности (BMI= 20.7) и медицинская профориентация стали для нас важными аргументами при планировании первой гибридной операции. Решено для большей косметичности вмешательства абдоминальный его этап выполнить лапароскопически, а торакотомный разрез скрыть в субмаммарной складке.

В условиях комбинированного обезболивания (перидуральное + ЭТН) наложен пневмоперитонеум, установлен параумбиликальный лапаропорт. Отдаленных метастазов

в брюшной полости нет. Умеренный выпот в малом тазу. Установлено 2 лапаропорта 5 и 10 мм в правом подреберье и один – в левом подреберье. Произведена эндоскопическая мобилизация желудка по большой и малой кривизне с отсечением малого и большого сальников и сохранением правых желудочно-сальниковых сосудов. Выявлено отхождение добавочной левой печеночной артерии от левой желудочной артерии, сосуды сохранены, желудочные ветви дважды клипированы и пересечены аппаратом LigaSure. Аналогичным образом обработаны короткие сосуды желудка, левые желудочно-сальниковые и правые желудочные сосуды. Контроль на гемостаз. Трубочатый дренаж под печень. Порты извлечены, швы на кожу.

Боковая торакотомия справа длиной 8 см в проекции 5 межреберья строго в субмаммарной борозде. При ревизии: опухоль в среднегрудном отделе в проекции подбронхиального сегмента пищевода, адвентицию не прорастает. Перевязана, прошита дважды и пересечена v.azygos. Пищевод мобилизован от диафрагмы до средней трети трахеального сегмента, где и пересечен. Граница резекции исследована в срочном порядке морфологом – без опухолевых клеток. Трансплантат извлечен в плевральную полость, кардия отсечена аппаратом УО60, серосерозные швы поверх механических. Между пищеводом и трансплантатом сформирован анастомоз конец в бок двухрядным швом кулисным способом на толстом зонде. Назогастральный зонд для декомпрессии культи желудка. При ревизии по малой кривизне трансплантата тотчас над диафрагмой выявлен источник кровотечения из притоков правых желудочных сосудов, образовавшийся после тракции трансплантата через пищеводное отверстие диафрагмы. Гемостаз прошиванием и клипированием сосудов. 2 трубчатых дренажа в 7 и 8 межреберии: в апекс плевральной полости по Куприянову и над диафрагмой. Плевральная полость ушита послойно наглухо.

Диагностическая релапароскопия в положении больной на спине. Через прежние апертуры внедрено 2 порта. Данных за кровотечение нет. Санированы скудные сгустки крови. Порты извлечены. Швы на кожу.

Длительность операции совместно с продолжительностью релапароскопии составила 3 часа 30 минут, кровопотеря - 200 мл с учетом свершавшегося кровотечения.

Препарат – удален грудной отдел пищевода и кардия желудка. Опухоль поражает пищевод циркулярно, протяженностью 4 см, адвентицию не прорастает. Проксимальный клиренс 4 см, дистальный 8 см. Регионарные лимфоузлы без особенностей.

Гистологическое исследование от 23.08.16: Плоскоклеточный ороговевающий рак пищевода с распадом, инвазией в подслизистую основу. Проксимальная и дистальная границы резекции без структурных изменений.

Первая неделя послеоперационного периода протекала благоприятно. Анастомоз при окрашивании барием состоятелен и хорошо проходим (рис. 2).

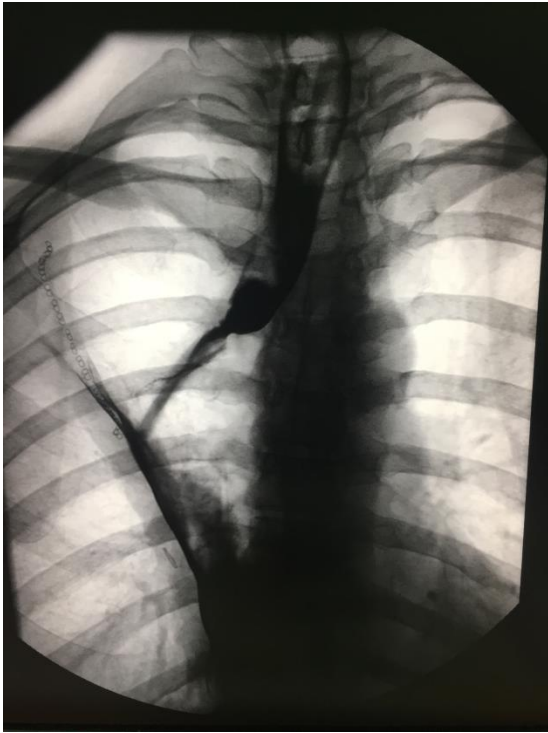


Рис. 2. Состоятельный эзофагогастроанастомоз под куполом правой плевральной полости.

Однако в дальнейшем нам не удалось избежать осложнений. На 8 сутки была диагностирована правосторонняя полисегментарная пневмония, которая купирована сменой антибиотиков. Мы выполнили 2 плевральные пункции билатерально, эвакуировав 200 и 450мл серозной жидкости. Пациентка благополучно выписана в хорошем состоянии с удовлетворением косметической составляющей наших манипуляций (рис. 3).

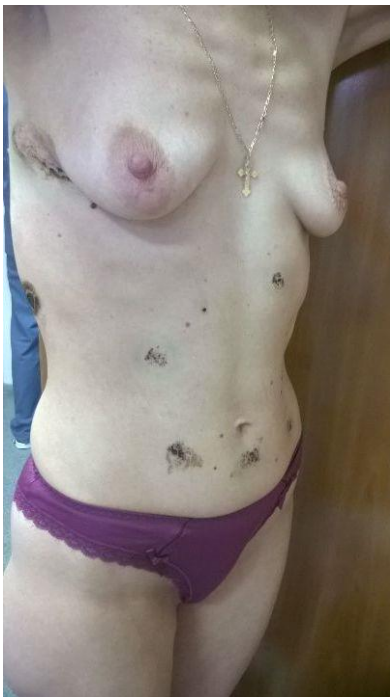

Рис.3. Вид пациентки после операции.

Данный клинический пример подтверждает возможность выполнения радикальной гибридной операции Льюиса с умеренными временными затратами даже на этапе освоения методики без фатальных осложнений и явными косметическими преимуществами.

Список литературы.

1. Вельшер Л.З., Поляков Б.И., Петерсон С.Б. Клиническая онкология. Избранные лекции / - М. : ГЭОТАР-Медиа, 2014. [Электронный ресурс]
2. Воробьев А. И. Операция Льюиса в системе лечения рака пищевода: автореферат диссертации. ... кандидата медицинских наук: 14.00.27., 14.00.14. - Астрахань, 2007. – 3с.
3. Bieri S.S., Maas K.W., Bonavina L. et al. Traditional invasive vs. minimally invasive esophagectomy: a multi-center, randomized trial (TIME-trial) // BMC Surg.- 2011. - Vol. 11. - P. 2.