

DOI: 10.15825/1995-1191-2015-1-121-125

## ЛАПАРОСКОПИЧЕСКАЯ ДОНОРСКАЯ НЕФРЭКТОМИЯ С ТРАНСВАГИНАЛЬНОЙ ЭКСТРАКЦИЕЙ ОРГАНА

Д.В. Перлин<sup>1, 2</sup>, И.В. Александров<sup>1, 2</sup>, А.Д. Сапожников<sup>1, 2</sup>, А.Ю. Николаев<sup>1</sup>

<sup>1</sup> ГБУЗ «Волгоградский областной уронефрологический центр», г. Волжский, Российская Федерация

<sup>2</sup> Волгоградский государственный медицинский университет, г. Волгоград, Российская Федерация

В статье описан первый опыт выполнения лапароскопической донорской нефрэктомии с последующей трансвагинальной экстракцией трансплантата. Приведена техника операции и отдаленные результаты. Преимуществом операции является отсутствие болей в раннем послеоперационном периоде и хорошие косметические результаты по сравнению со стандартной лапароскопической нефрэктомией. Тем не менее необходима тщательная селекция женщин-доноров для выполнения подобных операций.

*Ключевые слова:* родственная трансплантация почки, лапароскопическая нефрэктомия.

## LAPAROSCOPIC LIVING DONOR NEPHRECTOMY WITH TRANSVAGINAL GRAFT EXTRACTION

D.V. Perlin<sup>1, 2</sup>, I.V. Aleksandrov<sup>1, 2</sup>, A.D. Sapojnikov<sup>1, 2</sup>, A.Y. Nikolaev<sup>1</sup>

<sup>1</sup> Volgograd Regional Uronephrological Center, Voljsky, Russian Federation

<sup>2</sup> Volgograd State Medical University, Volgograd, Russian Federation

This article describes the first experience of laparoscopic donor nephrectomy with transvaginal kidney graft extraction. The surgical technique and long-term results are shown. The advantage of surgery is the absence of pain in the early postoperative period and good cosmetic results compared to standard laparoscopic nephrectomy. However, candidates for this operation should be carefully selected to maintain donor safety and graft viability.

*Key words:* living related kidney transplantation, laparoscopic nephrectomy.

### ВВЕДЕНИЕ

Лапароскопическая донорская нефрэктомия (ЛДН), впервые выполненная в 1995 году, быстро завоевала популярность и стала стандартом в выполнении донорской нефрэктомии во многих клиниках [1, 2, 12, 16].

Исследования показали одинаковые результаты выживаемости трансплантатов, полученных методом открытой и лапароскопической хирургии [13, 18].

Операции, выполненные лапароскопически, привлекательны для потенциальных доноров относительно «безболезненностью» в послеоперационном периоде, непродолжительной госпитализацией и хорошим косметическим эффектом [13].

Преимущество минимально-инвазивного доступа подтверждено ростом числа трансплантаций от живых доноров. ЛДН выполняется при помощи инструментов, проведенных через небольшие про-

колы, однако для экстракции органа, тем не менее, необходим дополнительный 5–6-сантиметровый разрез, который обычно делается над лоном [3].

С целью дальнейшего улучшения косметического эффекта эндоскопической хирургии была разработана концепция выполнения хирургических вмешательств через естественные отверстия – NOTES [14].

Метод подразумевает применение естественных отверстий тела человека (рот, влагалище, анус) для исключения каких-либо внешних послеоперационных шрамов и рубцов, а также уменьшения болевых ощущений. Оперативные вмешательства с трансвагинальным и трансгастральным доступом при выполнении холецистэктомии продемонстрировали обнадеживающие результаты [9, 11].

Впервые в клинической практике ЛДН с извлечением трансплантата через разрез стенки влагалища была выполнена Allaf с соавт. в 2010 г. [5]. Авторы отметили отличный косметический эффект

**Для корреспонденции:** Перлин Дмитрий Владиславович. Адрес: 400131, Волгоград, пл. Павших Борцов, 1. Тел. (8443) 27 44 77. E-mail: dvperlin@mail.ru

**For correspondence:** Perlin Dmitrii Vladislavovich. Address: 400131, Volgograd, 1. Pavshikh Bortsov sq., Russian Federation. Tel. (8443) 27 44 77. E-mail: dvperlin@mail.ru.

и отсутствие боли в раннем послеоперационном периоде.

Далее мы приводим первый отечественный опыт выполнения в нашей клинике ЛДН с трансвагинальной экстракцией почки.

## МАТЕРИАЛЫ И МЕТОДЫ

Донором стала женщина 47 лет, пожертвовавшая правую почку для своей 24-летней дочери с ХБП 5-й стадии. В анамнезе у донора было 2 родов естественным путем, оперативных вмешательств не проводилось. По результатам динамической нефросцинтиграфии функция правой почки составила 45%. При выполнении мультиспиральной компьютерной томографии в левой почке выявлены две почечные артерии. Настоятельным пожеланием донора было отсутствие видимых шрамов на стенке живота. После предварительного обсуждения с донором и реципиентом возможных осложнений, связанных с новым методом экстракции органа, 18.07.2013 г. выполнена правосторонняя ЛДН с трансвагинальной экстракцией почки. За день до операции донору были назначены антибиотики широкого спектра действия и вагинальные свечи с антисептиком.

Для проведения операции после начала наркоза донора привели в положение модифицированной литотомии под углом 45° на левом боку. Влагалище и промежность обработали раствором антисептика, влагалище туго тампонируют. После формирования карбоксиперитонеума основные этапы лапароскопической донорской нефрэктомии выполнили традиционным образом [2].

С целью минимизации размеров извлекаемого органа паранефральную клетчатку полностью отделили от почки (рис. 1). Мочеточник выделили с окружающей периуретеральной клетчаткой и пересекли. Пациенту дополнительно придали положение Транделенбурга, после тракции кишечника визуализировали задний свод влагалища, выполнили

кольпотомию на протяжении 4–5 см (рис. 2), разрез дополнительно тупо расширили.

Валик из салфеток выполняет роль пробки, сохраняя пневмоперитонеум. После проведения через разрез заднего свода в брюшную полость экстракционного сачка влагалище вновь тампонируют для сохранения карбоксиперитонеума. Почечные сосуды последовательно лигировали и пересекли при помощи пластиковых клипс типа Наемо-Lock и модифицированного Endo-GIA (рис. 3). Почку поместили в полиэтиленовый контейнер и извлекли через разрез влагалища (рис. 4). Продолжительность тепловой ишемии составила 4,5 минуты.

Дефект стенки влагалища ушили лапароскопически непрерывным швом 2/0 викрил (рис. 5). Во влагалище поместили тампон с антисептиком.

## РЕЗУЛЬТАТЫ

Продолжительность операции составила 182 мин, кровопотеря – около 100 мл. Осложнений при выполнении операции и в ближайшем послеоперационном периоде у донора и реципиента не отмечено. Дополнительного обезболивания наркотическими анальгетиками донору в послеоперационном периоде не потребовалось. Тампон из влагалища удалили через 12 часов после операции. Продолжительность госпитализации составила 4 дня. К обычной физической активности донор полностью вернулась через две недели, к сексуальной активности – через месяц. Явлений диспаритурии в отдаленном периоде не отмечала. Косметическим эффектом донор полностью удовлетворена (рис. 6).

Операцию у реципиента провели без существенных технических особенностей. Функция трансплантата немедленная. Послеоперационный период протекал без особенностей. Через 12 месяцев состояние реципиента удовлетворительное, уровень креатинина плазмы 147 мкмоль/л.

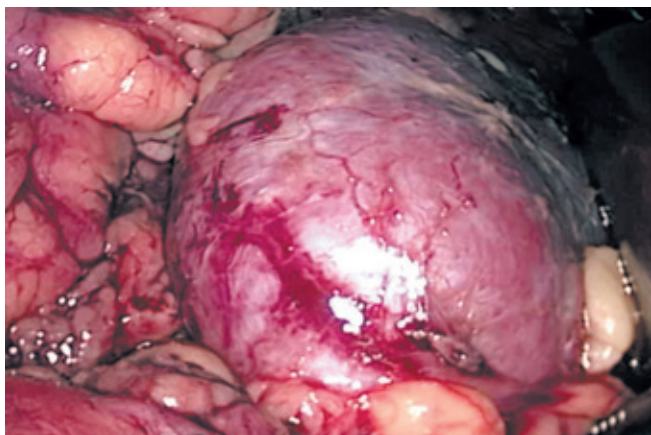


Рис. 1. Отделение окружающей клетчатки от почки

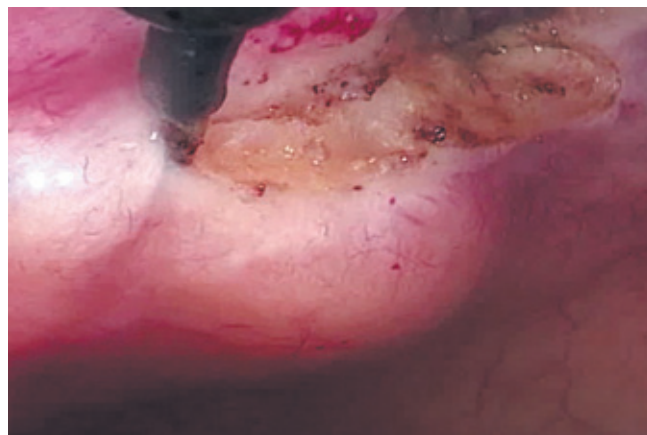


Рис. 2. Рассечение стенки заднего свода влагалища



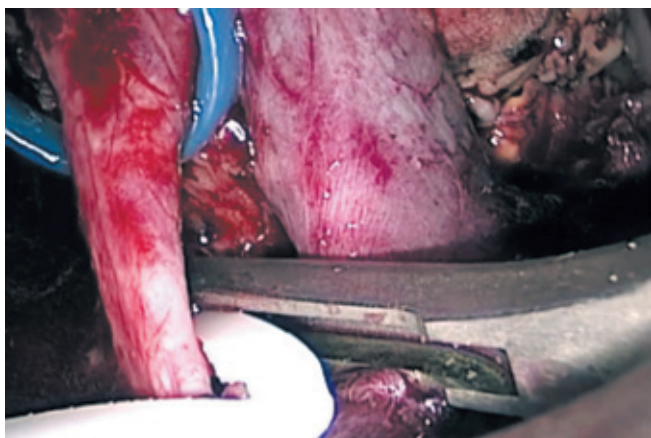

Рис. 3. Клипирование почечной артерии

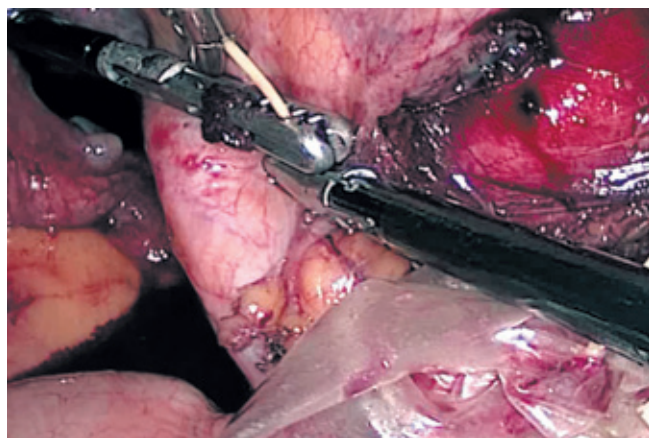


Рис. 4. Извлечение контейнера с почкой эндоскопическим зажимом, проведенным через разрез в стенке влагалища

## ОБСУЖДЕНИЕ

Прогрессивный рост листа ожидания по сравнению с наличием трупных донорских органов постоянно стимулирует во всем мире поиск путей увеличения числа трансплантаций от живых доноров. Существенная роль здесь принадлежит повышению привлекательности этого метода для донора, прежде всего за счет минимизации косметических и функциональных дефектов после операции. Предложенный доступ на основе NOTES призван минимизировать послеоперационные изъязвы и боли, связанные с разрезом для экстракции органа. Несколько исследований продемонстрировали возможность выполнения операций на органах брюшной полости и забрюшинного пространства, включая почку, при помощи трансвагинального доступа [4, 6].

В большинстве случаев применяются в комбинации гибкая и ригидная техника в сочетании с мини-лапароскопическим инструментарием [15, 17, 19].

Тем не менее технические особенности, а также временные ограничения экстракции органа не позволяют пока применить изолированный метод NOTES для выполнения донорской нефрэктомии.

В то же время уже несколько десятилетий трансвагинальный доступ используют гинекологи для оперативных вмешательств на органах малого таза. Этот доступ адаптирован хирургами для извлечения органов после лапароскопических вмешательств. Трансвагинальное извлечение почки после радикальной нефрэктомии по поводу рака почки впервые было описано в 1993 г., результаты 10 операций опубликованы в 2002 г. Gill с соавт. [7, 8, 10]. В сообщении описывается результат выполнения радикальной нефрэктомии с изъятием интактной почки через разрез влагалища у 10 женщин, с сохраненной маткой у части из них. Послеоперационный период у всех пациентов протекал без особенностей, клинически значимых осложнений не было

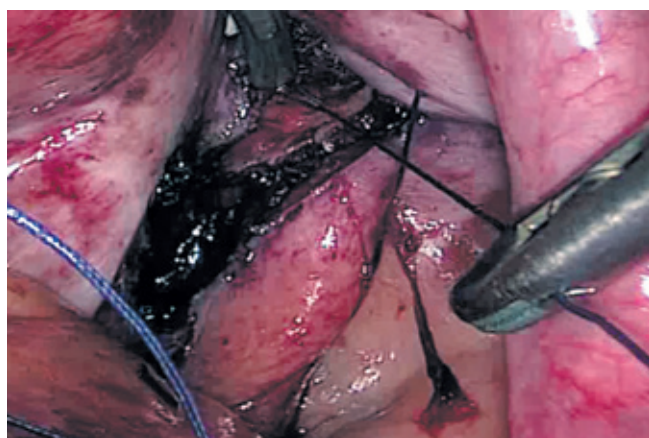


Рис. 5. Ушивание свода влагалища

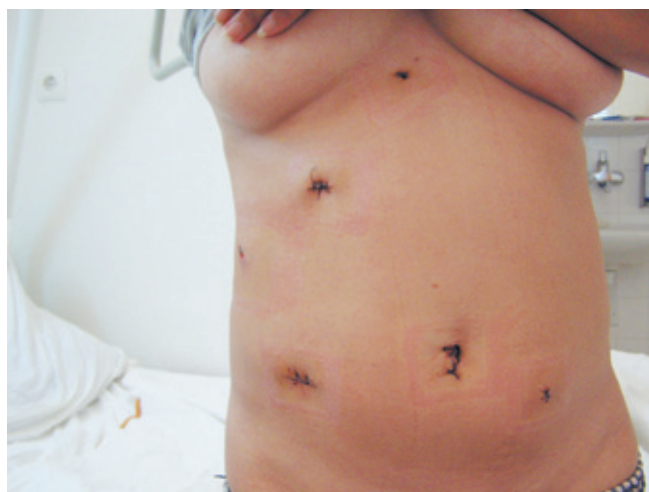

Рис. 6. Брюшная стенка донора (2-е сутки после операции)

отмечено. Однако авторы уточнили, что продолжительность этапа извлечения препарата составила 35 мин.

Опыт выполнения ЛДН с трансвагинальной экстракцией почки был впервые описан группой авторов во главе с Allaf в 2010 году [5].

Авторы предложили делать разрез влагалища до лигирования почечных сосудов, что может значительно уменьшить время тепловой ишемии. При этом для поддержания достаточного давления углекислого газа в брюшной полости применили тугое тампонирование влагалища стерильными салфетками. В связи с тем что извлеченный орган используется для трансплантации и реципиент получает иммуносупрессивную терапию, существует определенный риск развития инфекционных осложнений, связанных с трансвагинальной экстракцией органа. С целью снижения этой опасности помимо тщательной обработки влагалища в начале операции и непосредственно перед экстракцией органа мы предварительно назначали донору антибиотики широкого спектра и антисептические вагинальные свечи. Из мешка почку доставал хирург, не участвующий в выполнении донорского этапа.

Для уменьшения риска механического повреждения трансплантата при извлечении после выполнения разреза влагалища мы проверяли соответствие размеров путем проведения через него в брюшную полость и обратно «муляжа» почки, сформированного из хирургической перчатки, туго наполненной стерильными салфетками. Конечно, при обсуждении возможности применения описанного метода мы исключали женщин пожилого возраста с возможными инволюционными изменениями стенки влагалища, а также пациентов после повторных операций на органах малого таза.

## ЗАКЛЮЧЕНИЕ

ЛДН с трансвагинальной экстракцией органа является безопасным методом донорской нефрэктомии. Преимуществами метода являются отсутствие болей в раннем послеоперационном периоде, быстрое восстановление физической активности, прекрасный косметический и функциональный эффект по сравнению со стандартной лапароскопической нефрэктомией. Тем не менее необходима тщательная селекция женщин-доноров для выполнения подобных операций.

## СПИСОК ЛИТЕРАТУРЫ / REFERENCES

1. Готье СВ, Луцевич ОЭ, Мойсюк ЯГ, Галямов ЭА. Лапароскопическая мануально-ассистированная донорская нефрэктомия. Первый российский опыт. *Вестник трансплантологии и искусственных органов*. 2010; 1: 56–60. Got'e SV, Lucevich OJe, Mojsjuk JaG, Galjamov JeA. Laparoskopicheskaja manual'no-assistirovannaja donorskaja nefrjektomija. Pervyj rossijskij opyt. *Vestnik transplantologii i iskusstvennyh organov*. 2010; 1: 56–60.
2. Перлин ДВ, Александров ИВ, Анашкин ВА. Первый опыт лапароскопической донорской нефрэктомии в России. *Вестник трансплантологии и искусственных органов*. 2009; 1: 34–39. Perlin DV, Aleksandrov IV, Anashkin VA. Pervyj opyt laparoskopicheskoy donorskoj nefrjektomii v Rossii. *Vestnik transplantologii i iskusstvennyh organov*. 2009; 1: 34–39.
3. Перлин ДВ, Александров ИВ, Николаев АЮ. Ретроперитонеоскопическая донорская нефрэктомия: опыт выполнения 10 операций. *Вестник трансплантологии и искусственных органов*. 2012; 3: 48–53. Perlin DV, Aleksandrov IV, Nikolaev AJu. Retroperitoneoskopicheskaja donorskaja nefrjektomija: opyt vypolnenija 10 operacij. *Vestnik transplantologii i iskusstvennyh organov*. 2012; 3: 48–53.
4. Alcaraz A, Peri L, Molina A et al. Feasibility of transvaginal NOTES assisted laparoscopic nephrectomy. *Eur Urol*. 2010; 57: 233–237.
5. Allaf ME, Singer A, Shen W et al. Laparoscopic live donor nephrectomy with vaginal extraction: Initial report. *Am. J. Transplant*. 2010; 10: 1473–1477.
6. Box GN, Bessler M, Clayman RV. Transvaginal access: Current experience and potential implications for urologic applications. *J. Endourol*. 2009; 23: 753–757.
7. Breda G, Silvestre P, Giunta A, Xausa D et al. Laparoscopic nephrectomy with vaginal delivery of the intact kidney. *Eur. Urol*. 1993; 24: 116–117.
8. Dauleh MI, Townell NH. Laparoscopic nephroureterectomy for malignancy: Vaginal route for retrieval of intact specimen. *Br. J. Urol*. 1993 Nov; 72 (5 Pt 1): 667–668.
9. de Sousa LH, de Sousa JA, de Sousa Filho LH et al. Totally NOTES (T-NOTES) transvaginal cholecystectomy using two endoscopes: Preliminary report. *Surg. Endosc*. 2009; 23: 2550–2555.
10. Gill IS, Cherullo EE, Meraney AM et al. Vaginal extraction of the intact specimen following laparoscopic radical nephrectomy. *J. Urol*. 2002 Jan; 167: 238–241.
11. Palanivelu C, Rajan PS, Rangarajan M et al. NOTES: Transvaginal endoscopic cholecystectomy in humans—preliminary report of a case series. *Am. J. Gastroenterol*. 2009 Apr; 104: 843–847.
12. Ratner LE, Ciseck LJ, Kavoussi LR et al. Laparoscopic live donor nephrectomy. *Transplantation*. 1995 Nov 15; 60: 1047–1049.
13. Ratner LE, Kavoussi LR, Sroka M et al. Laparoscopic assisted live donor nephrectomy – a comparison with the open approach. *Transplantation*. 1997 Jan 27; 63: 229–233.
14. Rattner D, Kalloo A. ASGE/SAGES Working Group on natural orifice transluminal endoscopic surgery. October 2005. *Surg. Endosc*. 2006 Feb; 20: 329–333.
15. Sanchez JE, Rasheid SH, Krieger BR et al. Laparoscopic-assisted transvaginal approach for sigmoidectomy and rectocolpopexy. *JSLs*. 2009; 13: 217–220.
16. Schulam PG, Kavoussi LR, Cheriff AD et al. Laparoscopic live donor nephrectomy: The initial 3 cases. *J. Urol*. 1996 Jun; 155: 1857–1859.
17. Targarona EM, Gomez C, Rovira R et al. NOTES-assisted transvaginal splenectomy: The next step in the minimally invasive approach to the spleen. *Surg. Innov*. 2009; 16: 218–222.

18. Troppmann C, Perez RV, McBride M. Similar long-term outcomes for laparoscopic versus open live-donor nephrectomy kidney grafts: An OPTN database analysis of 5532 adult recipients. *Transplantation*. 2008 Mar 27; 85: 916–919.

19. Zorron R, Maggioni LC, Pombo L, Oliveira AL et al. NOTES transvaginal cholecystectomy: Preliminary clinical application. *Surg Endosc*. 2008; 22: 542–547.

Статья поступила в редакцию 26.11.2014 г.

**УВАЖАЕМЫЕ ЧИТАТЕЛИ!**

Подписку на журнал «Вестник трансплантологии и искусственных органов» можно оформить в ближайшем к вам почтовом отделении.

**Подписной индекс** нашего издания в каталоге «Газеты и журналы» – **80248**

Ф. СП-1	<b>ВЕСТНИК</b> ТРАНСПЛАНТОЛОГИИ И ИСКУССТВЕННЫХ ОРГАНОВ		<b>80248</b> (индекс издания)	количество комплектов							
<b>на 2015 год по месяцам</b>											
1	2	3	4	5	6	7	8	9	10	11	12
<b>Куда</b>											
		(почтовый индекс)			(адрес)						
<b>Кому</b>											
		(фамилия, инициалы)									

---

Ф. СП-1	<b>ВЕСТНИК</b> ТРАНСПЛАНТОЛОГИИ И ИСКУССТВЕННЫХ ОРГАНОВ		<b>ДОСТАВОЧНАЯ КАРТОЧКА</b>								
			на журнал	<b>80248</b> (индекс издания)							
пв	место	ли-тер									
<b>на 2015 год по месяцам</b>											
1	2	3	4	5	6	7	8	9	10	11	12
<b>Куда</b>											
		(почтовый индекс)			(адрес)						
<b>Кому</b>											
		(фамилия, инициалы)									

