

федеральное государственное
бюджетное образовательное
учреждение высшего образования
«Волгоградский государственный
медицинский университет»
Министерства здравоохранения
Российской Федерации

УТВЕРЖДАЮ
директор Института ИМФО



И.Н. Шишиморов

2022

**Дополнительная образовательная программа
профессиональной переподготовки.**

***«Профессиональная переподготовка по специальности
ультразвуковая диагностика».***

Кафедра лучевой, функциональной и лабораторной диагностики
Института непрерывного медицинского и
фармацевтического образования.

Трудоемкость: 576 часов

Квалификация слушателя: согласно приказу Министерства
здравоохранения Российской Федерации от 8 октября 2015 г. № 707н.


Форма обучения: (очная).

Волгоград, 2022 г.

Разработчики программы:

№	Ф.И.О.	Должность	Ученая степень/ звание	Кафедра (полное название)
1.	Лютая Елена Дмитриевна	Заведующий кафедрой	д.м.н. профессор	Кафедра лучевой, функциональной и лабораторной диагностики Института НМФО
2.	Кириллова Светлана Николаевна	доцент	к.м.н.	Кафедра лучевой, функциональной и лабораторной диагностики Института НМФО
4.	Белобородова Елизавета Викторовна	ассистент		Кафедра лучевой, функциональной и лабораторной диагностики Института НМФО

Программа дополнительного профессионального образования профессиональной переподготовки «Профессиональная переподготовка по специальности ультразвуковая диагностика», в объеме 576 часов.


Рабочая программа обсуждена на заседании кафедры протокол № 10 от «04» мая 2022 года
заведующий кафедрой лучевой, функциональной и лабораторной диагностики Института НМФО, д.м.н., профессор  Е.Д. Лютая

Рецензент: главный внештатный специалист по лучевой диагностике комитета здравоохранения Волгоградской области, заведующий рентген-радиологического отдела ГУЗ «ГКБ СМП № 25 Докучаев С.В.

Рабочая программа утверждена учебно-методической комиссией Института НМФО ВолГМУ,
протокол № 10 от «17» мая 2022 года

Председатель УМК  О.В. Магницкая

Начальник управления учебно-методического, правового сопровождения и производственной практики

 О.Ю. Афанасьева

Рабочая программа утверждена на заседании Ученого совета Института НМФО
протокол № 11 от «17» мая 2022 года

Секретарь Ученого совета  Е.С. Александрина

ПОЯСНИТЕЛЬНАЯ ЗАПИСКА

Образовательная программа профессиональной переподготовки врачей «Профессиональная переподготовка по специальности ультразвуковая диагностика» со сроком освоения 576 академических часов является нормативно-методическим документом, регламентирующим содержание, организационно-методические формы и трудоёмкость обучения.

Программа разработана на основании Федерального закона от 29 декабря 2012 г. № 273-ФЗ «Об образовании в Российской Федерации» и Федерального закона от 21 ноября 2011 г. № 323-ФЗ «Об основах охраны здоровья граждан в Российской Федерации»; в соответствии с Правилами разработки, утверждения и применения профессиональных стандартов, утверждёнными постановлением Правительства Российской Федерации от 22 января 2013 г. № 23; государственной программой Российской Федерации «Развитие образования» на 2013-2020 гг., утверждённой постановлением Правительства Российской Федерации от 15.04.2014 г. № 295; приказом Минтруда России от 12 апреля 2013 г. № 148н «Об утверждении уровней квалификаций в целях разработки проектов профессиональных стандартов»; Порядком организации и осуществления образовательной деятельности по дополнительным профессиональным программам, утверждённым приказом Министерства образования и науки Российской Федерации от 01 июля 2013 г. № 499, с изменениями, внесёнными приказом Министерства образования и науки Российской Федерации от 15 ноября 2013 г. № 1244; Федеральным Государственным образовательным стандартом высшего образования- подготовка кадров высшей квалификации по программам ординатуры по специальности 31.08.11 Ультразвуковая диагностика (Приказ Министерства науки и высшего образования РФ №109 от 02.02.2022);

Программа разработана с учётом квалификационных требований к медицинским работникам с высшим образованием, указанных в Профессиональном стандарте "Врач ультразвуковой диагностики". Приказ Министерства труда и социальной защиты Российской Федерации от 19 марта 2019 г. № 161н «Об утверждении профессионального стандарта «Врач ультразвуковой диагностики»

На обучение по программе могут быть зачислены медицинские работники, соответствующие Квалификационным требованиям к медицинским работникам с высшим образованием по специальности «Ультразвуковая диагностика». Приказ Министерства здравоохранения Российской Федерации от 8 октября 2015 г. N 707н «Об утверждении Квалификационных требований к медицинским и фармацевтическим работникам с высшим образованием по направлению подготовки «Здравоохранение и медицинские науки» с изменениями.

К лицам, поступающим на обучение, предъявляются следующие требования: Высшее образование - специалитет по одной из специальностей: "Лечебное дело", "Педиатрия", "Медицинская биофизика", "Медицинская кибернетика"

Наличие подготовки в интернатуре/ординатуре по одной из специальностей: при наличии подготовки в интернатуре/ординатуре по одной из специальностей: "Авиационная и космическая медицина", "Акушерство и гинекология", "Анестезиология-реаниматология", "Водолазная медицина", "Дерматовенерология", "Детская хирургия", "Детская онкология", "Детская урология-андрология", "Детская эндокринология", "Гастроэнтерология", "Гематология", "Гериатрия", "Инфекционные болезни", "Рентгенология", "Кардиология", "Колопроктология", "Нефрология", "Неврология", "Неонатология", "Нейрохирургия", "Общая врачебная практика (семейная медицина)", "Онкология", "Оториноларингология", "Офтальмология", "Педиатрия", "Пластическая хирургия", "Профпатология", "Пульмонология", "Ревматология", "Рентгенэндоваскулярные диагностика и лечение", "Сердечно-сосудистая хирургия", "Скорая медицинская помощь", "Торакальная хирургия", "Терапия", "Травматология и ортопедия", "Урология", "Фтизиатрия", "Хирургия", "Челюстно-лицевая хирургия", "Эндокринология»

Цикл направлен на приобретение врачами компетенций, необходимых для выполнения нового вида профессиональной деятельности, приобретение новой квалификации.

СОДЕРЖАНИЕ.		
1	Общая характеристика дополнительной профессиональной образовательной программы.	5 стр.
2	Цель программы.	6 стр.
3	Планируемые результаты обучения.	6 стр.
4	Учебный план.	14 стр.
5	Календарный учебный график.	15 стр.
6	Рабочая программа учебного модуля №1	16 стр.
7	Рабочая программа учебного модуля №2	20 стр.
9	Рабочая программа учебного модуля №3	65 стр.
10	Рабочая программа модуля № 4 Производственная практика	69 стр.
11	Организационно-педагогические условия реализации программы	74 стр.
12	Формы аттестации и оценочные материалы.	75 стр.
13	Материально-технические условия реализации программы.	78 стр.
14	Учебно-методическое и информационное обеспечение программы	80 стр.
15	Приложение 1	86 стр.

Общая характеристика дополнительной профессиональной программы

Дополнительные профессиональные образовательные программы, реализуемые в Институте НМФО ФГБОУ ВО ВолгГМУ Минздрава России, представляют собой комплект учебно-методических документов, определяющих содержание и методы реализации процесса обучения, разработанный и утверждённый вузом с учётом

- требований рынка труда;

- федеральных государственных образовательных стандартов:

Федеральным Государственным образовательным стандартом высшего образования- подготовка кадров высшей квалификации по программам ординатуры по специальности 31.08.11 Ультразвуковая диагностика (Приказ Министерства науки и высшего образования РФ №109 от 02.02.2022);

- профессиональных стандартов:

Приказ Министерства труда и социальной защиты Российской Федерации от 19 марта 2019г. № 161н «Об утверждении профессионального стандарта «Врач ультразвуковой диагностики»

- квалификационных требований.

Программа разработана с учётом Квалификационных требований к медицинским и фармацевтическим работникам с высшим образованием по направлению подготовки «Здравоохранение и медицинские науки», утверждённых приказом Министерства здравоохранения Российской Федерации от 8 октября 2015 г. № 707н. с изменениями.

ДПП III направлена на приобретение врачами новых и совершенствование имеющихся компетенций, позволяющих оказывать пациентам квалифицированную помощь. Формирование готовности и способности к профессиональному, личностному и культурному самосовершенствованию, стремление к постоянному повышению своей квалификации, инноваторству, необходимых для выполнения нового вида профессиональной деятельности, приобретение новой квалификации.

ДПП III регламентирует цели, планируемые результаты обучения, учебный план, календарный учебный график, содержание рабочих программ, условия и технологии реализации образовательного процесса, оценку качества подготовки.

(Приказ Минобрнауки России от 01.07.2013 № 499 «Об утверждении Порядка организации и осуществления образовательной деятельности по дополнительным профессиональным программам»).

Цель программы

Цель ДПП III «Профессиональная переподготовка врачей по специальности ультразвуковая диагностика» заключается в формировании врачами компетенций, необходимых для выполнения нового вида профессиональной деятельности, приобретение новой квалификации

Формирование профессиональных компетенций врача ультразвуковой диагностики, необходимых для выполнения всех видов профессиональной деятельности в рамках новой квалификации и совершенствование универсальных компетенций. Получение знаний, умений и практических навыков по вопросам организации и проведения ультразвуковых методов диагностики.

Врач ультразвуковой диагностики выполняет следующие виды деятельности:

- деятельность в сфере информационных технологий;
- организационно-управленческая деятельность;
- медицинская деятельность.

Планируемые результаты обучения

Планируемые результаты обучения вытекают из квалификационной характеристики врача специалиста – ультразвукового диагноста.

Характеристика универсальных и профессиональных компетенций, подлежащих формированию и совершенствованию в результате освоения программы.

Выпускник, освоивший ДПП III, должен обладать следующими универсальными компетенциями:

Системное и критическое мышление-

Способен критически и системно анализировать, определять возможности и способы применения достижения в области медицины и фармации в профессиональном контексте(УК-1);

Командная работа и лидерство-

Способен руководить работой команды врачей, среднего и младшего медицинского персонала, организовывать процесс оказания медицинской помощи населению (УК-3);

Коммуникация-

Способен выстраивать взаимодействие в рамках своей профессиональной деятельности (УК-4);

Самоорганизация и саморазвитие (в том числе здоровьесбережение)-

Способен планировать и решать задачи собственного профессионального и личностного развития, включая задачи изменения карьерной траектории (УК-5);

Выпускник, освоивший ДПП, должен обладать следующими общепрофессиональными компетенциями:

Деятельность в сфере информационных технологий-

Способен использовать информационно-коммуникационные технологии в профессиональной деятельности и соблюдать правила информационной безопасности (ОПК-1);

Организационно-управленческая деятельность-

Способен принять основные принципы организации и управления в сфере охраны здоровья граждан и оценки качества оказания медицинской помощи с использованием основных медико-статистических показателей (ОПК-2);

Медицинская деятельность-

Способен проводить ультразвуковые исследования и интерпретацию их результатов, в том числе при проведении профилактических (скрининговых) исследованиях, медицинских осмотрах и диспансеризации (ОПК-4);

Способен проводить анализ медико-статистической информации, вести медицинскую документацию, организовывать деятельность находящихся в распоряжении медицинских работников (ОПК-5);

Способен участвовать в оказании неотложной медицинской помощи при состояниях, требующих срочного медицинского вмешательства (ОПК-6).

Трудовые действия (функции):

Трудовая функция (профессиональная компетенция)	Трудовые действия	Необходимые умения	Необходимые знания
<p>А/01.8 Проведение ультразвуковых исследований и интерпретация их результатов</p> <p>УК-1,4 ОПК-1,4</p>	<ul style="list-style-type: none"> – Анализ и интерпретация информации о заболевании и (или) состоянии, полученной от лечащего врача, пациента (его законного представителя), а также из медицинской документации – Определение медицинских показаний и медицинских противопоказаний к проведению ультразвукового исследования – Выбор методов ультразвукового исследования в соответствии с действующими порядками оказания медицинской помощи, клиническими рекомендациями (протоколами лечения) по вопросам оказания медицинской помощи, с учетом стандартов медицинской помощи – Подготовка пациента к проведению ультразвукового исследования – Выбор физико-технических условий для проведения ультразвукового исследования 	<ul style="list-style-type: none"> – Анализировать и интерпретировать информацию о заболевании и (или) состоянии, полученную от лечащего врача, пациента (его законного представителя), а также из медицинской документации – Определять медицинские показания и медицинские противопоказания к проведению ультразвукового исследования – Выбирать методы ультразвукового исследования в соответствии с действующими порядками оказания медицинской помощи, клиническими рекомендациями (протоколами лечения) по вопросам оказания медицинской помощи, с учетом стандартов медицинской помощи – Осуществлять подготовку пациента к проведению ультразвукового исследования в зависимости от исследуемой анатомической области – Выбирать физико-технические условия для проведения ультразвукового исследования – Производить ультразвуковые исследования у пациентов различного возраста (включая беременных женщин) методами серошкальной эхографии, доплерографии с 	<ul style="list-style-type: none"> – Физика ультразвука – Физические и технологические основы ультразвуковых исследований – Принципы получения ультразвукового изображения, в том числе в серошкальном режиме, доплерографических режимах, режимах 3D(4D)-реконструкции, эластографии и контрастного усиления – Принципы устройства, типы и характеристики ультразвуковых диагностических аппаратов – Биологические эффекты ультразвука и требования безопасности – Методы ультразвукового исследования в рамках мультипараметрической ультразвуковой диагностики (серошкальная эхография, доплерография с качественным и количественным анализом, 3D(4D)-эхография, эластография с качественным

	<ul style="list-style-type: none"> – Проведение ультразвуковых исследований у пациентов различного возраста (включая беременных женщин) методами серошкальной эхографии, доплерографии с качественным и количественным анализом, 3D(4D)- эхографии – Выполнение функциональных проб при проведении ультразвуковых исследований – Выполнение измерений во время проведения ультразвуковых исследований и (или) при постпроцессинговом анализе сохраненной в памяти ультразвукового аппарата информации – Оценка ультразвуковых симптомов и синдромов заболеваний и (или) состояний – Анализ и интерпретация результатов ультразвуковых исследований – Сопоставление результатов ультразвукового исследования с результатами осмотра пациента врачами-специалистами и результатами лабораторных, инструментальных, включая лучевые, исследований 	<p>качественным и количественным анализом, 3D(4D)- эхографии при оценке органов, систем органов, тканей и полостей организма, в том числе:</p> <ul style="list-style-type: none"> –головой и шеи; –грудной клетки и средостения; –сердца; –сосудов большого круга кровообращения; –сосудов малого круга кровообращения; –брюшной полости и забрюшинного пространства; –пищеварительной системы; –мочевыделительной системы; –репродуктивной системы; –эндокринной системы; –молочных (грудных) желез; –лимфатической системы; –плода и плаценты <p>–Выполнять функциональные пробы при проведении ультразвуковых исследований</p> <p>–Выполнять измерения во время проведения ультразвуковых исследований и (или) при постпроцессинговом анализе сохраненной в памяти ультразвукового аппарата информации</p>	<p>и количественным анализом, контрастное усиление с качественным и количественным анализом, компьютеризированное ультразвуковое исследование, фьюжен-технологии)</p> <ul style="list-style-type: none"> – Основы ультразвуковой эластографии с качественным и количественным анализом – Основы ультразвукового исследования с контрастным усилением с качественным и количественным анализом – Медицинские показания и медицинские противопоказания к проведению ультразвукового исследования – Нормальная анатомия и нормальная физиология человека – Ультразвуковая анатомия и физиология исследуемых органов и систем организма человека и плода – Терминология, используемая в ультразвуковой диагностике – Ультразвуковая семиотика (ультразвуковые симптомы и синдромы) заболеваний и (или) состояний
--	--	--	---

	<ul style="list-style-type: none"> – Запись результатов ультразвукового исследования на цифровые и бумажные носители – Архивирование результатов ультразвуковых исследований, в том числе с использованием медицинских информационных систем – Оформление протокола ультразвукового исследования, содержащего результаты ультразвукового исследования и ультразвуковое заключение – Анализ причин расхождения результатов ультразвуковых исследований с результатами лабораторных, инструментальных, включая лучевые, исследований, патологоанатомическими данными – Консультирование врачей-специалистов по вопросам ультразвуковой диагностики, в том числе с использованием телемедицинских технологий – Проведение ультразвуковых исследований в рамках профилактических (скрининговых) исследований, медицинских осмотров, в том числе предварительных и периодических, 	<ul style="list-style-type: none"> – Оценивать ультразвуковые симптомы и синдромы заболеваний и (или) состояний – Анализировать и интерпретировать результаты ультразвуковых исследований – Сопоставлять результаты ультразвукового исследования с результатами осмотра пациента врачами-специалистами и результатами лабораторных, инструментальных, включая лучевые, исследований – Записывать результаты ультразвукового исследования на цифровые и бумажные носители – Архивировать результаты ультразвуковых исследований, в том числе с использованием медицинских информационных систем – Оформлять протокол ультразвукового исследования, содержащий результаты ультразвукового исследования и ультразвуковое заключение – Анализировать причины расхождения результатов ультразвуковых исследований с результатами лабораторных, инструментальных, включая лучевые, исследований, патологоанатомическими данными 	<ul style="list-style-type: none"> – Особенности ультразвуковой семиотики (ультразвуковых симптомов и синдромов) заболеваний и (или) состояний у детей – Особенности ультразвуковой семиотики (ультразвуковых симптомов и синдромов) заболеваний и (или) состояний плода – Основы проведения скрининговых исследований беременных женщин – Основы проведения стресс-эхокардиографии и чреспищеводной эхокардиографии – Основы проведения ультразвукового исследования скелетно-мышечного системы – Основы проведения ультразвукового исследования периферических нервных стволов – Основы проведения ультразвукового наведения при выполнении медицинских вмешательств
--	--	--	---

	<p>диспансеризации, диспансерного наблюдения в соответствии с нормативными правовыми актами</p> <p>–Тактика ультразвуковых исследований при диспансерном наблюдении различных клинических групп</p>	<p>–Консультировать врачей-специалистов по вопросам ультразвуковой диагностики, в том числе с использованием телемедицинских технологий</p> <p>–Организовывать проведение профилактических (скрининговых) исследований во время медицинских осмотров, в том числе предварительных и периодических, диспансеризации, диспансерного наблюдения в соответствии с действующими порядками оказания медицинской помощи, клиническими рекомендациями (протоколами лечения) по вопросам оказания медицинской помощи, с учетом стандартов медицинской помощи</p> <p>–Интерпретировать и анализировать информацию о выявленном заболевании и динамике его течения</p>	<p>– Основы проведения эндоскопического ультразвукового исследования</p> <p>– Визуализационные классификаторы (стратификаторы)</p> <p>– Информационные технологии и принципы дистанционной передачи и хранения результатов ультразвуковых исследований</p> <p>– Диагностические возможности и ограничения инструментальных исследований, использующихся при уточнении результатов ультразвукового исследования</p> <p>– Методы оценки эффективности диагностических тестов</p> <p>– Принципы и порядок организации профилактических (скрининговых) исследований, медицинских осмотров, в том числе предварительных и периодических, диспансеризации, диспансерного наблюдения</p>
--	---	---	---

<p style="text-align: center;">А/02.8</p> <p style="text-align: center;">"Проведение анализа медико-статистической информации, ведение медицинской документации, организация деятельности находящегося в распоряжении медицинских работников"</p> <p style="text-align: center;">УК-1, ОПК-1, 2, 5</p>	<ul style="list-style-type: none"> -Составление плана работы и отчета о своей работе -Ведение медицинской документации, в документов том числе в форме электронных -Контроль выполнения должностных обязанностей находящимися в распоряжении медицинскими работниками -Обеспечение внутреннего контроля качества и безопасности медицинской деятельности -Анализ статистических показателей своей работы -Соблюдение требований пожарной безопасности и охраны труда, правил внутреннего трудового распорядка 	<ul style="list-style-type: none"> -Составлять план работы и отчет о своей работе -Вести медицинскую документацию, в том числе в форме электронных документов -Осуществлять контроль выполнения должностных обязанностей находящимися в распоряжении медицинскими работниками -Обеспечивать внутренний контроль качества и безопасности медицинской деятельности -Использовать информационные системы в сфере здравоохранения и информационно-телекоммуникационную сеть «Интернет» -Анализировать статистические показатели своей работы -Использовать в работе персональные данные пациентов и сведения, составляющие врачебную тайну -Соблюдать требования пожарной безопасности и охраны труда, правила внутреннего трудового распорядка 	<ul style="list-style-type: none"> -Законодательство Российской Федерации в сфере охраны здоровья граждан, включая нормативные правовые акты, определяющие деятельность медицинских организаций и медицинских работников -Правила оформления медицинской документации в медицинских организациях, оказывающих медицинскую помощь по профилю «ультразвуковая диагностика», в том числе в форме электронных документов -Правила работы в информационных системах и информационно-телекоммуникационной сети «Интернет» -Основы медицинской статистики с учетом диагностического профиля специальности, основные программы статистической обработки медицинских данных -Требования к обеспечению внутреннего контроля качества и безопасности медицинской деятельности -Должностные обязанности медицинских работников,
--	---	---	---

			оказывающих медицинскую помощь по профилю «Ультразвуковая диагностика» -Требования пожарной безопасности, охраны труда, основы личной безопасности и конфликтологии, правила внутреннего трудового распорядка
А/03.8 "Оказание медицинской помощи в экстренной форме" УК-1,3, ОПК-6.	-Оценка состояния, требующего оказания медицинской помощи в экстренной форме -Распознавание состояний, представляющих угрозу жизни, включая состояние клинической смерти (остановка жизненно важных функций организма человека - кровообращения и (или) дыхания), требующих оказания медицинской помощи в экстренной форме -Оказание медицинской помощи в экстренной форме при состояниях, представляющих угрозу жизни, в том числе клинической смерти (остановка жизненно важных функций организма человека - кровообращения и (или) дыхания) -Применение лекарственных препаратов и медицинских изделий при оказании	-Распознавать состояния, представляющие угрозу жизни, включая состояние клинической смерти (остановка жизненно важных функций организма человека - кровообращения и (или) дыхания), требующие оказания медицинской помощи в экстренной форме -Выполнять мероприятия базовой сердечно-легочной реанимации -Оказывать медицинскую помощь в экстренной форме при состояниях, представляющих угрозу жизни, в том числе клинической смерти (остановка жизненно важных функций организма человека - кровообращения и (или) дыхания) -Применять лекарственные препараты и медицинские изделия при оказании медицинской помощи в экстренной форме	-Методика сбора жалоб и анамнеза у представителей пациентов и их законных представителей -Методика физикального исследования пациентов (осмотр, пальпация, перкуссия, аускультация) -Клинические признаки внезапного прекращения кровообращения и (или) дыхания -Правила проведения базовой сердечно-легочной реанимации -Клинические признаки осложнений при введении контрастных препаратов при ультразвуковых исследованиях

	медицинской помощи в экстренной форме		
--	---------------------------------------	--	--

Учебный план

Код	Наименование разделов модулей	Всего часов	В том числе			Форма контроля
			лекции	ОСК	ПЗ,СЗ	
Рабочая программа учебного модуля №1 «Фундаментальные дисциплины»						
1.1	Топографическая и ультразвуковая анатомия	8	6		2	ПК
1.2	Клиническая фармакология	3	2		1	ПК
1.3	Эффективная коммуникация	3	2		1	ТК
Рабочая программа учебного модуля №2 «Специальные дисциплины»						
2.1	Законодательные и иные нормативные правовые акты Российской Федерации в сфере охраны здоровья, регулирующие деятельность медицинских организаций и медицинских работников. Вопросы организации службы лучевой диагностики в Российской Федерации, основные документы, определяющие ее деятельность.	11	8		3	ТК
2.2	Физико-технические основы ультразвукового метода исследования, ультразвуковая диагностическая аппаратура.	12	6		6	ПК
2.3	Ультразвуковая диагностика заболеваний органов пищеварительной системы.	25	10		15	ПК
2.4	Ультразвуковая диагностика в уронефрологии.	18	6		12	ПК
2.5	Ультразвуковая диагностика в гематологии.	4	2		2	ПК
2.6	Ультразвуковая диагностика поверхностно расположенных структур.	30	12		18	ПК
2.7	Ультразвуковая диагностика заболеваний сердца.	36	12		24	ПК
2.8	Ультразвуковая диагностика заболеваний сосудистой системы.	26	8		18	ПК
2.9	Ультразвуковая диагностика заболеваний лимфатической системы.	12	6		6	ПК
2.10	Ультразвуковая диагностика мягких тканей и суставов опорно-двигательного аппарата	20	8		12	ПК
2.11	Ультразвуковая диагностика в гинекологии.	24	12		12	ПК
2.12	Ультразвуковая диагностика в акушерстве.	29	14		15	ПК
2.13	Ультразвуковая диагностика в неонатологии	15	6		9	ПК
2.14	Интервенционная ультразвуковая диагностика.	10	4		6	ПК

Рабочая программа учебного модуля №3 «Смежные дисциплины»						
3.1	Лучевые способы визуализации (рентгеновский, радионуклидный, магнитно-резонансный и тепловизионный)	6	4		2	ТК
3.2	Основы онкологии	8	4		4	ТК
3.3	Сердечно-легочная реанимация.	6	-	6		ПК
Модуль №4 «Производственная практика»						
4.1	Производственная практика	264				ПК
Итоговая аттестация		6				
Всего		576	132	6	168	

ПЗ - практические занятия, СЗ - семинарские занятия. ПК - промежуточный контроль. ТК - текущий контроль.

Календарный учебный график

Учебные модули	Месяцы			
	1 месяц	2 месяц	3 месяц	4 месяц
Фундаментальные дисциплины	14			
Специальные дисциплины	116	84	72	
Смежные дисциплины	14			6
Производственная практика		60	72	132
Итоговая аттестация				6
Всего	144	144	144	144

Рабочая программа модуля № 1 «Фундаментальные дисциплины»

Цель программы.

Качественная подготовка слушателей в соответствии с перечнем компетенций, необходимых для освоения дополнительной профессиональной программы профессиональной переподготовки «Профессиональная переподготовка по специальности ультразвуковая диагностика». Совершенствование универсальных и приобретение новых профессиональных компетенций, необходимых для выполнения всех видов профессиональной деятельности в рамках новой квалификации.

Планируемые результаты обучения

Планируемые результаты обучения вытекают из квалификационной характеристики врача ультразвуковой диагностики; Профессионального стандарта специалиста «Врач ультразвуковой диагностики» (Приказ Министерства труда и социальной защиты Российской Федерации от 19.03.2019 № 161н «Об утверждении профессионального стандарта «Врач ультразвуковой диагностики»

Формирование Трудовых функций:

А/01.8 Проведение ультразвуковых исследований и интерпретация их результатов;

А/02.8 Проведение анализа медико- статистической информации, ведение медицинской документации, организация деятельности находящихся в распоряжении медицинских работников

- Совершенствование знаний по топографической анатомии органов и систем.
- Приобретение знаний по нормальной ультразвуковой анатомии органов и систем с учетом возрастных и гендерных особенностей
- Обоснование выполнения ультразвукового исследования с применением контрастных лекарственных препаратов.
- Обоснование показания (противопоказания) к введению контрастного препарата, вид, объем и способ его введения для выполнения ультразвукового исследования
- Фармакодинамика, показания и противопоказания к применению ультразвуковых контрастных лекарственных препаратов
- Применение лекарственных препаратов и медицинские изделия при оказании медицинской помощи в экстренной форме
- Формирование у населения, пациентов и членов их семей мотивации, направленной на сохранение и укрепление своего здоровья и здоровья окружающих;
- Применение основных принципов организации оказания медицинской помощи в медицинских организациях и их структурных подразделениях;

- Организация и управление деятельностью медицинских организаций и их структурных подразделений;
- Правила поведения медицинского персонала и пациентов в кабинетах лучевой диагностики;
- Требования охраны труда, основы личной безопасности и конфликтологии;
- Создание в медицинских организациях и их структурных подразделениях благоприятных условий для пребывания пациентов и трудовой деятельности медицинского персонала с учетом требований техники безопасности и охраны труда;

Освоение модуля №1 программы совершенствует следующие универсальные компетенции:

Системное и критическое мышление-

Способен критически и системно анализировать, определять возможности и способы применения достижения в области медицины и фармации в профессиональном контексте(УК-1);

Самоорганизация и саморазвитие (в том числе здоровьесбережение)-

Способен планировать и решать задачи собственного профессионального и личностного развития, включая задачи изменения карьерной траектории (УК-5);

Общепрофессиональные компетенции:

Деятельность в сфере информационных технологий-

Способен использовать информационно-коммуникационные технологии в профессиональной деятельности и соблюдать правила информационной безопасности (ОПК-1);

Медицинская деятельность-

Способен проводить ультразвуковые исследования и интерпретацию их результатов (ОПК-4);

Учебный план модуля № 1 «Фундаментальные дисциплины»

Код	Наименование разделов и дисциплин (модулей)*	Трудоёмкость в зачётных единицах	Трудоёмкость в часах	В том числе		Форма контроля	Совершенствуемые компетенции	
				Лекции	ПЗ, СЗ		УК	ОПК
Фундаментальные дисциплины								

1.1	Топографическая и ультразвуковая анатомия	8	8	6	2	ТК	1	1,4
2.1	Клиническая фармакология	3	3	2	1	ТК	1	1
3.1	Эффективная коммуникация	3	3	2	1	ТК	1,5	1,5
Всего часов		14	14	10	4			

ТК- текущий контроль.

Раздел 1.1 «Топографическая и ультразвуковая анатомия»

Тематический план лекций

Код	Тема лекции	Количество часов
1.1.1	Топографическая и ультразвуковая анатомия органов брюшной полости	1
1.1.2	Топографическая и ультразвуковая анатомия органов забрюшинного пространства.	1
1.1.3	Топографическая и ультразвуковая анатомия органов грудной клетки.	1
1.1.4	Топографическая и ультразвуковая анатомия поверхностных органов.	1
1.1.5	Топографическая и ультразвуковая анатомия органов опорно-двигательного аппарата.	1
1.1.6	Топографическая и ультразвуковая анатомия органов малого таза.	1
Всего часов		6

Тематический план семинарских занятий

Код	Тема (содержание) семинарских занятий	Количество часов
1.1.1.1	Топографическая и ультразвуковая анатомия органов брюшной полости	0,5
1.1.2.1	Топографическая и ультразвуковая анатомия органов забрюшинного пространства.	0,5
1.1.3.1	Топографическая и ультразвуковая анатомия органов грудной клетки.	
1.1.4.1	Топографическая и ультразвуковая анатомия поверхностных органов.	
1.1.5.1	Топографическая и ультразвуковая анатомия органов опорно-двигательного аппарата.	0,5
1.1.6.1	Топографическая и ультразвуковая анатомия органов малого таза.	0,5
Всего часов		2

Раздел 2.1 «Клиническая фармакология»

Тематический план лекций

Код	Тема лекции	Количество часов
2.1.1	Контрастные лекарственные препараты, применяемые при ультразвуковых исследованиях.	1
2.1.2	Лекарственные препараты, применяемые для подготовки пациентов к ультразвуковым исследованиям	1
Всего часов		2

Тематический план семинарских занятий

Код	Тема (содержание) семинарских занятий	Количество часов
2.1.1.1	Контрастные лекарственные препараты, применяемые при ультразвуковых исследованиях.	0,5
2.1.2.1	Лекарственные препараты, применяемые для подготовки пациентов к ультразвуковым исследованиям	0,5
Всего часов		1

Раздел 3.1 «Эффективная коммуникация»

Тематический план лекций

Код	Тема лекции	Количество часов
3.1.1	Вопросы этики и деонтологии в профессиональной деятельности врача ультразвуковой диагностики	1
3.1.2	Психологические, социологические закономерности и принципы межличностного взаимодействия	1
Всего часов		2

Тематический план семинарских и практических занятий

Код	Тема (содержание) семинарских и практических занятий	Количество часов
3.1.1.1	Проблемы толерантного восприятия социальных, этнических, конфессиональных и культурных различий контингента пациентов. Национальные особенности различных народов и религий	0,5
3.1.1.2	Коммуникация с пациентами, налаживание контакта, снятие агрессии, информирование пациента о процедуре прохождения исследования и его результатах. Работа с жалобами пациентов	0,5
3.1.2.1	Взаимодействие в коллективе. Взаимодействие с врачами-специалистами, междисциплинарные консилиумы. Синдром эмоционального выгорания у медицинских работников, преодоление и профилактика развития.	
Всего часов		1

Рабочая программа модуля № 2. «Специальные дисциплины»

Цель программы.

Качественная подготовка слушателей в соответствии с перечнем компетенций, необходимых для освоения дополнительной профессиональной программы профессиональной переподготовки «Профессиональная переподготовка по специальности Ультразвуковая диагностика». Совершенствование универсальных и приобретение новых профессиональных компетенций, необходимых для выполнения всех видов профессиональной деятельности в рамках новой квалификации.

Планируемые результаты обучения

Планируемые результаты обучения вытекают из квалификационной характеристики врача ультразвуковой диагностики; Профессионального стандарта специалиста в области «Ультразвуковая диагностика» (Приказ Министерства труда и социальной защиты Российской Федерации от 19.03.2019 № 161н «Об утверждении профессионального стандарта Врач ультразвуковой диагностики»)

Формирование Трудовых функций:

А/01.8 Проведение ультразвуковых исследований и интерпретация их результатов;

А/02.8 Проведение анализа медико-статистической информации, ведение медицинской документации, организация деятельности находящегося в распоряжении медицинского персонала

- Законодательство Российской Федерации в сфере охраны здоровья граждан, включая нормативные правовые акты, определяющие деятельность медицинских организаций и медицинских работников
- Правила оформления медицинской документации в медицинских организациях, оказывающих медицинскую помощь по профилю «ультразвуковая диагностика», в том числе в форме электронных документов
- Правила работы в информационных системах и информационно-телекоммуникационной сети «Интернет»
- Основы медицинской статистики с учетом диагностического профиля специальности, основные программы статистической обработки медицинских данных
- Требования к обеспечению внутреннего контроля качества и безопасности медицинской деятельности
- Должностные обязанности медицинских работников, оказывающих медицинскую помощь по профилю «ультразвуковая диагностика»
- Требования пожарной безопасности, охраны труда, основы личной безопасности и конфликтологии, правила внутреннего трудового распорядка
- Физические и технологические основы ультразвуковых исследований
- Принципы получения ультразвукового изображения, в том числе в серошкальном режиме, доплерографических режимах, режимах 3В(4В)-реконструкции, эластографии и контрастного усиления

- Принципы устройства, типы и характеристики ультразвуковых диагностических аппаратов
- Биологические эффекты ультразвука и требования безопасности
- Методы ультразвукового исследования в рамках мультипараметрической ультразвуковой диагностики (серошкальная эхография, доплерография с качественным и количественным анализом, 3В(4В)-эхография, эластография с качественным и количественным анализом, контрастное усиление с качественным и количественным анализом, компьютеризированное ультразвуковое исследование, фьюжен-технологии)
- Основы ультразвуковой эластографии с качественным и количественным анализом
- Основы ультразвукового исследования с контрастным усилением с качественным и количественным анализом
- Медицинские показания и медицинские противопоказания к проведению ультразвукового исследования
- Нормальная анатомия и нормальная физиология человека
- Ультразвуковая анатомия и физиология исследуемых органов и систем организма человека и плода
- Терминология, используемая в ультразвуковой диагностике
- Ультразвуковая семиотика (ультразвуковые симптомы и синдромы) заболеваний и (или) состояний
- Особенности ультразвуковой семиотики (ультразвуковых симптомов и синдромов) заболеваний и (или) состояний у детей
- Особенности ультразвуковой семиотики (ультразвуковых симптомов и синдромов) заболеваний и (или) состояний плода
- Основы проведения скрининговых ультразвуковых исследований беременных женщин
- Основы проведения стресс-эхокардиографии и чреспищеводной эхокардиографии
- Основы проведения ультразвукового исследования скелетно-мышечного системы
- Основы проведения ультразвукового исследования периферических нервных стволов
- Основы проведения ультразвукового наведения при выполнении медицинских вмешательств
- Основы проведения эндоскопического ультразвукового исследования
- Визуализационные классификаторы (стратификаторы)
- Информационные технологии и принципы дистанционной передачи и хранения результатов ультразвуковых исследований
- Диагностические возможности и ограничения инструментальных исследований, использующихся при уточнении результатов ультразвукового исследования
- Методы оценки эффективности диагностических тестов
- Проведение ультразвуковых исследований в рамках профилактических (скрининговых) исследований, медицинских осмотров, в том числе предварительных и периодических, диспансеризации, диспансерного наблюдения в соответствии с нормативными правовыми актами

- Интерпретация результатов ультразвуковых исследований органов и систем организма человека
- Оформление заключения выполненного ультразвукового исследования
- Определение медицинских показаний для проведения дополнительных исследований
- Оформление экстренного извещения при выявлении ультразвуковой картины инфекционного или профессионального заболевания
- Использование автоматизированной системы архивирования результатов исследования. Подготовка рекомендаций лечащему врачу при дальнейшем диспансерном наблюдении пациента

Освоение модуля №2 программы совершенствует следующие универсальные компетенции:

Системное и критическое мышление-

Способен критически и системно анализировать, определять возможности и способы применения достижения в области медицины и фармации в профессиональном контексте(УК-1);

Коммуникация-

Способен выстраивать взаимодействие в рамках своей профессиональной деятельности (УК-4);

Самоорганизация и саморазвитие (в том числе здоровьесбережение)-

Способен планировать и решать задачи собственного профессионального и личностного развития, включая задачи изменения карьерной траектории (УК-5);

общефессиональные компетенции:

Деятельность в сфере информационных технологий-

Способен использовать информационно-коммуникационные технологии в профессиональной деятельности и соблюдать правила информационной безопасности (ОПК-1);

Организационно-управленческая деятельность-

Способен принять основные принципы организации и управления в сфере охраны здоровья граждан и оценки качества оказания медицинской помощи с использованием основных медико-статистических показателей (ОПК-2);

Медицинская деятельность-

Способен проводить ультразвуковые исследования и интерпретацию их результатов, в том числе при проведении профилактических (скрининговых) исследованиях, медицинских осмотрах и диспансеризации (ОПК-4);

Способен проводить анализ медико-статистической информации, вести медицинскую документацию, организовывать деятельность находящихся в распоряжении медицинских работников (ОПК-5).

Учебный план модуля № 2 «Специальные дисциплины»

Код	Наименование разделов и дисциплин (модулей)*	Трудоёмкость в зачётных единицах	Трудоёмкость в часах	В том числе		Форма контроля	Совершенствуемые компетенции	
				Лекции	ПЗ, СЗ		Промежуточная аттестация	УК
Специальные дисциплины								
2.1	Законодательные и иные нормативные правовые акты Российской Федерации в сфере охраны здоровья.	11	11	8	3	ПК, ТК	1,5	1,2,5
2.2	Физико-технические основы ультразвукового метода исследования, ультразвуковая диагностическая аппаратура.	12	12	6	6	ПК, ТК	1,1	1
2.3	Ультразвуковая диагностика заболеваний органов пищеварительной системы.	25	25	10	15	ПК, ТК	1,5	1,4
2.4	Ультразвуковая диагностика в уронефрологии.	18	18	6	12	ПК, ТК	1,5	1,4
2.5	Ультразвуковая диагностика в гематологии.	4	4	2	2	ПК, ТК	1,5	1,4
2.6	Ультразвуковая диагностика поверхностно расположенных структур.	30	30	12	18	ПК, ТК	1,5	1,4
2.7	Ультразвуковая диагностика заболеваний сердца.	36	36	12	24	ПК, ТК	1,5	1,4
2.8	Ультразвуковая диагностика заболеваний сосудистой системы.	26	26	8	18	ПК, ТК	1,5	1,4
2.9	Ультразвуковая диагностика заболеваний лимфатической системы.	12	12	6	6	ПК, ТК	1,5	1,4
2.10	Ультразвуковая диагностика мягких тканей и суставов опорно-двигательного аппарата	20	20	8	12	ПК, ТК	1,5	1,4
2.11	Ультразвуковая диагностика в гинекологии.	24	24	12	12	ПК, ТК	1,5	1,4
2.12	Ультразвуковая диагностика в акушерстве.	29	29	14	15	ПК, ТК	1,5	1,4
2.13	Ультразвуковая диагностика в неонатологии	15	15	6	9	ПК, ТК	1,5	1,4
2.14	Интервенционная ультразвуковая диагностика.	10	10	4	6	ПК, ТК	1,5	1,4
Всего часов		272	272	114	158			

ПК - промежуточный контроль. ТК - текущий контроль.

Раздел 2.1 «Законодательные и иные нормативные правовые акты Российской Федерации в сфере охраны здоровья»

Тематический план лекций

Код	Тема лекции	Количество часов
2.1.1	Законодательные и иные нормативные правовые акты Российской Федерации в сфере охраны здоровья, регулирующие деятельность медицинских организаций и медицинских работников.	1
2.1.1.1	Нормативно-правовые акты, регламентирующие основы охраны здоровья граждан в Российской Федерации	1
2.1.1.2	Нормативно-правовые акты, закрепляющие нормативы лицензирования отдельных видов деятельности	1
2.1.1.3	Нормативно-правовые акты, устанавливающие организацию предоставления государственных и муниципальных услуг	1
2.1.1.4	Нормативно-правовые акты, определяющие номенклатуру медицинских организаций	0,5
2.1.2	Вопросы организации службы лучевой диагностики в Российской Федерации, основные документы, определяющие ее деятельность.	1
2.1.2.1	Нормативно-правовые акты, регламентирующие службу лучевой диагностики. Санитарно-противоэпидемическая работа в отделениях лучевой диагностики. Обязанности и права медицинских работников.	1
2.1.2.2	Цифровая инфраструктура отделения лучевой диагностики. Информационные системы в сфере здравоохранения, применяемые в лучевой диагностике. Стандарты медицинских изображений (DICOM, HL7). Применение телемедицинских технологий, технологий искусственного интеллекта, систем поддержки принятия решений.	1
2.1.2.3	Правила, порядки и стандарты оказания медицинской помощи	0,5
Всего часов		8

Тематический план семинарских занятий

Код	Тема (содержание) семинарских занятий	Количество часов
2.1.1.1	Нормативно-правовые акты, регламентирующие основы охраны здоровья граждан в Российской Федерации Нормативно-правовые акты, закрепляющие нормативы лицензирования отдельных видов деятельности Нормативно-правовые акты, устанавливающие организацию предоставления государственных и муниципальных услуг Нормативно-правовые акты, определяющие номенклатуру медицинских организаций	1
2.1.2.1	Учет и отчетность профессиональной деятельности. Требования к устройству и техническому оснащению	1

	кабинетов ультразвуковой диагностики. Обеспечение контроля качества работы структурного подразделения. Внутренняя документация отделения лучевой диагностики. Контроль учета расходных материалов и контрастных лекарственных препаратов. Основы медицинской статистики.	
2.1.2.2	Санитарно-противоэпидемическая работа в отделениях лучевой диагностики. Маршрутизация пациентов в отделении лучевой диагностики. Организация и проведение профилактических (скрининговых) исследований, медицинских осмотров, в том числе предварительных и периодических, диспансеризации и диспансерного наблюдения.	0,5
2.1.2.3	Действующие порядки оказания медицинской помощи и стандарты медицинской помощи, клинические рекомендации. Последипломное образование врачей ультразвуковой диагностики, система непрерывного медицинского образования. Работа с персональными данными пациентов и сведениями, составляющими врачебную тайну.	0,5
Всего часов		3

Раздел 2.2. «Физико-технические основы ультразвукового метода исследования, ультразвуковая диагностическая аппаратура»

Тематический план лекций

Код	Тема лекции	Количество часов
2.2.1	Физические свойства ультразвука.	2
2.2.2	Режимы сканирования.	2
2.2.3	Устройство ультразвукового аппарата. Техника безопасности.	2
Всего часов		6

Тематический план семинарских и практических занятий

Код	Тема (содержание) семинарских и практических занятий	Количество часов
2.2.1.1	Волны и звук. Поперечная и продольная волна. Длина волны. Частота волны. Период. Скорость распространения волны. Амплитуда. Интенсивность. Импульсный ультразвук. Непрерывная волна. Генерирование импульсов. Частота повторения импульсов. Продолжительность импульса. Пространственная протяженность импульса. Мощность. Площадь потока. Затухание ультразвуковой волны. Факторы затухания. Коэффициент затухания. Отражение и рассеивание. Перпендикулярное падение ультразвукового луча. Коэффициент интенсивности отражения. Рефракция. Рассеивание. Зеркальное отражение. Датчики и ультразвуковая волна. Преобразование электрической энергии в энергию ультразвука. Прямой и обратный пьезоэлектрический эффекты. Резонансная частота.	2

	Ультразвуковая волна и ее фокусировка. Ближняя и дальняя зоны. Способы фокусировки ультразвуковой волны. Зона фокуса, ее протяженность.	
2.2.2.1	А-тип развертки изображения. В-тип развертки изображения. М-тип развертки изображения. Эффект Доплера.	1
2.2.3.1	Генератор импульсов. Приемник. Усиление. Компенсация тканевого поглощения. Демодуляция. Сжатие. Динамический диапазон. Аналоговая память. Цифровая память. Бистабильное представление изображения. Серая шкала. Монитор. Устройство ультразвукового датчика. Одно- и многоэлементные датчики. Датчики, работающие в режиме реального времени. Приборы, работающие с использованием непрерывной ультразвуковой волны. Приборы, работающие с использованием импульсного ультразвука. Контрольный объем. Спектральный анализ. Цветовая доплеровская визуализация. Энергетический доплер. Артефакты и причины их возникновения. Виды артефактов. Контроль качества работы ультразвуковой аппаратуры. Критерии качества. Относительная чувствительность системы. Фронтальное разрешение. Осевое разрешение. Мертвая зона. Точность регистрации. Операции компенсации. Новые направления в ультразвуковой диагностике. Трехмерная эхография. Контрастная эхография. Внутриполостная эхография.	2
2.2.3.2	Биологическое действие ультразвука и безопасность. Нагревание, кавитация и др. Потенциальный риск и реальная польза диагностического ультразвука для обследуемого больного.	1
Всего часов		6

Раздел 2.3 «Ультразвуковая диагностика заболеваний органов пищеварительной системы»

Тематический план лекций

№	Тема лекции	Количество часов
2.3.1	Ультразвуковая диагностика заболеваний печени.	4
2.3.2	Ультразвуковая диагностика заболеваний желчевыводящей системы.	2
2.3.3	Ультразвуковая диагностика заболеваний поджелудочной железы.	2
2.3.4	Ультразвуковая диагностика заболеваний желудочно-кишечного тракта.	2
Всего часов		10

Тематический план семинарских и практических занятий

№	Тема (содержание) семинарских и практических занятий	Количество часов
2.3.1.1	<p>Ультразвуковая диагностика заболеваний печени. Показания к проведению ультразвукового исследования печени. Подготовка больного к ультразвуковому исследованию печени. Укладка больного и плоскости сканирования при ультразвуковом исследовании печени. Анатомия и ультразвуковая анатомия печени. Анатомия и топографическая анатомия неизменной печени и прилегающих органов. Строение печени. Долевое и сегментарное строение печени. Сосуды и протоки печени. Взаимоотношение печени с прилегающими органами. Ультразвуковая анатомия печени и прилегающих органов. Расположение печени. Форма и особенности поверхностей печени. Размеры печени. Ультразвуковые маркеры долевого и сегментарного строения печени. Эхоструктура печени. Эхогенность печени. Трубчатые структуры печени. Ультразвуковая анатомия взаимоотношений печени с прилегающими органами. Ультразвуковая диагностика аномалий развития и неопухолевых заболеваний печени. Ультразвуковая диагностика диффузных поражений печени. Жировая дистрофия печени. Острый гепатит. Хронический гепатит. Цирроз печени. Кардиальный фиброз печени. Особенности ультразвуковой картины печени при некоторых вторичных поражениях (туберкулез, саркоидоз и т.п.). Эхинококковая болезнь печени. Эхинококкоз печени. Альвеококкоз печени. Кисты печени. Солитарные кисты печени. Поликистоз печени. Абсцесс печени. Инфаркт печени. Травма печени. Разрыв печени. Ранения печени. Гематома печени. Ультразвуковая диагностика доброкачественных опухолей печени. Гемангиома печени. Капиллярная гемангиома печени. Кавернозная гемангиома печени. Аденома печени. Узловая очаговая гиперплазия печени. Редкие доброкачественные опухоли печени.</p>	1
2.3.1.2	<p>Ультразвуковая диагностика злокачественных опухолей печени. Первичный рак печени. Метастатический рак печени. Ультразвуковая диагностика поражений печени при заболеваниях других органов. Изменения регионарной лимфатической системы при заболеваниях печени и окружающих органов. Дифференциальная диагностика заболеваний печени. Допплерография при заболеваниях печени. Альтернативные методы диагностики заболеваний печени. Инвазивные методы диагностики и лечения под контролем эхографии при заболеваниях печени. Развивающиеся и перспективные методики ультразвукового исследования печени. Стандартное медицинское заключение по результатам ультразвукового исследования печени.</p>	2
2.3.1.3	<p>Особенности ультразвуковой диагностики заболеваний печени у детей.</p>	1

2.3.2.1	<p>Ультразвуковая диагностика заболеваний желчевыводящей системы. Технология ультразвукового исследования и ультразвуковая анатомия желчевыводящей системы. Показания к проведению ультразвукового исследования желчевыводящей системы. Подготовка больного к ультразвуковому исследованию желчевыводящей системы. Укладка больного и плоскости сканирования при ультразвуковом исследовании желчевыводящей системы. Анатомия и ультразвуковая анатомия желчевыводящей системы. Анатомия неизмененного желчного пузыря, протоковой системы и прилегающих органов. Строение желчного пузыря. Строение желчевыводящей протоковой системы. Взаимоотношение желчного пузыря и протоковой системы с окружающими органами. Ультразвуковая анатомия неизмененного желчного пузыря, протоковой системы и прилегающих органов. Расположение желчного пузыря, внутрипеченочных и внепеченочных желчных протоков. Размеры желчного пузыря, внутрипеченочных и внепеченочных желчных протоков. Форма желчного пузыря, внутрипеченочных и внепеченочных желчных протоков. Стенки желчного пузыря, внутрипеченочных и внепеченочных желчных протоков. Полость желчного пузыря, просвет внутрипеченочных и внепеченочных желчных протоков. Содержимое желчного пузыря. Ультразвуковая анатомия взаимоотношений желчного пузыря, внутрипеченочных и внепеченочных желчных протоков и окружающих органов.</p> <p>Аномалии развития желчного пузыря, внутрипеченочных и внепеченочных желчных протоков. Ультразвуковая диагностика аномалий желчного пузыря. Аномалии положения. Аномалии числа. Аномалии формы. Аномалии размеров. Ультразвуковая диагностика аномалий развития желчевыводящих протоков.</p> <p>Неопухолевые заболевания желчного пузыря, внутрипеченочных и внепеченочных желчных протоков. Ультразвуковая диагностика желчекаменной болезни и ее осложнений. Ультразвуковая диагностика воспалительных заболеваний желчного пузыря. Острый холецистит. Острый бескаменный холецистит. Острый калькулезный холецистит. Хронический холецистит. Хронический бескаменный холецистит. Хронический калькулезный холецистит. Ультразвуковая диагностика осложнений воспалительных заболеваний желчного пузыря. Ультразвуковая диагностика конкрементов в желчевыводящих протоках. Конкременты внутрипеченочных протоков. Конкременты внепеченочных протоков (холедохолитиаз). Ультразвуковая диагностика воспалительных заболеваний желчевыводящих протоков. Острый холангит. Хронический холангит. Ультразвуковая диагностика кист желчевыводящих путей. Кисты внутрипеченочных протоков. Кисты внепеченочных протоков. Ультразвуковая диагностика осложнений неопухолевых заболеваний желчевыводящих протоков.</p>	2
---------	---	---

	<p>Ультразвуковая диагностика опухолевых и гиперпластических заболеваний желчного пузыря, внутрипеченочных и внепеченочных желчных протоков.</p> <p>Ультразвуковая диагностика доброкачественных опухолей и гиперпластических процессов в желчном пузыре. Аденома желчного пузыря. Гиперпластические процессы в желчном пузыре. Полипоз желчного пузыря. Холестериновые полипы. Аденоматозные полипы. Аденомиоматоз. Фиброматоз и нейрофиброматоз. Липоматоз. Холестероз.</p>	
2.3.2.2	<p>Ультразвуковая диагностика злокачественных опухолей желчного пузыря. Рак (карцинома) желчного пузыря. Метастатическое поражение желчного пузыря. Рецидивы злокачественных опухолей желчного пузыря. Ультразвуковая диагностика злокачественных опухолей желчевыводящих протоков. Рак внутрипеченочных желчных протоков. Рак внепеченочных желчных протоков. Ультразвуковая диагностика поражений ж. пузыря и желчевыводящих протоков при заболеваниях других органов. Изменения регионарной лимфатической системы при заболеваниях желчного пузыря и желчевыводящих протоков и окружающих органов. Дифференциальная диагностика заболеваний желчного пузыря, внутрипеченочных и внепеченочных желчных протоков. Дифференциальная диагностика заболеваний желчного пузыря. Дифференциальная диагностика заболеваний желчевыводящих протоков.</p> <p>Доплерография при заболеваниях желчного пузыря и желчевыводящих протоков. Альтернативные методы исследования желчевыводящей системы. Инвазивные методы диагностики и лечения под контролем эхографии при заболеваниях желчевыводящей системы. Развивающиеся и перспективные методики ультразвукового исследования желчевыводящей системы. Стандартное медицинское заключение по результатам ультразвукового исследования желчевыводящей системы.</p>	2
2.3.2.3	Особенности ультразвуковой диагностики заболеваний желчного пузыря и желчевыводящих протоков у детей.	1
2.3.3.1	<p>Ультразвуковая диагностика заболеваний поджелудочной железы. Технология ультразвукового исследования и ультразвуковая анатомия поджелудочной железы. Показания к проведению ультразвукового исследования поджелудочной железы. Подготовка больного к ультразвуковому исследованию поджелудочной железы. Укладка больного и плоскости сканирования при ультразвуковом исследовании поджелудочной железы. Анатомия и ультразвуковая анатомия поджелудочной железы. Анатомия и топографическая анатомия неизменной поджелудочной железы и прилегающих органов. Строение поджелудочной железы. Ткань поджелудочной железы. Сосуды и протоки поджелудочной железы. Околопанкреатические сосуды. Взаимоотношение поджелудочной железы с прилегающими органами. Ультразвуковая анатомия поджелудочной железы</p>	1

	<p>и прилегающих органов. Расположение поджелудочной железы. Форма и особенности поверхностей поджелудочной железы. Размеры поджелудочной железы. Эхоструктура поджелудочной железы. Эхогенность поджелудочной железы. Трубочатые структуры поджелудочной железы. Панкреатические и околопанкреатические сосуды. Ультразвуковая анатомия взаимоотношений поджелудочной железы с прилегающими органами. Ультразвуковая диагностика аномалий развития поджелудочной железы.</p> <p>Разделенная поджелудочная железа. Кольцевидная поджелудочная железа. Абберрантная (добавочная) поджелудочная железа. Кистозный фиброз поджелудочной железы.</p> <p>Неопухолевые заболевания поджелудочной железы. Ультразвуковая диагностика воспалительных заболеваний поджелудочной железы. Острый панкреатит. Острый панкреатит без явлений деструкции. Острый панкреатит с явлениями деструкции. Осложнения острого панкреатита. Хронический панкреатит. Хронический панкреатит в стадии ремиссии. Хронический панкреатит в стадии обострения. Осложнения хронического панкреатита. Ультразвуковая диагностика кист поджелудочной железы. Истинные кисты поджелудочной железы. Ретенционные кисты поджелудочной железы. Псевдокисты поджелудочной железы. Ультразвуковая диагностика травм поджелудочной железы. Ушиб (контузия) поджелудочной железы. Разрыв поджелудочной железы. Ультразвуковая диагностика изменений поджелудочной железы при неопухолевых заболеваниях других органов.</p> <p>Опухолевые заболевания поджелудочной железы. Ультразвуковая диагностика доброкачественных опухолей поджелудочной железы (апудомы, гемангиомы, аденомы).</p>	
2.3.3.2	<p>Ультразвуковая диагностика злокачественных опухолей поджелудочной железы. Рак поджелудочной железы. Метастатическое поражение поджелудочной железы. Инвазия поджелудочной железы при злокачественных новообразованиях окружающих органов. Изменения регионарной лимфатической системы при заболеваниях поджелудочной железы и окружающих органов. Дифференциальная диагностика заболеваний поджелудочной железы. Допплерография при заболеваниях поджелудочной железы. Альтернативные методы диагностики заболеваний поджелудочной железы. Инвазивные методы диагностики и лечения под контролем эхографии при заболеваниях поджелудочной железы. Развивающиеся и перспективные методики ультразвукового исследования поджелудочной железы. Стандартное медицинское заключение по результатам ультразвукового исследования поджелудочной железы.</p>	2
2.3.3.3	<p>Особенности ультразвуковой диагностики заболеваний поджелудочной железы у детей.</p>	1

2.3.4.1	<p>Ультразвуковая диагностика заболеваний желудочно-кишечного тракта. Технология ультразвукового исследования и ультразвуковая анатомия желудочно-кишечного тракта (трансабдоминальная эхография, эндоскопическая эхография).</p> <p>Показания к проведению ультразвукового исследования желудочно-кишечного тракта. Подготовка больного к ультразвуковому исследованию желудочно-кишечного тракта. Укладка больного и плоскости сканирования при ультразвуковом исследовании желудочно-кишечного тракта. Эндоскопическая эхография при исследовании желудочно-кишечного тракта. Анатомия и ультразвуковая анатомия желудочно-кишечного тракта. Анатомия и топографическая анатомия желудочно-кишечного тракта и прилегающих органов. Строение желудочно-кишечного тракта. Строение желудка. Строение 12-перстной кишки. Строение тонкого кишечника. Строение толстого кишечника. Строение прямой кишки. Сосуды органов желудочно-кишечного тракта. Взаимоотношение органов желудочно-кишечного тракта с прилегающими органами. Ультразвуковая анатомия органов желудочно-кишечного тракта и прилегающих органов. Расположение органов желудочно-кишечного тракта. Форма органов желудочно-кишечного тракта. Размеры органов желудочно-кишечного тракта. Строение стенок органов желудочно-кишечного тракта. Эхоструктура и эхогенность стенок органов желудочно-кишечного тракта. Эхоструктура и эхогенность полостей органов желудочно-кишечного тракта. Сосуды органов желудочно-кишечного тракта. Ультразвуковая анатомия взаимоотношений органов желудочно-кишечного тракта с прилегающими органами. Аномалии развития и расположения органов желудочно-кишечного тракта. Ультразвуковая диагностика аномалий развития и расположения органов желудочно-кишечного тракта.</p> <p>Неопухольевые и опухолевые заболевания органов желудочно-кишечного тракта. Ультразвуковая диагностика гипертрофического пилорического стеноза. Ультразвуковая диагностика язвенной болезни желудка и 12 - перстной кишки и их осложнений. Ультразвуковая диагностика болезни Крона и ее осложнений. Ультразвуковая диагностика острого аппендицита и его осложнений. Ультразвуковая диагностика инвагинации тонкой кишки. Ультразвуковая диагностика неспецифического язвенного колита. Ультразвуковая диагностика болезни Гиршпрунга. Ультразвуковая диагностика инвагинации толстой кишки. Ультразвуковая диагностика дивертикулеза толстой кишки. Ультразвуковая диагностика мезентериального тромбоза. Ультразвуковая диагностика парапроктита. Ультразвуковая диагностика гастродуоденостаза. Ультразвуковая диагностика тонкокишечной непроходимости. Ультразвуковая диагностика толстокишечной непроходимости. Ультразвуковая диагностика травм органов желудочно-</p>	1
---------	---	---

	кишечного тракта. Ультразвуковая диагностика разрывов органов желудочно-кишечного тракта. Ультразвуковая диагностика инфильтратов и межкишечных абсцессов брюшной полости. Опухолевые заболевания органов желудочно-кишечного тракта. Ультразвуковая диагностика доброкачественных опухолей органов желудочно-кишечного тракта. Ультразвуковая диагностика доброкачественных опухолей желудка (лейомиома). Ультразвуковая диагностика доброкачественных опухолей тонкой кишки. Ультразвуковая диагностика доброкачественных опухолей толстой кишки. Ультразвуковая диагностика злокачественных опухолей органов желудочно-кишечного тракта. Рак желудка. Лимфома желудка. Лимфома тонкой кишки. Рак ободочной кишки. Рак прямой кишки. Определение степени распространенности опухолевого процесса. Диагностика рецидивов. Изменения регионарной лимфатической системы при заболеваниях органов желудочно-кишечного тракта.	
2.3.4.2	Дифференциальная диагностика заболеваний органов желудочно-кишечного тракта. Допплерография при заболеваниях органов желудочно-кишечного тракта. Особенности ультразвуковой диагностики заболеваний органов желудочно-кишечного тракта у детей. Альтернативные методы диагностики заболеваний органов желудочно-кишечного тракта. Инвазивные методы диагностики и лечения под контролем эхографии при заболеваниях органов желудочно-кишечного тракта. Развивающиеся и перспективные методики ультразвукового исследования органов желудочно-кишечного тракта. Стандартное медицинское заключение по результатам ультразвукового исследования органов желудочно-кишечного тракта.	1
Всего часов		15

Раздел 2. 4 «Ультразвуковая диагностика в уронефрологии»

Тематический план лекций

Код	Тема лекции	Количество часов
2.4.1	Ультразвуковая диагностика заболеваний почек.	2
2.4.2	Ультразвуковая диагностика заболеваний мочевого пузыря и мочеточников.	1
2.4.3	Ультразвуковая диагностика заболеваний предстательной железы, семенных пузырьков и простатической уретры.	1
2.4.4	Ультразвуковое исследование органов мошонки (яички, придатки яичек).	1
2.4.5	Ультразвуковое исследование надпочечников.	1
Всего часов		6

Тематический план семинарских и практических занятий

Код	Тема (содержание) семинарских и практических занятий	Количество часов
2.4.1.1	<p>Ультразвуковая диагностика заболеваний почек. Технология ультразвукового исследования и ультразвуковая анатомия почек и мочевыводящей системы.</p> <p>Показания к проведению ультразвукового исследования. Подготовка больного. Укладка больного и плоскости сканирования. Анатомия и ультразвуковая анатомия почек. Анатомия неизмененных почек и прилегающих органов. Строение почек. Сосуды почек. Взаимоотношение с прилегающими органами. Ультразвуковая анатомия почек и прилегающих органов. Расположение почек. Размеры почек. Контуры почек. Эхоструктура почек. Эхогенность почек. Особенности ультразвуковой картины чашечно-лоханочной системы в зависимости от диуреза и степени наполнения мочевого пузыря. Ультразвуковая анатомия взаимоотношений с прилегающими органами. Аномалии развития почек и мочевыводящей системы. Аномалии положения почек. Нефроптоз. Ротации. Дистопии. Аномалии количества почек. Агенезия. Удвоение. Добавочная почка. Аномалии величины почек. Аплазии. Гипоплазии. Гиперплазии. Аномалии взаимоотношения (сращение почек). Подковообразная почка. L-образная почка. S-образная почка. Галетообразная почка. Косообразная почка. Аномалии структуры почек. Дисплазии почек. Простые кисты почек. Поликистоз почек. Мультикистоз почек. Аномалии мочевыводящей системы. Удвоения. Пиелогенные кисты. Дивертикулы лоханки и чашечек. Высокое отхождение мочеточника. Стриктуры и стенозы мочеточника. Дивертикулы мочеточника. Ахалазия мочеточника. Мегауретер. Уретероцеле. Эктопия устья мочеточника. Нарушения сосудисто-мочеточниковых взаимоотношений.</p> <p>Неопухолевые заболевания почек.</p> <p>Мочекаменная болезнь. Осложнения мочекаменной болезни. Фармакоэхографические исследования для определения характера стенозов верхних мочевых путей. Ультразвуковой мониторинг при литотрипсии. Ультразвуковая диагностика воспалительных поражений почек и верхних мочевых путей. Острый пиелонефрит. Хронический пиелонефрит. Апостематозный пиелонефрит. Карбункул почки. Абсцесс почки. Паранефрит. Ксантогранулематозный пиелонефрит. Пионефроз. Воспалительные заболевания специфической природы. Туберкулез почек и верхних мочевых путей. Геморрагическая лихорадка с почечным синдромом. Ультразвуковая диагностика сосудистых поражений почек. Тромбозы. Стенозы. Аневризмы почечных артерий. Варикозное расширение почечных вен. Ультразвуковая диагностика травмы почек и верхних мочевых путей. Ультразвуковая диагностика почечной и околопочечной</p>	2

	<p>гематомы. Ультразвуковая диагностика уриномы. Ультразвуковая диагностика ушиба почки. Ультразвуковая диагностика почечного трансплантата. Ультразвуковые характеристики нормального почечного трансплантата. Ультразвуковая диагностика осложнений почечной трансплантации. Отторжение почечного трансплантата. Воспаление почечного трансплантата. Тромбоз сосудов почечного трансплантата. Несостоятельность анастомозов почечного трансплантата. Ультразвуковая диагностика нефрологических поражений почек. Ультразвуковая диагностика изменений почек при гломерулопатиях (врожденных и приобретенных). Ультразвуковая диагностика изменений почек при тубулопатиях (врожденных и приобретенных). Ультразвуковая диагностика изменений почек при системных заболеваниях соединительной ткани и системных васкулитах. Ультразвуковая диагностика острой почечной недостаточности. Ультразвуковая диагностика амилоидоза почек. Ультразвуковая диагностика диабетической нефропатии. Опухолевые заболевания почек. Ультразвуковая диагностика доброкачественных опухолей почек. Аденомы. Гемангиомы. Ангиомиолипомы. Фибромы. Лейомиомы. Липомы.</p>	
2.4.1.2	<p>Ультразвуковая диагностика злокачественных опухолей почек. Ультразвуковая диагностика почечно-клеточного рака. Ультразвуковая диагностика липосарком. Ультразвуковые признаки уротелиальных опухолей. Ультразвуковые признаки опухоли Вильмса. Ультразвуковые признаки лимфомы почек. Ультразвуковая диагностика распространенности опухолевого процесса. Изменения регионарной лимфатической системы. Тромбоз почечной и нижней полой вен. Прорастание в рядом расположенные органы и структуры. Отдаленные метастазы. Дифференциальная диагностика заболеваний почек. Допплерография при поражениях почек. Альтернативные методы исследования почек и верхних мочевых путей. Инвазивные методы диагностики и лечения заболеваний почек под контролем ультразвука. Развивающиеся и перспективные методики ультразвукового исследования почек. Стандартное медицинское заключение по результатам ультразвукового исследования почек.</p>	1
2.4.1.3	<p>Особенности ультразвуковой диагностики заболеваний почек у детей.</p>	1
2.4.2.1	<p>Ультразвуковая диагностика заболеваний мочевого пузыря. Технология ультразвукового исследования и ультразвуковая анатомия мочевого пузыря. Показания к проведению ультразвукового исследования мочевого пузыря. Подготовка больного к ультразвуковому исследованию. Укладка больного и плоскости сканирования при ультразвуковом исследовании мочевого пузыря. Анатомия и ультразвуковая анатомия мочевого пузыря. Анатомия и топографическая анатомия неизмененного мочевого пузыря и прилегающих</p>	1

	<p>органов. Строение мочевого пузыря. Взаимоотношение мочевого пузыря с прилегающими органами. Ультразвуковая анатомия мочевого пузыря и прилегающих органов. Расположение мочевого пузыря. Размеры мочевого пузыря. Эхоструктура мочевого пузыря. Ультразвуковая анатомия взаимоотношений с прилегающими органами.</p> <p>Аномалии развития мочевого пузыря и терминального отдела мочеточника. Ультразвуковая диагностика дивертикулов мочевого пузыря. Ультразвуковая диагностика уретероцеле. Эктопия устья мочеточника. Агенезия мочеточникового устья. Ультразвуковая диагностика неопухолевых и опухолевых заболеваний мочевого пузыря. Ультразвуковая диагностика конкрементов мочевого пузыря. Ультразвуковая диагностика воспалительных поражений мочевого пузыря. Ультразвуковая диагностика травмы мочевого пузыря. Разрыв мочевого пузыря. Ранения мочевого пузыря. Опухолевые заболевания мочевого пузыря. Ультразвуковая диагностика доброкачественных опухолей мочевого пузыря. Папилломы мочевого пузыря.</p>	
2.4.2.2	<p>Ультразвуковая диагностика злокачественных опухолей мочевого пузыря. Ультразвуковая диагностика рака мочевого пузыря. Ультразвуковая диагностика распространенности опухолевого процесса. Ультразвуковая диагностика поражений мочевого пузыря при заболеваниях других органов. Изменения лимфатической системы при заболеваниях мочевого пузыря и окружающих органов. Дифференциальная диагностика заболеваний мочевого пузыря. Допплерография при заболеваниях мочевого пузыря и терминального отдела мочеточника. Альтернативные методы диагностики заболеваний мочевого пузыря. Развивающиеся и перспективные методики ультразвукового исследования мочевого пузыря. Стандартное медицинское заключение по результатам ультразвукового исследования мочевого пузыря.</p>	1
2.4.2.3	<p>Особенности ультразвуковой диагностики заболеваний мочевого пузыря у детей.</p>	1
2.4.3.1	<p>Ультразвуковая диагностика заболеваний предстательной железы, семенных пузырьков и простатической уретры. Технология ультразвукового исследования и ультразвуковая анатомия. Показания к проведению ультразвукового исследования предстательной железы, семенных пузырьков и простатической уретры. Подготовка больного к ультразвуковому исследованию предстательной железы, семенных пузырьков и простатической уретры. Укладка больного и плоскости сканирования при ультразвуковом исследовании предстательной железы семенных пузырьков и простатической уретры. Трансабдоминальное и трансректальное исследования. Анатомия и ультразвуковая анатомия предстательной железы, семенных пузырьков и простатической уретры. Анатомия и топографическая анатомия неизменной предстательной железы, семенных пузырьков и простатической уретры и прилегающих органов.</p>	1

	<p>Строение предстательной железы, семенных пузырьков и простатической уретры. Взаимоотношение предстательной железы, семенных пузырьков с прилегающими органами. Ультразвуковая анатомия предстательной железы и прилегающих органов. Расположение. Форма и особенности поверхностей. Размеры предстательной железы, семенных пузырьков и простатической уретры. Эхоструктура предстательной железы, семенных пузырьков и простатической уретры. Эхогенность предстательной железы, семенных пузырьков и простатической уретры. Ультразвуковая анатомия взаимоотношений предстательной железы с прилегающими органами.</p> <p>Неопухолевые заболевания предстательной железы, семенных пузырьков и простатической уретры. Ультразвуковая диагностика воспалительных процессов в предстательной железе, семенных пузырьках и простатической уретре. Ультразвуковая диагностика острого простатита. Ультразвуковая диагностика хронического простатита. Ультразвуковая диагностика абсцесса в предстательной железе. Ультразвуковая диагностика везикулитов. Ультразвуковая диагностика стриктуры простатической уретры. Ультразвуковая диагностика конкремента в простатической уретре. Ультразвуковая диагностика туберкулезного поражения предстательной железы и семенных пузырьков.</p> <p>Ультразвуковая диагностика доброкачественной гиперплазии предстательной железы (аденомы).</p> <p>Особенности ультразвуковой картины при различных типах преимущественного роста аденомы (с формированием т.н. средней доли, латеральных долей). Особенности эхоструктуры при аденоме предстательной железы (узловая и диффузная формы гиперплазии). Соотношение клинической стадии аденомы и ультразвуковой картины предстательной железы, мочевого пузыря и почек в зависимости от типа роста аденомы.</p>	
2.4.3.2	<p>Опухолевые заболевания предстательной железы и семенных пузырьков. Ультразвуковая диагностика рака предстательной железы. Особенности контуров (состояние капсулы и прилегающих тканей) при раке предстательной железы. Особенности формы среза при раке предстательной железы. Особенности эхоструктуры при раке предстательной железы. Ультразвуковая оценка стадии местного распространения рака предстательной железы. Ультразвуковая диагностика метастатических поражений семенных пузырьков при раке предстательной железы. Ультразвуковая диагностика поражений предстательной железы, семенных пузырьков и простатической уретры при заболеваниях других органов. Изменения регионарной лимфатической системы при заболеваниях предстательной железы и окружающих органов. Дифференциальная диагностика заболеваний предстательной железы, семенных пузырьков и простатической уретры. Допплерография при заболеваниях предстательной железы.</p>	1

	<p>Инвазивные методы диагностики и лечения заболеваний предстательной железы, семенных пузырьков, мочевого пузыря под контролем ультразвука. Альтернативные методы диагностики заболеваний предстательной железы, семенных пузырьков и простатической уретры. Развивающиеся и перспективные методики ультразвукового исследования предстательной железы, семенных пузырьков и простатической уретры. Стандартное медицинское заключение по результатам ультразвукового исследования предстательной железы, семенных пузырьков и простатической уретры.</p>	
<p>2.4.4.1</p>	<p>Ультразвуковое исследование органов мошонки (яички, придатки яичек). Технология ультразвукового исследования и ультразвуковая анатомия органов мошонки.</p> <p>Показания к проведению ультразвукового исследования органов мошонки. Подготовка больного к ультразвуковому исследованию органов мошонки. Укладка больного и плоскости сканирования при ультразвуковом исследовании органов мошонки. Анатомия и ультразвуковая анатомия органов мошонки. Анатомия и топографическая анатомия неизмененных органов мошонки. Строение органов мошонки. Ультразвуковая анатомия органов мошонки. Расположение органов мошонки. Размеры органов мошонки. Эхоструктура органов мошонки. Эхогенность органов мошонки. Взаимоотношения органов мошонки. Аномалии развития яичка. Ультразвуковая диагностика аномалий развития яичка. Монорхизм. Крипторхизм.</p> <p>Неопухолевые и опухолевые заболевания органов мошонки. Ультразвуковая диагностика воспалительных процессов в органах мошонки. Ультразвуковая диагностика острого орхита. Ультразвуковая диагностика абсцесса яичка. Ультразвуковая диагностика хронического орхита. Ультразвуковая диагностика кист яичка. Ультразвуковая диагностика острого перекрута яичка. Дифференциальный диагноз острого перекрута и воспаления яичка. Ультразвуковая диагностика заболеваний придатка яичка. Ультразвуковая диагностика острого эпидидимита. Ультразвуковая диагностика хронического эпидидимита. Ультразвуковая диагностика кист придатка, семенного канатика. Ультразвуковая диагностика гидроцеле, гематоцеле. Ультразвуковая диагностика варикоцеле. Ультразвуковая диагностика пахово-мошоночной грыжи. Ультразвуковая диагностика туберкулезного поражения органов мошонки. Опухолевые заболевания органов мошонки. Ультразвуковая диагностика доброкачественных опухолей органов мошонки. Ультразвуковая диагностика зрелой тератомы. Ультразвуковая диагностика злокачественных опухолей органов мошонки. Ультразвуковая диагностика семиномы. Ультразвуковая диагностика незрелой тератомы. Ультразвуковая диагностика эмбриональной аденокарциномы. Ультразвуковая диагностика хорионкарциномы. Ультразвуковая диагностика</p>	<p>1</p>

	<p>негерминогенных опухолей яичка. Ультразвуковая диагностика распространенности опухолевого процесса. Ультразвуковая диагностика травмы органов мошонки. Ультразвуковая диагностика поражений органов мошонки при заболеваниях других органов. Изменения регионарной лимфатической системы при заболеваниях органов мошонки. Дифференциальная диагностика заболеваний органов мошонки. Допплерография при заболеваниях органов мошонки. Особенности ультразвуковой диагностики заболеваний мошонки у детей. Альтернативные методы диагностики заболеваний органов мошонки. Развивающиеся и перспективные методики ультразвукового исследования органов мошонки. Стандартное медицинское заключение по результатам ультразвукового исследования органов мошонки.</p>	
2.4.4.2	Особенности ультразвуковой диагностики заболеваний мошонки у детей.	1
2.4.5.1	<p>Ультразвуковое исследование надпочечников. Технология ультразвукового исследования. Показания к проведению ультразвукового исследования надпочечников. Подготовка больного к ультразвуковому исследованию надпочечников. Укладка больного и плоскости сканирования при ультразвуковом исследовании надпочечников. Анатомия и ультразвуковая анатомия надпочечников. Анатомия и топографическая анатомия неизмененных надпочечников. Строение надпочечников. Ультразвуковая анатомия надпочечников. Расположение надпочечников. Размеры надпочечников. Эхоструктура надпочечников. Эхогенность надпочечников. Ультразвуковая диагностика аномалий развития надпочечников. Агенезия надпочечника. Гипоплазия надпочечников. Ультразвуковая диагностика неопухолевых заболеваний надпочечников. Ультразвуковая диагностика аденолитов. Ультразвуковая диагностика туберкулеза надпочечников. Ультразвуковая диагностика кист надпочечников. Ультразвуковая диагностика надпочечниковых гиперплазий. Ультразвуковая диагностика надпочечниковых гематом. Опухолевые заболевания надпочечников. Ультразвуковая диагностика доброкачественных опухолей надпочечников. Ультразвуковая диагностика аденомы надпочечников. Ультразвуковая диагностика кортикостеромы. Ультразвуковая диагностика альдостеромы. Ультразвуковая диагностика эстромы. Ультразвуковая диагностика андростеромы. Ультразвуковая диагностика феохромоцитомы. Ультразвуковая диагностика не органоспецифических доброкачественных опухолей, производных соединительной ткани. Ультразвуковая диагностика злокачественных опухолей надпочечников. Ультразвуковая диагностика органоспецифических злокачественных опухолей. Ультразвуковая диагностика не органоспецифических злокачественных опухолей, производных соединительной ткани. Ультразвуковая</p>	1

диагностика метастатического поражения надпочечников. Ультразвуковая диагностика распространенности опухолевого процесса. Дифференциальная диагностика заболеваний надпочечников. Допплерография при заболеваниях надпочечников. Особенности ультразвуковой диагностики заболеваний надпочечников у детей. Альтернативные методы диагностики заболеваний надпочечников. Развивающиеся и перспективные методики ультразвукового исследования надпочечников. Стандартное медицинское заключение по результатам ультразвукового исследования надпочечников.	
Всего часов	12

Раздел 2.5 «Ультразвуковая диагностика в гематологии»

Тематический план лекций

Код	Тема лекции	Количество часов
2.5.1	Ультразвуковая диагностика заболеваний селезенки.	2
Всего часов		2

Тематический план семинарских и практических занятий

№	Тема (содержание) семинарских и практических занятий	Количество часов
2.5.1.1	Ультразвуковая диагностика заболеваний селезенки. Технология ультразвукового исследования селезенки. Показания к проведению ультразвукового исследования селезенки. Подготовка больного к исследованию селезенки. Укладка больного и плоскости сканирования. Анатомия и ультразвуковая анатомия селезенки. Анатомия неизменной селезенки и прилегающих органов. Строение селезенки. Сосуды селезенки. Взаимоотношение селезенки с прилегающими органами. Ультразвуковая анатомия селезенки и прилегающих органов. Расположение селезенки. Размеры селезенки. Контуры селезенки. Эхоструктура селезенки. Эхогенность селезенки. Ультразвуковая анатомия взаимоотношений селезенки с прилегающими органами. Ультразвуковая диагностика аномалий развития селезенки. Агенезия селезенки. Микроспления. Добавочная селезенка. Неопухолевые заболевания селезенки. Ультразвуковая диагностика спленомегалии. Ультразвуковая диагностика спленикта. Ультразвуковая диагностика кист селезенки. Врожденные кисты. Приобретенные кисты. Ультразвуковая диагностика инфаркта селезенки. Ультразвуковая диагностика травмы селезенки. Разрыв селезенки. Гематома селезенки. Ультразвуковая диагностика абсцесса селезенки. Опухолевые заболевания селезенки. Ультразвуковая диагностика доброкачественных опухолей селезенки.	1,5

	Гемангиома селезенки. Лимфангиома селезенки. Ультразвуковая диагностика злокачественных опухолей селезенки. Саркома селезенки. Метастатическое поражение селезенки. Особенности ультразвуковой картины селезенки при гематологических заболеваниях. Изменения регионарной лимфатической системы при заболеваниях селезенки и окружающих органов. Дифференциальная диагностика заболеваний селезенки. Допплерография при заболеваниях селезенки. Альтернативные методы диагностики заболеваний селезенки. Инвазивные методы диагностики и лечения под контролем эхографии при заболеваниях селезенки. Развивающиеся и перспективные методики ультразвукового исследования селезенки. Стандартное медицинское заключение по результатам ультразвукового исследования селезенки.	
2.5.1.2	Особенности ультразвуковой диагностики заболеваний селезенки у детей.	0,5
Всего часов		2

Раздел 2.6 «Ультразвуковая диагностика поверхностно расположенных структур»

Тематический план лекций

Код	Тема лекции	Количество часов
2.6.1	Ультразвуковая диагностика заболеваний щитовидной железы.	4
2.6.2	Ультразвуковая диагностика заболеваний околощитовидных желез.	2
2.6.3	Ультразвуковая диагностика заболеваний слюнных (околоушных и подчелюстных) желез.	2
2.6.4	Ультразвуковая диагностика заболеваний молочной железы.	4
Всего часов		12

Тематический план семинарских и практических занятий

Код	Тема (содержание) семинарских и практических занятий	Количество часов
2.6.1.1	Ультразвуковая диагностика заболеваний щитовидной железы. Технология ультразвукового исследования щитовидной железы. Показания к проведению ультразвукового исследования щитовидной железы. Подготовка больного к исследованию. Укладка больного и плоскости сканирования. Анатомия и ультразвуковая анатомия щитовидной железы. Нормальная и топографическая анатомия щитовидной железы и прилегающих органов. Строение щитовидной железы. Сосуды щитовидной железы. Взаимоотношение с прилегающими органами. Мышцы окружающие	4

	<p>щитовидную железу. Сосуды окружающие щитовидную железу. Ультразвуковая анатомия щитовидной железы и прилегающих органов. Расположение щитовидной железы. Размеры щитовидной железы. Форма щитовидной железы. Контуры щитовидной железы. Эхоструктура щитовидной железы. Эхогенность паренхимы. Ультразвуковая анатомия взаимоотношений с окружающими органами. Аномалии развития щитовидной железы. Аномалии расположения щитовидной железы. Аномалии формы щитовидной железы. Аплазии щитовидной железы. Гипоплазии щитовидной железы. Добавочные доли щитовидной железы. Ультразвуковая диагностика диффузных поражений щитовидной железы. Диффузный зоб. Тиреоидит. Ультразвуковая диагностика очаговых поражений щитовидной железы. Ультразвуковая диагностика кист щитовидной железы. Ультразвуковая диагностика доброкачественных опухолей. Ультразвуковая диагностика злокачественных опухолей. Ультразвуковая диагностика смешанного поражения щитовидной железы. Ультразвуковая диагностика дегенеративных изменений щитовидной железы. Геморрагические, кистозно-геморрагические. Соединительно-тканые. Смешанный зоб. Ультразвуковая диагностика рецидивных опухолей щитовидной железы. Ультразвуковая диагностика распространенности опухолевого процесса (регионарные зоны лимфооттока). Дифференциальная диагностика заболеваний щитовидной железы. Допплерография при исследовании щитовидной железы. Альтернативные методы диагностики заболеваний щитовидной железы. Особенности ультразвуковой диагностики заболеваний щитовидной железы у детей. Развивающиеся и перспективные методики ультразвукового исследования щитовидной железы. Стандартное медицинское заключение по результатам ультразвукового исследования щитовидной железы. Применение международной классификации TI-RADS в интерпретации результатов ультразвукового исследования щитовидной железы.</p>	
2.6.1.2	Применение международной классификации TI-RADS в интерпретации результатов ультразвукового исследования щитовидной железы.	2
2.6.2.1	Ультразвуковая диагностика заболеваний околощитовидных желез. Технология ультразвукового исследования околощитовидных желез. Показания к проведению ультразвукового исследования околощитовидных желез. Подготовка больного к исследованию. Укладка больного и плоскости сканирования. Анатомия и ультразвуковая анатомия околощитовидных желез. Нормальная и топографическая анатомия околощитовидных желез и прилегающих органов. Строение околощитовидных желез. Взаимоотношение с прилегающими органами. Ультразвуковая анатомия околощитовидных желез и прилегающих органов. Расположение околощитовидных	2

	<p>желез. Размеры околощитовидных желез. Форма околощитовидных желез. Контуры околощитовидных желез. Эхоструктура околощитовидных желез. Эхогенность околощитовидных желез. Ультразвуковая анатомия взаимоотношений с окружающими органами. Ультразвуковая диагностика диффузных поражений околощитовидных желез. Ультразвуковая диагностика очаговых поражений околощитовидных желез. Ультразвуковая диагностика кист околощитовидных желез. Ультразвуковая диагностика доброкачественных опухолей околощитовидных желез.</p>	
2.6.2.2.	<p>Ультразвуковая диагностика злокачественных опухолей околощитовидных желез. Ультразвуковая диагностика рецидивных опухолей околощитовидных желез. Дифференциальная диагностика заболеваний околощитовидных желез. Допплерография при исследовании околощитовидных желез. Альтернативные методы диагностики заболеваний околощитовидных желез. Особенности ультразвуковой диагностики заболеваний околощитовидных желез у детей. Развивающиеся и перспективные методики ультразвукового исследования околощитовидных желез. Стандартное медицинское заключение по результатам ультразвукового исследования околощитовидных желез.</p>	1
2.6.3.1	<p>Ультразвуковая диагностика заболеваний слюнных (околоушных и подчелюстных) желез. Технология ультразвукового исследования слюнных желез. Показания к проведению ультразвукового исследования слюнных желез. Подготовка больного к исследованию. Укладка больного и плоскости сканирования. Анатомия и ультразвуковая анатомия слюнных желез. Нормальная и топографическая анатомия слюнных желез и прилегающих органов. Строение слюнных желез. Сосуды слюнных желез. Взаимоотношение с прилегающими органами. Мышцы окружающие слюнные железы. Сосуды окружающие слюнные железы. Ультразвуковая анатомия слюнных желез и прилегающих органов. Расположение слюнных желез. Размеры слюнных желез. Форма слюнных желез. Контуры слюнных желез. Эхоструктура слюнных желез. Эхогенность слюнных желез. Ультразвуковая анатомия взаимоотношений с окружающими органами. Ультразвуковая диагностика диффузных поражений слюнных желез. Ультразвуковая диагностика очаговых поражений слюнных желез. Ультразвуковая диагностика кист слюнных желез. Ультразвуковая диагностика доброкачественных опухолей.</p>	2
2.6.3.2	<p>Ультразвуковая диагностика злокачественных опухолей. Ультразвуковая диагностика распространенности опухолевого процесса. Ультразвуковая диагностика смешанного поражения слюнных желез. Дифференциальная диагностика заболеваний слюнных желез. Допплерография при исследовании слюнных желез. Альтернативные методы диагностики заболеваний слюнных желез. Особенности</p>	1

	<p>ультразвуковой диагностики заболеваний слюнных желез у детей. Развивающиеся и перспективные методики ультразвукового исследования слюнных желез. Стандартное медицинское заключение по результатам ультразвукового исследования слюнных желез.</p>	
<p>2.6.4.1</p>	<p>Ультразвуковая диагностика заболеваний молочной железы. Технология ультразвукового исследования и ультразвуковая анатомия молочной железы. Показания к проведению ультразвукового исследования. Подготовка к исследованию. Положение больного и плоскости сканирования. Анатомия и ультразвуковая анатомия молочной железы. Нормальная и топографическая анатомия неизмененной молочной железы и прилегающих органов. Строение молочной железы. Кожа. Сосок. Железистая ткань. Жировая ткань. Соединительная ткань. Млечные протоки. Сосуды молочной железы. Взаимоотношение с прилегающими структурами. Ультразвуковая анатомия молочной железы и прилегающих органов. Расположение молочной железы. Форма молочной железы. Размеры молочной железы. Эхоструктура молочной железы. Особенности строения молочной железы в соответствии с размерами. Эхогенность паренхимы молочной железы. Млечные протоки (галактофоры). Связки Купера. Жировая ткань. Ультразвуковая анатомия взаимоотношений с прилегающими органами. Возрастные особенности. Особенности строения грудной железы у детей. Особенности строения грудной железы у мужчин. Аномалии развития молочной железы. Амастия. Добавочные молочные железы (полимастия). Добавочные соски (полителия). Добавочные железистые дольки. Дистрофии молочных желез. Гипертрофия. Гипотрофия. Ультразвуковая диагностика неопухолевых и опухолевых заболеваний молочной железы. Ультразвуковая диагностика диффузной формы мастита. Ультразвуковая диагностика очаговой формы мастита. Ультразвуковая диагностика травм молочной железы. Ультразвуковая диагностика кист молочной железы. Ультразвуковая диагностика диффузных дисгормональных гиперплазий (ФКМ). Ультразвуковая диагностика узловых форм дисгормональных гиперплазий(ФКМ). Ультразвуковая диагностика опухолевых заболеваний молочной железы. Ультразвуковая диагностика доброкачественных опухолей молочной железы. Фиброаденома молочной железы. Филлоидная опухоль. Липома молочной железы. Ультразвуковая диагностика злокачественных опухолей молочной железы. Ультразвуковая диагностика узловых форм рака молочной железы. Ультразвуковая диагностика диффузных форм рака молочной железы. Ультразвуковая диагностика внутрипротоковой аденокарциномы молочной железы. Ультразвуковая диагностика распространенности опухолевого процесса (регионарные зоны лимфооттока). Ультразвуковая диагностика рецидивов злокачественных опухолей молочной железы. Дифференциальная диагностика</p>	<p>4</p>

	заболеваний молочной железы. Допплерография при заболеваниях молочной железы. Альтернативные методы диагностики заболеваний молочной железы. Особенности ультразвуковой диагностики заболеваний молочной железы у детей. Ультразвуковая диагностика заболеваний мужской грудной железы. Развивающиеся и перспективные методики ультразвукового исследования молочной железы. Стандартное медицинское заключение по результатам ультразвукового исследования молочной железы.	
2.6.4.2	Применение международной классификации BI-RADS в интерпретации результатов ультразвукового исследования молочных желез.	2
Всего часов		18

Раздел 2.7 «Ультразвуковая диагностика заболеваний сердца»

Тематический план лекций

Код	Тема лекции	Количество часов
2.7.1	Виды исследования сердца.	4
2.7.2	Левый и правый желудочки, предсердия.	2
2.7.3	Митральный и аортальный клапаны.	2
2.7.4	Трикуспидальный клапан и клапан легочной артерии.	2
2.7.5	Чрезпищеводная эхокардиография. Стресс - эхокардиография.	2
Всего часов		12

Тематический план семинарских и практических занятий

Код	Тема (содержание) семинарских и практических занятий	Количество часов
2.7.1.1	Виды исследования сердца. М-модальное. Двумерное. Допплеровское. Импульсное доплеровское. Постоянно-волновое доплеровское. Цветовое доплеровское. Стресс-эхокардиография. Развивающиеся и перспективные методики ультразвукового исследования сердца. Принципы оптимальной визуализации сердца. Стандартные эхокардиографические позиции. Парастеральный доступ. Длинная ось левого желудочка: правый желудочек, межжелудочковая перегородка, левый желудочек, задняя стенка левого желудочка, аорта, аортальный клапан, левое предсердие, митральный клапан, (передняя створка и задняя створка митрального клапана), коронарный синус, перикард. Короткая ось аортального клапана: левое предсердие, межпредсердная перегородка, правое предсердие, трикуспидальный клапан, выносящий тракт правого желудочка, легочный клапан, легочная артерия, аорта и аортальный клапан, левая и правая коронарные артерии. Короткая ось левого желудочка на уровне митрального клапана: левый желудочек, передняя створка, задняя створка митрального клапана, правый желудочек,	2

перикард, межжелудочковая перегородка. Короткая ось левого желудочка на уровне конца папиллярных мышц: левый желудочек, правый желудочек, папиллярные мышцы, межжелудочковая перегородка, перикард. Длинная ось приносящего тракта правого желудочка: правый желудочек, трикуспидальный клапан. Апикальный доступ. Четырехкамерная позиция: правое предсердие, правый желудочек, межжелудочковая перегородка, левый желудочек, левое предсердие, межпредсердная перегородка, трикуспидальный клапан, митральный клапан, перикард. Пятикамерная позиция: правое предсердие, нижняя полая вена, правый желудочек, межжелудочковая перегородка, левый. Двухкамерная позиция: митральный клапан, передняя и задняя створка митрального клапана, верхушка сердца, передняя и задняя стенка левого желудочка, верхушка сердца. Длинная ось левого желудочка: верхушка, межжелудочковая перегородка, митральный клапан, аортальный клапан, левый желудочек. Субкостальный доступ. Длинная ось: межпредсердная перегородка, межжелудочковая перегородка, митральный клапан, трикуспидальный клапан. Короткая ось основания сердца: легочный клапан, трикуспидальный клапан, аортальный клапан. Длинная ось брюшной аорты. Длинная ось нижней полой вены: Правое предсердие, Евстахийев клапан, нижняя полая вена, печеночная вена, левая доля печени. Супрастернальный доступ. Длинная ось дуги аорты. Короткая ось дуги аорты. М-модальное. Двумерное. Допплеровское. Импульсное доплеровское. Постоянно-волновое доплеровское. Цветовое доплеровское. Принципы оптимальной визуализации сердца. Стандартные эхокардиографические позиции. Парастернальный доступ. Длинная ось левого желудочка: правый желудочек, межжелудочковая перегородка, левый желудочек, задняя стенка левого желудочка, аорта, аортальный клапан, левое предсердие, митральный клапан, (передняя створка и задняя створка митрального клапана), коронарный синус, перикард. Короткая ось аортального клапана: левое предсердие, межпредсердная перегородка, правое предсердие, трикуспидальный клапан, выносящий тракт правого желудочка, легочный клапан, легочная артерия, аорта и аортальный клапан, левая и правая коронарные артерии. Короткая ось левого желудочка на уровне митрального клапана: левый желудочек, передняя створка, задняя створка митрального клапана, правый желудочек, перикард, межжелудочковая перегородка. Короткая ось левого желудочка на уровне конца папиллярных мышц: левый желудочек, правый желудочек, папиллярные мышцы, межжелудочковая перегородка, перикард. Длинная ось приносящего тракта правого желудочка: правый желудочек, трикуспидальный клапан. Апикальный доступ. Четырехкамерная позиция: правое предсердие, правый желудочек, межжелудочковая перегородка, левый желудочек,

левое предсердие, межпредсердная перегородка, трикуспидальный клапан, митральный клапан, перикард. Пятикамерная позиция: правое предсердие, нижняя полая вена, правый желудочек, межжелудочковая перегородка, левый. Двухкамерная позиция: митральный клапан, передняя и задняя створка митрального клапана, верхушка сердца, передняя и задняя стенка левого желудочка, верхушка сердца. Длинная ось левого желудочка: верхушка, межжелудочковая перегородка, митральный клапан, аортальный клапан, левый желудочек. Субкостальный доступ. Длинная ось: межпредсердная перегородка, межжелудочковая перегородка, митральный клапан, трикуспидальный клапан. Короткая ось основания сердца: легочный клапан, трикуспидальный клапан, аортальный клапан. Длинная ось брюшной аорты. Длинная ось нижней полой вены: Правое предсердие, Евстахийев клапан, нижняя полая вена, печеночная вена, левая доля печени. Супрастернальный доступ. Длинная ось дуги аорты. Короткая ось дуги аорты. Допплер-эхокардиография. Физические принципы доплер-эхокардиографии. Сдвиг частоты ультразвукового сигнала. Частота посылаемого ультразвукового сигнала. Скорость кровотока. Скорость распространения ультразвука в среде. Угол между направлением ультразвукового луча и кровотока. Импульсное доплер-эхокардиографическое исследование. Максимальные скорости (м/с) нормального внутрисердечного кровотока у взрослых и детей. Контрольный объем. Предел Найквиста. Искажение спектра (aliasing). Постоянно-волновое доплер-эхокардиографическое исследование. Допплер-эхокардиографическая оценка гемодинамики (основные уравнения). Вычисление градиента давления с помощью уравнения Бернулли. Цветное Допплеровское сканирование. Регулируемые параметры при цветном доплер-эхокардиографическом сканировании. Усиление. Размер сектора. Частота повторения импульсов. Факторы, влияющие на цветное изображение струи. Протокол стандартного ЭхоКГ исследования больного. Этапы исследования. Двумерное и М-модальное исследование. Парастернальный доступ, длинная ось левого желудочка. Парастернальный доступ, короткая ось на уровне аортального клапана. Парастернальный доступ, короткая ось на уровне митрального клапана. Парастернальный доступ, короткая ось на уровне папиллярных мышц. Апикальный доступ. Субкостальный доступ. Супрастернальный доступ (по показаниям). Допплер-эхокардиография (цветное, импульсное и постоянно-волновое сканирование). Парастернальный доступ, длинная ось левого желудочка. Парастернальный доступ, короткая ось аортального клапана. Парастернальный доступ, длинная ось правого желудочка. Апикальный доступ, 4-х камерная позиция. Апикальный доступ, 5-х камерная позиция. Параметры количественной двумерной эхокардиографии. Конечный диастолический объем левого желудочка. Конечный систолический объем

	левого желудочка. Масса миокарда левого желудочка. Фракция выброса. Ударный объем. Минутный объем. Сердечный индекс. Максимальный объем левого предсердия.	
2.7.1.2	Допплер-эхокардиография. Физические принципы доплер-эхокардиографии. Сдвиг частоты ультразвукового сигнала. Частота посылаемого ультразвукового сигнала. Скорость кровотока. Скорость распространения ультразвука в среде. Угол между направлением ультразвукового луча и кровотока. Импульсное доплер-эхокардиографическое исследование. Максимальные скорости (м/с) нормального внутрисердечного кровотока у взрослых и детей. Контрольный объем. Предел Найквиста. Искажение спектра (aliasing). Постоянно-волновое доплер-эхокардиографическое исследование. Доплер-эхокардиографическая оценка гемодинамики (основные уравнения). Вычисление градиента давления с помощью уравнения Бернулли. Цветное Доплеровское сканирование. Регулируемые параметры при цветном доплер-эхокардиографическом сканировании. Усиление. Размер сектора. Частота повторения импульсов. Факторы, влияющие на цветное изображение струи. Протокол стандартного ЭхоКГ исследования больного.	1
2.7.1.3	Этапы исследования. Двумерное и М-модальное исследование. Парастернальный доступ, длинная ось левого желудочка. Парастернальный доступ, короткая ось на уровне аортального клапана. Парастернальный доступ, короткая ось на уровне митрального клапана. Парастернальный доступ, короткая ось на уровне папиллярных мышц. Апикальный доступ. Субкостальный доступ. Супрастернальный доступ (по показаниям). Доплер-эхокардиография (цветное, импульсное и постоянно-волновое сканирование). Парастернальный доступ, длинная ось левого желудочка. Парастернальный доступ, короткая ось аортального клапана. Парастернальный доступ, длинная ось правого желудочка. Апикальный доступ, 4-х камерная позиция. Апикальный доступ, 5-х камерная позиция.	1
2.7.1.4	Параметры количественной двухмерной эхокардиографии. Конечный диастолический объем левого желудочка. Конечный систолический объем левого желудочка. Масса миокарда левого желудочка. Фракция выброса. Ударный объем. Минутный объем. Сердечный индекс. Максимальный объем левого предсердия.	2
2.7.2.1	Левый желудочек. Нормальное значение конечного диастолического объема левого желудочка. Формула "площадь-длина" в апикальной 4-х камерной позиции. Формула "площадь-длина" в апикальной 2-х камерной позиции. По Simpson. Гипертрофия левого желудочка. Концентрическая. Асимметрическая. Эксцентрическая. Степени выраженности гипертрофии левого желудочка.- небольшой степени.- умеренно выраженная.- выраженная .- высокой степени. Дилатация нижней полой вены. Уменьшение амплитуды движения основания правого желудочка. Аритмогенная	3

	<p>дисплазия правого желудочка (при наличии желудочковой тахикардии у пациента). Изолированная дилатация правого желудочка. Аневризмы стенки правого желудочка. Гиперплазия модераторного пучка.</p> <p>Предсердия. Левое предсердие. Объем левого предсердия в норме. Определение объема левого предсердия по формуле "площадь-длина" в апикальной 2-х камерной позиции. Определение объема левого предсердия по формуле "площадь-длина" в апикальной 4-х камерной позиции. Определение объема левого предсердия по формуле Simpson для 2-х и 4-х камерной позиции. Правое предсердие. Объем правого предсердия в норме.</p>	
2.7.2.2	<p>Дилатационная кардиомиопатия и ее причины. Первичное поражение миокарда.</p> <p>Ишемическая болезнь сердца. Декомпенсированный порок сердца. Диастолическая функция. Гипертрофическая кардиомиопатия. Асимметричная гипертрофия левого желудочка. Типичная (базальные сегменты межжелудочковой перегородки и передне-перегородочной области). Атипичная (верхушка, задняя стенка левого желудочка и боковая стенка). Гипертрофическая кардиомиопатия с обструкцией выносящего тракта левого желудочка. Гипертрофическая кардиомиопатия без обструкции выносящего трактального желудочка. Рестриктивная кардиомиопатия. Этиология нарушений локальной сократимости левого желудочка. Инфаркт миокарда. Ишемия миокарда. Преходящая ишемия миокарда. Проявление гибернирующего миокарда. Связь с поражением миокарда неспецифического генеза. Причины парадоксального движение межжелудочковой перегородки. Блокада левой ветви пучка Гиса. WPW - синдром. Констриктивный перикардит. Объемная перегрузка правых отделов сердца. Электрокардиостимулятор. Коронарные артерии. Аневризматическое расширение. Кальциноз.</p> <p>Правый желудочек. Объем правого желудочка. Дилатация правого желудочка и ее степени. Уменьшение размеров правого желудочка и ее причины. Гиповолемия. Уменьшение преднагрузки. Уменьшение его кровенаполнения. Инфаркт правого желудочка. Прямые признаки - нарушение локальной сократимости. Косвенные признаки. Дилатация правых отделов.</p>	3
2.7.3.1	<p>Митральный клапан. Оптимальные позиции для визуализации и стандартные измерения. Патологические изменения митрального клапана и их причины. Проплап митрального клапана. Ревматическое поражение. Разрыв хорд. Бактериальный эндокардит. Кальциноз митрального кольца. Врожденная патология клапана. Миксома. Механическая травма митрального клапана. Неспецифические изменения створок клапанов. Митральный стеноз. Способы измерения площади митрального отверстия (S_{мо}). Степень тяжести порока по площади митрального отверстия. Оценка степени митрального стеноза по Допплер-</p>	2

	эхокардиографическому исследованию: максимальный градиент давления на митральном клапане (между левым и правым желудочками) (CW). Время полуспада градиента давления. Площадь митрального отверстия (MVA).	
2.7.3.2	Митральная регургитация. Четыре степени митральной регургитации и оптимальная визуализация в PW и CW. Этиология митральной регургитации. Пролапс митрального клапана. Ревматизм. Ишемическая болезнь сердца. Заболевания миокарда. Бактериальный эндокардит. Локализация вегетаций. Косвенные признаки бактериального эндокардита (нарушение целостности хордального аппарата). Аортальный клапан. Аортальный стеноз. Оптимальные позиции для визуализации и стандартные измерения. Классификация аортального стеноза по максимальному градиенту давления на аортальном клапане. Классификация по степени открытия аортального клапана. Этиология стеноза. Ревматическое поражение клапана. Врожденная патология клапана. Неспецифические дегенеративные изменения створок клапанов.	2
2.7.3.3	Аортальная регургитация. Позиции и измерения. В выносящем тракте левого желудочка. В нисходящей аорте. В брюшной аорте. Оценка степени выраженности аортальной регургитации. Исследование времени полуспада давления (CW) аортальной регургитации. Допплерэхокардиографическое исследование кровотока в нисходящей аорте и брюшном отделе аорты. Площадь струи аортальной регургитации при цветном Допплерэхокардиографическом сканировании. Этиология аортальной регургитации. Врожденный порок - двухстворчатый аортальный клапан. Ревматическое поражение аортального клапана. Неспецифические дегенеративные изменения. Бактериальный эндокардит. Пролапс створок аортального клапана. Патология корня аорты. Аневризма восходящего отдела. Недостаточность протезированного клапана. Расслаивающая аневризма аорты. Восходящего отдела аорты. Дуги аорты. Нисходящего отдела грудной аорты. Брюшной аорты. Корня аорты. Признаки расслаивания аорты. Структура, представляющая участок отслойки интимы аорты. Структура, представляющая ложный канал, заполненный тромбом. Дилатация аорты. Дополнительные признаки расслаивания аорты. Аортальная регургитация. Выпот в полости перикарда.	2
2.7.4.1	Трикуспидальный клапан. Оптимальные позиции для визуализации и стандартные измерения. Трикуспидальная регургитация. Степени регургитации (PW и CW). Этиология трикуспидальной регургитации. Дилатация правого желудочка. Легочная гипертензия. Клапанная патология. Электрод в полости правого желудочка. Функциональный характер дилатации правого желудочка. Трикуспидальный стеноз. Стандартные измерения. Этиология. Ревматическое поражение. Бактериальный эндокардит. Миксома.	2

	Клапан легочной артерии. Оптимальные позиции для визуализации и стандартные измерения. Легочная регургитация. Степень выраженности регургитации по РW. Степень выраженности регургитации по СW. Этиология легочной регургитации. Легочная гипертензия и способы ее измерения. Этиология легочной гипертензии. Перикард. Объем жидкости в полости перикарда. Признаки тампонады сердца. Коллабирование правого предсердия. Нижняя полая вена не реагирует на акт дыхания. Уменьшение размеров правого желудочка. Констриктивный перикардит. Утолщение листков перикарда. Увеличение раннего наполнения левого желудочка. Выраженное отсутствие влияния фаз дыхания на кровоток.	
2.7.4.2	Протезированные клапаны сердца. Виды протезов. Механические. Шаровые. Дисковые. Биопротезы. Параметры кровотока и площадь клапанного отверстия для различных видов клапанов в митральной и аортальной позициях. Диагностические возможности ЭхоКГ исследования протезированных клапанов сердца. М-модальное исследование. Двумерная ЭхоКГ. Импульсное и постоянно-волновое доплеровское. Цветное доплеровское сканирование. Варианты патологии протезированного клапана.	1
2.7.5.1	Чрезпищеводная эхокардиография. Стандартные позиции. Поперечная короткая позиция основания сердца. Длинная ось выносящего тракта левого желудочка. Поперечная 4-х камерная позиция. Трансгастральная ось левого желудочка. Поперечное сечение грудной аорты. Вертикальная короткая ось основания сердца. Двухкамерная позиция из наддиафрагмального доступа. Трансгастральная длинная ось. Основные показания к проведению чрезпищеводной ЭхоКГ.	2
2.7.5.2	Стресс - эхокардиография. Виды нагрузки. Характер нагрузки. Достоинства и недостатки метода. Преимущества стресс-ЭхоКГ по сравнению с физической нагрузкой.	1
Всего часов		24

Раздел 2.8 «Ультразвуковая диагностика заболеваний сосудистой системы»

Тематический план лекций

Код	Тема лекции	Количество часов
2.8.1	Ультразвуковая диагностика заболеваний сосудов верхних и нижних конечностей.	4
2.8.2	Ультразвуковая диагностика заболеваний брюшного отдела аорты и ее висцеральных ветвей.	2
2.8.3	Ультразвуковая диагностика заболеваний системы нижней полой вены и портальной системы.	2
Всего часов		8

Тематический план семинарских и практических занятий

Код	Тема (содержание) семинарских и практических занятий	Количество часов
2.8.1.1	<p>Ультразвуковая диагностика заболеваний сосудов верхних и нижних конечностей.</p> <p>Анатомия и ультразвуковая анатомия магистральных артерий и вен верхних и нижних конечностей. Анатомия и топографическая анатомия магистральных артерий и вен верхних и нижних конечностей. Строение и расположение брахиоцефальных, подключичных, подмышечных, плечевых, лучевых, локтевых, бедренных, подколенных и берцовых артерий. Строение и расположение брахиоцефальных, подключичных, подмышечных, плечевых, лучевых, локтевых, бедренных, подколенных и берцовых вен. Взаимоотношение артерий и вен верхних и нижних конечностей с прилегающими органами. Ультразвуковая анатомия артерий и вен верхних и нижних конечностей. Ультразвуковая анатомия взаимоотношений артерий и вен верхних и нижних конечностей с прилегающими органами и тканями. Технология ультразвукового исследования сосудов верхних и нижних конечностей. Показания к проведению ультразвукового исследования сосудов верхних и нижних конечностей. Подготовка больного к ультразвуковому исследованию сосудов верхних и нижних конечностей. Укладка больного и плоскости сканирования при ультразвуковом исследовании сосудов верхних и нижних конечностей.</p>	2
2.8.1.2	<p>Визуализация магистральных артерий и вен верхних и нижних конечностей в В-режиме. Идентификация брахиоцефальных, подключичных, подмышечных, плечевых, лучевых, локтевых, бедренных, подколенных и берцовых артерий. Идентификация брахиоцефальных, подключичных, подмышечных, плечевых, лучевых, локтевых, бедренных, подколенных и берцовых вен. Эхоструктура и эхогенность стенок артерий и вен верхних и нижних конечностей. Эхоструктура и эхогенность просвета артерий и вен верхних и нижних конечностей.</p>	2
2.8.1.3	<p>Спектральное доплеровское исследование кровотока магистральных артерий и вен верхних и нижних конечностей. Параметры неизмененного кровотока в артериях и венах верхних и нижних конечностей при спектральном доплеровском исследовании. Цветовое доплеровское исследование кровотока магистральных артерий и вен верхних и нижних конечностей. Параметры неизмененного кровотока в артериях и венах верхних и нижних конечностей при цветовом доплеровском исследовании. Аномалии развития артерий и вен верхних и нижних конечностей. Ультразвуковая диагностика аномалий развития артерий и вен верхних и нижних конечностей в В-режиме, PWD-режиме, CD-режиме, дуплексном режиме и триплексном режиме. Ультразвуковая диагностика заболеваний артерий</p>	2

	<p>верхних и нижних конечностей в В-режиме, PWD-режиме, CD-режиме, дуплексном режиме и триплексном режиме. Атеросклеротическое поражение. Аневризма. Деформации. Артерио-венозные шунты. Васкулит (артериит). Травматическое повреждение. Ультразвуковая диагностика заболеваний вен верхних и нижних конечностей в В-режиме, PWD-режиме, CD-режиме, дуплексном режиме и триплексном режиме. Тромбофлебит. Тромбоз. Артерио-венозные шунты. Синдром верхней и нижней полой вены. Дифференциальная диагностика заболеваний артерий и вен верхних и нижних конечностей. Особенности ультразвуковой диагностики заболеваний артерий и вен верхних и нижних конечностей у детей. Альтернативные методы диагностики заболеваний артерий и вен верхних и нижних конечностей. Инвазивные методы диагностики и лечения под контролем эхографии при заболеваниях артерий и вен верхних и нижних конечностей. Развивающиеся и перспективные методики ультразвукового исследования артерий и вен верхних и нижних конечностей. Стандартное медицинское заключение по результатам ультразвукового исследования артерий и вен верхних и нижних конечностей.</p>	
2.8.2.1	<p>Ультразвуковая диагностика заболеваний брюшного отдела аорты и ее висцеральных ветвей.</p> <p>Анатомия и ультразвуковая анатомия брюшного отдела аорты и ее висцеральных ветвей (чревный ствол, верхняя и нижняя брыжеечные артерии, почечные артерии). Анатомия и топографическая анатомия брюшного отдела аорты и ее висцеральных ветвей. Взаимоотношения брюшного отдела аорты и ее висцеральных ветвей с внутренними органами. Ультразвуковая анатомия брюшного отдела аорты и ее висцеральных ветвей. Ультразвуковая анатомия взаимоотношения брюшного отдела аорты и ее висцеральных ветвей с внутренними органами. Технология ультразвукового исследования брюшного отдела аорты и ее висцеральных ветвей. Показания к проведению ультразвукового исследования брюшного отдела аорты и ее висцеральных ветвей. Подготовка больного к ультразвуковому исследованию брюшного отдела аорты и ее висцеральных ветвей. Укладка больного и плоскости сканирования при ультразвуковом исследовании брюшного отдела аорты и ее висцеральных ветвей. Визуализация брюшного отдела аорты и ее висцеральных ветвей в В-режиме. Эхоструктура и эхогенность стенок брюшного отдела аорты и ее висцеральных ветвей. Эхоструктура и эхогенность просвета брюшного отдела аорты и ее висцеральных ветвей. Ультразвуковые параметры неизменного брюшного отдела аорты и ее висцеральных ветвей в В-режиме. Спектральное доплеровское исследование кровотока в брюшном отделе аорты и ее висцеральных ветвях. Параметры неизменного кровотока в брюшном отделе аорты и ее висцеральных ветвях при спектральном доплеровском исследовании. Цветовое доплеровское исследование кровотока в брюшном отделе</p>	3

	аорты и ее висцеральных ветвях. Параметры неизмененного кровотока в брюшном отделе аорты и ее висцеральных ветвях при цветовом доплеровском исследовании.	
2.8.2.2	<p>Ультразвуковая диагностика заболеваний брюшного отдела аорты в В-режиме, PWD-режиме, CD-режиме. Атеросклеротическое поражение. Аневризма. Неспецифический аорто-артериит и васкулиты другой этиологии. Синдром хронической ишемии органов брюшной полости. Травматическое повреждение. Ультразвуковая диагностика заболеваний висцеральных ветвей брюшного отдела аорты в В-режиме, PWD-режиме, CD-режиме. Атеросклеротическое поражение почечных артерий, чревного ствола, брыжеечных артерий. Псевдомускулярная гиперплазия. Васкулиты. Артерио-венозные шунты. Травматическое поражение. Вторичные артериальные изменения при заболеваниях внутренних органов. Ультразвуковая диагностика аномалий и деформаций брюшного отдела аорты и ее висцеральных ветвей в В-режиме, PWD-режиме, CD-режиме. Ультразвуковая диагностика новообразований брюшного отдела аорты и ее висцеральных ветвей в В-режиме, PWD-режиме, CD-режиме. Дифференциальная диагностика заболеваний брюшного отдела аорты и ее висцеральных ветвей. Особенности ультразвуковой диагностики брюшного отдела аорты и ее висцеральных ветвей у детей. Альтернативные методы диагностики заболеваний брюшного отдела аорты и ее висцеральных ветвей. Развивающиеся и перспективные методики ультразвукового исследования аорты и ее висцеральных ветвей. Стандартное медицинское заключение по результатам ультразвукового исследования брюшного отдела аорты и ее висцеральных ветвей.</p>	3
2.8.3.1	<p>Ультразвуковая диагностика заболеваний системы нижней полой вены и портальной системы.</p> <p>Анатомия и ультразвуковая анатомия нижней полой вены и ее ветвей, воротной вены и ее ветвей. Анатомия и топографическая анатомия нижней полой вены и ее ветвей, воротной вены и ее ветвей, порто-кавальные анастомозы. Взаимоотношения нижней полой вены и ее ветвей, воротной вены и ее ветвей с окружающими органами и тканями. Ультразвуковая анатомия нижней полой вены и ее ветвей, воротной вены и ее ветвей. Ультразвуковая анатомия взаимоотношения нижней полой вены и ее ветвей, воротной вены и ее ветвей с окружающими органами и тканями. Технология ультразвукового исследования нижней полой вены и ее ветвей, воротной вены и ее ветвей. Показания к проведению ультразвукового исследования нижней полой вены и ее ветвей, воротной вены и ее ветвей. Подготовка больного к ультразвуковому исследованию нижней полой вены и ее ветвей, воротной вены и ее ветвей. Укладка больного и плоскости сканирования при ультразвуковом исследовании нижней полой вены и ее ветвей, воротной вены и ее ветвей. Визуализация нижней полой вены и ее ветвей,</p>	3

	воротной вены и ее ветвей в В-режиме, функциональные тесты. Эхоструктура и эхогенность стенок и просвета нижней полой вены и ее ветвей, воротной вены и ее ветвей. Ультразвуковые параметры неизмененных нижней полой вены и ее ветвей, воротной вены и ее ветвей в В-режиме. Спектральное доплеровское исследование кровотока в нижней полой вене и ее ветвях, воротной вене и ее ветвях, функциональные тесты. Параметры неизмененного кровотока в нижней полой вене и ее ветвях, воротной вене и ее ветвях, их изменения при проведении функциональных тестов при спектральном доплеровском исследовании. Цветовое доплеровское исследование кровотока в нижней полой вене и ее ветвях, воротной вене и ее ветвях. Параметры неизмененного кровотока в нижней полой вене и ее ветвях, воротной вене и ее ветвях при цветовом доплеровском исследовании.	
2.8.3.2	Аномалии развития нижней полой вены и ее ветвей, воротной вены и ее ветвей. Ультразвуковая диагностика аномалий развития нижней полой вены и ее ветвей, воротной вены и ее ветвей. Ультразвуковая диагностика заболеваний нижней полой вены и ее ветвей, воротной вены и ее ветвей. Тромбоз. Аневризма. Экстравазальная компрессия. Артерио-венозное шунтирование. Травматическое повреждение. Ультразвуковая диагностика изменений в системе нижней полой вены и ее ветвях, воротной вены и ее ветвях при заболеваниях внутренних органов. Вторичные изменения в системе нижней полой вены и ее ветвях при заболеваниях внутренних органов. Вторичные изменения в системе воротной вены и ее ветвях при заболеваниях внутренних органов. Дифференциальная диагностика заболеваний нижней полой вены и ее ветвей, воротной вены и ее ветвей. Особенности ультразвуковой диагностики нижней полой вены и ее ветвей, воротной вены и ее ветвей у детей. Альтернативные методы диагностики заболеваний нижней полой вены и ее ветвей, воротной вены и ее ветвей. Развивающиеся и перспективные методики ультразвукового исследования нижней полой вены и ее ветвей, воротной вены и ее ветвей. Стандартное медицинское заключение по результатам ультразвукового исследования нижней полой вены и ее ветвей, воротной вены и ее ветвей.	3
Всего часов		18

Раздел 2.9 «Ультразвуковая диагностика заболеваний лимфатической системы»

Тематический план лекций

№	Тема лекции	Количество часов
2.9.1	Ультразвуковая диагностика заболеваний лимфатической системы	6
Всего часов		6

Тематический план семинарских и практических занятий

№	Тема (содержание) семинарских и практических занятий	Количество часов
2.9.1.1	<p>Ультразвуковая диагностика заболеваний лимфатической системы. Технология ультразвукового исследования лимфатической системы. Показания к проведению ультразвукового исследования лимфатической системы. Подготовка к исследованию. Положение больного и плоскости сканирования. Анатомия и ультразвуковая анатомия лимфатической системы и лимфатических узлов. Нормальная и топографическая анатомия лимфатических узлов. Расположение и строение регионарных зон лимфооттока (поверхностные лимфатические узлы). Лимфатические узлы области головы и шеи. Лимфатические узлы надключичных, подключичных, подмышечных, переднегрудных, загрудинных и паховых областей. Расположение и строение забрюшинных и внутрибрюшных лимфатических узлов. Взаимоотношение с прилежащими органами. Ультразвуковая анатомия лимфатической системы. Регионарные зоны лимфооттока поверхностного расположения. Регионарные зоны забрюшинного и внутрибрюшного лимфооттока. Ультразвуковая анатомия лимфатической системы. Региональные зоны забрюшинного и внутрибрюшного лимфооттока. Воспалительные и реактивные изменения (лимфадениты, лимфаденопатии). Опухолевые изменения при лимфогранулематозе, неходжкинской лимфоме, гемобластозах. Вторичное поражение лимфатической системы при метастатических процессах. Дифференциальная диагностика поражений лимфатической системы. Ультразвуковая диагностика лимфатической системы в оценке специфической (противоопухолевой) и неспецифической (противовоспалительной) терапии. Особенности ультразвуковой диагностики заболеваний лимфатической системы у детей. Стандартное медицинское заключение по результатам ультразвукового исследования лимфатической системы.</p>	3
2.9.1.2	<p>Опухолевые изменения при лимфогранулематозе, неходжкинской лимфоме, гемобластозах. Вторичное поражение лимфатической системы при метастатических процессах. Дифференциальная диагностика поражений лимфатической системы. Ультразвуковая диагностика лимфатической системы в оценке специфической (противоопухолевой) и неспецифической (противовоспалительной) терапии. Особенности ультразвуковой диагностики заболеваний лимфатической системы у детей. Стандартное медицинское заключение по результатам ультразвукового исследования лимфатической системы.</p>	3
Всего часов		6

Раздел 2.10 «Ультразвуковая диагностика мягких тканей и суставов опорно-двигательного аппарата»

Тематический план лекций

Код	Тема лекции	Количество часов
2.10.1	Ультразвуковая диагностика заболеваний произвольной мускулатуры.	1
2.10.2	Ультразвуковая диагностика заболеваний ахиллова сухожилия.	1
2.10.3	Ультразвуковая диагностика заболеваний плечевого сустава	1
2.10.4	Ультразвуковая диагностика заболеваний тазобедренного сустава.	2
2.10.5	Ультразвуковая диагностика заболеваний коленного сустава	2
2.10.6	Особенности ультразвуковой диагностики заболеваний мягких тканей и суставов опорно-двигательного аппарата у детей.	1
Всего часов		8

Тематический план семинарских и практических занятий

Код	Тема (содержание) семинарских и практических занятий	Количество часов
2.10.1.1	Ультразвуковая диагностика заболеваний произвольной мускулатуры. Технология ультразвукового исследования произвольной мускулатуры. Показания к проведению ультразвукового исследования мышц. Положение больного и плоскости сканирования при ультразвуковом исследовании произвольной мускулатуры. Анатомия и ультразвуковая анатомия произвольной мускулатуры. Неопухолевые заболевания произвольной мускулатуры. Ультразвуковая диагностика травматических поражений произвольной мускулатуры. Разрывы мышц. Гематомы. Абсцессы. Ранения мышц.	1
2.10.1.2	Опухолевые заболевания произвольной мускулатуры. Ультразвуковая диагностика доброкачественных опухолей произвольной мускулатуры. Ультразвуковая диагностика злокачественных опухолей произвольной мускулатуры. Изменения регионарной лимфатической системы при заболеваниях произвольной мускулатуры. Дифференциальная диагностика заболеваний произвольной мускулатуры. Допплерография при заболеваниях произвольной мускулатуры. Альтернативные методы диагностики заболеваний произвольной мускулатуры. Инвазивные методы диагностики и лечения под контролем эхографии при заболеваниях произвольной мускулатуры. Стандартное медицинское заключение по результатам ультразвукового исследования произвольной мускулатуры.	1
2.10.2.1	Ультразвуковая диагностика заболеваний ахиллова сухожилия.	2

	<p>Технология ультразвукового исследования ахиллова сухожилия. Показания к проведению ультразвукового исследования ахиллова сухожилия. Положение больного и плоскости сканирования при ультразвуковом исследовании ахиллова сухожилия. Анатомия и ультразвуковая анатомия ахиллова сухожилия. Ультразвуковая диагностика повреждений ахиллова сухожилия. Дифференциальная диагностика заболеваний ахиллова сухожилия. Альтернативные методы исследования ахиллова сухожилия. Инвазивные методы диагностики и лечения под контролем эхографии при заболеваниях ахиллова сухожилия. Стандартное медицинское заключение по результатам ультразвукового исследования ахиллова сухожилия.</p>	
2.10.3.1	<p>Ультразвуковая диагностика заболеваний плечевого сустава. Технология ультразвукового исследования плечевого сустава. Показания к проведению ультразвукового исследования плечевого сустава. Положение больного и плоскости сканирования при ультразвуковом исследовании плечевого сустава. Анатомия и ультразвуковая анатомия плечевого сустава. Неопухолевые заболевания плечевого сустава. Ультразвуковая диагностика воспалительных заболеваний плечевого сустава. Ультразвуковая диагностика травматических повреждений плечевого сустава. Изменения регионарной лимфатической системы при заболеваниях плечевого сустава. Дифференциальная диагностика заболеваний плечевого сустава. Альтернативные методы диагностики заболеваний плечевого сустава. Инвазивные методы диагностики и лечения под контролем эхографии при заболеваниях плечевого сустава. Стандартное медицинское заключение по результатам ультразвукового исследования плечевого сустава.</p>	2
2.10.4.1	<p>Ультразвуковая диагностика заболеваний тазобедренного сустава. Технология ультразвукового исследования тазобедренного сустава. Показания к проведению ультразвукового исследования тазобедренного сустава. Положение больного и плоскости сканирования. Положение больного и плоскости сканирования при обследовании новорожденных и детей раннего возраста. Положение больного и плоскости сканирования при обследовании детей старше I года и взрослых. Анатомия и ультразвуковая анатомия тазобедренного сустава. Ультразвуковая семиотика нарушений формирования тазобедренного сустава у новорожденных и детей раннего возраста. Ультразвуковая диагностика воспалительных заболеваний тазобедренного сустава. Ультразвуковая диагностика травматических повреждений тазобедренного сустава. Изменения регионарной лимфатической системы при заболеваниях тазобедренного сустава. Дифференциальная диагностика заболеваний тазобедренного сустава. Альтернативные методы диагностики заболеваний тазобедренного сустава. Инвазивные методы диагностики и лечения под контролем</p>	2

	эхографии при заболеваниях тазобедренного сустава. Стандартное медицинское заключение по результатам ультразвукового исследования тазобедренного сустава.	
2.10.5.1	Ультразвуковая диагностика заболеваний коленного сустава. Технология ультразвукового исследования коленного сустава. Показания к проведению ультразвукового исследования коленного сустава. Положение больного и плоскости сканирования при ультразвуковом исследовании коленного сустава. Анатомия и ультразвуковая анатомия коленного сустава. Ультразвуковая диагностика воспалительных заболеваний коленного сустава. Ультразвуковая диагностика травматических повреждений коленного сустава. Изменения регионарной лимфатической системы при заболеваниях коленного сустава. Дифференциальная диагностика заболеваний коленного сустава. Альтернативные методы диагностики заболеваний коленного сустава. Инвазивные методы диагностики и лечения под контролем эхографии при заболеваниях коленного сустава. Стандартное медицинское заключение по результатам ультразвукового исследования коленного сустава.	2
2.10.6.1	Особенности ультразвуковой диагностики заболеваний мягких тканей и суставов опорно-двигательного аппарата у детей. Особенности ультразвуковой диагностики заболеваний произвольной мускулатуры у детей. Особенности ультразвуковой диагностики заболеваний ахиллова сухожилия у детей. Особенности ультразвуковой диагностики заболеваний плечевого сустава у детей. Особенности ультразвуковой диагностики заболеваний тазобедренного сустава у детей. Особенности ультразвуковой диагностики заболеваний коленного сустава у детей.	2
Всего часов		12

Раздел 2.11 «Ультразвуковая диагностика в гинекологии»

Тематический план лекций

Код	Тема лекции	Количество часов
2.11.1	Ультразвуковая диагностика заболеваний матки. Консенсус MUSA.	4
2.11.2	Ультразвуковая диагностика патологии эндометрия. Консенсус IETA	2
2.11.3	Ультразвуковая диагностика внешнего эндометриоза. Консенсус IDEA .	2
2.11.4	Ультразвуковая диагностика опухолей и опухолевидных образований яичников. Консенсус IOTA. Стратификация новообразований яичников O-RADS	4
Всего часов		12

Тематический план семинарских и практических занятий

№	Тема (содержание) семинарских и практических занятий	Количество часов
2.11.1.1	<p>Ультразвуковая диагностика заболеваний матки.</p> <p>Технология ультразвукового исследования матки. Показания к проведению ультразвукового исследования. Подготовка больной к исследованию. Укладка больной и плоскости сканирования. Трансвагинальная эхография. Анатомия и ультразвуковая анатомия матки. Анатомия неизменной матки и прилегающих органов. Строение матки. Шейка матки. Сосуды матки. Тазовая мускулатура. Взаимоотношение с прилегающими органами. Ультразвуковая анатомия матки и прилегающих органов. Расположение матки. Размеры матки. Форма матки. Контуры матки. Эхогенность миометрия. Эхоструктура миометрия. М-эхо. Форма шейки матки. Эхоструктура и эхогенность шейки матки. Влагалище. Ультразвуковая анатомия взаимоотношений с прилегающими органами. Ультразвуковая диагностика аномалий развития матки. Аплазия матки. Удвоение матки. Двурогая матка. Перегородка в матке. Седловидная матка. Однорогая матка. Матка с рудиментарным рогом. Инфантильная матка. Гипопластическая матка. Ультразвуковая диагностика воспалительных заболеваний матки. Эндометриты. Ультразвуковая диагностика заболеваний эндометрия. Доброкачественные опухолевые заболевания эндометрия.</p>	2
2.11.1.2	<p>Гиперплазия эндометрия. Полипы эндометрия. Злокачественные опухолевые заболевания эндометрия. Рак эндометрия. Ультразвуковая диагностика заболеваний миометрия. Неопухолевые заболевания миометрия. Внутренний эндометриоз. Артериовенозная аномалия. Кисты миометрия. Доброкачественные опухолевые заболевания миометрия. Миома. Субсерозная миома. Интерстициальная миома. Субмукозная миома. Переходные формы локализации миомы. Липома матки. Гемангиома матки. Злокачественные опухолевые заболевания миометрия. Хорионэпителиома матки. Саркома матки. Ультразвуковая диагностика распространенности опухолевого процесса. Допплерография при заболеваниях эндометрия и миометрия. Дифференциальная диагностика заболеваний матки. Ультразвуковая диагностика при внутриматочной контрацепции. Особенности ультразвуковой диагностики заболеваний матки у детей. Альтернативные методы диагностики заболеваний матки. Развивающиеся и перспективные методики ультразвукового исследования матки. Стандартное медицинское заключение по результатам ультразвукового гинекологического исследования.</p>	2
2.11.2.1	<p>Ультразвуковая диагностика заболеваний яичников</p> <p>Технология ультразвукового исследования яичников. Показания к проведению ультразвукового исследования.</p>	2

	<p>Подготовка больной к исследованию. Укладка больной и плоскости сканирования. Трансвагинальная эхография. Анатомия и ультразвуковая анатомия яичников. Анатомия неизменных яичников и прилегающих органов. Строение яичников. Сосуды яичников. Взаимоотношение с прилегающими органами. Ультразвуковая анатомия яичников и прилегающих органов. Расположение яичников. Размеры яичников. Форма яичников. Контур яичников. Эхогенность яичников. Эхоструктура яичников. Ультразвуковая анатомия взаимоотношений с прилегающими органами. Ультразвуковая диагностика неопухолевых заболеваний яичников. Кисты яичников. Фолликулярная киста. Киста желтого тела. Лютеиновые кисты. Эндометриоидная киста. Параовариальная киста. Поликистоз. Сальпингоофорит. Тубоовариальный абсцесс. Ультразвуковая диагностика опухолевых заболеваний яичников. Доброкачественные опухоли яичника. Киста яичника. Серозная киста. Муцинозная киста. Фиброма яичника. Зрелая тератома яичника.</p>	
2.11.2.2	<p>Злокачественные опухоли яичника. Незрелая тератома. Дисгерминома. Рак яичников. Ультразвуковая диагностика распространенности опухолевого процесса. Допплерография при заболеваниях яичников. Дифференциальная диагностика заболеваний яичников. Особенности ультразвуковой диагностики заболеваний яичников у детей. Альтернативные методы диагностики заболеваний яичников. Развивающиеся и перспективные методики ультразвукового исследования яичников. Стандартное медицинское заключение по результатам ультразвукового гинекологического исследования.</p>	2
2.11.3.1	<p>Ультразвуковая диагностика заболеваний маточных труб. Технология ультразвукового исследования маточных труб. Показания к проведению ультразвукового исследования. Трансвагинальная эхография. Контрастная эхогистеросальпингография. Анатомия и ультразвуковая анатомия маточных труб. Анатомия неизменных маточных трубы прилегающих органов. Ультразвуковая анатомия маточных труб при эхогистеросальпингография. Ультразвуковая диагностика неопухолевых заболеваний маточных труб. Сактосальпинкс. Сальпингоофорит. Тубоовариальный абсцесс. Трубная беременность. Прогрессирующая трубная беременность. Нарушенная трубная беременность. Редкие формы экстрапечерной беременности.</p>	3
2.11.3.2	<p>Ультразвуковая диагностика опухолевых заболеваний маточных труб. Рак маточной трубы. Дифференциальная диагностика заболеваний маточных труб. Альтернативные методы диагностики. Развивающиеся и перспективные методики ультразвукового исследования маточных труб. Стандартное медицинское заключение по результатам ультразвукового гинекологического исследования.</p>	1
Всего часов		12

Раздел 2.12 «Ультразвуковая диагностика в акушерстве.»

Тематический план лекций

Код	Тема лекции	Количество часов
2.12.1	Методические подходы к проведению ультразвукового скринингового исследования в I триместре беременности.	2
2.12.2	Оценка ультразвуковой анатомии плода и эхографические критерии врожденных пороков в I триместре беременности.	2
2.12.3	Эхографические маркеры хромосомных аномалий в I триместре беременности.	2
2.12.4	Комбинированный скрининг хромосомных аномалий и преэклампсии.	2
2.12.5	Методические подходы к проведению ультразвукового скринингового исследования во II и III триместрах беременности.	2
2.12.6	Оценка ультразвуковой анатомии плода и эхографические критерии врожденных пороков во II и III триместрах беременности.	2
2.12.7	Эхографические маркеры хромосомных аномалий во II и III триместрах беременности.	2
Всего часов		14

Тематический план семинарских и практических занятий

Код	Тема (содержание) семинарских и практических занятий	Количество часов
2.12.1.1	Методические подходы к проведению ультразвукового скринингового исследования беременности Протокол скринингового ультразвукового исследования плода Определение срока беременности Ультразвуковая фетометрия.	2
2.12.2.1	Оценка ультразвуковой анатомии плода и эхографические критерии врожденных пороков его развития. Оценка нормальной ультразвуковой анатомии плода. Кости свода черепа. Головной мозг. Позвоночник. Структуры лица плода. Сердце. Желудок. Органы брюшной полости Мочевой пузырь и почки. Кости конечностей.	2
2.12.3.1	Эхографические критерии врожденных пороков развития у плода. Эхографические признаки пороков ЦНС. Эхографические признаки пороков лица. Эхографические признаки пороков грудной клетки. Эхографические признаки пороков брюшной полости. Эхографические признаки пороков опорно-двигательной системы.	2
2.12.4.1	Ультразвуковая оценка провизорных органов. Ультразвуковая оценка пуповины. Ультразвуковая оценка хориона. Ультразвуковая оценка желточного мешка Ультразвуковая оценка оболочек.	2
2.12.5.1	Эхографические маркеры хромосомных аномалий.	4

	Толщина воротникового пространства Носовые кости Толщина преназальных мягких тканей Кисты сосудистого сплетения Гиперэхогенный фокус в желудочках сердца. Гиперэхогенный кишечник Пиелоктазия Укорочение бедренной/плечевой кости. Кривые скоростей кровотока в венозном протоке. Кривые скоростей кровотока через трикуспидальный клапан.	
2.12.5.2	Кривые скоростей кровотока в венозном протоке. Кривые скоростей кровотока через трикуспидальный клапан	1
2.12.6.1	Комбинированный скрининг хромосомных аномалий и преэклампсии. Расчет риска хромосомной патологии у плода. Расчет риска преэклампсии.	2
Всего часов		15

Раздел 2.13 «Ультразвуковая диагностика в неонатологии»

Тематический план лекций

Код	Тема лекции	Количество часов
2.13.1	Ультразвуковая диагностика заболеваний центральной нервной системы у новорожденных (нейросонография). Ультразвуковое исследование позвоночного столба и спинного мозга новорожденного.	2
2.13.2	Ультразвуковая диагностика врожденного вывиха бедра	1
2.13.3	Ультразвуковое исследование внутренних органов, в том числе органов брюшной полости и забрюшинного пространства.	2
2.13.4	Эхокардиография новорожденных	1
Всего часов		6

Тематический план семинарских и практических занятий

Код	Тема (содержание) семинарских и практических занятий	Количество часов
2.13.1.1	Ультразвуковая диагностика заболеваний центральной нервной системы у новорожденных (нейросонография). Интракраниальная нейросонография. Технология ультразвукового исследования головного мозга новорожденных. Анатомия и ультразвуковая анатомия головного мозга новорожденного. Ультразвуковая диагностика неопухолевых заболеваний головного мозга новорожденного. Ультразвуковая диагностика опухолевых заболеваний головного мозга новорожденного. Дифференциальная диагностика заболеваний головного мозга новорожденного. Альтернативные методы диагностики заболеваний головного мозга новорожденного. Стандартное медицинское заключение по результатам ультразвукового исследования головного мозга новорожденного.	4
2.13.1.2	Ультразвуковое исследование позвоночного столба и спинного мозга новорожденного.	

	Технология ультразвукового исследования позвоночного столба и спинного мозга новорожденного. Анатомия и ультразвуковая анатомия позвоночного столба и спинного мозга новорожденного. Ультразвуковая диагностика заболеваний позвоночного столба и спинного мозга новорожденного. Дифференциальная диагностика заболеваний позвоночного столба и спинного мозга новорожденного. Альтернативные методы диагностики заболеваний позвоночного столба и спинного мозга новорожденного. Стандартное медицинское заключение по результатам ультразвукового исследования позвоночного столба и спинного мозга новорожденного.	
2.13.2.1	Ультразвуковая диагностика врожденного вывиха бедра Методика. Особенности исследования. Типы суставов (по данным ультразвукового исследования).	1
2.13.3.1	Ультразвуковая диагностика патологии вилочковой железы Ультразвуковая диагностика патологии вилочковой железы. Методика. Особенности исследования. Нормальная ультразвуковая анатомия, расположение тимуса. Аномалии развития вилочковой железы.	0,5
2.13.3.2	Ультразвуковое исследование органов брюшной полости и забрюшинного пространства Методика ультразвукового исследования органов брюшной полости и забрюшинного пространства. Особенности исследования. Нормальная ультразвуковая анатомия органов брюшной полости и забрюшинного пространства. Изменения органов брюшной полости и забрюшинного пространства. при неопухолевых заболеваниях. Опухоли органов брюшной полости и забрюшинного пространства.	1
2.13.3.3	Ультразвуковое исследование органов мошонки Методика. Особенности исследования. Нормальная ультразвуковая анатомия органов мошонки. Врожденные аномалии. Эхографические признаки патологических изменений органов мошонки. Воспалительные заболевания органов мошонки. Объемные образования органов мошонки.	
2.13.3.4	Ультразвуковое исследование щитовидной железы Методика. Особенности исследования. Нормальная ультразвуковая анатомия щитовидной железы. Врожденные аномалии щитовидной железы.	1
2.13.3.5	Ультразвуковое исследование органов малого таза Методика. Особенности исследования. Нормальная ультразвуковая анатомия органов малого таза. Эхографические признаки патологических изменений органов малого таза. Аномалии развития половых органов.	0,5
2.13.4.1	Эхокардиография новорожденных Методика. Особенности исследования. Нормальная ультразвуковая анатомия. Физиологические особенности работы сердца. Малые аномалии развития сердца. Врожденные пороки сердца.	1
Всего часов		9

Раздел 2.14. «Интервенционная ультразвуковая диагностика»

Тематический план лекций

Код	Тема лекции	Количество часов
2.14.1	Пункционная биопсия под контролем ультразвука.	2
2.14.2	Интраоперационная эхография.	2
Всего часов		4

Тематический план семинарских и практических занятий

код	Тема (содержание) семинарских и практических занятий	Количество часов
2.14.1.1	Пункция органов брюшной полости и забрюшинного пространства. Технология пункционной биопсии под контролем ультразвука. Показания к проведению пункции под контролем ультразвука. Подготовка больного к исследованию. Лечебные процедуры под контролем ультразвука. Пункция лимфатических узлов брюшной полости. Диагностическая пункция лимфатических узлов брюшной полости. Лечебные процедуры под контролем ультразвука.	1
2.14.1.2	Пункция печени. Диагностическая пункция печени. Лечебные процедуры под контролем ультразвука. Пункция желчного пузыря и желчевыводящих путей. Диагностическая пункция желчного пузыря и желчевыводящих путей. Лечебные процедуры под контролем ультразвука. Пункция поджелудочной железы. Диагностическая пункция поджелудочной железы.	1
2.14.2.1	Пункция поверхностных органов. Пункция щитовидной железы. Диагностическая пункция щитовидной железы. Лечебные процедуры под контролем ультразвука. Пункция молочной железы. Диагностическая пункция молочной железы. Лечебные процедуры под контролем ультразвука.	2
2.14.3.1	Технология интраоперационной эхографии. Показания к проведению интраоперационной эхографии. Интраоперационная эхография органов брюшной полости и забрюшинного пространства.. Интраоперационная эхография печени, желчного пузыря и желчевыводящих путей. Интраоперационная эхография поджелудочной железы. Интраоперационная эхография почек.	2
Всего часов		6

Рабочая программа модуля № 3. «Смежные дисциплины»

Цель программы.

Качественная подготовка слушателей в соответствии с перечнем компетенций, необходимых для освоения дополнительной профессиональной программы профессиональной переподготовки «Профессиональная переподготовка по специальности «Ультразвуковая диагностика». Совершенствование универсальных и приобретение новых профессиональных компетенций, необходимых для выполнения всех видов профессиональной деятельности в рамках новой квалификации.

Планируемые результаты обучения

Планируемые результаты обучения вытекают из квалификационной характеристики врача ультразвуковой диагностики; Профессионального стандарта специалиста в области «Ультразвуковая диагностика» (Приказ Министерства труда и социальной защиты Российской Федерации от 19.03.2019 № 161н «Об утверждении профессионального стандарта «Врач ультразвуковой диагностики».

Формирование Трудовых функций:

А/02.8 Проведение анализа медико-статистической информации, ведение медицинской документации, организация деятельности находящегося в распоряжении медицинских работников;

А/03.8 Оказание медицинской помощи в экстренной форме;

- Лучевые методы визуализации отдельных органов и систем организма человека
- Физико-технические основы лучевых способов диагностики
- Сопоставлять данные рентгенологического исследования с результатами компьютерного томографического и магнитно-резонансно-томографического исследования и ультразвуковыми исследованиями
- Выявлять и анализировать причины расхождения результатов рентгенологических исследований (в том числе компьютерных томографических) и магнитно-резонансно-томографических исследований с данными ультразвуковых методов, клиническими и патологоанатомическими диагнозами
- Определение медицинских показаний для проведения дополнительных лучевых методов исследования
- Принципы лучевой диагностики в онкологии
- Клинические рекомендации в онкологии
- Стадирование злокачественных опухолей в лучевой диагностике.
- Оценка состояния пациентов, требующих оказания медицинской помощи в экстренной форме
- Распознавание состояний, представляющих угрозу жизни пациентов, включая состояние клинической смерти (остановка жизненно важных

- функций организма человека (кровообращения и (или) дыхания), требующих оказания медицинской помощи в экстренной форме
- Оказание медицинской помощи в экстренной форме пациентам при состояниях, представляющих угрозу жизни пациентов, в том числе клинической смерти (остановка жизненно важных функций организма человека (кровообращения и (или) дыхания))
 - Применение лекарственных препаратов и медицинских изделий при оказании медицинской помощи в экстренной форме

Освоение модуля №3 программы совершенствует следующие универсальные компетенции:

Системное и критическое мышление-

Способен критически и системно анализировать, определять возможности и способы применения достижения в области медицины и фармации в профессиональном контексте(УК-1);

Командная работа и лидерство-

Способен руководить работой команды врачей, среднего и младшего медицинского персонала, организовывать процесс оказания медицинской помощи населению (УК-3);

Самоорганизация и саморазвитие (в том числе здоровьесбережение)-

Способен планировать и решать задачи собственного профессионального и личностного развития, включая задачи изменения карьерной траектории (УК-5);

Освоение модуля № 3 программы совершенствует следующие общепрофессиональные компетенции:

Деятельность в сфере информационных технологий-

Способен использовать информационно-коммуникационные технологии в профессиональной деятельности и соблюдать правила информационной безопасности (ОПК-1);

Способен проводить анализ медико-статистической информации, вести медицинскую документацию, организовывать деятельность находящихся в распоряжении медицинских работников (ОПК-5);

организационно-управленческая деятельность:

Способен участвовать в оказании неотложной медицинской помощи при состояниях, требующих срочного медицинского вмешательства (ОПК-6).

Учебный план модуля № 3 «Смежные дисциплины»

Код	Наименование разделов и дисциплин (модулей)*	Трудоёмкость в зачётных единицах	Трудоёмкость в часах	В том числе			Форма контроля	Совершенствуемые компетенции	
				Лекции	ПЗ, СЗ	ОСК		Промежуточная аттестация	УК
Смежные дисциплины									
3.1.	Лучевые способы визуализации (рентгеновский, радионуклидный, магнитно-резонансный и тепловизионный)	6	6	4	2		ПК, ТК	1,5	1,5
3.2.	Основы онкологии	8	8	4	4		ПК, ТК	1,5	1,5
3.3.	Сердечно-легочная реанимация. Оказание медицинской помощи в неотложной форме при анафилактических реакциях	6	6			6		1,3	6
Всего часов		20							

Раздел 3.1 «Лучевые способы визуализации (рентгеновский, радионуклидный, магнитно-резонансный и тепловизионный)»

Тематический план лекций

Код	Тема лекции	Количество часов
3.1.1	Физико-технические основы рентгеновского способа диагностики. Рентгеновская компьютерная томография	1,5
3.1.2	Физико-технические основы МРТ.	1,5
3.1.3	Физико-технические основы радионуклидного и тепловизионного способов диагностики.	1
Всего часов		4

Тематический план семинарских занятий

Код	Тема (содержание) семинарских и практических занятий	Количество часов
3.1.1.1	Возможности и ограничения рентгеновского способа в диагностике заболеваний органов и систем.	0,5
3.1.2.1.	Возможности и ограничения МРТ в диагностике заболеваний органов и систем.	0,5

3.1.3.1	Возможности и ограничения радионуклидного способа в диагностике заболеваний органов и систем.	0,5
3.1.3.2.	Возможности и ограничения тепловизионного способа в диагностике заболеваний органов и систем.	0,5
Всего часов		2

Раздел 3.2 «Основы онкологии»

Тематический план лекций

Код	Тема лекции	Количество часов
3.2.1	Принципы лучевой диагностики в онкологии	2
3.2.2	Лучевая терапия в онкологии	2
Всего часов		4

Тематический план семинарских занятий

Код	Тема (содержание) семинарских занятий	Количество часов
3.2.1.1	Принципы лучевой диагностики в онкологии. Клинические рекомендации в онкологии. Стадирование злокачественных опухолей (TNM, FIGO и другие общепринятые классификации). Принципы хирургии в онкологии	2
3.2.2.1	Лучевая терапия в онкологии. Современный статус химиотерапии злокачественных опухолей. Онкомаркеры. Критерии оценки эффективности проводимого лечения.	2
Всего часов		4

Раздел 3.3. «Сердечно-легочная реанимация. Оказание медицинской помощи в неотложной форме при анафилактических реакциях»

Симуляционный курс

Занятие №1 Тема: Методика проведения сердечно-легочной реанимации

Объем в часах	4 ч
Содержание:	Отработка практических навыков: <ul style="list-style-type: none"> •Проведение дефибриляции с использованием автоматического наружного дефибриллятора у взрослого пациента •Искусственная вентиляция легких рот-в-рот одним спасателем у взрослого пациента •Искусственная вентиляция легких с использованием воздуховода и мешка для ручной ИВЛ у взрослого пациента •Искусственная вентиляция легких с использованием воздуховода у взрослого пациента

	<ul style="list-style-type: none"> • Непрямой массаж сердца у взрослого пациента одним спасателем • Оценка наличия спонтанного дыхания у взрослого пациента без сознания • Оценка пульсации крупных сосудов у взрослого пострадавшего • Оценка сознания взрослого пациента (при первичном контакте с пострадавшим) • Проведение тройного приема Сафара у взрослого пострадавшего
--	---

Занятие №2. Тема: «Экстренная медицинская помощь при анафилактических реакциях»

Объем в часах	2 ч
Содержание:	Отработка практических навыков: <ul style="list-style-type: none"> • Оказание экстренной помощи при анафилактическом шоке

Рабочая программа модуля № 4. «Производственная практика»

Цель программы.

Качественная подготовка слушателей в соответствии с перечнем компетенций, необходимых для освоения дополнительной профессиональной программы профессиональной переподготовки «Профессиональная переподготовка по специальности ультразвуковая диагностика». Совершенствование универсальных и формирование новых профессиональных компетенций, необходимых для выполнения всех видов профессиональной деятельности в рамках новой квалификации.

Планируемые результаты обучения

Планируемые результаты обучения вытекают из квалификационной характеристики врача ультразвуковой диагностики; Профессионального стандарта специалиста в области «Ультразвуковая диагностика» (Приказ Министерства труда и социальной защиты Российской Федерации от 19.03.2019 № 161н «Об утверждении профессионального стандарта «Врач ультразвуковой диагностики»)

Формирование Трудовых функций:

А/01.8 Проведение ультразвуковых исследований и интерпретация их результатов, ;

А/02.8 Проведение анализа медико-статистической информации, ведение медицинской документации, организация деятельности находящегося в распоряжении медицинских работников;

А/03.8 Оказание медицинской помощи в экстренной форме;

Уметь:

- выбирать в соответствии с клинической задачей методики ультразвукового исследования (в том числе в В-режиме, доплеровских режимах, режиме эластографии);

- определять и обосновывать показания к проведению дополнительных исследований;
- обосновывать и выполнять ультразвуковое исследование на различных типах ультразвуковых диагностических аппаратов (в том числе в В-режиме, доплеровских режимах и режиме эластографии), организовать соответствующую подготовку пациента к исследованиям;
- выбирать физико-технические условия для выполняемого ультразвукового исследования (в том числе в В-режиме, доплеровских режимах, режиме эластографии);
- укладывать пациента при проведении ультразвукового исследования (в том числе в В-режиме, доплеровских режимах, режиме эластографии) для решения конкретной диагностической задачи;
- проводить ультразвуковые исследования (в том числе в В-режиме, доплеровских режимах, режиме эластографии) у взрослых, беременных женщин, плодов и детей:
 - головы и шеи,
 - органов грудной клетки и средостения;
 - органов брюшной полости и забрюшинного пространства;
 - органов эндокринной системы;
 - молочных (грудных) желез;
 - сердца;
 - сосудов большого круга кровообращения;
 - сосудов малого круга кровообращения;
 - скелетно-мышечной системы;
 - мочевыделительной системы;
 - репродуктивной системы;
 - лимфатической системы;
 - плода и плаценты
- выполнять измерения при проведении исследования и анализе изображений - оценивать нормальную ультразвуковую анатомию исследуемого органа (области, структуры), с учетом возрастных и гендерных особенностей;
- анализировать и интерпретировать результаты ультразвуковых исследований;
- документировать результаты ультразвукового исследования в том числе и в виде цифровых и жестких копий ультразвуковых исследований, а также в автоматизированной сетевой системе;
- обосновывать необходимость в уточняющих ультразвуковых исследованиях: (в том числе в В-режиме, доплеровских режимах, режиме эластографии)
- использовать стресс-тесты и функциональные пробы при выполнении ультразвуковых исследований;
- обосновывать показания (противопоказания) к введению контрастного препарата, вида, объема и способа его введения для выполнения

ультразвукового исследования (в том числе в В-режиме, доплеровских режимах):

- выполнять ультразвуковое наведение:

- для лечебно-диагностических пункций в зоне интереса;
- для установки дренажей

- использовать системы для архивирования ультразвуковых исследований (включая автоматизированные) и для работы во внутрибольничной сети

- сопоставлять данные ультразвукового исследования с результатами рентгенологического исследования, компьютерной томографии и магнитно-резонансной томографии и другими клиническими и инструментальными исследованиями;

- интерпретировать и анализировать данные ультразвуковых исследований, выполненных ранее (в том числе и в других медицинских организациях);

- определять патологические и физиологические состояния, симптомы и синдромы заболеваний и нозологических форм, оформлять заключение выполненного ультразвукового исследования (в том числе в В-режиме, доплеровских режимах, режиме эластографии), в котором обобщаются результаты ультразвукового исследования: в форме ультразвуковых признаков конкретных нозологических единиц в соответствии с Международной статистической классификацией болезней и проблем, связанных со здоровьем (МКБ);

- ультразвуковых признаков дифференциально-диагностического ряда (например, с использованием визуализационных классификаторов типа BI-RADS) или ультразвуковых признаков неспецифических изменений.

- определять достаточность имеющейся диагностической информации для составления заключения выполненного ультразвукового исследования (в том числе в В-режиме, доплеровских режимах, режиме эластографии);

– организовывать проведение профилактических (скрининговых) исследований во время медицинских осмотров, в том числе предварительных и периодических, диспансеризации, диспансерного наблюдения в соответствии с действующими порядками оказания медицинской помощи, клиническими рекомендациями (протоколами лечения) по вопросам оказания медицинской помощи, с учетом стандартов медицинской помощи

– интерпретировать и анализировать информацию о выявленном заболевании и динамике его течения

- составлять, обосновывать и представлять лечащему врачу план дальнейшего ультразвукового исследования пациента в соответствии с действующими порядками оказания медицинской помощи, клиническими рекомендациями (протоколами лечения) по вопросам оказания медицинской помощи, с учетом стандартов медицинской помощи;

- выявлять и анализировать причины расхождения результатов ультразвуковых исследований (в том числе в В-режиме, доплеровских режимах, режиме эластографии) с данными других диагностических методов, клиническими и патологоанатомическими диагнозами

- организовывать оказание медицинской помощи при чрезвычайных ситуациях, в том числе при медицинской эвакуации.
- оценивать состояние пациентов, требующих оказания медицинской помощи в экстренной форме
 - Распознавание состояний, представляющих угрозу жизни пациентов, включая состояние клинической смерти (остановка жизненно важных функций организма человека (кровообращения и (или) дыхания), требующих оказания медицинской помощи в экстренной форме
 - Оказание медицинской помощи в экстренной форме пациентам при состояниях, представляющих угрозу жизни пациентов, в том числе клинической смерти (остановка жизненно важных функций организма человека (кровообращения и (или) дыхания)
 - Применение лекарственных препаратов и медицинских изделий при оказании медицинской помощи в экстренной форме.

Освоение модуля № 4 программы совершенствует следующие универсальные компетенции:

Системное и критическое мышление-

Способен критически и системно анализировать, определять возможности и способы применения достижения в области медицины и фармации в профессиональном контексте(УК-1);

Командная работа и лидерство-

Способен руководить работой команды врачей, среднего и младшего медицинского персонала, организовывать процесс оказания медицинской помощи населению (УК-3);

Коммуникация-

Способен выстраивать взаимодействие в рамках своей профессиональной деятельности (УК-4);

Самоорганизация и саморазвитие (в том числе здоровьесбережение)-

Способен планировать и решать задачи собственного профессионального и личностного развития, включая задачи изменения карьерной траектории (УК-5);

Освоение модуля № 4 программы совершенствует следующие общепрофессиональные компетенции:

Деятельность в сфере информационных технологий-

Способен использовать информационно-коммуникационные технологии в профессиональной деятельности и соблюдать правила информационной безопасности (ОПК-1);

Организационно-управленческая деятельность-

Способен принять основные принципы организации и управления в сфере охраны здоровья граждан и оценки качества оказания медицинской помощи с использованием основных медико-статистических показателей (ОПК-2);

Медицинская деятельность-

Способен проводить ультразвуковые исследования и интерпретацию их

результатов, в том числе при проведении профилактических (скрининговых) исследованиях, медицинских осмотрах и диспансеризации (ОПК-4);

□ Способен проводить анализ медико-статистической информации, вести медицинскую документацию, организовывать деятельность находящихся в распоряжении медицинских работников (ОПК-5);

организационно-управленческая деятельность:

□ Способен участвовать в оказании неотложной медицинской помощи при состояниях, требующих срочного медицинского вмешательства (ОПК-6).

Слушатели, освоившие программу производственной практики, должны быть готовы решать следующие задачи профессиональной деятельности:

- Деятельность в сфере информационных технологий:

- готовность проводить исследования на ультразвуковых сканерах высокого и экспертного класса, имеющих интерактивные технологии;

- готовность использовать возможности информационно-телекоммуникационной сети «Интернет»;

- готовность принимать участие и организовывать видеоконференции, в том числе, в рамках телемедицины;

- готовность работать в программе «Электронная медицинская карта пациента» (ЭМК) в рамках базы протоколов ультразвукового исследования;

- Медицинская деятельность:

- готовность к применению методов ультразвуковой диагностики и интерпретации их результатов;

- готовность к осуществлению комплекса мероприятий, направленных на сохранение и укрепление здоровья и включающих в себя формирование здорового образа жизни, предупреждение возникновения и (или) распространения заболеваний, их раннюю диагностику, выявление причин и условий их возникновения и развития, а также направленных на устранение вредного влияния на здоровье человека факторов среды его обитания;

- готовность к проведению профилактических медицинских осмотров, диспансеризации и осуществлению диспансерного наблюдения за здоровыми и хроническими больными;

- готовность к формированию у населения, пациентов и членов их семей мотивации, направленной на сохранение и укрепление своего здоровья и здоровья окружающих;

- Организационно-управленческая деятельность:

- готовность к применению основных принципов организации и управления в сфере охраны здоровья граждан, в медицинских организациях и их структурных подразделениях;

- готовность к участию в оценке качества оказания медицинской помощи с использованием основных медико-статистических показателей;
- готовность к ведению учетно-отчетной документации в медицинской организации и ее структурных подразделениях;
- готовность к созданию в медицинских организациях и их структурных подразделениях благоприятных условий для пребывания пациентов и трудовой деятельности медицинского персонала с учетом требований техники безопасности и охраны труда;
- готовность к соблюдению основных требований информационной безопасности;
- готовность к организации медицинской помощи при чрезвычайных ситуациях, в том числе медицинской эвакуации.

Организационно – педагогические условия реализации ДПП

При реализации ДПП ПП применяется вариант дискретного обучения с поэтапным освоением отдельных учебных модулей в порядке, установленном дополнительной профессиональной программой и расписанием занятий.

Для формирования и усовершенствования универсальных и профессиональных компетенций, необходимых для оказания медицинской помощи больным, в программе отводятся часы на практические занятия, проводимые на клинических базах кафедры. Производственная практика осуществляется в целях изучения передового опыта, а также закрепления теоретических знаний, полученных при освоении ДПП ПП и приобретения практических навыков и умений для их эффективного использования при исполнении своих должностных обязанностей врачом ультразвуковой диагностики. При прохождении практики обучающийся заполняет Дневник практики (Приложение 1).

СПИСОК ППС, участвующих в педагогическом процессе:

1. Лютая Елена Дмитриевна д.м.н, профессор, заведующая кафедрой лучевой, функциональной и лабораторной диагностики Института НМФО ВолгГМУ
2. Кириллова Светлана Николаевна к.м.н, доцент кафедры лучевой, функциональной и лабораторной диагностики Института НМФО ФГБОУ ВО ВолгГМУ МЗ РФ
3. Белобородова Елизавета Викторовна ассистент кафедры лучевой, функциональной и лабораторной диагностики Института НМФО ФГБОУ ВО ВолгГМУ МЗ РФ

4. Грамматикова Оксана Александровна к.м.н, доцент кафедры лучевой, функциональной и лабораторной диагностики Института НМФО ФГБОУ ВО ВолгГМУ МЗ РФ
5. Бурденко Лариса Геннадьевна к.м.н, доцент кафедры лучевой, функциональной и лабораторной диагностики Института НМФО ФГБОУ ВО ВолгГМУ МЗ РФ зав. Отделением ультразвуковой диагностики ОКБ №1
6. Лиходеева Юлия Вадимовна к.м.н, доцент кафедры лучевой, функциональной и лабораторной диагностики Института НМФО ФГБОУ ВО ВолгГМУ МЗ РФ врач ультразвуковой диагностики ВОКОД
7. Змеева Елена Викторовна к.м.н, доцент кафедры лучевой, функциональной и лабораторной диагностики Института НМФО ФГБОУ ВО ВолгГМУ МЗ РФ врач рентгенолог ГУЗ «ГКБ СМП №25»
8. Шаталова Ольга Викторовна, д.м.н, профессор кафедры клинической фармакологии и интенсивной терапии.
9. Девятченко Татьяна Федоровна к.м.н., доцент кафедры онкологии, гематологии и трансплантологии ИНМФО
10. Писарева Елена Евгеньевна к.м.н., доцент кафедры оперативной хирургии и топографической анатомии.

Формы аттестации и оценочные материалы.

Формы промежуточной аттестации включают в себя тестирование по пройденным разделам, собеседование по контрольным вопросам и решение задач.

Пример тестового задания

1. Простой кистой при ультразвуковом исследовании является:
А. изоэхогенная
Б. анэхогенная
В. гиперэхогенная
Г. гипозэхогенная

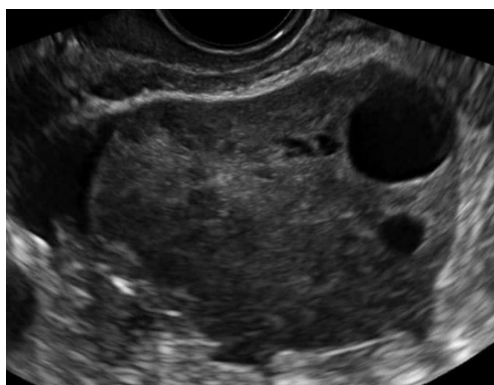
2. Характерным при максимальном градиенте давления 50-80 мм рт ст. является _____ стеноз клапана легочной артерии:
А. выраженный
Б. умеренный
В. незначительный
Г. тяжелый

Примеры вопросов для устного собеседования

1. Ультразвуковая диагностика рака предстательной железы.
2. Допплерографическая диагностика поражений почечных сосудов при различных заболеваниях (стеноз почечных артерий, инфаркты почек, заболевания паренхимы, острая и хроническая почечная недостаточность).

Пример задачи.

Дать описание эхограммы и сделать заключение с указанием ультразвуковых признаков.



Итоговая аттестация проводится в форме тестирования и устного собеседования, включающего в себя ответ на 3 теоретических вопроса

Пример тестового задания

1. Преимущество в оценке высоких скоростей потока имеет доплер
А. ЦДК
Б. постоянно-волновой
В. импульсно-волновой
Г. тканевой
2. Для формирующегося абсцесса молочной железы характерно наличие:
А. кистозного образования неоднородной структуры с неровными, иногда утолщенными стенками
Б. только участка гипоэхогенной структуры с нечеткими контурами
В. только фрагментированного повышения эхогенности железистой ткани с расширением кровеносных сосудов и млечных протоков
Г. участка гипоэхогенной структуры с нечеткими контурами, фрагментированного повышения эхогенности железистой ткани с расширением кровеносных сосудов и млечных протоков

Критерии оценивания

Отлично	91-100% правильных ответов
Хорошо	81-90% правильных ответов
Удовлетворительно	70-80% правильных ответов
Неудовлетворительно	60% и менее правильных ответов

Примеры вопросов для устного собеседования

1. Ультразвуковая диагностика неотложных состояний. Травматическое поражение органов брюшной полости и забрюшинного пространства
2. Ультразвуковая диагностика неотложных состояний. Синдром «острый живот»
3. Ультразвуковая диагностика заболеваний легких.
4. Ультразвуковая диагностика воспалительных заболеваний легких, ассоциированных с коронавирусом COVID-19
5. Ультразвуковая диагностика органов грудной клетки. Ультразвуковая диагностика плевритов, эмпиемы плевры, объемных образований плевры. Ультразвуковая диагностика объемных образований средостения.
6. Ультразвуковая диагностика неопухолевых заболеваний почек. Диффузные заболевания почечной паренхимы. Мочекаменная болезнь. Дилатация верхних мочевых путей.
7. Ультразвуковая диагностика доброкачественных и злокачественных опухолей почек. Дифференциальная диагностика.
8. Ультразвуковая диагностика доброкачественных и злокачественных опухолей надпочечников. Дифференциальная диагностика.
9. Ультразвуковая диагностика заболеваний нижней полой вены и ее ветвей, воротной вены и ее ветвей. Ультразвуковая диагностика изменений в системе нижней полой вены и ее ветвях, воротной вены и ее ветвях при заболеваниях внутренних органов
10. Ультразвуковая диагностика неопухолевых очаговых заболеваний и поражений печени.
11. Ультразвуковая диагностика доброкачественных и злокачественных опухолей почек. Дифференциальная диагностика.
12. Ультразвуковая диагностика доброкачественных и злокачественных опухолей надпочечников. Дифференциальная диагностика.
13. Ультразвуковая диагностика врожденных пороков сердца. Тетрада Фалло. Аномалия Эбштейна. ОАК.

Критерии оценки

Дополнительная профессиональная программа считается успешно освоенной, если на итоговой аттестации слушатель показал знание основных положений программы, умение решить конкретные практические задачи из числа предусмотренных программой, использовать

рекомендованную литературу.

По результатам аттестационных испытаний, включенных в итоговую аттестацию, выставляются оценки по 4-балльной системе («отлично», «хорошо», «удовлетворительно», «неудовлетворительно») с использованием аддитивного принципа (принцип «сложения»).

На итоговой аттестации используются следующие критерии оценки освоения обучающимися дополнительной профессиональной программы:

- оценка «неудовлетворительно» выставляется обучающемуся, не показавшему освоение планируемых результатов (знаний, умений, компетенций), предусмотренных ДПП ПП, допустившему серьезные ошибки в выполнении предусмотренных программой заданий;
- оценка «удовлетворительно» выставляется обучающемуся, показавшему частичное освоение планируемых результатов, предусмотренных ДПП ПП, сформированность не в полной мере новых компетенций и профессиональных умений для осуществления профессиональной деятельности, знакомый с литературой, публикациями по программе;
- оценка «хорошо» выставляется обучающемуся, показавшему освоение планируемых результатов, предусмотренных ДПП ПП, изучивший литературу, рекомендованную программой, способный к самостоятельному пополнению и обновлению знаний в ходе дальнейшего обучения и профессиональной деятельности;
- оценка «отлично» выставляется при полном освоении планируемых результатов, всестороннем и глубоком изучении литературы, публикаций; умении выполнять задания к привнесению собственного видения проблемы, собственного варианта решения практической задачи, проявившему творческие способности в понимании и применении на практике содержания обучения.

Материально-технические условия реализации программы

п/п	Наименование специализированных аудиторий, кабинетов, лабораторий, симуляционных классов в ЦСО	Вид занятий (лекция, семинар, ОСК, практика)	Наименование оборудования, компьютерного обеспечения др.
1.	ГУЗ «Поликлиника №4» АПО № 1	Лекции, семинары	мультимедийный презентационный комплекс, наборы тестовые задания, ситуационные задачи, методические рекомендации.

			Ультразвуковой сканер высокого класса
2.	ГБУЗ «ВОКОД №1»	Практика	Ультразвуковые сканеры высокого класса; Ультразвуковые сканеры экспертного класса;
3.	ГУЗ «ГКБ СМП №25»	Практика	Ультразвуковые сканеры высокого класса; Ультразвуковые сканеры экспертного класса;
4.	ГБУЗ «ВОККЦ»	Практика	Ультразвуковые сканеры высокого класса; Ультразвуковые сканеры экспертного класса;
5.	ГБУЗ «ВОКБ №1»	Практика	Ультразвуковые сканеры высокого класса; Ультразвуковые сканеры экспертного класса;
6.	ГБУЗ ВОКПЦ №2	Практика	Ультразвуковые сканеры высокого класса; Ультразвуковые сканеры экспертного класса;
7.	ФГБОУ ВО ВолгГМУ Клиника семейной медицины	Практика	Ультразвуковые сканеры высокого класса; Ультразвуковые сканеры экспертного класса;
8.	ЦЭМО	ОСК	1. Манекен с возможностью регистрации показателей: • глубина компрессий; • положение рук при компрессиях; • высвобождение рук между компрессиями; • частота компрессий; • дыхательный объём; • скорость вдоха. 2. Учебный автоматический наружный дефибриллятор (АНД) 3. Манекен человека в возрасте старше 8 лет с возможностью имитации показателей.

			<p>4. Монитор пациента, воспроизводящий заданные в сценарии параметры (в случае их измерения)</p> <p>5. Мануальный дефибрилятор</p>
--	--	--	---

Учебно-методическое и информационное обеспечение программы
Основная литература:

1. Илясова, Е. Б. Лучевая диагностика : учебное пособие / Е. Б. Илясова, М. Л. Чехонацкая, В. Н. Приезжева. - 2-е изд., перераб. и доп. - Москва : ГЭОТАР-Медиа, 2021. - 432 с. - ISBN 978-5-9704-5877-8. - Текст : электронный // ЭБС "Консультант студента" : [сайт]. - URL : <https://www.studentlibrary.ru/book/ISBN9785970458778.html>
2. Общая ультразвуковая диагностика : практ. рук. по ультразвуковой диагностике / под ред. В. В. Митькова. - Изд. 3-е., перераб. и доп. - Москва : Видар-М, 2019. - 740, [16] с. : ил., цв. ил. - Библиогр.: с. 739-740. - ISBN 978-5-88429-250-5. - Текст : непосредственный.

Дополнительная литература.

1. Лемешко, З. А. Ультразвуковая диагностика заболеваний желудка / Лемешко З. А., Османова З. М. - Москва : ГЭОТАР-Медиа, 2021. - 88 с. - ISBN 978-5-9704-5944-7. - Текст : электронный // ЭБС "Консультант студента" : [сайт]. - URL: <https://www.studentlibrary.ru/book/ISBN9785970459447.html>
2. Ультразвуковая мультипараметрическая диагностика патологии молочных желез / А. Н. Сенча [и др.] - Москва : ГЭОТАР-Медиа, 2017. - 360 с. - ISBN 978-5-9704-4229-6. - Текст : электронный // ЭБС "Консультант студента" : [сайт]. - URL: <https://www.studentlibrary.ru/book/ISBN9785970442296.html>
3. Чуриков, Д. А. Ультразвуковая диагностика болезней вен / Д. А. Чуриков, А. И. Кириенко. - 2-е изд., испр. и доп. - Москва : Литтерра, 2016. - 176 с. - (Иллюстрированные руководства). - ISBN 978-5-4235-0235-5. - Текст : электронный // ЭБС "Консультант студента" : [сайт]. - URL : <https://www.studentlibrary.ru/book/ISBN9785423502355.html>
4. Практическая ультразвуковая диагностика в педиатрии / под ред. Труфанова Г. Е. , Иванова Д. О. , Рязанова В. В. - Москва :

- ГЭОТАР-Медиа, 2018. - 216 с. - ISBN 978-5-9704-4225-8. - Текст : электронный // ЭБС "Консультант студента" : [сайт]. - URL : <https://www.studentlibrary.ru/book/ISBN9785970442258.html>
5. Практическая ультразвуковая диагностика : руководство для врачей : в 5 т. Т. 1. Ультразвуковая диагностика заболеваний органов брюшной полости / под ред. Г. Е. Труфанова, В. В. Рязанова. - Москва : ГЭОТАР-Медиа, 2016. - 240 с. - ISBN 978-5-9704-3759-9. - Текст : электронный // ЭБС "Консультант студента" : [сайт]. - URL : <https://www.studentlibrary.ru/book/ISBN9785970437599.html>
 6. Практическая ультразвуковая диагностика : руководство для врачей : в 5 т. Т. 2. Ультразвуковая диагностика заболеваний органов мочевыделительной системы и мужских половых органов / под ред. Г. Е. Труфанова, В. В. Рязанова - Москва : ГЭОТАР-Медиа, 2016. - 224 с. - ISBN 978-5-9704-3903-6. - Текст : электронный // ЭБС "Консультант студента" : [сайт]. - URL : <https://www.studentlibrary.ru/book/ISBN9785970439036.html>
 7. Практическая ультразвуковая диагностика : руководство для врачей : в 5 т. Т. 3. Ультразвуковая диагностика заболеваний женских половых органов / под ред. Г. Е. Труфанова, В. В. Рязанова - Москва : ГЭОТАР-Медиа, 2016. - 232 с. - ISBN 978-5-9704-3919-7. - Текст : электронный // ЭБС "Консультант студента" : [сайт]. - URL : <https://www.studentlibrary.ru/book/ISBN9785970439197.html>
 8. Практическая ультразвуковая диагностика. Т. 4. Ультразвуковая диагностика в акушерстве / Г. Е. Труфанов, Д. О. Иванов - Москва : ГЭОТАР-Медиа, 2017. - 184 с. - ISBN 978-5-9704-4123-7. - Текст : электронный // ЭБС "Консультант студента" : [сайт]. - URL : <https://www.studentlibrary.ru/book/ISBN9785970441237.html>
 9. Практическая ультразвуковая диагностика. Т. 5. Ультразвуковая диагностика заболеваний молочных желез и мягких тканей / под ред. Г. Е. Труфанова, В. В. Рязанова - Москва : ГЭОТАР-Медиа, 2017. - 240 с. - ISBN 978-5-9704-4032-2. - Текст : электронный // ЭБС "Консультант студента" : [сайт]. - URL : <https://www.studentlibrary.ru/book/ISBN9785970440322.html>
 10. Крюков, Е. В. Лучевая диагностика при заболеваниях системы крови / под общ. ред. Крюкова Е. В. - Москва : ГЭОТАР-Медиа, 2021. - 224 с. - ISBN 978-5-9704-6333-8. - Текст : электронный // ЭБС "Консультант студента" : [сайт]. - URL: <https://www.studentlibrary.ru/book/ISBN9785970463338.html>
 11. Рыбакова, М. К. Эхокардиография от М. К. Рыбаковой : [руководство] / М. К. Рыбакова, В. В. Митьков, Д. Г. Балдин. - Изд. 2-е. - Москва : Видар-М, 2018. - 588, [6] с. : ил., цв. ил. + 1 CD-ROM. - ISBN 978-5-88429-242-0. - Текст : непосредственный.

12. Ультразвуковая диагностика [Электронный ресурс] / Н. Ю. Маркина, М. В. Кислякова / под ред. С. К. Тернового. - 2-е изд. - М. : ГЭОТАР-Медиа, 2015. - 240 с.- Режим доступа: <http://www.studentlibrary.ru/>
13. Лучевая диагностика [Электронный ресурс] : учебник / [Г. Е. Труфанов и др.] ; под ред. Г. Е. Труфанова. - М. : ГЭОТАР-Медиа, 2016. - 496 с. : ил. – Режим доступа: <http://www.studentlibrary.ru/>
14. Детская ультразвуковая диагностика : учебник для ординаторов и врачей, обучающихся по специальностям 14.01.13 "Лучевая диагностика, лучевая терапия", и ординаторов, обучающихся по специальности 31.08.11 "Ультразвуковая диагностика". Т. 2 : Уронефрология / М. И. Пыков [и др.] ; ГБОУ ДПО РМАПО Минздрава России ; под ред. М. И. Пыкова. - Москва : Видар-М, 2014. - 234, [6] с. : ил., цв. ил. - Библиогр.: с. 226-227. - ISBN 978-5-88429-214-7. – Текст : непосредственный.
15. Детская ультразвуковая диагностика : учебник для ординаторов и врачей, обучающихся по специальностям 14.01.13 "Лучевая диагностика, лучевая терапия", и ординаторов, обучающихся по специальности 31.08.11 "Ультразвуковая диагностика". Т. 3 : Неврология. Сосуды головы и шеи / М. И. Пыков [и др.] ; ГБОУ ДПО РМАПО Минздрава России ; под ред. М. И. Пыкова. - Москва : Видар-М, 2015. - 362, [6] с. : ил., цв. ил. - Библиогр.: с. 353-354. - ISBN 978-5-88429-219-2. – Текст : непосредственный.
16. Детская ультразвуковая диагностика : учебник для ординаторов и врачей, обучающихся по специальностям 14.01.13 "Лучевая диагностика, лучевая терапия", и ординаторов, обучающихся по специальности 31.08.11 "Ультразвуковая диагностика". Т. 4 : Гинекология / И. А. Озерская [и др.] ; ГБОУ ДПО РМАПО Минздрава России ; под ред. М. И. Пыкова. - Москва : Видар-М, 2016. - 465, [7] с. : ил., цв. ил. - Библиогр.: с. 456-459. - ISBN 978-5-88429-225-3. – Текст : непосредственный.
17. Детская ультразвуковая диагностика : учебник для ординаторов и врачей, обучающихся по специальностям 14.01.13 "Лучевая диагностика, лучевая терапия", и ординаторов, обучающихся по специальности 31.08.11 "Ультразвуковая диагностика". Т. 5 : Андрология. Эндокринология. Частные вопросы / М. И. Пыков [и др.] ; ГБОУ ДПО РМАПО Минздрава России ; под ред. М. И. Пыкова. - Москва : Видар-М, 2014. - 356, [4] с. : ил., цв. ил. - Библиогр.: с. 355. - ISBN 978-5-88429-230-7. – Текст : непосредственный.
18. Куликов, В. П. Основы ультразвукового исследования сосудов / В. П. Куликов. - Москва : Видар-М, 2015. - 388, [4] с. : ил., цв. ил. - ISBN 978-5-88429-215-4. – Текст : непосредственный.

19. Отто, К. Клиническая эхокардиография : практическое руководство / К. Отто ; пер. с англ. под общ. ред. В. А. Сандриков. - Москва : Логосфера, 2019. - 1320 с. : ил. - ISBN 978-5-98657-064-8. – Текст : непосредственный.
20. Новиков, В. И. Эхокардиография. Методика и количественная оценка / В. И. Новиков, Т. Н. Новикова. - 2-е изд. перераб. и доп. - Москва : МЕДпресс-информ, 2020. - 120 с. : ил. - Библиогр.: с. 116-117. - ISBN 978-5-00030-747-2. – Текст : непосредственный.
21. Труфанов, Г. Е. Лучевая диагностика (МРТ, КТ, УЗИ, ОФЭКТ и ПЭТ) заболеваний печени : руководство / Труфанов Г. Е., Рязанов В. В., Фокин В. А. ; под ред. Г. Е. Труфанова. - Москва : ГЭОТАР-Медиа, 2008. - 264 с. - ISBN 978-5-9704-0742-4. - Текст : электронный // ЭБС "Консультант студента" : [сайт]. - URL : <https://www.studentlibrary.ru/book/ISBN9785970407424.html>
22. Блинов А. Ю. Основы ультразвуковой фетометрии [Текст] : практ. пособие для врачей / А. Ю. Блинов, М. В. Медведев. - М. : Реал Тайм, 2012. - 132, [4] с. : ил., цв. ил. - Библиогр. : с. 119-122.
23. Заболотская Н. В. Новые технологии в ультразвуковой маммографии [Текст] : практ. рук. [для врачей ультразвуковой диагностики, студентов мед. ВУЗов, маммологов, гинекологов, эндокринологов] / Н. В. Заболотская, В. С. Заболотский. - [2-е изд., перераб. и доп.]. - М. : Фирма СТРОМ, 2010. - 254, [2] с. : ил., цв. Ил
24. Медведев М. В. Основы доплерографии в акушерстве [Текст] : практ. пособие для врачей / М. В. Медведев. - Изд. 3-е, доп. - М. : Реал Тайм, 2013. - 77, [3] с. : ил., цв ил.
25. Медведев М. В. Основы ультразвукового скрининга в 11-14 недель беременности [Текст] : практ. пособие для врачей / М. В. Медведев, Н. А. Алтынник. - Изд. 3-е, доп. - М. : Реал Тайм, 2011. - 107, [5] с. : ил.
26. Медведев М. В. Основы ультразвукового скрининга в 20-22 недели беременности [Текст] : практ. пособие для врачей / М. В. Медведев. - М. : Реал Тайм, 2010. - 112 с. : ил.
27. Медведев М. В. Пренатальная эхография. Дифференциальный диагноз и прогноз. [Текст] / М. В. Медведев. - М. : Реал Тайм, 2012. - 448, [16] с. : цв. ил.
28. Мультиспиральная компьютерная томография [Электронный ресурс] / Морозов С.П., Насникова И.Ю., Сеницын В.Е. / Под ред. С.К. Тернового. – М. : ГЭОТАР-Медиа, 2009. - 112 с. - (Библиотека врача-специалиста) – Режим доступа: <http://www.studentlibrary.ru/>
29. Остманн Й. В. Основы лучевой диагностики. От изображения к диагнозу [Текст] / Й. В. Остманн, К. Уальд, Кроссин Дж. ; пер. с англ. под ред. Г. Е. Труфанова, В. В. Рязанова. - М. : Медицинская литература, 2012. - 356 с. : 1035 ил.

30. Постнова Н. А. Ультразвуковая диагностика заболеваний вен нижних конечностей [Текст] : практ. рук. [для врачей ультразвуковой диагностики, флебологов, студентов мед. вузов] / Н. А. Постнова. - М. : Фирма СТРОМ, 2011. - 176 с. : ил., цв. ил.

Интернет-ресурсы, рекомендованные для самостоятельной подготовки и как дополнительный источник информации.

Русскоязычные ресурсы

Ультразвуковая диагностика, Атлас ультразвуковой диагностики, документация, методические рекомендации, статьи. <http://www.sono.nino.ru>

Ультразвуковая диагностика. АРМ врача ультразвуковой диагностики <http://www.lins.ru>

Сайт врачей ультразвуковой диагностики <http://acoustic.ru/>

Клуб радиологов и врачей ультразвуковой и функциональной диагностики. <http://www.y3u.ru>

Российская ассоциация специалистов ультразвуковой диагностики <http://rasudm.org/>

Ассоциация врачей ультразвуковой диагностики в акушерстве и гинекологии <https://prenataldiagn.com>

Сонография.ру <http://www.sonography.ru>

Русский медицинский сервер <http://www.rusmedserv.com>

TELEMED -ultrasound medical systems <http://www.telemed.lt>

Ультразвуковая диагностика (случаи из жизни). Новые ультразвуковые технологии -теория и практика. Телемедицина - прикладные вопросы и ответы. <http://www.alkor.nort.kiev.ua/>

Радиология, ультразвуковая и функциональная диагностика (аппаратура и методы ультразвуковой и функциональной диагностики, лучевой диагностики и терапии, радиологии, томографии, КТ, МРТ, рентгенологии, ангиологии. Образование и дискуссии врачей) <http://www.radiology.ru>

Ультразвуковая диагностика (публикации; документы; приказы, методические рекомендации; атлас ультразвуковых изображений; о производителях ультразвуковой техники; тематические ссылки) <http://www.sono.nino.ru:8100/>

1. Система общественного усовершенствования врачей Интернист <https://internist.ru/about/>

2. Интерактивный атлас анатомии человека e-Anatomy/ Медицинская визуализация. <https://www.imaios.com/ru/e-Anatomy>

3. Образовательный ресурс Радиология <https://radiographia.info>

Англоязычные ресурсы

Ultrasound Basics: From the Harvard Beth Israel Hospital

<http://www.chem.duke.edu/>

SRI Center for Medical Technology-European forum for radiologists

<http://eufora.org>

Публикации, библиотеки (Medline), журналы, посвященные ультразвуковой диагностике Русский Медицинский журнал

<http://www.rmj.net>

Journal of Ultrasound in Medicine <http://www.aium.org/Journals/>

European Journal of Ultrasound <http://www.elsevier.nl>

Medscape (MEDLINE and more) <http://www.medscape.com/>

Radiology <http://radiology.rsna.org>

EFSUMB Европейская федерация ультразвука в медицине и биологии
<https://efsumb.org>

WFUMB Всемирная федерация ультразвука в медицине и биологии
<https://wfumb.info>

Медицинские издательства

Издательство "Практика" <http://practica.ru>

"Видар" <http://www.vidar.ru>

"МедиаСфера" <http://www.mediasphera.aha.ru>

ПРИЛОЖЕНИЕ 1
Дневник практики

Ф.И.О. курсанта _____

Место прохождения практики: _____

Руководитель практики: _____
(должность, фамилия, имя, отчество)

Сроки практики: _____

С правилами охраны труда, техники безопасности и правилами внутреннего распорядка, действующими в организации, ознакомлен, инструктаж прошел _____
подпись

Дата	Вид деятельности	Выполнено самостоятельно	Выполнено с участием	Подпись куратора

Итоговая оценка усвоения умений и практических навыков: зачтено не зачтено
(подчеркнуть)

Руководитель стажировки _____ / _____ /
(подпись) *(фамилия, и.о.)*

М.П. _____ Дата «__» _____ 2 _____

