



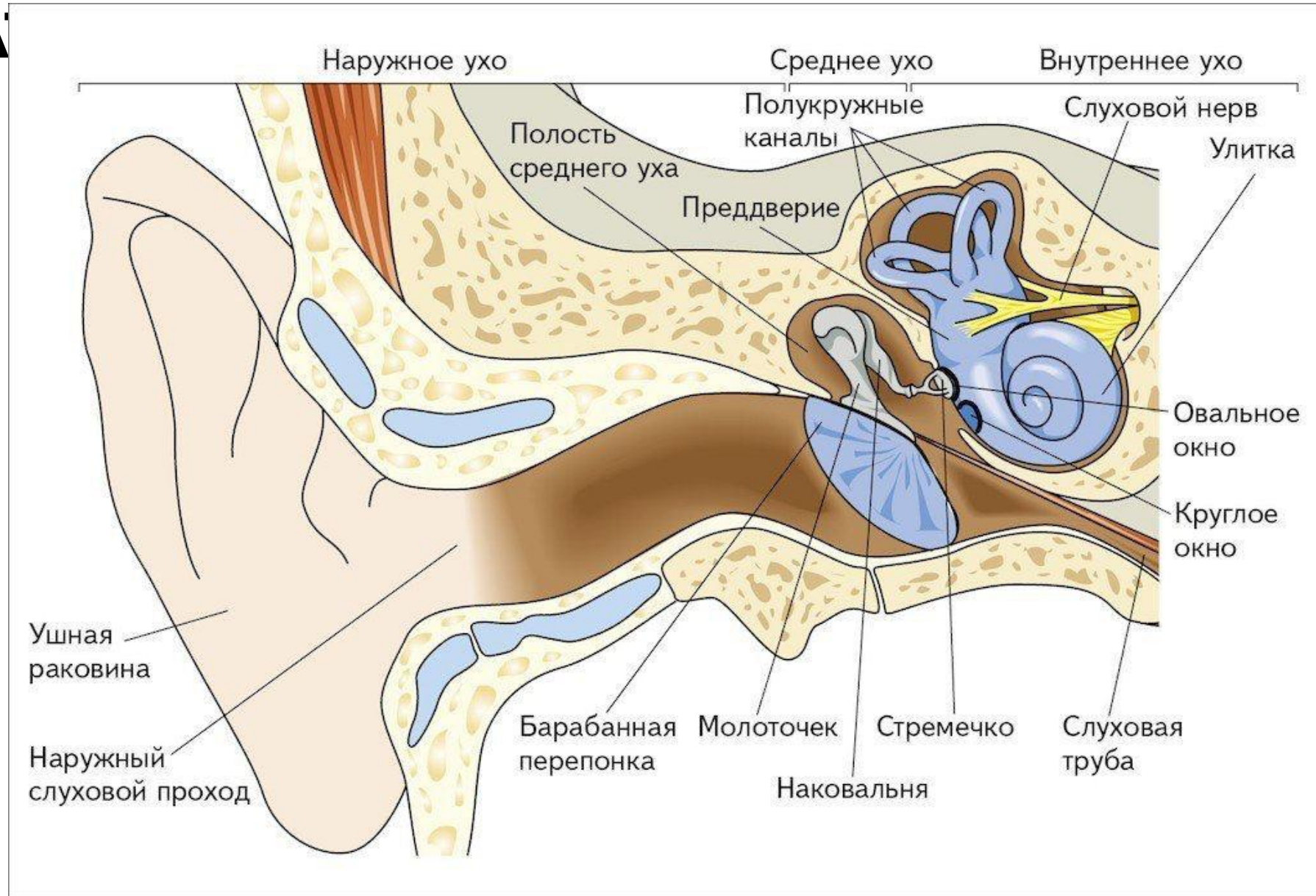
Федеральное государственное бюджетное образовательное учреждение
высшего образования
«Волгоградский государственный медицинский университет»
Министерства Здравоохранения Российской Федерации



АНАТОМИЯ ВЕСТИБУЛЯРНОГО АППАРАТА

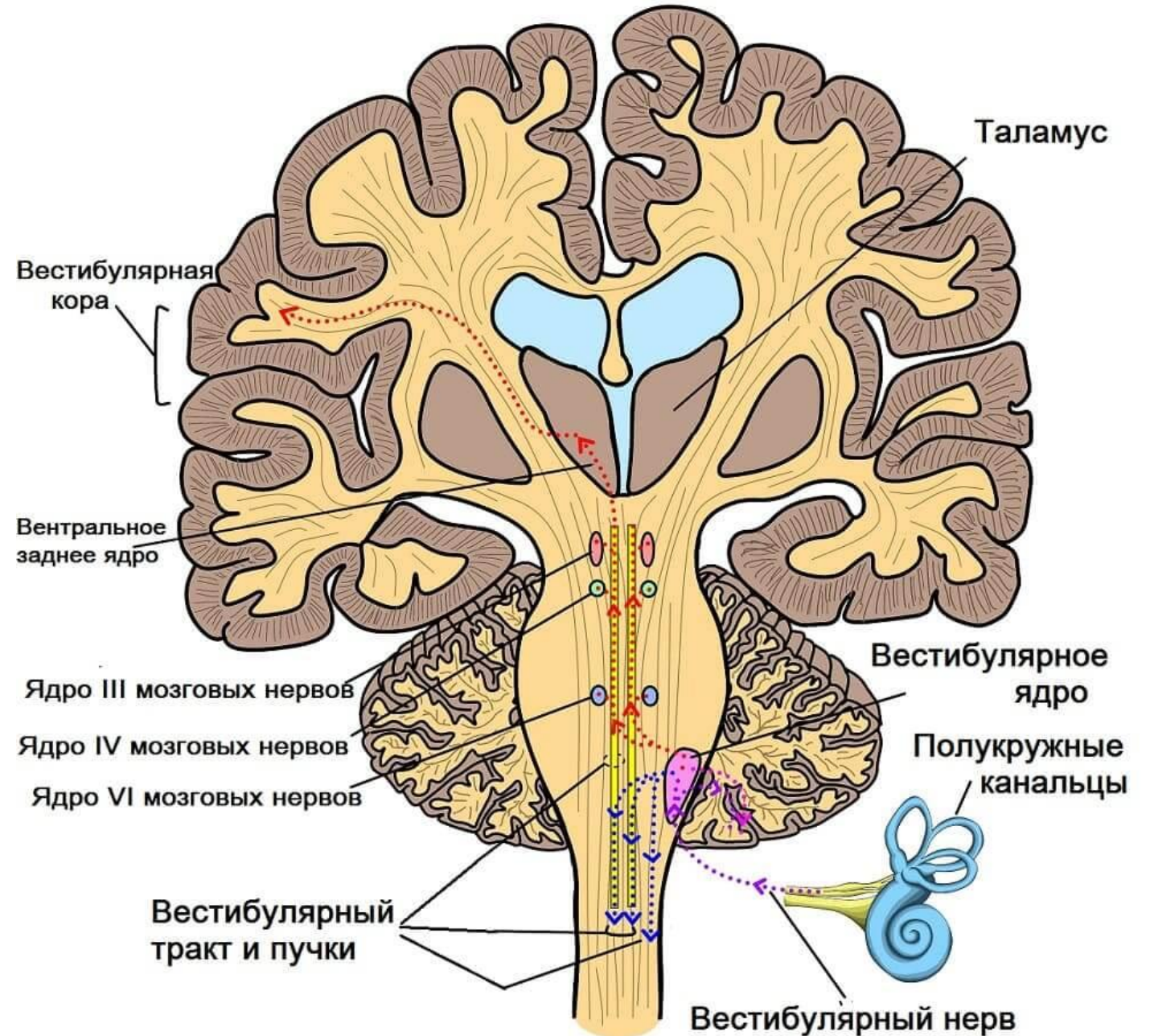
Подготовила: студентка IV курса
Лечебного факультета
Долгова Валерия Андреевна

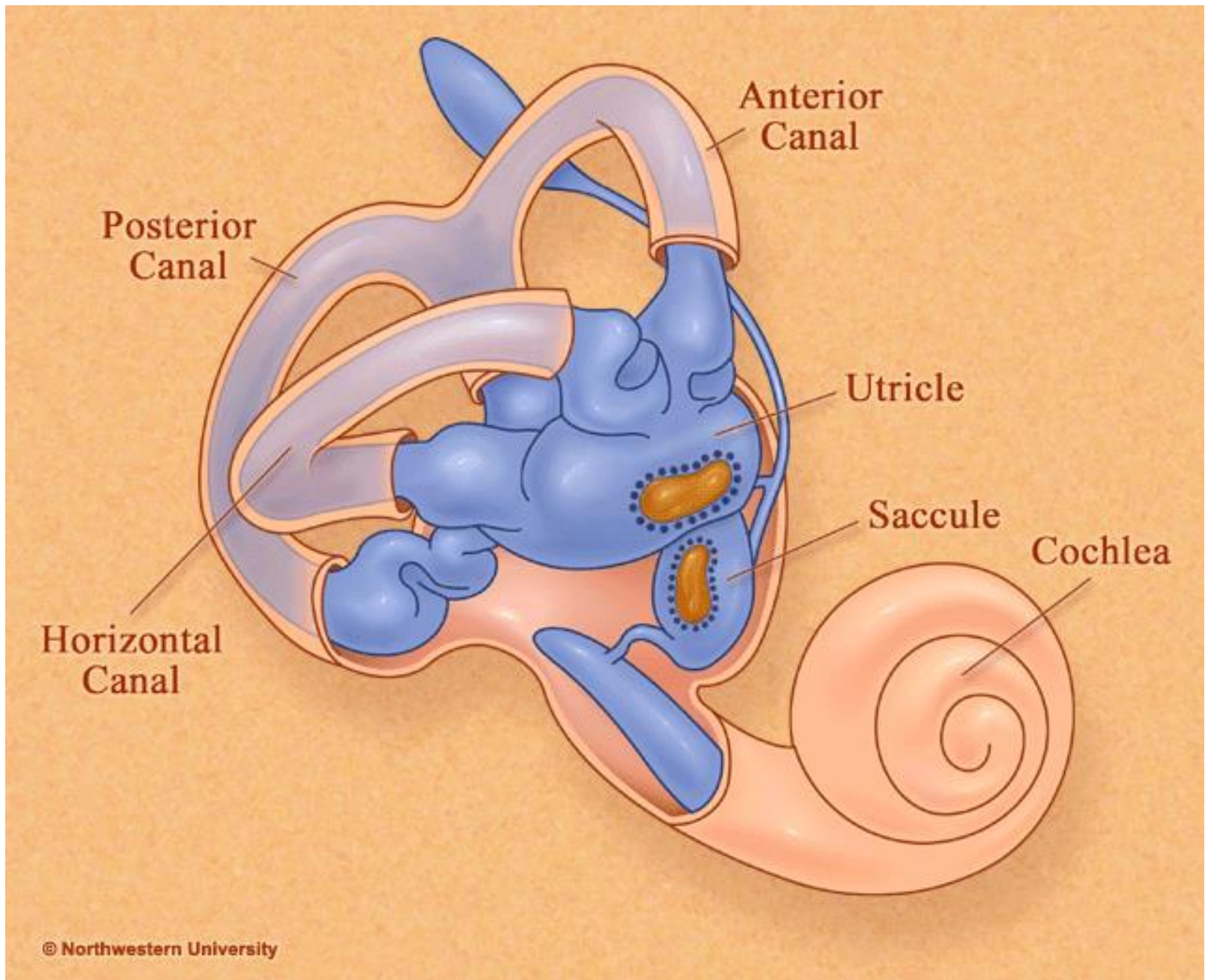
РАСПОЛОЖЕНИЕ ВЕСТИБУЛЯРНОГО АППАРАТА



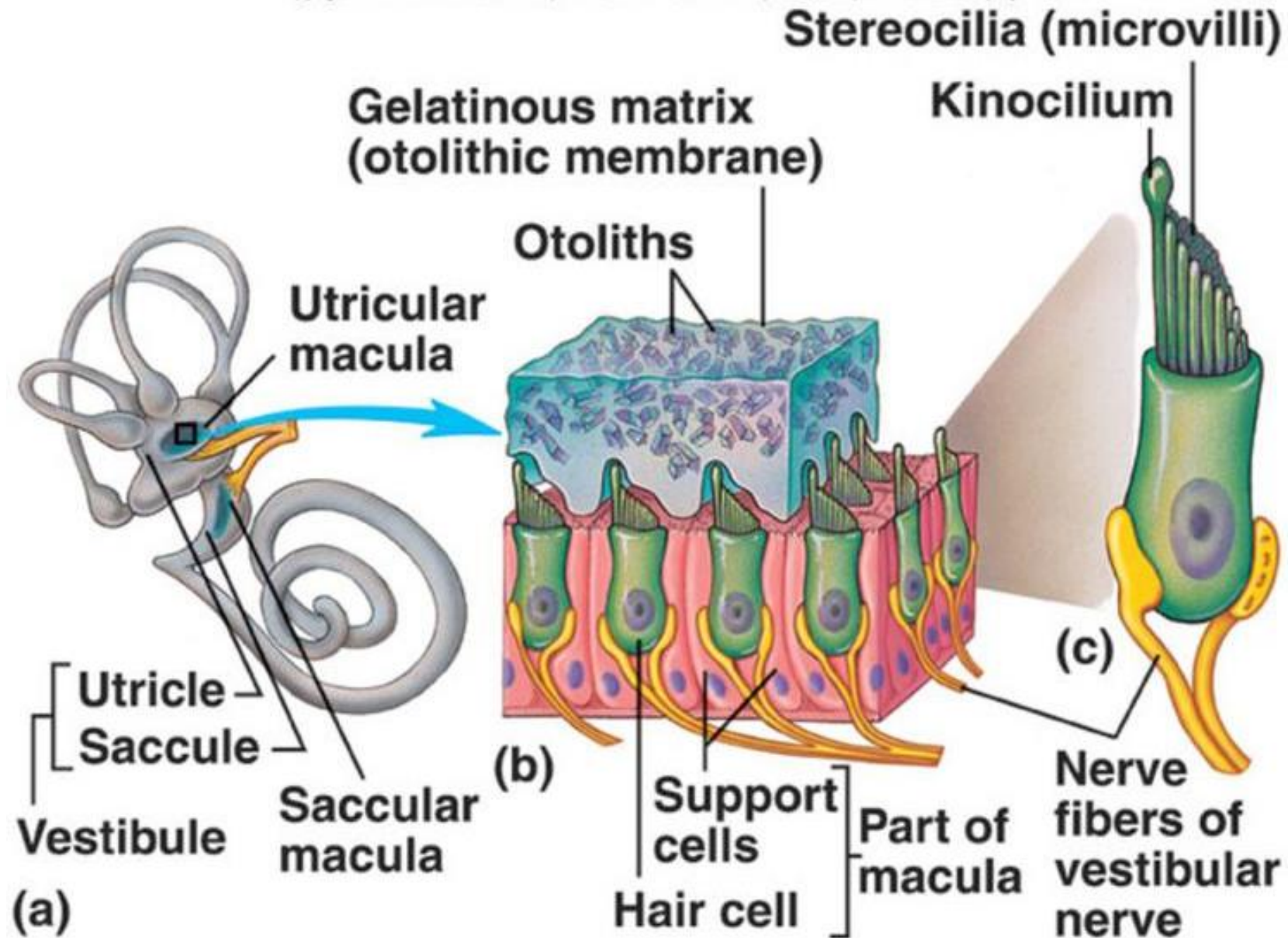
ОТДЕЛЫ

- Периферический отдел;
- Проводниковая часть;
- Кортикальный отдел.

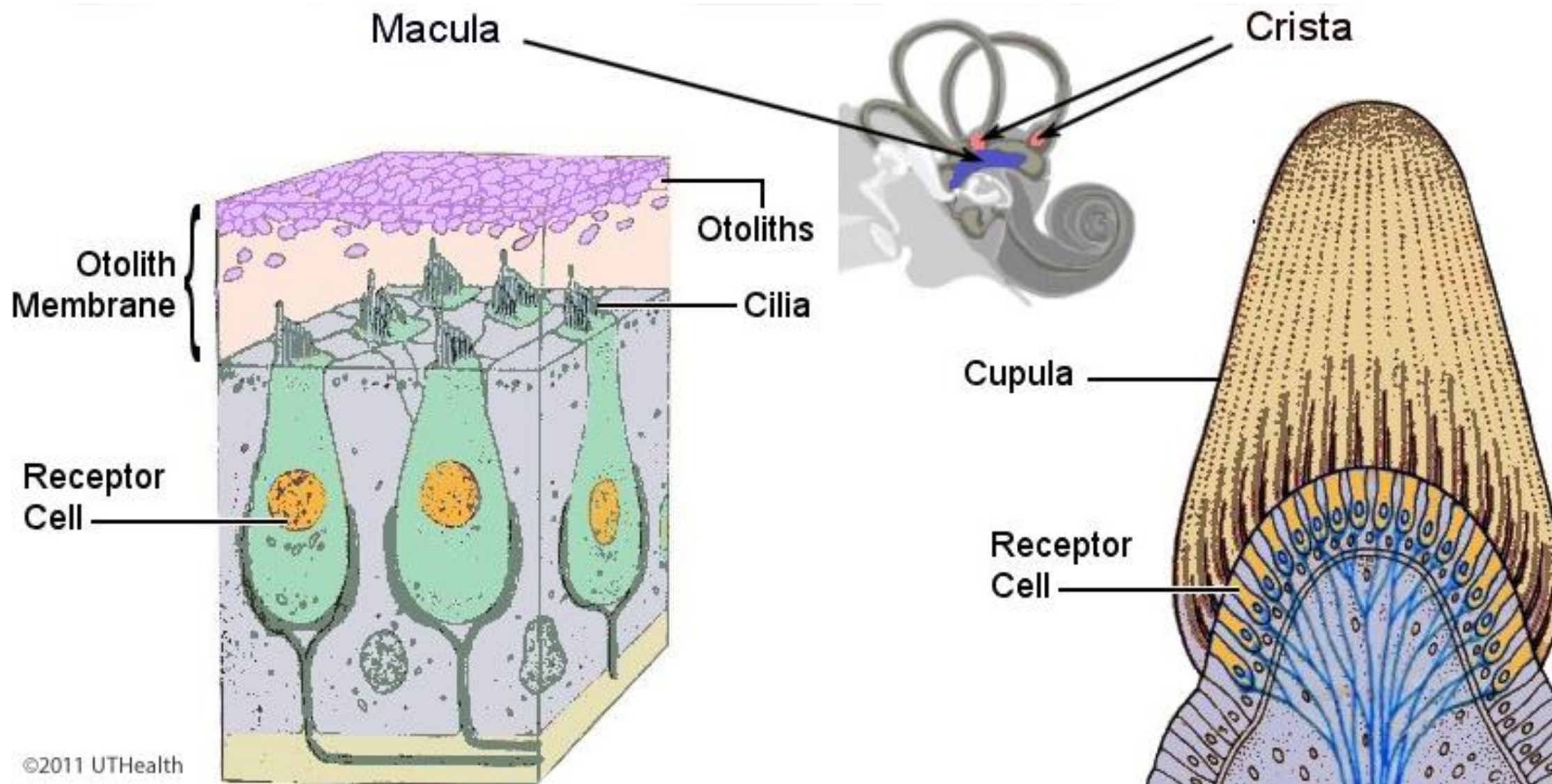




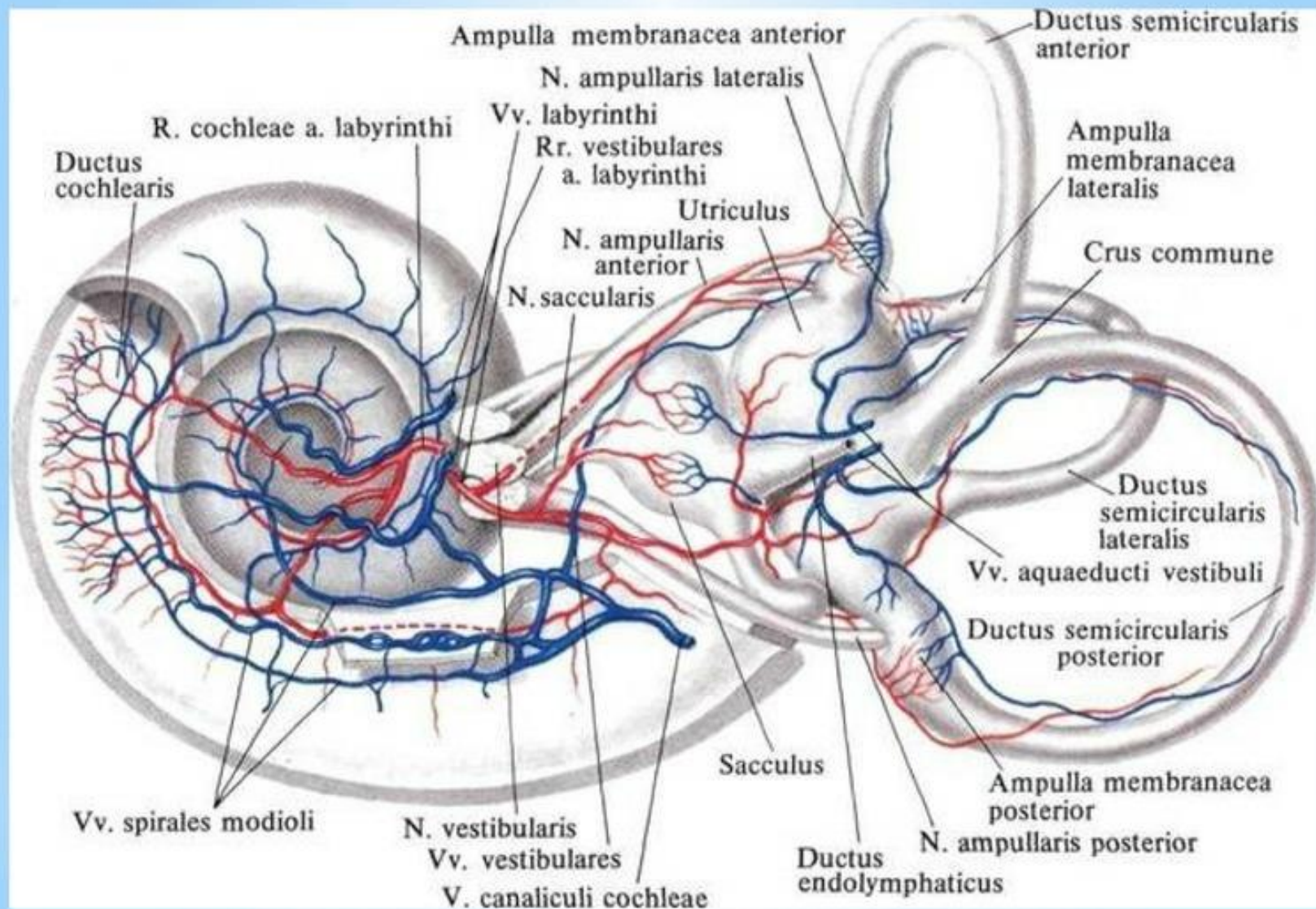
В ПОИСКАХ МАКУЛЫ



А ГДЕ КУПУЛА?



КРОВΟΣНАБЖЕНИЕ ВНУТРЕННЕГО УХА



**СПАСИБО ЗА
ВНИМАНИЕ!**

