


Государственное бюджетное образовательное учреждение
высшего профессионального образования
«Волгоградский государственный медицинский университет» Министерства
здравоохранения Российской Федерации

Кафедра ортопедической стоматологии и ортодонтии ИНМФО

УТВЕРЖДАЮ

Зав. кафедрой

 С.В. Дмитриенко
" 29 " августа 2023 г.

МЕТОДИЧЕСКАЯ РАЗРАБОТКА

СЕМИНАРСКОГО ЗАНЯТИЯ С КЛИНИЧЕСКИМИ ОРДИНАТОРАМИ

Для клинических ординаторов

РАЗДЕЛ 2: «Анатомо-физиологические особенности ЧЛЮ в различные
возрастные периоды.»

Основной профессиональной образовательной программы подготовки
кадров высшей квалификации в ординатуре по специальности: 31.08.77
«Ортодонтия»

2023

РАЗДЕЛ 2: «Анатомо-физиологические особенности ЧЛЮ в различные возрастные периоды»

Занятие 3-5.

ЦЕЛЬ: На основании теоретических знаний изучить клиническую морфологию ЧЛЮ в период прикуса молочных зубов.

Формируемые компетенции: УК - 1; ПК - 1, ПК - 2, ПК - 10.

ПРОДОЛЖИТЕЛЬНОСТЬ ЗАНЯТИЯ: 6 академических часов (270 минут).

МЕТОДИКА ПРОВЕДЕНИЯ И РАСЧЕТ ВРЕМЕНИ:

1. Организационные вопросы - 15 мин.
2. Контроль исходного уровня знаний - 30 мин.
3. Опрос по контрольным вопросам - 180 мин.
4. Контроль итогового уровня знаний - 30 мин.
5. Задание на следующее занятие – 15 мин.

МАТЕРИАЛЬНОЕ ОБЕСПЕЧЕНИЕ: клинические кабинеты; методические разработки, тестовые задания, учебная литература.

МЕСТО ПРОВЕДЕНИЯ: учебная база кафедры ортопедической стоматологии и ортодонтии ИНМФО.

ВОПРОСЫ ДЛЯ ВЫЯВЛЕНИЯ ИСХОДНОГО УРОВНЯ ЗНАНИЙ:

1. Понятия о молочном прикусе.
2. Понятия об этапах развития прикуса ребенка.

КОНТРОЛЬНЫЕ ВОПРОСЫ ПО ТЕМЕ ЗАНЯТИЯ:

1. Этапы формирования пульпы зуба.
2. Этапы формирования эмали зуба.
3. Этапы формирования дентина зуба.
4. Этапы формирования цемента корня зуба.
5. Сроки закладки и формирования молочных зубов.
6. Сроки закладки и формирования постоянных зубов.
5. Сроки прорезывания молочных зубов.
6. Сроки прорезывания постоянных зубов.
7. Смена молочных зубов на постоянные.
8. Особенности строения слизистой оболочки полости рта новорожденного.
9. Этапы развития прикуса у ребенка.
10. Периоды подъема молочного прикуса.
11. Отличие молочных зубов от постоянных.

ТЕОРЕТИЧЕСКИЕ ПОЛОЖЕНИЯ И МЕТОДИЧЕСКИЕ УКАЗАНИЯ ПО ПРОВЕДЕНИЮ ЗАНЯТИЯ

Аннотация.

Часть 1. Морфологическая и функциональная характеристика периода развития прикуса ребенка.

Временный прикус длится от момента прорезывания зубов до 6–6,5 лет и характеризуется следующими особенностями:

- количество зубов – 20, отсутствует группа премоляров;
- при смыкании временные зубы верхней челюсти перекрывают нижние более, чем на 1/3 высоты коронки;
- антагонистами для временных клыков верхней челюсти являются клык и первый временный моляр нижней челюсти, временные клыки нижней челюсти;
- окклюзионная плоскость в период временного прикуса ровная, так что режущие края и жевательные бугры всех верхних и нижних зубов находятся в горизонтальной плоскости;
- срединная линия между центральными резцами верхней и нижней челюстей совпадает

Прикус временных зубов условно можно разделить на два возрастных периода, каждый из которых характеризуется определенными морфологическими признаками. Первый период длится до 4,5 лет. Второй период начинается с 4,5 лет и длится до 6 – 6,5 лет.

В первом периоде временного прикуса сохраняется плотный контакт между зубами в зубном ряду. Бугры молочных зубов ярко выражены. На альвеолярных отростках отсутствуют площадки для первых постоянных моляров. Дистальные поверхности вторых моляров стоят в одной вертикальной плоскости.

Во втором периоде отмечается образование физиологических трем и диастемы. Возникает физиологическая стираемость бугров временных зубов. Появляются признаки подвижности зубов в связи с рассасыванием корней. На альвеолярных отростках за вторым временным моляром формируются площадки для первых постоянных моляров и происходит образование дистальной ступени в области задней поверхности вторых временных моляров.

По данным А.Л. Владиславова (1969), встречаются три вида временных зубных дуг:

- наличие трем между передними зубами,
- наличие трем на верхней и нижней челюстях,
- отсутствие трем в переднем участке обеих зубных дуг.

Отсутствие трем – неблагоприятный прогностический признак, являющийся фактором риска, поскольку в отсутствие трем в 4 раза чаще встречается тесное расположение постоянных зубов.

В период с 7 до 11-12 лет, когда наряду с временными зубами появляются прорезавшиеся постоянные, соотношение зубных рядов характеризуется как **сменный прикус**. В этот промежуток времени происходит замена в определенной последовательности временных зубов на постоянные без существенного нарушения жевания.

Постоянный прикус формируется с 12 летнего возраста после прорезывания постоянных зубов у ребенка. В постоянном прикусе количество зубов 28 - 32, среди которых выделяют четыре группы: резцы, клыки, премоляры, моляры. Зубной ряд верхней челюсти имеет эллипсоидную форму, нижней - параболу. Постоянные верхние зубы наклонены коронками кнаружи, а корнями – внутрь. Коронки нижних наоборот, направлены в сторону языка, а их корни – кнаружи. Зубная дуга на верхней челюсти больше альвеолярной, которая в свою очередь больше базальной, так называемого базиса.

На нижней челюсти наблюдаются обратные взаимоотношения. Каждый верхний зуб смыкается с одноименным и позади стоящим нижним. Постоянный нижний зуб артикулирует с одноименным и впереди стоящим верхними зубами. Зубы расположены плотно, соприкасаясь контактными пунктами на апроксимальных поверхностях. Верхние фронтальные зубы

перекрывают нижние на 1/3 высоты коронки. Высота коронок постоянных зубов постепенно уменьшается в направлении от центральных резцов к молярам. Исключением из этого правила являются клыки. Вертикальная линия между верхними и нижними центральными резцами совпадает. Оклюзионная плоскость в постоянном прикусе сферическая, что отличает ее от горизонтальной окклюзионной плоскости в период временного прикуса.

Временные (молочные) зубы

У ребенка в возрасте от 6 месяцев до 2 лет прорезывается 20 зубов. Эти зубы называются молочными (временными). Во временном прикусе имеются 8 резцов, по 4 резца на каждой челюсти; 4 клыка, по 2 клыка на каждой челюсти; 8 моляров, по 4 моляра на каждой челюсти. В молочном прикусе отсутствует группа премоляров и третьи моляры. Всего в молочном прикусе 20 зубов.

Анатомическое строение коронок молочных зубов в общих чертах сходно со строением постоянных зубов.

Эмаль молочных зубов более пористая, шероховатая, более белого цвета. Толщина эмали равномерная, около 1 мм. На поверхности эмали в центре групп призм апатитов открываются крупные поры диаметром до 2 мкм, которые могут быть продолжением отростков одонтобластов, которые с возрастом укорачиваются до уровня эмалево-дентинной границы. Растворимость поверхностного слоя эмали может быть неодинаковой. У временных зубов самая меньшая прочность эмали во вторых молярах. Цвет временных зубов – ярко-белый, с голубоватым оттенком.

Дентин временных зубов менее плотный и прочный, имеет более широкие, чем у взрослых, дентинные трубочки, окруженные маломинерализованным слоем преддентина. На минерализации дентина также сказываются болезни матери в период беременности. Однако количество вырабатываемого дентина, его качество, длина и ширина корней в большинстве случаев зависят от наследственных факторов. В маломинерализованных зубах у детей, которые родились недоношенными от женщин, имевших патологию беременности, кариес развивается быстро, приводит к инфицированию дентина корней и околокорневых костных тканей. Толщина первичного дентина на жевательной поверхности 1,8 мм, на апроксимальной – 1,4 мм.

Для минерализации зубов большое значение имеет состав и количественный состав, которая больше, чем кровь, насыщена кальцием, фосфором и другими химическими элементами, необходимыми для прочности эмали.

Формирование корней молочных зубов

В процессе формирования корня принято различать 2 стадии: несформированной верхушки и незакрытой верхушки. В I стадии стенки корня тонкие, идут параллельно друг другу. Канал широкий, у верхушки еще расширяется и переходит в ростковую зону, которая представлена в виде очага разрежения костной ткани, ограниченного по периферии четко выраженной кортикальной пластинкой. Во II стадии наблюдается не закрытие верхушки у корня, заканчивающего свое формирование. В этой стадии стенки каналасформированы закруглены и сближаются у верхушки, у апикального отверстия канал сужается, ростковой зоны у верхушки нет. На месте ростковой зоны остается незначительное расширение периодонтальной щели, которая сохраняется около года после окончания формирования верхушки.

Рассасывание корней молочных зубов

После 5 лет начинается смена молочного прикуса на постоянный. Этому предшествует рост зачатков постоянных зубов и физиологическое рассасывание корней молочных зубов, которые выглядят укороченными, изъеденными. Рассасывание корней молочных зубов начинается с того корня, к которому ближе прилежит зачаток постоянного зуба. Зачатки постоянных зубов передней группы располагаются у язычной поверхности корня молочных

зубов, причем зачаток клыка находится значительно дальше от альвеолярного края челюсти, чем резцы. Зачатки премоляров расположены между корнями молочных моляров: на нижней челюсти ближе к заднему корню, а на верхней – ближе к заднещечному корню. Поэтому в однокоренных молочных зубах рассасывание начинается с язычной поверхности корня, а затем охватывает корень со всех сторон. У молочных моляров рассасывание начинается с внутренней поверхности корней, т.е. с поверхности, обращенной к межкорневой перегородке, где расположен зачаток постоянного зуба. При рассасывании корней пульпа молочных зубов замещается грануляционной тканью, которая принимает участие в процессе рассасывания. При значительном замещении грануляционной тканью рассасывание идет дополнительно от центра. Заканчивается оно к моменту прорезывания постоянного зуба.

Постоянные зубы возникают также на зубных пластинках. На 5 месяце развития позади зачатков молочных зубов образуются эмалевые органы резцов, клыков и малых коренных зубов. Дальнейшие этапы формирования сходны описанными для молочных зубов, причём зачатки постоянных зубов лежат вместе с молочным зубом в одной костной альвеоле.

Зачатки постоянных зубов начинают обызвествляться в первые месяцы после рождения. Сначала обызвествляются первые моляры, затем премоляры, резцы и клыки. В 3 года необызвествленными остаются вторые и третьи моляры. Обызвествление корней постоянных зубов завершается только к 15 годам, а корней зубов мудрости к 25 годам.

Развитие корней постоянных зубов

В процессе формирования верхушечных отделов корня выделяют 2 стадии – первую (несформированной верхушки) и вторую (незакрытой верхушки).

В I стадии длина корня достигает нормальной величины, стенки его расположены параллельно друг другу и в области верхушки корня представляются заостренными. Корневой канал широкий и заканчивается в области верхушки корня раструбом. Периодонтальная щель определяется только по боковым стенкам корня; в области верхушки она не определяется. Компактная пластинка стенки лунки четко выражена на всем протяжении корня. Эта стадия наблюдается в возрасте 8 лет для центральных и боковых резцов верхней челюсти, в 6 лет – для центральных резцов нижней челюсти, в 7-8 лет – для боковых резцов нижней челюсти и в 8 лет – для первых моляров нижней челюсти.

Во II стадии стенки корня зуба сформированы, однако в области верхушки корня они недостаточно сближены, в результате чего на рентгенограмме выявляется широкое апикальное отверстие. Корневой канал широкий, но его диаметр в области верхушки меньше, чем в области шейки. Периодонтальная щель выражена хорошо. В области верхушки щель более широкая, чем в остальных отделах. Компактная пластинка лунки на всем протяжении корня четко выражена. Эта стадия наблюдается в возрасте 9-13 лет для центральных резцов верхней челюсти, в 9-12 лет – для боковых ее резцов, в 7— 11 лет – для центральных и в 8-11 лет – для боковых резцов нижней челюсти, а в 8-10 лет – для первых моляров нижней челюсти. После закрытия верхушки корня периодонтальная щель около года продолжает оставаться расширенной, особенно в области верхушки корня.

Таким образом, окончание формирования корней постоянных зубов происходит в возрасте от 10 до 15 лет. Окончание формирования корней зубов определяется рентгенологически, когда на снимке не выявляется верхушечного отверстия и имеются четкие контуры периодонта.

Прорезывание зубов

В свете современных представлений прорезывание зубов обусловлено многими внешними и внутренними факторами и находится в тесной зависимости от общего состояния ребёнка.

В процессе прорезывания коронка зуба начинает перемещаться к альвеолярному

возвышению. По мере её продвижения в челюсти происходит резорбция костной ткани и коронка зуба оказывается покрытой лишь слизистой оболочкой. Непосредственно перед прорезыванием в соответствующем месте альвеолярного возвышения образуется небольшое выпячивание слизистой оболочки (холмик).

В дальнейшем эпителий зубного зачатка соприкасается со слизистой оболочкой альвеолярного возвышения, которая истончается и прорывается на вершине бугорка или режущего края прорезывающегося зуба. Полагают, что эпителий будущей десны срастается с эпителием зубного органа и после прорезывания зуба сохраняется на поверхности его коронки в виде тонкой бесструктурной оболочки - кутикулы эмали. После прорезывания коронки в области шейки зуба эпителий десны срастается с кутикулой эмали, образуя эпителиальное прикрепление. Щелевидное углубление между коронкой зуба и десной называется физиологическим зубодесневым желобком.

Прорезывание молочных (временных) зубов.

Молочные зубы прорезываются на 6-7 месяце жизни ребенка. К моменту прорезывания того или иного зуба отмечается полное развитие его коронки. У здоровых детей зубы прорезываются, когда корень сформирован на $\frac{1}{2}$ длины и более. Корень развивается окончательно и окончательно формируется после прорезывания коронки, при чём корни молочных зубов в течение 1,5-2 лет, постоянных - 3-4 лет.

Молочные зубы прорезываются в определённые сроки и в строгой последовательности, преимущественно соответствующими парами, а именно: резцы центральные - в возрасте 6-8 мес., резцы боковые - в 6-12 мес., клыки - в 16-20 мес., первые моляры - в 14-16 мес., вторые моляры - в 20-30 мес.

С 5 лет у детей начинают рассасываться корни молочных (временных) центральных и боковых резцов.

В период прорезывания постоянного зуба костная перегородка альвеолы, отделяющая корень молочного зуба от зачатка постоянного, постепенно рассасывается. Активное участие в процессе резорбции принимает так называемый резорбирующий орган, который состоит из молодой соединительной ткани с большим количеством многоядерных гигантских клеток (остеокластов), а также лимфоцитов. Затем начинается постепенное рассасывание корня молочного зуба. Резорбция корня происходит ассиметрично в виде лакун, ниш, в первую очередь в участках его соприкосновения с коронкой постоянного зуба. Корни клыков и резцов рассасываются сначала с язычной, моляры с межкорневой поверхности. Как предполагают, в рассасывании корня активное участие принимают пульпа молочного зуба, которая к этому времени превращается в грануляционную ткань. К моменту прорезывания постоянного зуба корень молочного зуба почти исчезает, а коронка его теряет опору и как бы выталкивается постоянным зубом.

После выпадения коронки молочного зуба в зубной альвеоле, как правило, уже можно обнаружить бугорки или режущий край соответствующего постоянного зуба (таблица 1).

Развитие и прорезывание постоянных зубов

На 5-м месяце внутриутробной жизни происходит закладка постоянных резцов, клыков и малых коренных зубов. Образуются они вдоль нижнего края зубной пластинки позади каждого зачатка молочного зуба. Эти зубы Н.В. Алтухов называет замещающими постоянными зубами, так как они приходят на смену соответствующим молочным зубам (только моляры замещаются премолярами). Закладка постоянных моляров становится возможной по мере роста и удлинения зубной пластинки (рис. 1). Раньше всего появляется зачаток первого моляра (на 5-м месяце эмбриональной жизни). Зачаток второго моляра появляется к середине первого года жизни, а

третьего — на 4-5-м году жизни. Н.В. Алтухов называет постоянные моляры дополнительными постоянными зубами, так как у них нет предшественников в молочной системе зубов.

Таблица 1.

Сроки прорезывания, формирования и резорбции корней временных зубов.

Зубы	Возраст ребенка	Сроки прорезывания	Окончание формирования корней	Резорбция корней
I	6 месяцев	н: 6—8 месяцев в: 7—9 месяцев	к 2 годам	с 4 лет
II	1 год	н: 8—10 месяцев в: 9—10 месяцев	к 2 годам	с 5 лет
III	2 года	н: 16—20 месяцев в: 18—22 месяцев	к 5 годам	с 7—9 лет
IV	1.5 года	н: 12—16 месяцев в: 16—20 месяцев	к 4—4.5 годам	с 7 лет
V	2.5—3 года	н: 20—23 месяца в: 24—32 месяца	к 4—4.5 годам	с 7—8 лет

В возрасте 6-8 лет начинается прорезывание постоянных зубов. Первыми на 6-м году жизни прорезываются нижние, а затем и верхние первые постоянные моляры. Взаимоотношение первых моляров верхней и нижней зубных дуг называют ключом зубной системы, так как по ним как бы «равняются» и «устанавливаются» вес остальные постоянные зубы. Некоторое время эти постоянные зубы функционируют вместе с молочными зубами. Однако вскоре начинается смена зубов: молочные зубы выпадают, и их замещают постоянные зубы. Еще задолго до прорезывания постоянных зубов начинается процесс резорбции корней молочных зубов, на поверхности которых группами собираются остеокласты. Разрушение дентина идет и со стороны пульпы молочных зубов. В конце концов от молочных зубов остаются лишь пустые коронки, которые легко вытесняются растущими постоянными зубами. Естественно, что при прорезывании постоянных моляров этот процесс разрушения корней молочных зубов отсутствует, и прорезывание их совершается так же, как и обычных молочных зубов. Исключение составляют зубы мудрости, прорезывание которых в связи с их анатомическим положением часто бывает затруднено.

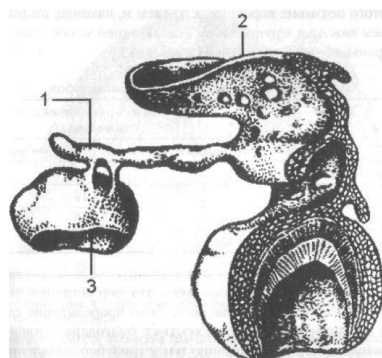


Рис. 1. Зачатки молочного и постоянного зубов: 1 - зубная пластинка; 2 - эпителий ротовой полости; 3 - зачаток постоянного зуба; 4 - зачаток молочного зуба.

Прорезывание коронки постоянного зуба.

Этот процесс считается законченным лишь после выдвижения коронки в полость рта, что

сопровождается образованием физиологического зубодесневого желобка.

Сроки и последовательность прорезывания постоянных зубов следующие: центральные резцы прорезываются в возрасте 7-8 лет, боковые резцы-8- 9 лет, клыки в 10-12 лет, первые премоляры в 9-10 лет, вторые премоляры в 11-12 лет, первые моляры 5-6 лет, вторые моляры 12-13 лет, третьи моляры 18-25 лет. Прорезывание зубов нижней челюсти как временного, так и постоянного прикуса несколько опережает прорезывание соответствующих зубов верхней челюсти.

Отличия молочных зубов от постоянных:

- 1) молочные зубы значительно меньше постоянных;
 - 2) слой твердых тканей тоньше, а полость зуба больше, чем в постоянных зубах;
 - 3) меньшая степень минерализации твердых тканей зуба;
 - 4) эмаль молочных зубов имеет белый цвет с голубоватым оттенком, а постоянных зубов – белый цвет с желтоватым оттенком;
 - 5) ширина коронок молочных зубов более выражена по сравнению с их высотой;
 - 6) больший, чем у постоянных зубов мезио-дистальный размер коронки;
 - 7) значительная разница между диаметром экватора и жевательной поверхностью, более выпуклый контур вестибулярной и оральной поверхностей;
 - 8) меньшее, чем в постоянных зубах, соотношение высоты коронки и длины корня (длинные и узкие корни по сравнению с высотой коронки);
 - 9) наличие выступообразного утолщения эмали (эмалевый валик) в области шейки молочного зуба;
 - 10) близкое расположение рогов пульпы (особенно мезиальных);
 - 11) в молочных зубах резко выражена граница перехода коронки в корень;
 - 12) корни молочных зубов сравнительно больше уплощены, тоньше и короче, чем корни постоянных зубов;
 - 13) корни у молочных моляров сильнее расходятся вследствие расположения между ними зачатка постоянного зуба, чем корни постоянных зубов;
 - 14) дистальное отклонение верхушек корней фронтальных зубов;
- корневые каналы и апикальное отверстие широкие в период формирования и рассасывания.

Часть 2. Строение и функциональная характеристика органов полости рта новорожденных детей, детей в возрасте 3–6 месяцев, 6–12 месяцев. Динамика формирования зубных рядов и прикуса у детей до 3-х лет, от 3-х до 6-ти лет.

Строение и функциональная характеристика органов полости рта новорожденных детей, детей в возрасте 3–6 месяцев, 6–12 месяцев.

Пропорции лица новорожденного и взрослого человека различны. В основном это определяется соотношением размеров мозговой и лицевой частей черепа. Отчетливо выдающийся лобно-носовой валик и недоразвитие нижней челюсти характерны для лица новорожденного. По мере развития под влиянием функциональной нагрузки жевательных мышц и челюстей увеличиваются их объем и размеры по отношению к размерам других частей лица.

Рост лицевого скелета носит волнообразный характер. Периоды активного роста: от рождения до 6 мес., от 3 до 4 лет и от 7 до 11 лет. Патологические состояния (травма, остеомиелит и др.), в результате которых возникло нарушение зон роста костей лица, особенно ярко выявляются в этом возрасте.

Полость рта новорожденного ребенка сравнительно мала и отделяется от преддверия полости рта десневыми валиками, являющимися уплотнением слизистой оболочки. Слабо или

умеренно выражен свод твердого неба с хорошо видимыми поперечными складками. Дно полости рта мелкое. В сравнительно небольшой полости рта помещается относительно большой язык. Жевательные мышцы развиты хорошо. В толще щеки имеются довольно плотные и сравнительно четко отграниченные скопления жира – так называемые комочки Биша, или жировое тело щеки. Они придают упругость щекам новорожденного, что важно для сосания.

Эпителиальный покров слизистой оболочки рта отличается нежностью и некоторой сухостью. Окраска слизистой оболочки из-за обилия кровеносных сосудов яркая. Вдоль средней линии на твердом небе почти всегда заметны желтовато-белые точки – так называемые боновские узелки. По краю десневого валика тянется плотный волнообразный валик, особенно четко выделяющийся после сосания. Это складка Робена-Мажито, наиболее хорошо выраженная на участке между местами прорезывания в дальнейшем клыков.

Наружная часть слизистой оболочки губ имеет поперечную исчерченность в виде маленьких подушечек беловатого цвета, разделенных между собой довольно глубокими бороздками, идущими поперечно по отношению к длиннику губы (валики Пфаундлера-Люшка).

Указанные особенности позволяют ребенку захватывать губами сосок материнской груди.

Слюнные железы функционируют с момента рождения, но в первое время секреция слюны незначительна, что и обуславливает некоторую сухость слизистой оболочки рта у детей в первые месяцы жизни. С 5–6-го месяца жизни слюноотделение значительно усиливается. Иногда дети не успевают своевременно проглатывать слюну, и она непроизвольно вытекает изо рта (физиологическое слюноотделение).

У новорожденных верхняя челюсть слабо развита, коротка, широка и состоит главным образом из альвеолярного отростка с расположенными в нем фолликулами зубов. Тело челюсти имеет небольшие размеры, поэтому зачатки молочных зубов располагаются непосредственно под орбитами, только по мере роста челюсти альвеолярный отросток все больше отступает от глазницы.

Твердое небо, почти плоское у новорожденных, с возрастом приобретает форму купола.

Рост продольных размеров нижней челюсти происходит путем энхондрального окостенения в мышечковом отростке. На протяжении всего периода продольного роста в области ветви челюсти наблюдается сложная перестройка костеобразовательных процессов: по переднему краю ветви происходит моделирующая резорбция костной ткани, по заднему – построение костной ткани надкостницей. Таким образом, постепенно увеличиваются продольные размеры ветви и тела челюсти. Увеличение толщины и формирование рельефа поверхности нижнечелюстной кости происходит оппозиционно за счет костеобразовательных процессов в надкостнице.

Рост ветви челюсти в длину сопровождается изменением угла между ней и телом челюсти: очень тупой у ребенка угол становится более острым у взрослого и меняется примерно от 140 до 105–110 градусов.

Нижняя челюсть новорожденного имеет развитую альвеолярную часть, узкую полосу кости под ней, представляющую тело челюсти. Высота альвеолярной части – 8,5 мм., высота тела челюсти – 3–4 мм. У взрослого, наоборот, высота альвеолярной части – 11,5 мм, высота челюсти – 18 мм.

Ветви короткие, но сравнительно широкие, с выраженным мышечковыми отростками и венечными отростками; углы челюсти очень тупые.

В возрасте от 9 мес. до 1,5 лет нижнечелюстное отверстие располагается в среднем на 5 мм ниже уровня альвеолярной части. У детей 3–4 лет отверстие находится в среднем на 1 мм ниже жевательной поверхности зубов. В возрасте от 6 до 9 лет нижнечелюстное отверстие располагается в среднем на 6 мм выше жевательной поверхности зубов, а в 12 лет и позже – примерно на 3 см.

Структурные особенности нижней челюсти находятся в тесной зависимости от возрастных, функциональных и других факторов. В возрасте 1–2 лет появляются признаки функциональной структуры, обусловленной включением акта жевания. Челюстные кости заметно увеличиваются, структура уплотняется и уже отчетливо видны группы основных костных балочек, идущих продольно в теле челюсти и от него вертикально к альвеолярному краю. В возрасте от 3 до 9 лет идет перестройка губчатого вещества. Костные балочки получают более стройное направление. В области резцов кость приобретает среднепетлистое строение, в области временных моляров – крупнопетлистое.

Интенсивный рост нижней челюсти отмечается в возрасте от 2,5 до 4 и с 9 до 12 лет. Ветвь нижней челюсти интенсивно растет с 3 до 4 и с 9 до 11 лет. Рост челюсти происходит главным образом в боковых отделах и в области ветвей и заканчивается в основном к 15–17 годам, когда завершаются прорезывание зубов и формирование постоянного прикуса.

Рост альвеолярного отростка верхней челюсти и альвеолярной части тела нижней челюсти происходит синхронно с развитием и прорезыванием зубов. Количество и степень формирования зубов определяют возрастные размеры этих отделов челюстных костей.

У новорожденного в каждой челюсти залегает 18 фолликулов (10 молочных и 8 постоянных) различной стадии формирования и минерализации. Рентгенологически фолликул зуба выявляется в виде очага разряжения круглой формы с четко выраженным ободком кортикальной пластинки по периферии. Контуры будущего зуба можно проследить только с началом процесса минерализации, который начинается от эмалево–дентинной границы. Во время формирования коронки зуба фолликул имеет округлую форму. С началом развития шейки зуба фолликул начинает вытягиваться, постепенно приближаясь к краю альвеолярного отростка. Параллельно развитию корня идет образование межальвеолярной перегородки и пародонта. В этот период на рентгенограмме можно увидеть фолликул с заложенной в нем коронкой зуба и ростковой зоной. Ростковая зона, имеющая форму сосочка, видна в виде участка просветления в области формирующегося зуба.

К моменту рождения на верхнечелюстной, ни нижнечелюстной кости альвеолярные отростки окончательно не развиты. Иногда наблюдаются натальные зубы, хотя первые молочные зубы обычно не прорезываются до приблизительно 6–месячного возраста. Натальные зубы могут быть дополнительными, сформированными в результате аберрации развития тонкой зубной пластинки, но чаще всего это просто слишком рано прорезавшиеся центральный резец.

Время и последовательность прорезывания временных зубов показаны в таблице 2. Данные о прорезывании относительно различны: до 6 мес. Акселерации или задержки считаются в пределах нормы. Однако последовательность появления зубов обычно сохраняется. Можно ожидать, что первыми прорезываются центральные резцы, а сразу за ними остальные резцы. После 3–4–х месячного интервала появляются первые моляры на нижней и верхней челюстях, а спустя следующие 3 или 4 мес. – верхние и нижние клыки, которые практически заполняют промежуток между боковым резцом и первым моляром. Формирование прикуса временных зубов завершается к 24–30 месяцам, когда появляются вторые моляры на нижней челюсти, а затем на верхней.

Наличие промежутков между зубами нормально для фронтального отдела временного зубного ряда, но они особенно выделяются в двух местах, называемых тремами приматов. На верхней челюсти тремы приматов расположены между клыком и первым моляром. Тремы приматов обычно наблюдаются с самого начала появления зубов. Развивающиеся промежутки между резцами часто присутствуют с самого начала, но они несколько увеличиваются с ростом ребенка и расширением альвеолярных отростков. Наличие промежутков между временными зубами требуется для нормального размещения постоянных резцов.

Таблица 2.

Сроки формирования, прорезывания коронок и корней постоянных зубов.

Зубы	Начало гистогенеза	Формирование коронки	Сроки прорезывания	Сроки формирования корней
1	23–25-я неделя беременности	4 года	7 лет	10 лет
2	23–25-я неделя беременности	5 лет	7–8 лет	10–11 лет
3	23–25-я неделя беременности	7 лет	10–11 лет	13–15 лет
4	2,5 года	6 лет	9–10 лет	11–13 лет
5	3 года	7 лет	10–12 лет	13–15 лет
6	17–20-я неделя беременности	3 года	6–7 лет	9–10 лет
7	3 года	8 лет	11–13 лет	14–15 лет
8	4–5 лет (варьирует)	12 лет (варьируют)	18–21 год (варьируют)	24 года (варьируют)

Динамика формирования зубных рядов и прикуса у детей до 3-х лет, от 3-х до 6-ти лет.

Различают физиологический прикус и аномальные виды прикуса. При физиологическом прикусе привычное положение нижней челюсти совпадает с ее центральным положением. При аномалиях окклюзии привычное положение нижней челюсти не совпадает с ее центральным положением. В этих случаях вид прикуса определяется в том положении нижней челюсти, которое характерно для данного человека.

Прорезывание молочных зубов заканчивается к 2,5 годам, но формирование корней зубов продолжается. Прикус временных зубов формируется, начиная с 6 месяцев до 3–3,5 лет и характеризуется количеством прорезавшихся зубов, последовательностью, сроками прорезывания, размерами зубов, формой зубных рядов и видом смыкания.

Признаки физиологического смыкания зубных рядов в норме, характерного для прикуса молочных зубов.

1. Дистальные (задние) поверхности временных зубов располагаются в одной вертикальной плоскости.
2. Верхние передние зубы перекрывают нижние и плотно с ними контактируют. В области боковых зубов отмечается плотное бугрово-фиссурное смыкание временных моляров.
3. Фронтальные зубы располагаются без трем (за исключением трем приматов).

Период подготовки к смене временных зубов на постоянные (от 4 до 6 лет). В этом периоде наблюдается активный рост челюстных костей, для него характерны следующие признаки:

- Физиологические тремы и диастема, свидетельствующие о несоответствии между размерами молочных зубов и альвеолярных отростков челюстей;
- Наблюдается физиологическая стираемость режущих краев и жевательных поверхностей зубов, что способствует выдвиганию нижней челюсти;
- Происходит рассасывание корней временных зубов и активный рост в позадиомолярной области и в переднем отделе челюстных костей; заканчивается формирование элементов височно-нижнечелюстных суставов;

- Нижняя челюсть в результате активного роста смещается вперед;
- Превалирует функция жевания;
- Формируется прямая скользящая окклюзия во фронтальномучастке зубных рядов;
- Дистальные поверхности вторых временных моляров образуют мезиальную ступень.

Развитие ротовых функций.

Главными ротовыми функциями ротовой полости являются дыхание, глотание, жевание и звукопроизношение.

Дыхание – первоочередной определяющий фактор постановки нижнейчелюсти и языка. В момент рождения для того, чтобы новорожденный выжил, в течении нескольких минут необходимо обеспечить и поддержать воздушный канал. Для открытия этого канала нижняя челюсть должна быть отведена вниз, а язык перемещен вниз и вперед от задней фарингеальной стенки. Это позволяет воздуху проходить через нос и глотку в легкие. Новорожденные дети дышат только носом, позже появляется возможность дышать через рот.

Дыхательные движения «практикуются еще в утробе», хотя легкие, конечно, не вдыхают воздух. Глотание также наблюдается в последние месяцы жизни плода.

После установления воздушного потока следующим физиологическим приоритетом новорожденного является получение молока и попадание его в желудочно–кишечный тракт. Это осуществляется с помощью двух действий: сосания груди и глотания. Для получения молока ребенку не требуется высасывать его из груди матери, и возможно, он не способен на это. Вместо этого ребенку требуется лишь стимулировать мягкие мышцы, чтобы сокращаясь, они выделили молоко ему в рот. В ходе вскармливания младенец осуществляет небольшие покусывающие движения губами, которые являются инстинктивными действиями младенца. После попадания молока к нему в рот младенцу требуется лишь опустить язык, чтобы молоко протекло дальше в глотку и пищевод. Однако язык должен быть продвинут вперед до соприкосновения с нижней губой, так что молоко в действительности попадает на язык.

Данная последовательность событий определяет младенческое глотание, которое характеризуется активными сокращениями мускулатуры губ, продвижением кончика языка вперед до контакта с нижней губой и небольшой активностью задней части языка или фарингеальной мускулатуры. Положение языка в соприкосновении с нижней губой является настолько обычным для новорожденных, что считается положением покоя, и часто возможно, слегка потянув за губу новорожденного, заметить, что кончик языка двигается вместе с губой, как будто он к ней приклеен. Сосательный рефлекс и инфантильное глотание обычно исчезают в первый год жизни. С ростом новорожденного увеличивается активность мышц, поднимающих нижнюю челюсть в процессе глотания. По мере добавления в диету ребенка полужидких и почти твердых продуктов он вынужден использовать язык для более сложных действий по формированию пищевого комка, расположения его посередине языка и переноса его к глотке. Жевательные движения маленького ребенка обычно представляют собой движение нижней челюсти вбок при открытии, затем возвращение ее в область средней линии и закрытие для осуществления контакта зубов с пищей. Ко времени появления молочных моляров этот способ младенческогожевания уже хорошо развит. В это же время при помощи более сложных движений языка в задней части инфантильное глотание превращается в более сложный процесс.

Созревание ротовых функций происходит последовательно от передних областей к задним. К моменту рождения губы развиты относительно хорошо и способны к активной сосательной деятельности, а структуры, расположенные в глубине ротовой полости, почти не развиты. С течением времени развивается потребность в усилении активности задних частей

языка и более сложных движениях фарингеальных структур.

Принцип созревания спереди назад хорошо иллюстрируется процессом развития речи. Первые произносимые звуки – это губно-губные (м, п, б), некоторое время спустя появляются согласные, произносимые кончиком языка (т, б). Свистящие звуки (з, с) требующие постановки кончика языка близко к небу, появляются еще позже, а последний звук (р), требующий точной постановки задней части языка, часто не появляется до 4–5 лет.

После прорезывания молочных зубов на 2-м году питье из чашки заменяет питье из бутылки и кормление грудью, и число детей с привычкой непищевого сосания уменьшается. Когда прекращается сосательная деятельность, продолжающееся развитие модели глотания приводит к образованию взрослой модели. Этот тип глотания характеризуется отсутствием губной активности (т.е. губы расслаблены, кончик языка упирается в альвеолярный отросток за верхними резцами, а губы задней группы приводятся в состояние окклюзии во время глотания).

Однако пока существует сосательная привычка, полного перехода к взрослой модели глотания не будет. После затухания сосательной привычки полный переход к взрослой модели глотания может потребовать нескольких месяцев. Однако это осложняется тем, что передний открытый прикус, который может наблюдаться при длительном сохранении сосательной привычки, может еще больше задержать переход к взрослой модели из-за физиологической необходимости закрытия переднего промежутка.

Модель жевания взрослого сильно отличается от модели, типичной для ребенка: взрослый обычно опускает нижнюю челюсть прямо вниз, а потом перемещает челюсть вбок и приводит зубы в соприкосновение, в то время как ребенок перемещает челюсть в бок уже при открытии. Изменение жевательной модели происходит в результате прорезывания постоянных клыков, в возрасте около 12 лет. Взрослые, у которых не была развита нормальная функция клыков из-за сильно открытого переднего прикуса, сохраняет детскую жевательную модель.

Тестовые задания.

001. Отграничение ротовой полости от носовой происходит

- а) на 3-4 неделе беременности
- б) на 6-7 неделе беременности
- в) на 9-10 неделе беременности
- г) на 12-14 неделе беременности
- д) на 14-16 неделе беременности

002. Начало закладки и обызвествления временных зубов происходит

- а) на 8-9 неделе беременности
- б) на 12-16 неделе беременности
- в) на 20-24 неделе беременности
- г) на 30-32 неделе беременности
- д) на 33-40 неделе беременности

003. Рост челюстей в период эмбриогенеза взаимосвязан

- а) сначала с ростом языка
- б) сначала с формированием зачатков временных зубов
- в) сначала с ростом зачатков постоянных зубов
- г) с сочетанным действием всего перечисленного
- д) ни с чем из перечисленного

004. Положение нижней челюсти у новорожденного в норме

- а) ортогнатическое
- б) ретрогнатическое
- в) прогнатическое
- г) варибельное
- д) латерогнатическое

005. В период новорожденности для развития зубочелюстной системы роль акта сосания

- а) существенная
- б) не существенная
- в) существенная, но до определенного возраста
- г) не имеет значения
- д) очень существенная

006. Видами роста челюстных костей являются

- а) интерстициальный рост
- б) суставной рост
- в) суставной и шовный рост
- г) суставной, шовный и аппозиционный рост
- д) ремоделирующий рост

007. Временные резцы прорезываются

- а) в 6-12 месяцев
- б) в 12-18 месяцев
- в) в 18-24 месяцев
- г) в 24-30 месяцев
- д) в 34-40 месяцев

008. Временные первые моляры и клыки прорезываются

- а) в 6-12 месяцев
- б) в 16-20 месяцев
- в) в 20-24 месяцев
- г) в 28-32 месяцев
- д) в 34-40 месяцев

009. Временные клыки прорезываются

- а) в 6-12 месяцев
- б) в 16-20 месяцев
- в) в 20-24 месяцев
- г) в 28-30 месяцев
- д) в 34-40 месяцев

010. Вторые временные моляры прорезываются

- а) в 6-12 месяцев
- б) в 16-20 месяцев
- в) в 20-24 месяцев
- г) в 28-30 месяцев
- д) в 34-40 месяцев

011. I физиологическое повышение прикуса происходит

- а) в 6-12 месяцев
- б) в 16-24 месяцев
- в) в 28-30 месяцев
- г) в 30-36 месяцев
- д) в 40-46 месяцев

012. Вариантом смыкания первых постоянных моляров в норме является

- а) фиссурно-бугорковое смыкание (по I классу)
- б) бугровое
- в) фиссурно-бугорковое (по III классу)
- г) фиссурно-бугорковое (по II классу)
- д) не существенно

013. Характеристика сформированного временного прикуса в зависимости от размеров зубов и зубных дуг, межзубных контактов

- а) ортогнатический с мезиальной степенью или без нее у 55, 65, 75, 85 зубов
- б) прямой с мезиальной ступенью или без нее у 55, 65, 75, 85 зубов
- в) дистальный с расположением 55, 65, 75, 85 в одной плоскости
- г) мезиальный с мезиальной ступенью между 55, 65, 75, 85 зубов
- д) дистальный с дистальной ступенью между 55, 65, 75, 85 зубов

014. II физиологическое повышение прикуса происходит

- а) в 3-4 года
- б) в 6-8 лет
- в) в 9-10 лет
- г) в 10-12 лет
- д) в 12-14 лет

015. Влияние внутриротовых и околоротовых мышц на установление постоянных резцов в прикусе

- а) проявляется существенно
- б) проявляется не существенно
- в) не имеет значения
- г) проявляется очень существенно
- д) проявляется существенно до определенного возраста

016. Зачатки зубов внутри альвеолярного отростка перемещаются

- а) только в мезиальном направлении
- б) только в буккальном направлении
- в) только в окклюзионном направлении
- г) во всех трех направлениях
- д) в дистальном направлении

017. III физиологическое повышение прикуса происходит

- а) в 3-4 года
- б) в 6-7 лет

- в) в 9-11 лет
- г) в 10-12 лет
- д) в 12-13 лет

018. Шов нижней челюсти у ребенка окостеневает

- а) к 6 месяцам
- б) после первого года жизни
- в) после второго года жизни
- г) после третьего года жизни
- д) к 5 годам

019. Срединный небный шов окостеневает

- а) после первого года жизни
- б) к 6 годам
- в) к 14 годам
- г) к 18 годам
- д) после 20 лет, к 24-25 годам

020. У ребенка инфантильный тип глотания наблюдается

- а) до 1 года
- б) до 1.5-2 лет
- в) до 3-6 лет
- г) до 7-10 лет
- д) в течение всей жизни

021. IV физиологическое повышение прикуса происходит

- а) в 3-4 года
- б) в 6-7 лет
- в) в 9-11 лет
- г) в 12-15 лет
- д) в 15-18 лет

022. У ребенка устанавливается соматический тип глотания в возрасте

- а) 1 года
- б) 3-4 лет
- в) 5-6 лет
- г) 8-10 лет
- д) после 10 лет

023. Временный прикус формируется в возрасте

- а) до 1 года
- б) до 2 лет
- в) до 3 лет
- г) до 4 лет
- д) до 5 лет

024. Временный прикус считается сформированным

- а) от 1 года до 3 лет

- б) от 3 до 5 лет
- в) от 6 до 9 лет
- г) от 9 до 11 лет
- д) от 11 до 13 лет

025. Начальный период смешанного прикуса соответствует возрасту

- а) от 1 года до 3 лет
- б) от 3 до 6 лет
- в) от 6 до 9 лет
- г) от 9 до 12 лет
- д) от 12 до 15 лет

026. Конечный период смешанного прикуса соответствует возрасту

- а) от 3 до 6 лет
- б) от 6 до 9 лет
- в) от 9 до 12 лет
- г) от 12 до 15 лет
- д) после 15 лет

027. Постоянный прикус формируется в возрасте

- а) от 6 до 12 лет
- б) от 12 до 15 лет
- в) от 15 до 18 лет
- г) от 18 до 24 лет
- д) после 24 лет

028. V физиологическое повышение прикуса происходит в возрасте

- а) 3-4 лет
- б) 6-12 лет
- в) 12-15 лет
- г) 15-18 лет
- д) 18-24 года

029. Завершение формирования постоянного прикуса происходит в возрасте

- а) от 9 до 12 лет
- б) от 12 до 15 лет
- в) от 15 лет до 21 года
- г) от 21 до 24 лет
- д) после 25 лет

030. Формирование верхушек корней резцов и первых моляров нижней челюсти завершается в возрасте

- а) 7-8 лет
- б) 8-9 лет
- в) 9-10 лет
- г) 10-11 лет
- д) 11-12 лет

031. Формирование верхушек корней первых премоляров завершается в возрасте

- а) 11-12 лет
- б) 12-13 лет
- в) 13-14 лет
- г) 14-15 лет
- д) 15-16 лет

032. Формирование верхушек корней вторых премоляров завершается в возрасте

- а) 11-12 лет
- б) 12-13 лет
- в) 13-14 лет
- г) 14-15 лет
- д) 15-16 лет

033. Формирование верхушек корней клыков завершается в возрасте

- а) 11-12 лет
- б) 12-13 лет
- в) 13-14 лет
- г) 14-15 лет
- д) 15-16 лет

034. Формирование верхушек корней вторых моляров завершается в возрасте

- а) 11-12 лет
- б) 12-13 лет
- в) 13-14 лет
- г) 14-15 лет
- д) 15-16 лет

035. Формирование верхушек корней третьих моляров завершается в возрасте

- а) 9-12 лет
- б) 12-15 лет
- в) 15-18 лет
- г) 18-21 год
- д) 21-24 года

Аннотация.

Период сменного прикуса.

Наблюдается во втором шестилетнем периоде (6—12 лет) формирования зубочелюстной системы, в течение которого происходит расшатывание временных зубов, их постепенная замена постоянными зубами. Сохраняется такая же волнообразность процесса роста челюстей, зависящая от развития, роста и прорезывания постоянных зубов.

1. Первый этап - ранний сменный прикус отмечается с 6 до 9 лет.

- Наиболее активный рост челюстей наблюдается в первые 1,5 года (6 - 7,5 лет). Он обусловлен прорезыванием первых постоянных моляров, когда временные зубы заменяются постоянными.

В результате прорезывания первых постоянных моляров наблюдается активный рост челюстей и происходит второе физиологическое повышение прикуса.

- Под давлением растущей вперед нижней челюсти в возрасте 6 - 7 лет, преимущественно на верхней челюсти, между передними временными зубами увеличиваются тремы, что способствует повышению прикуса и установлению в зубной ряд прорезывающихся постоянных резцов, больших по размеру, чем молочные.

- Прорезывание первого постоянного моляра.

Наблюдаются несколько вариантов прорезывания и правильного установления в прикусе первых постоянных моляров (рис. 1):

1. При наличии мезиальной ступеньки между дистальными поверхностями вторых временных моляров первые постоянные моляры сразу устанавливаются правильно (в 6 лет).
2. Смыкание вторых временных моляров в одной плоскости приводит к установлению 6-х зубов в бугровом смыкании. Улучшение их соотношения будет в дальнейшем зависеть от наличия трем между зубами, стирания бугров временных зубов и межзубных контактов на проксимальных поверхностях их коронок, когда под давлением 6-х зубов произойдет мезиальное смещение, особенно нижних временных моляров (в 7 - 7,5 года).
3. При наличии больших челюстей с тремами между временными зубами или без них, несмотря на смыкание вторых молочных моляров сзади в одной плоскости, первые постоянные моляры могут прорезаться и сразу установиться правильно.
4. При наличии малых челюстей («рудиментарный» вариант), при отсутствии трем, при смыкании вторых временных моляров в одной плоскости бугровое смыкание первых постоянных моляров может долго сохраняться (с 6 до 12 лет), т. е. имеется фактор риска формирования дистального прикуса.

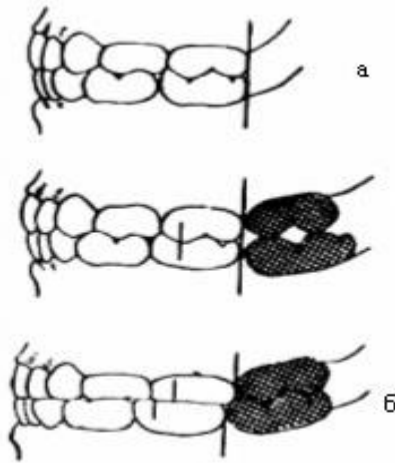


Рис. 1. Прорезывание и установление в прикусе первых постоянных моляров.

- Прорезывание первого постоянного моляра — это второй этап подъёма высоты прикуса.
- После смены временных моляров премолярами появляется избыток места за счет разницы размеров коронок временных и постоянных зубов, необходимый для коррекции положения шестых зубов. Под давлением зачатков постоянных резцов корни временных резорбируются, коронки постоянных смещаются кпереди. Это вызывает усиленный аппозиционный рост и наложение кости на вестибулярной поверхности альвеолярного отростка. Постоянные резцы прорезываются с вестибулярным наклоном коронок по отношению к базальной дуге челюсти и располагаются в зубной дуге.
- Прорезывающийся зуб находится под воздействием функциональной нагрузки - давления губ, щек, языка, что влияет на формирование зубного ряда. Если прорезывающиеся зубы находятся в зоне уравновешенного мышечного давления, т. е. равного давления губ и щек с одной стороны и языка с другой, то зубные ряды формируются правильно (верхний в виде полуэллипса, нижний - параболы). Если превалирует давление языка, то зубы при прорезывании смещаются в вестибулярном направлении, что влияет и на формирование альвеолярного отростка.
- Механизмы нормализации положения нижних постоянных резцов:
 - a. Увеличение ширины нижней зубной дуги в области клыков, в среднем составляющее 2 мм.
 - b. Вестибулярное положение постоянных резцов относительно временных (1 -2 мм дополнительного пространства).
 - c. Дистальное перемещение клыков в область трем приматов.
 - d. Оклюзионная плоскость приближается к форме кривой Шпее.
- Зубные дуги больше не имеют полукруглую форму.

2. Второй этап - поздний сменный прикус (9—12 лет).

На верхней челюсти прорезываются:

- 9 лет- первые премоляры
- 10-11 лет- клыки и вторые премоляры.

На нижней челюсти прорезываются:

- 9 лет- клыки
- 10 лет- первые премоляры,
- 11 лет- вторые премоляры

• С 9 лет начинается второй поздний этап смены зубов, когда за 18 месяцев 12 временных зубов заменяются постоянными.

• Рост тела челюстей значительно замедляется, отмечается активный рост альвеолярных отростков, обусловленный окончанием формирования корней резцов и первых постоянных моляров, а также сменой клыков и прорезыванием премоляров.

• Порядок смены зубов особенно важен при четвертом («рудиментарном») варианте формирования нормального прикуса. На верхней челюсти сначала прорезываются первые премоляры (9 лет), затем клыки и вторые премоляры, нередко одновременно (10-11 лет). При этом излишек места занимают верхние клыки, смещаясь дистально.

На нижней челюсти сначала прорезываются клыки (9 лет), затем первые премоляры (10 лет) и вторые премоляры (11 лет). Под давлением нижних клыков происходит перемещение нижних резцов вперед и повышение прикуса, а при смене молочных моляров премолярами излишек места могут свободно занять нижние первые моляры, перемещаясь мезиально. Это обеспечивает правильный прикус.

• Таким образом, третье физиологическое повышение прикуса связано с прорезыванием постоянных клыков, а не вторых постоянных моляров, как считалось ранее.

Признаки формирующейся деформации в периоде сменного прикуса:

- a. незначительные повороты по оси прорезывающихся постоянных резцов;
- b. небольшое изменение наклона коронок резцов в период прорезывания в вестибулярном или оральном направлении;
- c. диастема между центральными резцами при отсутствии боковых зубов;
- d. смещение 1 постоянного моляра в сторону ранее удаленного второго временного моляра;
- e. отсутствие окклюзионного контакта до 1,5 мм между резцами верхней и нижней челюсти в вертикальной и сагиттальной плоскости;
- f. недостаток места в зубной дуге для прорезывающегося постоянного зуба;
- g. перекрытие зубов во фронтальном участке более чем на 1/3.
- h.

Тестовые задания.

001. Видами роста челюстных костей являются

- а) интерстициальный рост
- б) суставной рост
- в) суставной и шовный рост
- г) суставной, шовный и аппозиционный рост
- д) ремоделирующий рост

002. Вариантом смыкания первых постоянных моляров в норме является

- а) фиссурно-бугорковое смыкание (по I классу)
- б) бугровое
- в) фиссурно-бугорковое (по III классу)
- г) фиссурно-бугорковое (по II классу)
- д) не существенно

003. II физиологическое повышение прикуса происходит

- а) в 3-4 года
- б) в 6-8 лет
- в) в 9-10 лет
- г) в 10-12 лет
- д) в 12-14 лет

004. Влияние внутриротовых и околоротовых мышц на установление постоянных резцов в прикусе

- а) проявляется существенно
- б) проявляется не существенно
- в) не имеет значения
- г) проявляется очень существенно
- д) проявляется существенно до определенного возраста

005. Зачатки зубов внутри альвеолярного отростка перемещаются

- а) только в мезиальном направлении
- б) только в буккальном направлении
- в) только в окклюзионном направлении

- г) во всех трех направлениях
- д) в дистальном направлении

006. III физиологическое повышение прикуса происходит

- а) в 3-4 года
- б) в 6-7 лет
- в) в 9-11 лет
- г) в 10-12 лет
- д) в 12-13 лет

007. Срединный небный шов окостеневает

- а) после первого года жизни
- б) к 6 годам
- в) к 14 годам
- г) к 18 годам
- д) после 20 лет, к 24-25 годам

008. IV физиологическое повышение прикуса происходит

- а) в 3-4 года
- б) в 6-7 лет
- в) в 9-11 лет
- г) в 12-15 лет
- д) в 15-18 лет

009. Начальный период смешанного прикуса соответствует возрасту

- а) от 1 года до 3 лет
- б) от 3 до 6 лет
- в) от 6 до 9 лет
- г) от 9 до 12 лет
- д) от 12 до 15 лет

010. Конечный период смешанного прикуса соответствует возрасту

- а) от 3 до 6 лет
- б) от 6 до 9 лет
- в) от 9 до 12 лет

г) от 12 до 15 лет

д) после 15 лет

011. Формирование верхушек корней резцов и первых моляров нижней челюсти завершается в возрасте

а) 7-8 лет

б) 8-9 лет

в) 9-10 лет

г) 10-11 лет

д) 11-12 лет

012. Формирование верхушек корней первых премоляров завершается в возрасте

а) 11-12 лет

б) 12-13 лет

в) 13-14 лет

г) 14-15 лет

д) 15-16 лет

013. Формирование верхушек корней вторых премоляров завершается в возрасте

а) 11-12 лет

б) 12-13 лет

в) 13-14 лет

г) 14-15 лет

д) 15-16 лет

014. Формирование верхушек корней клыков завершается в возрасте

а) 11-12 лет

б) 12-13 лет

в) 13-14 лет

г) 14-15 лет

д) 15-16 лет

015. Формирование верхушек корней вторых моляров завершается в возрасте

а) 11-12 лет

б) 12-13 лет

- в) 13-14 лет
- г) 14-15 лет
- д) 15-16 лет

016. Формирование верхушек корней третьих моляров завершается в возрасте

- а) 9-12 лет
- б) 12-15 лет
- в) 15-18 лет
- г) 18-21 год
- д) 21-24 года

Периоды:

1. формирующийся постоянный прикус – с 12 - 13 до 18 лет;
2. «доформирующийся» (Малыгин Ю.М.) - с 18 до 24 лет;
3. сформированный постоянный прикус.

Формирование постоянного прикуса начинается с 6 лет. Условной границей между сменным (смешанным) и постоянным прикусом можно считать этап формирования зубочелюстной системы, когда уже не осталось ни одного временного зуба. Это предшествует или совпадает по времени с прорезыванием вторых постоянных моляров.

1. Первый этап - формирующийся постоянный прикус с 12 до 18 лет.

- В этом периоде происходит прорезывание вторых и третьих постоянных моляров, сопровождающееся активным ростом альвеолярных отростков челюстей еще для 8 зубов.
- Наблюдается также волнообразный процесс роста челюстей, особенно активный в первые 1,5 года (12 - 13,5 лет), замедляющийся в следующие 1,5 года (13,5 - 15 лет), стихающий к 16,5 годам и практически отсутствующий в возрасте от 16,5 до 18 лет. Этот рост существенно зависит от прорезывания 7-х зубов, формирования корней клыков, вторых премоляров и моляров.

2. Второй этап - «доформирующийся» постоянный прикус (с 18 до 24 лет).

- В этот период челюсти достигают максимальной длины во время прорезывания третьих постоянных моляров, т. е. после 18 лет. Отсутствие в 21 год этих зубов в зубном ряду при наличии зачатков или их вестибулярное прорезывание свидетельствует о недостаточном росте челюстей в длину.

3. Третий этап - сформированный постоянный прикус.

- С установлением в прикусе постоянных зубов процессы формирования и перестройки кости замедляются, но не прекращаются.

- Мезиальное перемещение зубов продолжается в течение жизни человека по мере стирания их контактирующих боковых поверхностей.

- Уменьшаются пространство, занимаемое зубами в зубном ряду, и локальная длина зубных дуг, в то время как общая длина зубных дуг увеличивается за счет прорезывания вторых, а затем третьих моляров.

Средние изменения параметров верхних и нижних зубных рядов в период от 6 –летнего до 18-летнего возраста.

Верхний зубной ряд:

- Ширина в области клыков увеличивается на 3 мм, в области моляров – на 2 мм,
- Длина уменьшается на 1 мм из-за уменьшения наклона резцов,
- Лонгитудинальная длина уменьшается на 4 мм.

Нижний зубной ряд:

- Ширина в области клыков увеличивается на 5 мм, в области моляров – на 4 мм,
- Длина слегка уменьшается из-за уменьшения наклона резцов,
- Лонгитудинальная длина уменьшается на 1 мм.

Для физиологического прикуса постоянных зубов характерны следующие признаки:

- Правильная форма зубного ряда: верхний - полуэллипс, нижний - парабола.
- На верхней челюсти зубной ряд больше альвеолярной дуги, альвеолярная больше базальной дуги, на нижней челюсти- обратные взаимоотношения.
- Верхние зубы наклонены вестибулярно, а нижние располагаются орально.
- Высота коронок уменьшается от центральных резцов к молярам (исключая клыки), это формирует правильную окклюзионную плоскость.
- Зубы плотно контактируют апроксимальными поверхностями.
- По вертикали: верхние боковые зубы перекрывают нижние на глубину продольной фиссуры, имеются плотные фиссурно-бугровые контакты - верхние резцы перекрывают нижние на 1\3 коронки.
- По сагиттали:

- «Ключ окклюзии» в боковом отделе: мезиальнощечный бугор первого верхнего моляра находится в поперечной фиссуре первого нижнего моляра.
- Каждый зуб имеет два антагониста (кроме 18, 28 и 31, 41, которые имеют по одному антагонисту).
- Во фронтальном отделе между верхними и нижними резцами режуще-бугорковый контакт; отсутствие сагиттальной щели.
- По трансверзали:
 - Средние линии, проходящие между центральными резцами, совпадают между собой и со средней линией лица.
 - Небные бугорки верхних боковых зубов находятся в продольной фиссуре нижних.

6 ключей окклюзии по Эндрюсу:

1 ключ. Соотношение моляров - дистальная плоскость дистального края первого постоянного моляра верхней челюсти контактирует с мезиальной плоскостью мезиального края второго моляра нижней челюсти; мезиобуккальный бугор первого верхнего постоянного моляра находится в продольной бороздке между мезиальным и средним буграми первого нижнего постоянного моляра.

2 ключ. Мезиодистальный наклон коронок зубов - каждый зуб имеет (или не имеет) индивидуальный угол наклона.

3 ключ. Вестибулооральный наклон коронок зубов — торк: этот угол образуется между перпендикуляром к окклюзионной плоскости и касательной на середине вестибулярной поверхности клинической коронки зуба; он также индивидуален для каждого зуба.

4 ключ. Ротация - зубы в зубном ряду не должны иметь поворота вокруг своей оси.

5 ключ. Плотный контакт - зубы должны стоять в зубном ряду плотно, без промежутков.

6 ключ. Окклюзионная плоскость - окклюзионная плоскость должна быть выровнена, между наиболее выступающим бугорком второго моляра нижней челюсти и режущим краем нижнего центрального резца не должно быть расстояния более 1,5 мм (Кривая Шпее).

Окклюзионные кривые:

Сагиттальная окклюзионная кривая (кривая Шпее) – линия, проходящая через щечный бугор первого премоляра и дистальный щечный бугор последнего моляра (рис. 1). На верхней челюсти сагиттальная окклюзионная кривая имеет выпуклую форму, а на нижней – вогнутую.

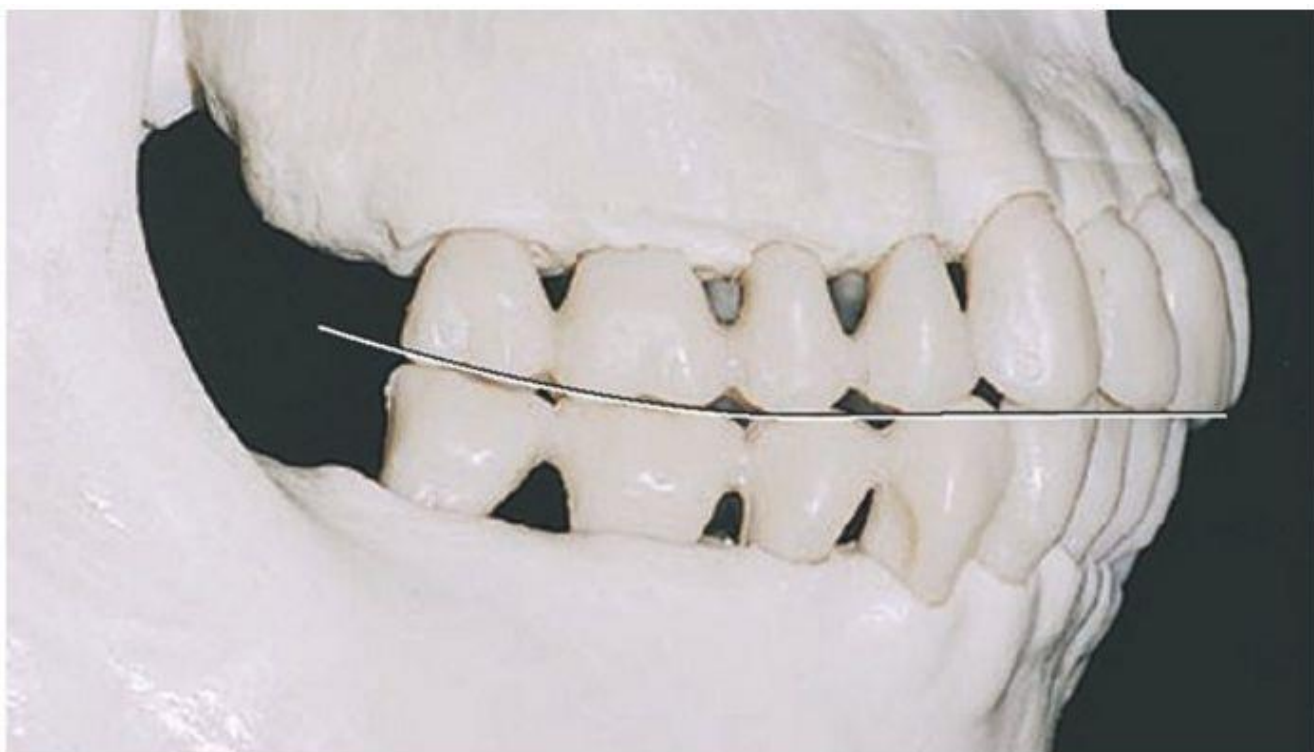


Рис. 1. Кривая Шпее.

Благодаря наличию кривой Шпее при опускании и выдвигании нижней челюсти вперед между жевательными зубами сохраняется контакт (так называемый трехпунктный контакт Бонвиля). Поэтому данную кривую называют также компенсационной. Плоскость, проходящую через резцовую точку на нижней челюсти и касающуюся окклюзионных кривых справа и слева называют окклюзионной.

Кроме сагиттальной кривой, различают также трансверзальную окклюзионную кривую. Она формируется за счет наклона верхних моляров в щечную сторону, а нижних – в язычную. Трансверзальная окклюзионная кривая (кривая Уилсона) – линия, проходящая через окклюзионные поверхности жевательных зубов правой и левой сторон в поперечном направлении.

Кривая Уилсона обеспечивает контакты зубных рядов при трансверзальных движениях нижней челюсти.

В области первых премоляров трансверзальная окклюзионная кривая отсутствует.

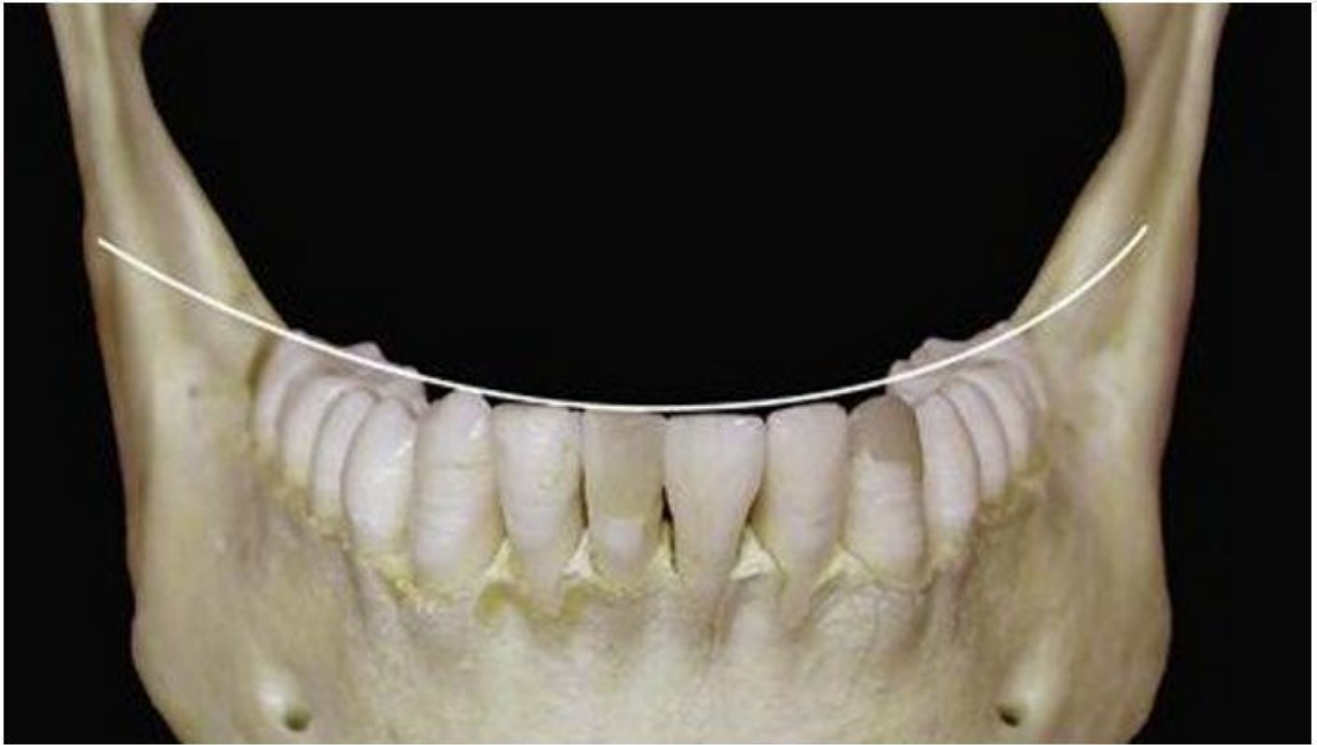

Рис. 2. Кривая Уилсона.

Тестовые задания.

001. Видами роста челюстных костей являются

- а) интерстициальный рост
- б) суставной рост
- в) суставной и шовный рост
- г) суставной, шовный и аппозиционный рост
- д) ремоделирующий рост

002. Вариантом смыкания первых постоянных моляров в норме является

- а) фиссурно-бугорковое смыкание (по I классу)
- б) бугровое
- в) фиссурно-бугорковое (по III классу)
- г) фиссурно-бугорковое (по II классу)
- д) не существенно

003. Характеристика сформированного временного прикуса в зависимости от размеров зубов и зубных дуг, межзубных контактов

- а) ортогнатический с мезиальной степенью или без нее у 55, 65, 75, 85 зубов
- б) прямой с мезиальной ступенью или без нее у 55, 65, 75, 85 зубов

- в) дистальный с расположением 55, 65, 75, 85 в одной плоскости
- г) мезиальный с мезиальной ступенью между 55, 65, 75, 85 зубов
- д) дистальный с дистальной ступенью между 55, 65, 75, 85 зубов

004. Влияние внутриротовых и околоротовых мышц на установление постоянных резцов в прикусе

- а) проявляется существенно
- б) проявляется не существенно
- в) не имеет значения
- г) проявляется очень существенно
- д) проявляется существенно до определенного возраста

005. Срединный небный шов окостеневаает

- а) после первого года жизни
- б) к 6 годам
- в) к 14 годам
- г) к 18 годам
- д) после 20 лет, к 24-25 годам

006. Постоянный прикус формируется в возрасте

- а) от 6 до 12 лет
- б) от 12 до 15 лет
- в) от 15 до 18 лет
- г) от 18 до 24 лет
- д) после 24 лет

007. Завершение формирования постоянного прикуса происходит в возрасте

- а) от 9 до 12 лет
- б) от 12 до 15 лет
- в) от 15 лет до 21 года
- г) от 21 до 24 лет
- д) после 25 лет

008. Формирование верхушек корней резцов и первых моляров нижней челюсти завершается в возрасте

- а) 7-8 лет

- б) 8-9 лет
- в) 9-10 лет
- г) 10-11 лет
- д) 11-12 лет

009. Формирование верхушек корней первых премоляров завершается в возрасте

- а) 11-12 лет
- б) 12-13 лет
- в) 13-14 лет
- г) 14-15 лет
- д) 15-16 лет

010. Формирование верхушек корней вторых премоляров завершается в возрасте

- а) 11-12 лет
- б) 12-13 лет
- в) 13-14 лет
- г) 14-15 лет
- д) 15-16 лет

011. Формирование верхушек корней клыков завершается в возрасте

- а) 11-12 лет
- б) 12-13 лет
- в) 13-14 лет
- г) 14-15 лет
- д) 15-16 лет

012. Формирование верхушек корней вторых моляров завершается в возрасте

- а) 11-12 лет
- б) 12-13 лет
- в) 13-14 лет
- г) 14-15 лет
- д) 15-16 лет

013. Формирование верхушек корней третьих моляров завершается в возрасте

- а) 9-12 лет

- б) 12-15 лет
- в) 15-18 лет
- г) 18-21 год
- д) 21-24 года

Рекомендованная литература:

а) Основная литература

1. Хорошилкина Ф.Я. Ортодонтия. Дефекты зубов, зубных рядов, аномалий прикуса, морфофункциональные нарушения в челюстно-лицевой области и их комплексное лечение. М.: МИА, 2010.- 592 с.

2. Персин Л.С. Ортодонтия. Современные методы диагностики аномалий зубов, зубных рядов и окклюзии / Л.С. Персин - М. : ГЭОТАР-Медиа, 2017. - 160 с. – Режим доступа:

<https://www.studentlibrary.ru/book/ISBN9785970442081.html>

б) Дополнительная литература:

1. Хорошилкина Ф.Я., Персин Л.С., Ортодонтия. Лечение аномалий зубов и зубных рядов современными ортодонтическими аппаратами. Клинические и технические этапы их изготовления. – М.: Медкнига; Н.Новгород: Изд.НГМА, 2002. – 251 с.

2. Дойников А.И. Зуботехническое материаловедение.-М.:Медицина, 1986.- 208 с.

3. Копейкин В.Н. Ортопедическая стоматология. –М.: Медицина, 1988.- 512 с.

4. Копейкин В.Н. Зубопротезная техника.–М.: Триада-Х, 2003.– 400 с.

5. Каламкарров Х.А. Клиника и лечение зубочелюстных аномалий у детей.- Ташкент: Медицина, 1978.- 268 с.

6. Быков В.Л. Гистология и эмбриология органов полости рта человека.- СПб: Спец.лит., 1998.- 247 с.

7. Дмитриенко С.В., Краюшкин А.И. Частная анатомия постоянных зубов. МЗ РФ ВМА.- Волгоград:ВМА, 1998.- 175 с.

8. Дмитриенко С.В., Краюшкин А.И., Воробьев А.А., Фомина О.Л. Атлас аномалий и деформаций челюстно-лицевой области: Учебно-метод.пособие /-М.Мед.кн.,НГМА, 2006. – 94 с.

9. Пособие по ортодонтии [Текст] / В. А. Дистель, В. Г. Сунцов, В. Д. Вагнер. - М. ; Н. Новгород : Мед. книга : Изд-во НГМА, 2000. - 214 с. : ил. - (Учебная литература для медицинских вузов. Стоматологический факультет).

10. Калвелис Д. А. Ортодонтия [Текст] : зубо-челюст. аномалии в клинике и эксперименте / Д. А. Калвелис. - [Репринт. изд.]. - Б. м. : Эсен, Б. г. (1994). - 237, [1] с. : ил.

11. Практическое руководство по моделированию зубов [Текст] : [учеб. пособие] / С. В. Дмитриенко [и др.]; М-во здравоохранения РФ, ГОУ ВУНМЦ по непрерывному мед. и фарм. образованию. - М. : ГОУ ВУНМЦ МЗ РФ, 2001. - 240 с.
12. Дмитриенко С. В. Медицинская карта стоматологического больного в клинике ортодонтии [Текст] : учеб. пособие для системы ППМО врачей-стоматологов : [учеб.-метод. пособие] / С. В. Дмитриенко, Е. В. Филимонова, Д. С. Дмитриенко; Федер. агентство по здравоохранению ; ГОУ ВПО ВолГМУ. - Волгоград, 2008. - 207 с. : ил.
13. Персин Л.С. Ортодонтия: диагностика и лечение зубочелюстных аномалий [Электронный ресурс].- М.: Медицина, 2007. – 358 с. Режим доступа: <http://www.studmedlib.ru>
14. Образцов Ю.Л., Ларионов С.Н. Пропедевтическая ортодонтия.- [Электронный ресурс].- СПб.:Спец.Лит, 2007.- 160 с. Режим доступа: <http://www.studmedlib.ru>
15. Данилевский Н.Ф. Заболевания пародонта [Электронный ресурс].- М.: Медицина, 1999.- 328 с. Режим доступа: <http://www.studmedlib.ru>
16. Аболмасов Н.Г., Аболмасов Н.Н.. Ортодонтия.-Москва.МЕДпресс- информ, 2008.
17. Персин Л.С., Шаров М.Н. Стоматология. Нейростоматология. Дисфункция зубочелюстной системы: учебное пособие.- М.: ГЭОТАР – Медиа, 2013.-358 с.
18. Ортодонтия детей и взрослых [Текст] : учеб. пособие по спец. 31.05.03 "Стоматология" по дисциплине "Ортодонтия и детское протезирование" / С. В. Черненко [и др.] ; под общ. ред. С. В. Черненко ; Минобрнауки РФ. - М. : Миттель Пресс, 2018. - 457, [7] с. : ил., цв. ил.
19. Атлас аномалий и деформаций челюстно-лицевой области [Текст] : учеб. пособие для системы ППО врачей-стоматологов / С. В. Дмитриенко [и др.]. - М. ; Н. Новгород : Мед. книга : Изд-во НГМА, 2006. - 94 с.
20. Ортодонтия. Диагностика и лечение зубочелюстно-лицевых аномалий и деформаций [Электронный ресурс] : учебник / Л.С. Персин и др. - М. : ГЭОТАР-Медиа, 2016. - Режим доступа: <http://www.studentlibrary.ru/book/ISBN9785970438824.html>
21. Мамедов А.А., Оспанова Г. Б. Ошибки фиксации брекет-систем и методы их устранения. / Учебное пособие. Изд-во: ГЭОТАР-Медиа, 2021. - 96 с.
22. Персин Л.С., Картон Е.А., Слабковская А.Б. Ортодонтия. Современные методы диагностики аномалий зубов, зубных рядов и окклюзии / Изд-во: ГЭОТАР-Медиа, 2021. - 160 с.