


Государственное бюджетное образовательное учреждение
высшего профессионального образования
«Волгоградский государственный медицинский университет» Министерства
здравоохранения Российской Федерации

Кафедра ортопедической стоматологии и ортодонтии ИНМФО

УТВЕРЖДАЮ

Зав. кафедрой

 С.В. Дмитриенко
" 29 " августа 2023 г.

МЕТОДИЧЕСКАЯ РАЗРАБОТКА
СЕМИНАРСКОГО ЗАНЯТИЯ С КЛИНИЧЕСКИМИ ОРДИНАТОРАМИ
Для клинических ординаторов

РАЗДЕЛ 8: «Ретенция результатов ортодонтического лечения»

Основной профессиональной образовательной программы подготовки
кадров высшей квалификации в ординатуре по специальности: 31.08.77
«Ортодонтия»

РАЗДЕЛ 8: «Ретенция результатов ортодонтического лечения»

Занятие 96-99.

ЦЕЛЬ: На основании теоретических знаний изучить ретенционные ортодонтические аппараты, особенности.

Формируемые компетенции: УК - 1; ПК - 1, ПК - 2, ПК - 10.

ПРОДОЛЖИТЕЛЬНОСТЬ ЗАНЯТИЯ: 6 академических часов (270 минут).

МЕТОДИКА ПРОВЕДЕНИЯ И РАСЧЕТ ВРЕМЕНИ:

1. Организационные вопросы - 15 мин.
2. Контроль исходного уровня знаний - 30 мин.
3. Опрос по контрольным вопросам - 180 мин.
4. Контроль итогового уровня знаний - 30 мин.
5. Задание на следующее занятие – 15 мин.

МАТЕРИАЛЬНОЕ ОБЕСПЕЧЕНИЕ: клинические кабинеты; методические разработки, тестовые задания, учебная литература.

МЕСТО ПРОВЕДЕНИЯ: учебная база кафедры ортопедической стоматологии и ортодонтии ИНМФО.

ВОПРОСЫ ДЛЯ ВЫЯВЛЕНИЯ ИСХОДНОГО УРОВНЯ ЗНАНИЙ:

1. Понятия о ретенционных ортодонтических аппаратах.
2. Понятия о видах ретенционных ортодонтических аппаратов.
3. Понятия о съемных ретенционных ортодонтических аппаратах.
4. Понятия о несъемных ретенционных ортодонтических аппаратах.

КОНТРОЛЬНЫЕ ВОПРОСЫ ПО ТЕМЕ ЗАНЯТИЯ:

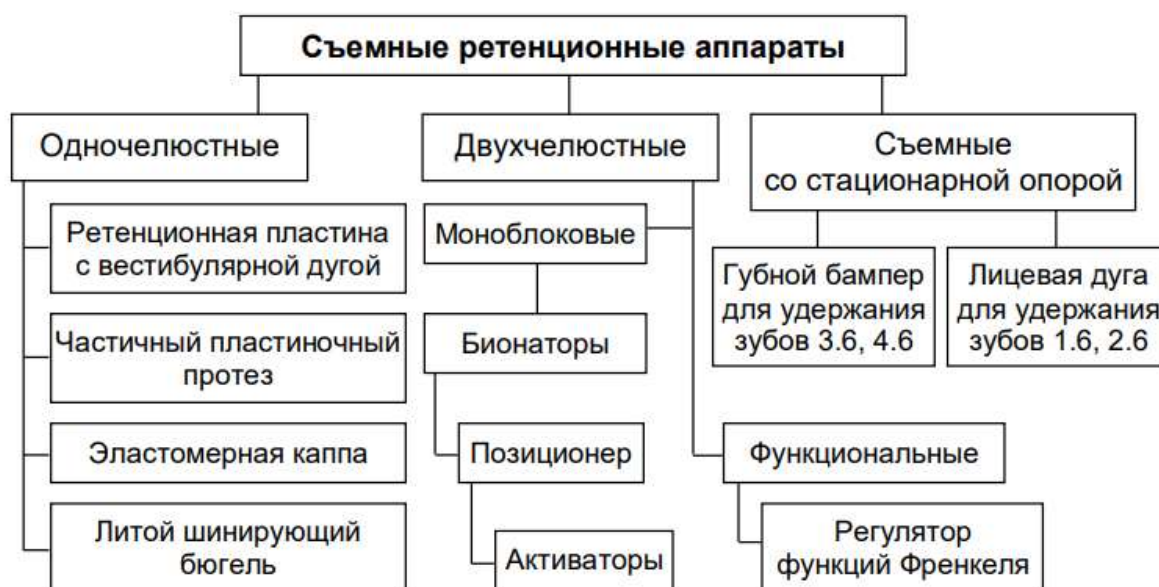1. Предназначение ретенционных ортодонтических аппаратов.
2. Виды ретенционных ортодонтических аппаратов.
3. Особенности съемных ретенционных ортодонтических аппаратов.
4. Особенности несъемных ретенционных ортодонтических аппаратов.
5. Классификация съемных ретенционных аппаратов
6. Классификация несъемных ретенционных аппаратов

ТЕОРЕТИЧЕСКИЕ ПОЛОЖЕНИЯ И МЕТОДИЧЕСКИЕ УКАЗАНИЯ ПО ПРОВЕДЕНИЮ ЗАНЯТИЯ

Аннотация.

Ретенционные ортодонтические аппараты предназначены для удержания достигнутого лечебного эффекта до момента полной морфологической и функциональной перестройки, что является профилактикой рецидивов.

Арсенал ретенционных аппаратов в современной ортодонтии велик, поэтому врачу часто сложно выбрать тот или иной вид аппарата. Все ретенционные аппараты делятся на съемные и несъемные (рис. 1,2), и у них есть свои плюсы и минусы. Из съемных ретейнеров чаще всего применяются обычные базисные пластинки с вестибулярными удлиненными дугами, заканчивающимися за молярами. В такие съемные ретенционные аппараты могут быть введены дополнительные элементы, такие как упор для языка, накусочные площадки. В качестве съемных ретейнеров также используют функциональные аппараты:



активаторы, бионаторы, штампованные каппы, трейнеры, OSAMU-ретейнеры (рис. 3г). Но применение съемных ретейнеров требует от пациента соблюдения правил ношения аппаратов.

Рис. 1. Классификация съемных ретенционных аппаратов

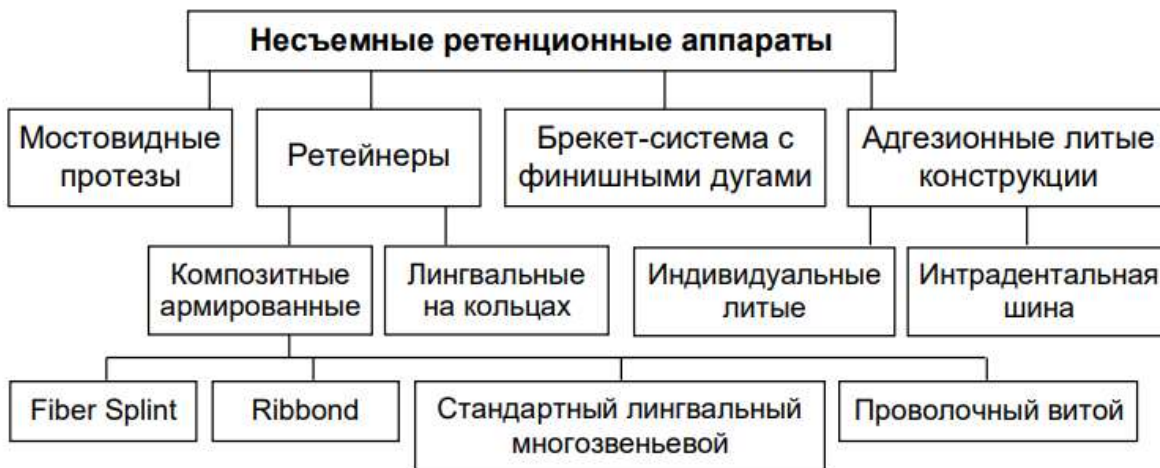

Рис. 2. Классификация несъемных ретенционных аппаратов

Из съемных эстетических ретейнеров хочется отметить OSAMU-ретейнер, который выполняет ту же функцию, что и позиционер, но расположен на одном зубном ряду. Состоит он из двух слоев. Мягкий эластичный внутренний слой надежно фиксирует и стабилизирует отдельные зубы, не препятствуя при этом свободному наложению и снятию аппарата (рис. 3). Из несъемных ретейнеров предпочтение отдают проволочным, фиксируемым на композиционный материал на небной и язычной поверхности (рис. 5). Для ретенционного шинирования может быть использовано стекловолокно Fiber Splint или Ribbon.

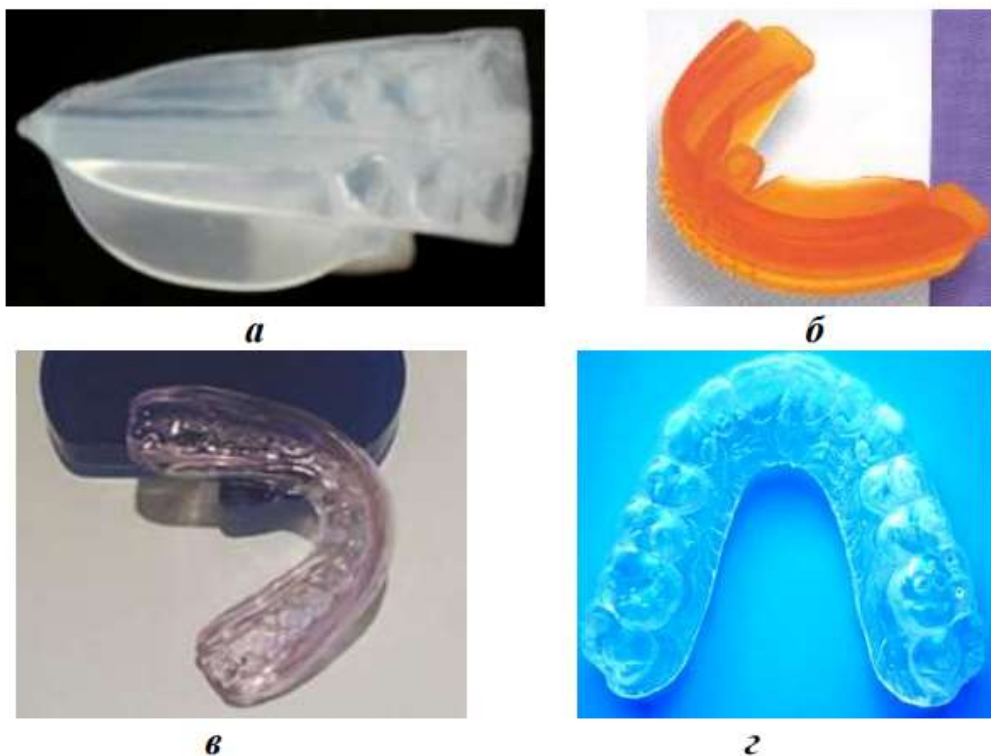


Рис. 3. Виды съемных ретенционных аппаратов:
 а – LM-активатор; б – трейнер; в – стандартный позиционер; г – OSAMU-ретейнер

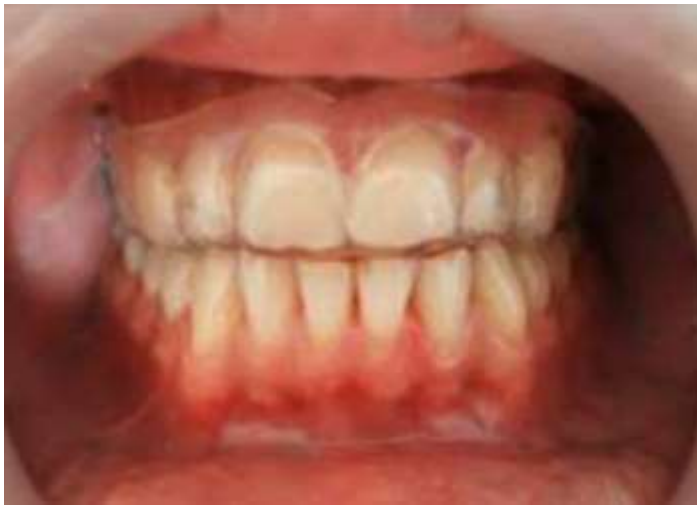

Рис. 4. OSAMU-ретенер в полости рта

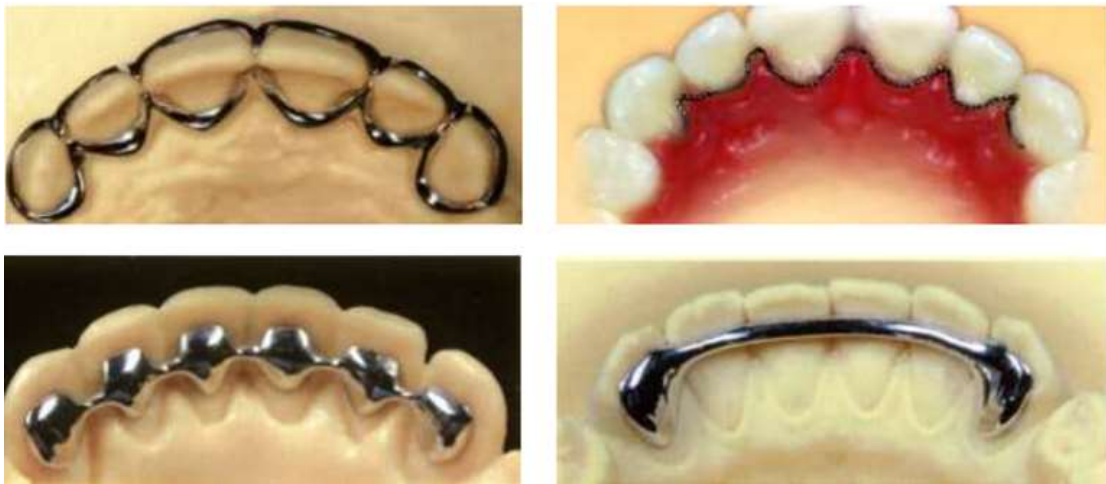

Рис. 5. Виды несъемных ретенционных аппаратов

Несъемные ретенеры эстетичны, они обеспечивают высокую надежность ретенции. Эти аппараты являются несъемными, но при их применении усложняется гигиена полости рта из-за невозможности использования флоссов, а также велика вероятность возникновения осложнения со стороны тканей периодонта. Важным шагом в направлении контроля зубного перемещения, приводящего к рецидиву аномалий дистального прикуса, является лечение с гиперкоррекцией. Даже при хорошей ретенции после лечения обычно изменяется положение зубов в сагиттальной плоскости. Это происходит довольно быстро после завершения активного лечения. Если в ходе лечения произошло перемещение резцов вперед более чем на 2 мм, будет необходима постоянная ретенция в виде, чаще всего, использования несъемного ретенера и продолжения ношения лицевой дуги. Можно также применять в качестве ретенера и функциональные аппараты, т. е. активаторы или бионаторы для удержания как положения зубов, так и прикуса. При коррекции открытого прикуса, обусловленного парафункцией языка, в качестве ретенеров используют

позиционеры и трейнеры или лицевую дугу высокого вытяжения на верхних молярах в сочетании со стандартными съемными ретейнерами в виде базисной пластинки и вестибулярной дуги для сохранения положения зубов. Более удобным является альтернативный аппарат с окклюзионными блоками между боковыми зубами, т. е. активатор или бионатор для открытого прикуса. При более тяжелых проблемах открытого прикуса рекомендуется в начале ретенционного периода в дневное время носить обычные ретейнеры на верхнюю и нижнюю челюсть, а в ночное время использовать бионатор для открытого прикуса. Для предотвращения рецидива после коррекции прикуса применяется съемный ретейнер с накусочной площадкой, которая необходима будет в том случае, если начнется рецидив углубления прикуса. Такой ретейнер не разобщает боковые зубы. Ретенционный период после лечения скученности зубов требует особого внимания. Основной причиной рецидива скученности зубов является поздний нижнечелюстной рост, поэтому имеет смысл фиксировать ретейнер на нижние резцы с включением клыков до окончания роста нижней челюсти, до 16 лет у девочек и 20 лет у мальчиков.

Таким образом, ретенция – важный этап ортодонтического лечения, который должен быть продуман еще на этапе планирования лечения для обеспечения стабильного результата и предупреждения рецидива, а многообразие ретенционных аппаратов позволяет выбрать наиболее оптимальный метод.

Тестовые задания:

001. Для достижения устойчивых результатов лечения в первую очередь необходимо

- а) устранить функциональные и морфологические нарушения и выдержать ретенционный период до завершения активного роста челюстей
- б) лечение ортодонтическими аппаратами
- в) удаление по показаниям отдельных временных или постоянных зубов
- г) диспансерное наблюдение с целью выбора наиболее оптимальных сроков лечения
- д) создание множественных контактов между зубными рядами

002. При глубоком прикусе заболевания тканей пародонта развиваются в результате

- а) изменения расположения зубов
- б) увеличения жевательной нагрузки при потере отдельных боковых зубов
- в) функциональной перегрузки неправильно расположенных зубов и окклюзионной травмы их пародонта, а также увеличения жевательной

нагрузки на оставшиеся зубы при разрушении жевательной поверхности зубов и ранней потере отдельных, особенно боковых, зубов
г) всего перечисленного
д) множественной потери зубов

003. При глубоком прикусе воспаление тканей краевого пародонта чаще наблюдается в области
а) 17, 16, 26, 27 зубов
б) 12, 11, 21, 22 зубов
в) 31, 32, 41, 42 зубов
г) всех зубов верхней и нижней челюсти
д) воспаление не наблюдается

004. Формированию глубокого прикуса способствуют
а) нарушение функции дыхания
б) нарушение функции глотания
в) нарушение функции смыкания губ
г) парафункции жевательных и мимических мышц
д) все перечисленные функциональные нарушения

005. Семейные особенности развития в формировании глубокого прикуса
а) имеют значение
б) не имеют значения
в) имеют ограниченное значение
г) имеют значение при наличии аналогичной патологии у родителей
д) имеют значение при наличии у родителей

006. Диагностику зубоальвеолярных и гнатических форм глубокого прикуса проводят на основании

- а) клинического обследования пациентов
- б) клинического обследования пациентов, их ближайших родственников и данных рентгенологического обследования
- в) изучения боковых ТРГ головы
- г) изучения диагностических моделей челюстей
- д) изучения фотографии лица

007. При нейтральном и дистальном соотношении зубных рядов на развитие глубокого прикуса влияют

- а) абсолютная макродентия
- б) нормальные размеры верхних и нижних резцов при нормальной ширине лица
- в) нормальные размеры верхних и нижних резцов у пациентов с узким лицом
- г) микродентия верхних и особенно нижних резцов с тремами между ними
- д) все перечисленные нарушения размеров зубов

008. На формирование глубокого прикуса влияет

- а) несоответствие размеров сегментов в пределах одного зубного ряда
- б) несоответствие размеров передних сегментов верхнего и нижнего зубных рядов
- в) несоответствие размеров боковых сегментов зубных рядов
- г) несоответствие передних и боковых сегментов зубных рядов
- д) ничего из перечисленного

009. На формирование глубокого прикуса при нейтральном соотношении зубных рядов

- а) уменьшение количества зубов не влияет
- б) влияет адентия или ретенция вторых премоляров на верхней и нижней челюсти
- в) влияет адентия или ретенция вторых премоляров на верхней челюсти
- г) влияет адентия или ретенция вторых премоляров на нижней челюсти
- д) влияет адентия боковых резцов на верхней челюсти

010. На формирование глубокого прикуса при дистальном соотношении зубных рядов

- а) уменьшение количества зубов не влияет
- б) влияет адентия или ретенция вторых премоляров на верхней и нижней челюстях
- в) влияет адентия или ретенция вторых премоляров на верхней челюсти
- г) влияет адентия или ретенция вторых премоляров на нижней челюсти
- д) влияет адентия боковых резцов на верхней челюсти

011. На формирование глубокого прикуса при мезиальном соотношении зубных рядов

- а) уменьшение количества зубов не влияет
- б) влияет адентия или ретенция вторых премоляров на верхней и нижней челюстях
- в) влияет адентия или ретенция вторых премоляров на верхней челюсти
- г) влияет адентия или ретенция вторых премоляров на нижней челюсти
- д) влияет адентия боковых резцов на верхней челюсти

012. На формирование глубокого прикуса

- а) смещение нижней челюсти влияет
- б) смещение нижней челюсти не влияет
- в) смещение нижней челюсти влияет частично
- г) влияет смещение нижней челюсти вперед
- д) влияет смещение нижней челюсти в сторону

013. Выраженность денальных бугров верхних резцов

- а) влияет на увеличение глубины резцового перекрытия
- б) не влияет на увеличение глубины резцового перекрытия
- в) влияет частично на увеличение глубины резцового перекрытия
- г) является одной из основных причин формирования патологии
- д) имеет очень существенное значение

014. Укороченная уздечка

- а) способствует удлинению переднего участка верхней зубной дуги
- б) приводит к сужению верхней зубной дуги
- в) обуславливает низкое расположение языка и распластывание его между зубными рядами
- г) способствует лингвальному наклону 31, 32, 41, 42 и недоразвитию апикального базиса нижней челюсти
- д) не влияет на формирование глубокого прикуса

015. На формирование глубокого прикуса влияют следующие нарушения в расположении передних зубов в вестибулярно-оральном направлении

- а) протрузия верхних резцов

- б) протрузия нижних резцов
- в) ретрузия верхних резцов
- г) ретрузия верхних и нижних резцов
- д) протрузия и ретрузия верхних резцов и ретрузия нижних

016. При мезиальном перемещении боковых зубов на место разрушенных и удаленных углублению резцового перекрытия способствует

- а) укорочение обоих зубных рядов
- б) укорочение одного зубного ряда
- в) стойкая ретенция отдельных постоянных зубов на обеих челюстях
- г) стойкая ретенция отдельных постоянных зубов на одной из челюстей
- д) ранняя потеря зубов

017. При глубоком прикусе трансверсальные размеры зубных дуг изменяются следующим образом

- а) равномерное сужение зубных дуг между 14,24 и 16,26
- б) большее сужение верхней зубной дуги в области 14,24 и 16,26
- в) большее сужение нижней зубной дуги в области 14,24 и 16,26
- г) большее сужение нижней зубной дуги в области 14,24 и 13,23
- д) сужение в области 13,23

018. На формирование глубокого прикуса соотношение ширины зубных дуг между клыками на верхней и нижней челюстях влияет следующим образом

- а) не влияет
- б) уменьшение ширины между клыками на обеих челюстях
- в) увеличение ширины верхней зубной дуги между клыками при ее нормальной ширине между нижними клыками

- г) нормальная ширина верхней зубной дуги между клыками и уменьшение этого размера на нижней челюсти
- д) увеличение ширины между клыками на обеих челюстях

019. Сагиттальные размеры зубных дуг в зависимости от вестибуло-орального расположения 11,21 больше всего изменяются при следующих нарушениях

- а) не изменяются
- б) укорочение зубных рядов при нормальном расположении 11,21
- в) укорочение зубных рядов при ретрузии 11,21
- г) нормальные сагиттальные размеры зубных рядов при протрузии 11,21
- д) удлинение зубных рядов при протрузии 11,21

020. Для определения особенностей строения лицевого скелета при глубоком прикусе следует изучать параметры, характеризующие

- а) расположение зубов
- б) расположение челюстей
- в) расположение апикальных базисов
- г) вертикальные размеры лицевого скелета
- д) все перечисленное

Исправление прикуса предполагает комплексный подход, когда есть этап основной коррекции зубов и завершающий, при котором происходит закрепление результата. Эта практически заключительная стадия ортодонтического лечения называется ретенционный период.

Целью ортодонтической ретенции является сохранение зубов в их новом положении, достигнутом в ходе ортодонтического лечения.

На сегодняшний день в арсенале врача ортодонта существует большой выбор различных конструкций ретенционных аппаратов. Знание особенностей этих аппаратов дает возможность выбора наиболее оптимального варианта ретенции в каждом отдельном случае.

Таким образом, все ретенционные аппараты можно разделить на две группы:

1. Активные – в конструкции аппарата предусмотрена возможность их активации:

- Охватывающий ретейнер Begg
- Ретейнер Hawley с эстетической вестибулярной дугой
- Брекет-система с финишными дугами
- Spring-ретейнер.

2. Пассивные – не предусмотрены для активации.

Сегодня остается актуальным применение как съемных, так и несъемных ретенционных аппаратов, поэтому важно понимать их преимущества и недостатки.

Большинство ортодонтот отдадут предпочтение одновременному применению съемных и несъемных ретейнеров, что позволяет использовать съемный ретейнер только вечером и ночью, а также иметь запасной вариант при поломке несъемного ретейнера и гарантировать удовлетворительную стабильность зубного ряда.

Несъемный ретейнеры – наиболее распространенный вид ретенционных аппаратов.

Показания к применению несъемных ретейнеров:

- Сохранение положения нижних резцов у растущих пациентов.
- Сохранение пространства для дальнейшего протезирования.
- Лечение пациентов с заболеванием пародонта (ретейнер выполняет роль пародонтологической шины).
- Контроль закрытия трем, диастем, постэкстракционных промежутков.
- После лечения тесного положения нижних резцов.

Для изготовления несъемного ретейнера используется стальная проволока диаметром 0,6мм: Biosteel, Leowire (Leone), Chromium Draht (Scheu), стальная проволока фирмы KangQiao и др., или он изготавливается вручную, путем скручивания трех проволочных лигатур, диаметром 0,02мм. Кроме того, на рынке стоматологических материалов существует большой выбор стандартных ортодонтических ретейнеров: ретейнер на верхнюю челюсть с площадками на каждый зуб (Leone), лингвальный ретейнер на нижнюю челюсть со специальными площадками на клыках (Ormco), витые дуги Respond, Triple Flex (Ormco), готовая витая проволока Splintax (Lancer). Такой ассортимент позволяет ортодонту выбрать наиболее подходящий целям его лечения ретейнер, экономя при этом время клинического приема. Несмотря на то, что стандартные ретейнеры облегчают работу ортодонта, все они требуют тщательной припасовки в полости рта.

Ретейнеры из толстой проволоки фиксируют на нижнюю челюсть только к клыкам. Плетеные ретейнеры используют для лингвальных и вестибулярных ретейнеров, фиксируя к каждому зубу данного сегмента (Zachrisson B.U, 2007). Доктор Zachrisson у подростков на зубах нижней челюсти рекомендует фиксировать тонкие ретейнеры на клыках и одном из центральных резцов. Согласно его наблюдениям, такой способ фиксации обеспечивает адекватную ретенцию. При этом, в случае отклеивания ретейнера, данный метод сразу позволяет пациенту заметить это и вовремя обратиться к стоматологу за помощью.

Ретейнеры могут быть зафиксированы как прямым, так и непрямым способом. При непрямом методе по готовой рабочей модели проводят изгибание ретейнера. Проволока должна плотно прилегать к зубам с оральной стороны. Как правило, ретейнер изготавливается от клыка до клыка, но в случае лечения с экстракцией зубов, следует продлить его до премоляров, что предотвратит раскрытие экстракционных промежутков. Проволока фиксируется на модели в области середины клинических коронок клыков липким воском с язычной

стороны, а на резцах композиционным материалом светового отверждения, который сразу полимеризуют.

Для переноса ретейнера в полость рта изготавливают силиконовый ключ. Силиконом покрывают вестибулярные и оральные поверхности резцов, при этом дуга в области клыков должна быть свободна от силиконового материала. После отверждения силиконовый ключ можно снять с модели вместе с ретейнером, предварительно разогрев липкий воск на клыках.

До фиксации ретейнера необходимо подготовить полость рта. Язычные поверхности зубов должны быть очищены от твердого и мягкого зубного налета. Эмаль тщательно протравливается, высушивается, и наносится светоотверждаемый адгезивный материал.

На ретейнер в области резцов наносится жидкотекучий композиционный материал. Этот этап необходим только при использовании прозрачного силиконового материала, который позволяет проводить полимеризацию композита без удаления силиконового трансфера.

Силиконовый ключ устанавливается в полости рта, на ретейнер в области клыков наносится жидкотекучий композит, проводят полимеризацию.

Силиконовый ключ может быть удален, ретейнер остается фиксированным в полости рта. Если был использован непрозрачный силикон, то после снятия переносного клея на ретейнер в области резцов наносят композиционный материал, полимеризуют.

Проводят тщательное полирование фиксирующего композиционного материала.

Таким образом, ретенция – важный этап ортодонтического лечения, который должен быть продуман еще на этапе планирования лечения для обеспечения стабильного результата и предупреждения рецидива, а многообразие ретенционных аппаратов позволяет выбрать наиболее оптимальный метод.

Тестовые задания:

001. Для достижения устойчивых результатов лечения в первую очередь необходимо

- а) устранить функциональные и морфологические нарушения и выдержать ретенционный период до завершения активного роста челюстей
- б) лечение ортодонтическими аппаратами
- в) удаление по показаниям отдельных временных или постоянных зубов
- г) диспансерное наблюдение с целью выбора наиболее оптимальных сроков лечения
- д) создание множественных контактов между зубными рядами

002. Большое количество рецидивов после окончания лечения глубокого прикуса обусловлено

- а) горизонтальным типом роста лицевого скелета
- б) нарушением режуще-бугровых контактов в переднем участке зубных дуг вследствие изменения вестибуло-орального расположения резцов
- в) укорочением зубных дуг в результате физиологического мезиального перемещения боковых зубов
- г) сужением зубных дуг, особенно нижней в области резцов, клыков и премоляров
- д) всеми перечисленными нарушениями

003. Рецидиву глубокого прикуса способствует

- а) неправильный метод лечения
- б) неустраненные функциональные нарушения
- в) кариозное разрушение и удаление зубов
- г) недостаточное развитие нижней челюсти в процессе лечения
- д) все перечисленное

004. После лечения мезиального прикуса аппаратом ФР III необходим период ретенции

- а) 1 год
- б) 0.5 года
- в) 2-3 мес
- г) период ретенции не требуется
- д) 1 мес

Стабильность результатов после ортодонтического лечения зубочелюстных аномалий является одной из главных целей врача-ортодонта. С самого начала ортодонтического лечения пациента в план лечения включается этап ретенции.

Результат ортодонтического лечения после снятия аппаратуры потенциально нестабилен по причине присутствия легкой подвижности зубов, что является нормальной реакцией на ортодонтическое перемещение зубов. Требуется время для реорганизации тканей пародонта, в частности периодонтальной связки.

Ретенция в ортодонтии определяется как «завершающий этап ортодонтического лечения, при котором с помощью специальной аппаратуры происходит удержание зубов в достигнутом идеальном положении». Для того чтобы после ортодонтического лечения зафиксировать зубы в достигнутом положении, требуются и определенные мероприятия, и определенный период времени. Оптимальный баланс функции и эстетики очень облегчает достижение ретенции, а иногда позволяет избежать длительного использования ретенционных аппаратов.

1. История развития ретенции в ортодонтии.

Дискуссии на тему ретенции ведутся со дня становления ортодонтии как науки, в результате которых появились различные школы, или философии, ретенции.

Окклюзионная школа. Кингсли (середина XIX в. века) утверждал, что именно «окклюзия зубов является важным фактором, определяющим стабильность результатов лечения». Многие другие ранние авторы также считали правильную окклюзию основным фактором ретенции.

Базисная школа . В середине 1920-х гг. образовалась ретенционная школа на основании работ Ахе I Lundstrom, который считал, что главным фактором в устранении аномалий окклюзии и удержании полученных результатов является апикальный базис.

Мак-Коли предлагал сохранять ширину между клыками и молярами для сведения проблем, связанных с ретенцией, к минимуму. Впоследствии Strang развил эту теорию. Еще один представитель базисной школы - Нансе отмечал, что «длина зубного ряда может стабильно увеличиваться только до определенной степени».

Школа Tweed. Школа, рассматривающая положение нижних резцов как основной фактор достижения стабильности.

Tweed, основоположник школы, предложил удерживать нижние резцы в перпендикулярном положении по отношению к плоскости основания нижней челюсти.

Мышечная школа. Для удержания зубов Роджерс выдвинул на первый план важность правильного функционального баланса мышц. Другие сторонники данной школы (Л.С. Персин, Р. Френкель) развили эту теорию.

Современная концепция ретенции построена на сочетании несколько этих теорий, т.е. с современной точки зрения необходимо уделять внимание достижению правильной окклюзии в рамках нормального мышечного баланса, учитывая размер апикальных базисов и их соотношение, а также строение лицевого скелета и варианты направления его роста.

2. Ретенционные аппараты.

Ретенционные (удерживающие) ортодонтические аппараты предназначены для удержания достигнутого лечебного эффекта до момента полной морфологической и функциональной перестройки, что является профилактикой рецидивов. Необходимость их применения связана с тем, что гистологические процессы восстановления инфинитивной костной ткани протекают гораздо медленнее, чем морфологическая и функциональная перестройка, которая достигнута в процессе активного периода ортодонтического лечения.

Ретенционные аппараты должны удерживать зуб или челюсть в новом положении, минимально ограничивать основные функции полости рта, быть максимально эстетичными, не оказывать силового воздействия на зубочелюстную систему.

Классификация ретенционных аппаратов:

1) По виду фиксации:

- съемные;
- несъемные.

2) По месту фиксации:

- одночелюстные;
- двухчелюстные.

2.1 Съемные ретенционные аппараты

1) Ретенционная пластинка Hawley

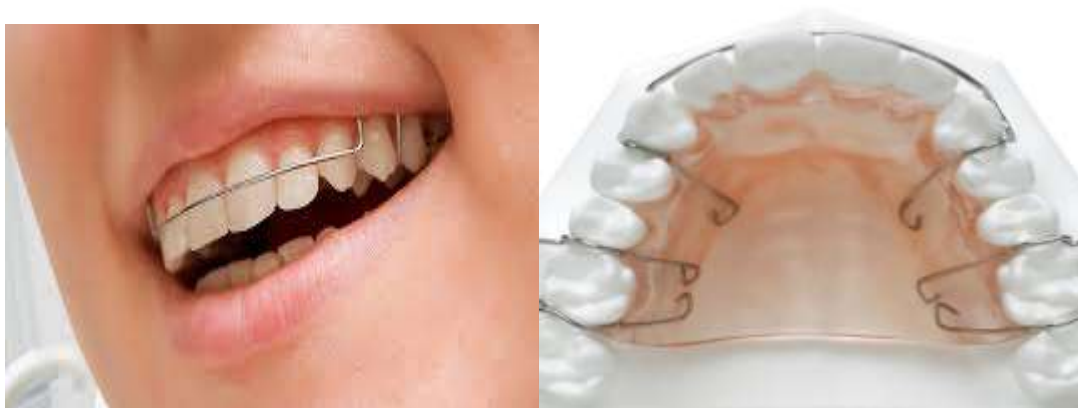

Рис.3. Ретенционная пластинка Hawley.

Самый распространенный из съемных ретенционных аппаратов является разработанный в 1920-х годах как механически действующий аппарат - ретенционная пластинка Hawley. Он состоит из кламмеров на молярах и вестибулярной дуги с регулировочными петлями, проходящей от клыка к клыку. Дуга обеспечивает контроль резцов. В ситуациях, когда после удаления первых премоляров необходимо сохранить экстракционные промежутки закрытыми, ретейнер Hawley стандартного дизайна такую функцию обеспечить не может, поскольку стандартная вестибулярная дуга проходит через место удаления первого премоляра, способствуя его переоткрытию. Для таких случаев делаются модификации ретейнера.

2) Позicionер

Этот аппарат особенно эффективен для восстановления нормального тонуса и плотности тканей в случаях, когда в ходе лечения развилась гиперплазия десен. К положительным качествам позиционера относят и то, что он прозрачный, не ломается, стимулирует тонус тканей и работает постоянно, удерживая или изменяя положение зубов по показаниям. Позicionеры прекрасно подходят для окончательной коррекции положения зубов на этапе юстировки и при особых условиях могут использоваться в роли ретейнеров.

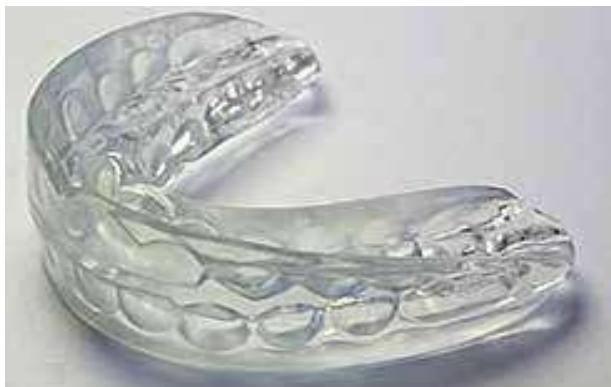

Рис.4. Позиционер.

Однако широкое использование позиционеров в качестве ретейнера имеет несколько отрицательных сторон:

а) Из-за большого размера пациентам часто сложно носить позиционер 24 часа, На самом деле позиционеры обычно носят не более рекомендуемых 4 часов в день по прошествии первых нескольких недель, хотя большинство пациентов вполне привыкают носить их во время сна.

б) Позиционеры не в состоянии зафиксировать резцы от наклона и ротаций. Данная проблема является прямым следствием первой: для контроля внутридугового расположения зубов необходимо почти постоянное ношение ретейнера после снятия ортодонтической аппаратуры.

в) Имеется тенденция к увеличению глубины резцового перекрытия.

г) Имеется вероятность расшатывания зубов из-за сил мышечного баланса.

д) Позиционер противопоказан пациентам с нарушением носового дыхания.

Однако позиционер обладает одним главным преимуществом над стандартными съемными ретейнерами: он сохраняет окклюзионные со-отношения и положения зубов внутри дуги одновременно.

3) Штампованные каппы

Положительные качества этого аппарата:

- быстрота изготовления;
- удобство в ношении;
- простота и относительная эстетичность.

Отрицательные качества:

- хрупкость;
- недолговечность;
- при постоянном ношении может привести к дизокклюзии.

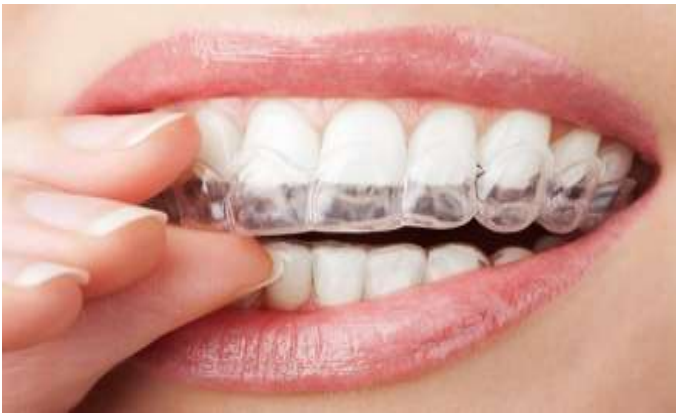

Рис.5. Штампованные ретенционные капы.

При изготовлении каппы необходимо включать в нее все прорезавшиеся зубы.

4) Осаморетейнер

Выполняет ту же функцию, что и позиционер, но располагается на одном зубном ряду, в отличие от позиционера. Осаморетейнер состоит из двух слоев: наружного, под которым примерно на уровне основания бугорков боковых зубов на расстоянии 3 мм от режущего края резцов и до десны располагается внутренний мягкий слой из Bioplast. Последний благодаря своим эластичным свойствам проникает в межзубные промежутки и образует так называемые "резиновые клинышки"; надежно фиксирующие и стабилизирующие отдельные зубы, не препятствуя при этом свободному наложению и снятию аппарата.

Положительные качества:

- возможность микрокоррекции положения зубов;
- возможность использовать круглосуточно, за исключением времени приема пищи;
- относительная эстетичность.

Отрицательные качества:

- недолговечность;
- расслоение;
- возможность возникновения дизокклюзии.

2.2 Функциональные аппараты

Функциональные аппараты (приложение 3 рис.4.) в качестве ретенционных выполняют важную роль в ретенционном периоде, помогая сохранить полученные скелетные изменения. Этот вид съемных аппаратов можно использовать только в свободное время, что позволяет предотвратить изменение

положения верхней и нижней челюстей, которое может произойти в процессе не гармоничного роста. Функциональный аппарат в качестве ретенционного чаще используется у мальчиков - подростков, у которых произошел рецидив дистальной окклюзии на 2-3 мм после ранней коррекции. Если у пациентов все еще продолжается некоторый вертикальный рост (а почти все подростки относятся к данной категории даже в возрасте 17-18 лет), восстановить нормальное окклюзионное положение зубов вполне возможно.

Саггитальный рост не требуется для коррекции небольшого окклюзионного отклонения, поскольку перемещение зубов возможно и при отсутствии роста, однако для предотвращения поворота нижней челюсти назад и вниз требуется некоторый вертикальный рост.



Рис.6. Функциональный аппарат Персина после лечения вертикальной резцовой дизокклюзии.

Для всех практических целей это означает, что функциональный аппарат в качестве активного ретейнера может использоваться у подростков, но не в состоянии помочь взрослым пациентам. Стимуляция скелетного роста посредством приспособлений такого типа у взрослых просто невозможна, по меньшей мере, в необходимой для достижения клинических результатов степени.

2.3 Несъемные ретенционные аппараты

Несъемные ортодонтические ретейнеры обычно используются в тех случаях, когда нестабильность зубного ряда заранее ожидаема и, вследствие этого, зубному ряду планируется длительная фиксация. Показания и рекомендации к применению несъемных аппаратов:

1. Сохранение положения нижних резцов во время последующего роста

Основная причина скученности нижних резцов в позднем подростковом возрасте у пациентов, прошедших и не прошедших курс ортодонтического лечения, заключается в позднем росте нижней челюсти. Если сначала

существовала скученность нижних резцов, то даже небольшая степень нижнечелюстного роста между 16 и 20 годами может вызвать повторное возникновение скученности этих зубов. Рецидив скученности почти всегда сопровождается лингвальным типпингом центральных и боковых резцов в ответ на данную модель роста.

Рекомендуемые аппараты:

а) Фиксированная лингвальная дуга, прикрепленная только к клыкам (или к клыкам и первым премолярам), и прижатая к плоской лингвальной поверхности нижних резцов над десневой границей;

б) Приклеиваемый межклыковый ретейнер.

Однако каков бы ни был вид ретейнера, не рекомендуется, чтобы зубы жестко крепились в ходе фиксации. По этой причине при уменьшении проволочного интервала ретейнера после приклеивания промежуточного зуба или зубов, следует брать более гибкую проволоку, а именно витую стальную проволоку с диаметром 0175, поскольку чем меньше интервал, тем гибче должна быть проволока.

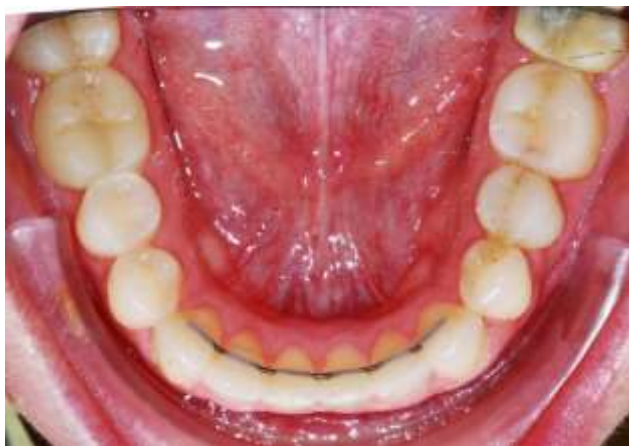

Рис.7. Приклеиваемый межклыковый ретейнер.

2. Контроль за положением центральных резцов после устранения диастемы.

Такая ситуация чаще всего возникает после закрытия диастемы между верхними центральными резцами. Даже после френэктомии существует тенденция открытия небольшого пространства между центральными резцами верхней челюсти. Поскольку это приводит к нарушению эстетики, то обычно требуется длительная или постоянная фиксация. Рекомендуемый аппарат-приклеенный отрезок гибкой проволоки.

Проволока должна быть изогнута таким образом, чтобы она могла располагаться рядом с десневой границей и вне окклюзионного контакта. Целью является удержание зубов вместе, позволяя им независимо перемещаться в ходе функционирования, для чего и важна эластичная проволока.

Съемный ретейнер не является хорошим вариантом для длительной фиксации центральной диастемы. В сложных случаях после снятия ретейнера диастема быстро возникает снова, зубное перемещение, сопровождающее такое закрытие-открытие, может быть вредным.

3. Сохранение места в зубном ряду.

Такие аппараты используются при раннем удалении зубов, они позволяют предотвратить нежелательные перемещения рядом расположенных зубов.

Рекомендуемые аппараты

а) Предпочитаемый ортодонтический ретейнер для сохранения пространства в боковом участке зубного ряда для мостовидного протеза представляет собой тяжелую проволоку, установленную в неглубоких бороздках на будущих опорных зубах. Очевидно, что чем длиннее отрезок, тем мощнее должна быть проволока. Установка проволоки дальше от окклюзионной поверхности уменьшает вероятность ее смещения посредством окклюзионных усилий.

б) Для длительного сохранения места в зубном ряду в переднем участке зубного ряда вариантом является несъемный ретейнер, в котором протезный зуб удерживается посредством витых проволок, приклеенных к соседним зубам. Если установка постоянного протеза откладывается на долгое время, то лучше прибегнуть к временному протезу такого типа, который может сочетаться со съемным ретейнером для ночного использования.

4. Контроль экстракционных промежутков у взрослых.

Несъемный ретейнер более надежен. После закрытия промежутков у взрослых рекомендуется приклеивать несъемный ретейнер на щечную поверхность боковых зубов. Основными недостатками любого несъемного ретейнера является то, что он осложняет гигиенические процедуры. Чистка пространства между зубами возможна при использовании флосса.

При обеспечении надлежащей гигиены ничто не мешает оставлять несъемные ретейнеры при необходимости на неопределенный срок.

3. Особенности ретенционного периода после лечения различных зубочелюстных аномалий.

Рассмотрим особенности ретенционного периода после устранения часто встречающихся аномалий окклюзии:

После лечения дистальной окклюзии

Рецидив дистальной окклюзии может возникнуть:

- в результате смещения зубных рядов (верхний зубной ряд вперед, нижний зубной ряд назад или оба одновременно). Перемещение зубов, вызывается местными периодонтальными и десневыми волокнами, поэтому необходимость ретенции возникает сразу после снятия аппаратуры.
- в результате различного роста костей верхней челюсти относительно костей нижней челюсти. В этом случае ретенция становится долгосрочной задачей.
- дистальным смещением нижней челюсти.

Практические рекомендации:

1) Гиперкоррекция окклюзионных соотношений (в фазе юстировки), в саггитальной плоскости на 1-2 мм.

2. Осторожное использование межчелюстной тяги класса II. Важно не допустить перемещения нижних резцов вестибулярно. Это может легко случиться если использовать эластичные модули класса II, В данной ситуации давление губ будет стремиться выпрямить расположенные протрузионно резцы, что достаточно быстро приведет к скученности и возвращению глубокого перекрытия. В основном, если в ходе лечения произошло перемещение резцов вперед более чем на 2 мм, то будет необходима их постоянная фиксация (использование несъемного ретейнера).

3. Контроль роста челюстных костей. Медленный длительный рецидив, наблюдающийся у некоторых пациентов, в первую очередь обусловлен продолжающимся ростом челюстных костей. Степень роста костей, продолжающегося после ортодонтического лечения, очевидно, будет зависеть от возраста, пола и относительной зрелости пациента, однако после завершения активного лечения вероятнее всего больше будет расти вперед верхняя челюсть по сравнению с нижней челюстью. Если рост верхней челюсти был задержан посредством лицевой дуги или функционального аппарата, то после лечения

может наблюдаться некоторая реакция, обостряющая тенденцию дифференцированного роста верхней челюсти.

Рецидив предотвращается с помощью:

1. Лицевой дуги на верхних молярах (ночное время) + традиционный ретейнер для фиксации зубов (днем).

2. Функционального аппарата. Потенциальной проблемой является непостоянное ношение функционального аппарата (обычно только в ночные часы). Для контроля положения зубов впервые несколько месяцев потребуются дневные ретейнеры, Ортодонт должен руководствоваться правилом: чем тяжелее проблема гнатической формы дистальной окклюзии и чем моложе пациент в конце активного периода лечения, тем больше необходимость использования в качестве ретейнера лицевой дуги или функционального аппарата. Период ретенции для пациентов с ростом челюстных костей - 12-24 месяцев и даже более для тех из них, у которых наблюдались тяжелые скелетные нарушения.

После лечения мезиальной окклюзии

Ретенция после коррекции гнатической формы мезиальной окклюзии в раннем постоянном прикусе, может привести к разочаровывающим результатам, поскольку велика вероятность рецидива при продолжающемся росте нижней челюсти, который тяжело поддается контролю. Применение подбородочной пращи далеко не так эффективно для контроля роста нижней челюсти у пациентов с нижней макрогнатией, как применение лицевой дуги при верхней макрогнатии. Подбородочная праща лишь поворачивает нижнюю челюсть вниз, вызывая увеличение нижней трети лица и смещение подбородка назад; функциональные аппараты для лечения мезиальной окклюзии обладают этим же свойством. Из этого следует, что если при нормальной или избыточной высоте нижней трети лица после ортодонтического лечения возник рецидив по причине нижнечелюстного роста, то единственным средством может быть хирургическая коррекция после окончания роста

Практические рекомендации:

1) При выраженных гнатических формах мезиальной окклюзии не проводить зубоальвеолярную компенсацию (камуфляж) до окончания пубертатного периода.

2) При умеренных скелетных проблемах для сохранения окклюзионных отношений в процессе роста после лечения достаточно установить функциональный аппарат или позиционер.

После глубокой резцовой дизокклюзии

Коррекция избыточного глубокого перекрытия (ОВ) является почти неотъемлемой частью любого ортодонтического лечения, и поэтому в ходе ретенции большинству пациентов требуется контроль резцового перекрытия. Потенциальную проблему создает продолжающийся вертикальный рост в позднем подростковом возрасте.

Практические рекомендации:

Использование съемного ретейнера с накусочной площадкой в течение нескольких лет после завершения ортодонтического лечения. Ретейнер изготавливается так, чтобы нижние резцы упирались в базис.

После лечения вертикальной резцовой дизокклюзии

Рецидив может произойти в результате любой комбинации зубоальвеолярного удлинения в области моляров или зубоальвеолярного укорочения в области резцов.

Причины рецидива:

- Вредные привычки (например, сосание большого пальца) способны оказывать интрузионное воздействие на резцы. Одновременное изменение положения челюсти приводит к экстррузии жевательных зубов. Если сосание пальца продолжается после ортодонтического лечения, то рецидив гарантирован.
- Зубоальвеолярное удлинение в области верхних моляров. У пациентов, которые не имеют вредных привычек оно почти всегда является результатом зубоальвеолярного удлинения в боковых отделах, без какой-либо интрузии резцов.

Методы контроля зубоальвеолярных высот в боковом отделе:

1) Использование лицевой дуги с высокой тягой.

2) Аппарат с высокими окклюзионными накладками в области боковых зубов, который растягивает мягкие ткани пациента для обеспечения усилия противоположного прорезыванию (аппарат Персина). Избыточный вертикальный рост и прорезывание жевательных зубов часто продолжающееся до 20-летнего

возраста, осложняет ведение ретенционного периода после коррекции дизокклюзии.

4. Общие принципы ведения ретенционного периода.

Все пациенты, проходившие курс лечения в раннем периоде смены зубов, нуждаются в ретенции достигнутых результатов до позднего подросткового возраста; кроме того, для пациентов с начальными скелетными диспропорциями может понадобиться временное использование функционального аппарата или внеротового приспособления (лицевая дуга).

В качестве ретенционного аппарата после лечения съёмными конструкциями может служить тот же аппарат, которым пользовался пациент на протяжении периода активного ортодонтического лечения, но без активации или специально изготовленный.

Вначале впервые 3-6 месяцев рекомендуется такая же продолжительность пользования съёмным ретенционным аппаратом, как и при пользовании лечебным, т.е. на протяжении суток. В последующем можно перейти на пользование аппаратом на протяжении 3-4 часов днем и в ночное время, затем - только в ночное время.

При лечении несъёмными конструкциями ортодонтических аппаратов, которые чаще всего являются аппаратами механического действия, у подростков целесообразно применять в качестве ретенционных аппараты функционального действия. Это могут регуляторы функций Френкеля I-IV типов или различные виды моноблоков.

Несъёмные ретенционные аппараты, которые используют после лечения скученного положения фронтальных зубов представляют собой стандартный (промышленного производства) или изготовленный индивидуально литой или витой проволочный ретейнер, который фиксируется с помощью композитного материала на оральной поверхности зубов, которые подлежали перемещению. Витой проволочный ретейнер чаще фиксируют на верхней челюсти на период от 6 месяцев до 1,5 лет. Литые ретейнеры могут использоваться на протяжении более длительного промежутка времени.

Несъёмный ретенционный аппарат может быть изготовлен и в виде фиксированного на кольцах на опорные зубы проволочного или литого ретейнера, расположенного с оральной стороны зубного ряда. При лечении скученности фронтальных зубов такой ретейнер фиксируют на клыках.

Данные литературы по поводу продолжительности ретенции противоречивы: от полного ее отсутствия до постоянной ретенции в течение жизни. Перед началом ортодонтического лечения пациенту следует рассказать о ретенционном периоде и показать различные ретенционные аппараты.

В течение 3-4 мес после снятия ортодонтической аппарата, зубам требуется почти постоянная фиксация. Для начала процесса реорганизации периодонтальной связки зубы должны иметь возможность индивидуально «пружинить» в процессе жевания. Данное требование может быть выполнено посредством использования съемного приспособления круглосуточно, за исключением времени принятия пищи, или посредством нежесткого несъемного ретейнера.

Из-за более медленной реорганизации десневых волокон по сравнению с периодонтальными ретенция должна продолжаться по меньшей мере 12 мес, но после 3-4 мес режим использования аппарата может быть изменен на временный (на ночь). Взрослые (нерастущие) пациенты будут нуждаться в постоянной ретенции из-за сложности достижения миофункционального равновесия. Растущим пациентам ретенция необходима как минимум до прекращения роста лицевого скелета.

Тестовые задания:

1. Нарушение строения лицевого скелета у пациентов с глубоким прикусом и нейтральным типом роста наблюдается

- а) в области зубных рядов
- б) в области апикальных базисов
- в) в гнатической области
- г) в краниальной области
- д) в целом

2. Прогноз лечения больных с глубоким прикусом и вертикальным типом роста лицевого скелета

- а) благоприятный
- б) неблагоприятный
- в) благоприятный для уменьшения глубины резцового перекрытия
- г) благоприятный для вертикального роста альвеолярных отростков челюстей
- д) не имеет значения

3. Прогноз лечения больных с глубоким прикусом и горизонтальным типом роста лицевого скелета

- а) благоприятный
- б) неблагоприятный

- в) не совсем благоприятный, так как вращение нижней челюсти вперед и вверх способствует углублению резцового перекрытия
- г) благоприятный, если лечение проводится в периоды физиологического повышения прикуса
- д) не имеет значения

4. При выборе плана лечения больных с глубоким прикусом учитывают

- а) возраст
- б) период формирования прикуса
- в) вид смыкания боковых зубов (нейтральное, дистальное, мезиальное)
- г) типичные нарушения размеров зубных дуг, степень их выраженности и особенности строения лицевого скелета
- д) все перечисленные факторы

5. Общие принципы лечения глубокого нейтрального и дистального прикуса заключаются

- а) в исправлении формы зубных дуг
- б) в нормализации соотношения размеров верхней и нижней зубных дуг в трансверсальном и сагиттальном направлениях
- в) в зубоальвеолярном удлинении в области боковых зубов и зубоальвеолярном укорочении в области нижних передних зубов
- г) в оптимизации роста нижней челюсти и торможении роста верхней
- д) в исправлении положения зубов и формы зубных дуг, зубоальвеолярном удлинении в области боковых зубов, оптимизации роста нижней челюсти

6. Быстро и эффективно вылечить глубокий прикус можно

- а) в периоде временного прикуса от 2.5 до 5 лет
- б) в начальном периоде смешанного прикуса от 6 до 9 лет
- в) в периоде постоянного прикуса
- г) во всех периодах физиологического прикуса
- д) в конечном периоде сменного прикуса от 9 до 11 лет

7. Профилактическими мероприятиями, которые следует проводить у пациентов с глубоким прикусом, являются

- а) восстановление коронок разрушенных зубов и замещение дефектов зубных рядов протезами
- б) санация носоглотки
- в) устранение функциональных нарушений
- г) мероприятия, направленные на улучшение состояния тканей пародонта и гигиенического состояния полости рта
- д) все перечисленные мероприятия

8. Для достижения устойчивых результатов лечения в первую очередь необходимо

- а) устранить функциональные и морфологические нарушения и выдержать ретенционный период до завершения активного роста челюстей
- б) лечение ортодонтическими аппаратами
- в) удаление по показаниям отдельных временных или постоянных зубов
- г) диспансерное наблюдение с целью выбора наиболее оптимальных сроков лечения
- д) создание множественных контактов между зубными рядами

9. Применение ортодонтических аппаратов после удаления отдельных зубов проводится

- а) в период временного прикуса
- б) в начальном периоде смешанного прикуса
- в) в конечном периоде смешанного прикуса
- г) в начальном периоде постоянного прикуса
- д) в различных периодах формирования прикуса

10. Показания к удалению отдельных зубов определяют на основании

- а) клинического обследования
- б) изучения диагностических моделей челюстей
- в) определения степени выраженности морфологических и функциональных нарушений
- г) рентгенологических методов исследования - ОПТГ челюстей и боковых ТРГ головы
- д) всех перечисленных методов исследования

11. Удаление отдельных зубов необходимо

- а) при I степени трудности лечения
- б) при II степени трудности лечения
- в) при III степени трудности лечения
- г) при IV степени трудности лечения
- д) вне зависимости от степени трудности лечения с учетом индивидуальных особенностей морфологического строения зубочелюстной системы

12. В процессе лечения пациентов с глубоким прикусом можно удалить

- а) 1 зуб
- б) 2 зуба
- в) 3 зуба
- г) 4 зуба
- д) от 1 до 4 зубов с учетом морфологических нарушений и их выраженности

13. Показания к удалению отдельных зубов расширяют

- а) при III и IV степенях трудности лечения
- б) при макродентии
- в) при адентии и стойкой ретенции отдельных зубов

- г) в старшем возрасте при резком недоразвитии нижней челюсти и чрезмерном развитии верхней
- д) при всех перечисленных нарушениях

14. В процессе лечения нейтрального глубокого прикуса отдельные зубы удаляют

- а) на верхней челюсти
- б) на нижней челюсти
- в) на верхней и нижней челюстях
- г) большее количество зубов на верхней челюсти и меньшее - на нижней
- д) зубы не удаляют

15. В процессе лечения дистального глубокого прикуса отдельные зубы удаляют

- а) на верхней челюсти
- б) на нижней челюсти
- в) на верхней и нижней челюстях
- г) преимущественно только на верхней челюсти
- д) зубы не удаляют

16. При решении вопроса о необходимости удаления отдельных зубов при планировании метода лечения у пациентов с глубоким прикусом и незначительными морфологическими и функциональными нарушениями (I и II степени их выраженности) следует учитывать

- а) сужение зубных рядов
- б) удлинение или укорочение зубных рядов
- в) наличие тесного расположения передних зубов
- г) наличие или отсутствие зачатков третьих моляров
- д) все перечисленные нарушения

17. При лечении глубокого прикуса удаляют

- а) симметрично расположенные зубы
- б) асимметрично расположенные зубы
- в) одноименные зубы
- г) разноименные зубы
- д) различные зубы с учетом конкретных особенностей морфологического строения зубных рядов и их соотношения

18. Метод Хотца является наилучшим сочетанным методом лечения

- а) в периоде временного прикуса
- б) в начальном периоде смешанного прикуса
- в) в конечном периоде смешанного прикуса
- г) в периоде постоянного прикуса
- д) во всех периодах формирования прикуса

19. Для лечения глубокого прикуса пациентов в период временного и начальном периоде смешанного прикусов наиболее эффективными аппаратами являются

- а) несъемные
- б) съемные одночелюстные
- в) механически-действующие
- г) функционально-действующие
- д) съемные аппараты различных конструкций с накусочной площадкой

20. Для лечения глубокого прикуса у пациентов в конечном периоде смешанного прикуса наиболее эффективными ортодонтическими аппаратами являются

- а) съемные одночелюстные
- б) несъемные
- в) съемные ортодонтические аппараты (механически и функционально-действующие) в сочетании с несъемными
- г) съемные ортодонтические аппараты различных конструкций, включающие накусочную площадку, в сочетании с несъемными
- д) все перечисленные ортодонтические аппараты

Ретенционные (удерживающие) ортодонтические аппараты

предназначаются для удержания достигнутого лечебного эффекта до момента полной морфологической и функциональной перестройки, что является профилактикой рецидивов. Необходимость их применения связана с тем, что гистологические процессы восстановления инфинитивной костной ткани протекают гораздо медленнее, чем морфологическая и функциональная перестройка, которая достигнута в процессе активного периода ортодонтического лечения.

Ретенционные аппараты должны удерживать зуб или челюсть в новом положении, минимально ограничивать основные функции полости рта, быть максимально эстетичными, не оказывать силового воздействия на зубочелюстную систему.

Выбор конструкции ретенционного аппарата зависит от дисциплинированности ребенка, наблюдения родителями за ребенком и эстетических показаний.

Ретенционные аппараты бывают съемными и несъемными. Съемными ретенционными аппаратами являются съемные пластиночные аппараты на верхнюю или нижнюю челюсть с пластмассовым базисом с кламмерами или без

них. При необходимости в конструкцию ретенционного аппарата добавляют вестибулярные дуги. Хорошие результаты так же дают назубные каппы из биопласта.

Несъемные ретенционные аппараты представляют собой спаянные кольца, коронки или кольца с припаянными касательными балками. В некоторых случаях применяют промышленно изготовленные ретейнеры.

В качестве ретенционных аппаратов могут использоваться лечебные пластиночные аппараты в неактивном состоянии. Так, М.А. Нападов (1968 г.) рекомендует оставить в полости рта ортодонтические аппараты в качестве ретенционных без дальнейшей активации после завершения активного периода ортодонтического лечения.

После лечения аномалий прикуса с межчелюстной резиновой тягой врачи часто применяют лечебный аппарат в качестве ретенционного, продлевая срок пользования им и ослабевая резиновую тягу. Однако не следует использовать в качестве ретенционного аппарата несъемную каппу. Длительное пользование ею способствует возникновению кариеса зубов, формированию новых аномалий окклюзии. Не рекомендовано использование в качестве ретенционного аппарата дугу Энгля и другие дуговые лечебные аппараты, которые ограничивают подвижность отдельных зубов, ухудшают гигиеническое состояние полости рта (неудовлетворительное очищение межзубных промежутков).

Л.С. Персин (1998 г.) рекомендует применять новый подковообразный ретейнер OSAMU, который покрывает только зубную дугу и часть слизистой оболочки в апикальной области, разработанный доктором Осаму Йошии. Ретейнер изготавливают путем прессования под давлением двух прозрачных пластин высокого качества: мягкого биопласта (покрывающего зубы вплоть до альвеол) и жестко-эластичного импрелона "S" (в области жевательных поверхностей).

По данным Г.Б. Оспановой, Е.В. Хазиной и др. (1997 г.) рекомендованы следующие схемы ношения ретенционного аппарата: первые 3-6 месяцев – 24 часа в сутки, последующие 6 месяцев через ночь и затем 1 раз в неделю. По

мнению авторов ортодонту следует наблюдать пациента в течение 4 лет для предупреждения рецидивов.

В качестве ретенционных аппаратов авторы используют эластомерные каппы, литые шинирующие бюгели, ретейнеры, адгезионные литые конструкции, брекет – системы с финишными дугами, композитные армированные ретенционные аппараты (Fiber Speint, Ribbond, стандартный лингвальный многозвеньевой и проволочный витой).

Эластомерная каппа

Этапы изготовления.

После получения альгинатного оттиска изготавливается рабочая модель из супергипса. Модель обрезается на триммере так, чтобы продольные оси резцов были перпендикулярны к основанию модели.

По модели проводят вакуумную термоштамповку:

- Пластина-заготовка зажимается в раму и разогревается согласно инструкции.
- Разогретая пластина опускается на модель, под пластиной формируется область пониженного давления, в результате чего модель плотно обжимается пластмассой.

После остывания пластмассы каппа может быть обрезана. Вначале из пластины вырезается модель, затем при помощи нагретого скальпеля обрезают каппу. Окончательная обрезка проводится ножницами. Граница каппы должна располагаться на расстоянии 2-3мм от шеек зубов, все тяжи слизистой отгибаются. Перед сдачей необходимо убедиться в отсутствии острых граней.

Преимущества:

- быстрота изготовления;
- удобство в ношении;
- простота и относительная эстетичность.

Недостатки:

- хрупкость;

- недолговечность;
- при постоянном ношении может привести к дизокклюзии.

Позиционер

Этот аппарат особенно эффективен для восстановления нормального тонуса и плотности тканей в случаях, когда в ходе лечения развилась гиперплазия десен. К положительным качествам позиционера относят и то, что он прозрачный, не ломается, стимулирует тонус тканей и работает постоянно, удерживая или изменяя положение зубов по показаниям. Позиционеры прекрасно подходят для окончательной коррекции положения зубов на этапе юстировки и при особых условиях могут использоваться в роли ретейнеров.

Клинические этапы:

1. снятие оттисков
2. определение конструктивного прикуса в контакте зубов «край в край»
3. припасовка и сдача

Технические этапы:

1. изготовление рабочих моделей и прикусных восковых валиков
2. гипсовка рабочих моделей челюстей в конструктивном прикусе с помощью Set-Up в артикулятор
3. черчение границ аппарата
4. моделировка базиса и окклюзионных блоков воском
5. замена воска на полиуретан
6. обработка

Материалы:

- термоформовочная полиуретановая масса

Механизм действия:

- сохранение достигнутого положения зубов
- сохранение достигнутой формы зубных рядов
- сохранение достигнутого соотношения челюстей
- сохранение достигнутого миодинамического равновесия

Возрастные показания:

- постоянный прикус

Клинические показания:

- функциональная ретенция
- механическая ретенция
- бруксизм
- патологическая стираемость зубов
- дисфункция ВНЧС

Преимущества:

- сохраняет окклюзионные соотношения и положение зубов внутри дуги, у пациентов с тенденцией к рецидиву мезиоокклюзии позволяет ротировать челюсти немного вниз и назад.

Недостатки:

- режим ношения не подходит для ретенционного аппарата (его сложно носить более чем 4 ч в день и на ночь);
- не предотвращает ротацию зубов

Трейнер финишный (Т4F)

Конструкция:

1. каркас термопластичный (полужесткий)
2. щит вестибулярный
3. щит оральный
4. площадки для зубов
5. язычок для правильного положения языка

Разновидности:

- а) Т4FTM (двучелюстной)
- б) Т4U TM (верхнечелюстной)

Механизм действия:

- сохранение достигнутого положения зубов
- сохранение достигнутой правильной формы зубных рядов
- сохранение достигнутого челюстей (Т4F TM)
- сохранение достигнутого миодинамического равновесия (Т4F TM)

Возрастные показания:

- постоянный прикус

Клинические показания:

- механическая ретенция
- функциональная ретенция

Клинические этапы:

1. разогревание трейнера в кипящей воде в течение 1 минуты

2. воздушное охлаждение в течение 10 секунд

3. фиксация трейнера сначала на верхнюю челюсть, после чего максимальное сжатие зубов с прижиманием языка к нёбу, чтобы его кончик касался "язычка" трейнера, губы максимально сжаты в течение 20 секунд

4. извлечение трейнера из полости рта и охлаждение в холодной воде

Материалы:

- снаружи - термопластичный полиуретан, обладающий памятью формы
- изнутри - севилен

Преимущества:

- не требуется лабораторный этап изготовления
- не осложняет гигиену полости рта
- при необходимости процедуру подгонки можно повторять неоднократно

Недостатки:

- длительное привыкание
- затруднение речи
- потеря контроля за положением зубов в результате нерегулярного пользования
- один размер трейнера

Режим пользования:

- 1 час днем, в ночное время

Тестовые задания:

001. При глубоком прикусе заболевания тканей пародонта развиваются в результате

- а) изменения расположения зубов
- б) увеличения жевательной нагрузки при потере отдельных боковых зубов
- в) функциональной перегрузки неправильно расположенных зубов и окклюзионной травмы их пародонта, а также увеличения жевательной нагрузки на оставшиеся зубы при разрушении жевательной поверхности зубов и ранней потере отдельных, особенно боковых, зубов
- г) всего перечисленного
- д) множественной потери зубов

002. При глубоком прикусе воспаление тканей краевого пародонта чаще наблюдается в области

- а) 17, 16, 26, 27 зубов
- б) 12, 11, 21, 22 зубов
- в) 31, 32, 41, 42 зубов
- г) всех зубов верхней и нижней челюсти
- д) воспаление не наблюдается

003. Формированию глубокого прикуса способствуют

- а) нарушение функции дыхания
- б) нарушение функции глотания
- в) нарушение функции смыкания губ
- г) парафункции жевательных и мимических мышц
- д) все перечисленные функциональные нарушения

004. Семейные особенности развития в формировании глубокого прикуса

- а) имеют значение
- б) не имеют значения
- в) имеют ограниченное значение
- г) имеют значение при наличии аналогичной патологии у родителей
- д) имеют значение при наличии у родителей

005. Диагностику зубоальвеолярных и гнатических форм глубокого прикуса проводят на основании

- а) клинического обследования пациентов
- б) клинического обследования пациентов, их ближайших родственников и данных рентгенологического обследования
- в) изучения боковых ТРГ головы

- г) изучения диагностических моделей челюстей
- д) изучения фотографии лица

006. При нейтральном и дистальном соотношении зубных рядов на развитие глубокого прикуса влияют

- а) абсолютная макродентия
- б) нормальные размеры верхних и нижних резцов при нормальной ширине лица
- в) нормальные размеры верхних и нижних резцов у пациентов с узким лицом
- г) микродентия верхних и особенно нижних резцов с тремами между ними
- д) все перечисленные нарушения размеров зубов

007. На формирование глубокого прикуса влияет

- а) несоответствие размеров сегментов в пределах одного зубного ряда
- б) несоответствие размеров передних сегментов верхнего и нижнего зубных рядов
- в) несоответствие размеров боковых сегментов зубных рядов
- г) несоответствие передних и боковых сегментов зубных рядов
- д) ничего из перечисленного

008. На формирование глубокого прикуса при нейтральном соотношении зубных рядов

- а) уменьшение количества зубов не влияет
- б) влияет адентия или ретенция вторых премоляров на верхней и нижней челюсти
- в) влияет адентия или ретенция вторых премоляров на верхней челюсти
- г) влияет адентия или ретенция вторых премоляров на нижней челюсти
- д) влияет адентия боковых резцов на верхней челюсти

009. На формирование глубокого прикуса при дистальном соотношении зубных рядов

- а) уменьшение количества зубов не влияет
- б) влияет адентия или ретенция вторых премоляров на верхней и нижней челюстях
- в) влияет адентия или ретенция вторых премоляров на верхней челюсти
- г) влияет адентия или ретенция вторых премоляров на нижней челюсти
- д) влияет адентия боковых резцов на верхней челюсти

010. На формирование глубокого прикуса при мезиальном соотношении зубных рядов

- а) уменьшение количества зубов не влияет
- б) влияет адентия или ретенция вторых премоляров на верхней и нижней челюстях
- в) влияет адентия или ретенция вторых премоляров на верхней челюсти
- г) влияет адентия или ретенция вторых премоляров на нижней челюсти
- д) влияет адентия боковых резцов на верхней челюсти

011. На формирование глубокого прикуса

- а) смещение нижней челюсти влияет
- б) смещение нижней челюсти не влияет
- в) смещение нижней челюсти влияет частично
- г) влияет смещение нижней челюсти вперед
- д) влияет смещение нижней челюсти в сторону

012. Выраженность денальных бугров верхних резцов

- а) влияет на увеличение глубины резцового перекрытия
- б) не влияет на увеличение глубины резцового перекрытия
- в) влияет частично на увеличение глубины резцового перекрытия
- г) является одной из основных причин формирования патологии
- д) имеет очень существенное значение

013. Укороченная уздечка

- а) способствует удлинению переднего участка верхней зубной дуги
- б) приводит к сужению верхней зубной дуги
- в) обуславливает низкое расположение языка и распластывание его между зубными рядами
- г) способствует лингвальному наклону 31, 32, 41, 42 и недоразвитию апикального базиса нижней челюсти
- д) не влияет на формирование глубокого прикуса

014. На формирование глубокого прикуса влияют следующие нарушения в расположении передних зубов в вестибулярно-оральном направлении

- а) протрузия верхних резцов
- б) протрузия нижних резцов
- в) ретрузия верхних резцов
- г) ретрузия верхних и нижних резцов
- д) протрузия и ретрузия верхних резцов и ретрузия нижних

015. При мезиальном перемещении боковых зубов на место разрушенных и удаленных углублению резцового перекрытия способствует

- а) укорочение обоих зубных рядов
- б) укорочение одного зубного ряда
- в) стойкая ретенция отдельных постоянных зубов на обеих челюстях
- г) стойкая ретенция отдельных постоянных зубов на одной из челюстей
- д) ранняя потеря зубов

016. При глубоком прикусе трансверсальные размеры зубных дуг изменяются следующим образом

- а) равномерное сужение зубных дуг между 14,24 и 16,26
- б) большее сужение верхней зубной дуги в области 14,24 и 16,26
- в) большее сужение нижней зубной дуги в области 14,24 и 16,26
- г) большее сужение нижней зубной дуги в области 14,24 и 13,23
- д) сужение в области 13,23

017. На формирование глубокого прикуса соотношение ширины зубных дуг между клыками на верхней и нижней челюстях влияет следующим образом

- а) не влияет
- б) уменьшение ширины между клыками на обеих челюстях
- в) увеличение ширины верхней зубной дуги между клыками при ее нормальной ширине между нижними клыками
- г) нормальная ширина верхней зубной дуги между клыками и уменьшение этого размера на нижней челюсти
- д) увеличение ширины между клыками на обеих челюстях

018. Сагиттальные размеры зубных дуг в зависимости от вестибуло-орального расположения 11,21 больше всего изменяются при следующих нарушениях

- а) не изменяются
- б) укорочение зубных рядов при нормальном расположении 11,21
- в) укорочение зубных рядов при ретрузии 11,21
- г) нормальные сагиттальные размеры зубных рядов при протрузии 11,21
- д) удлинение зубных рядов при протрузии 11,21

019. Для определения особенностей строения лицевого скелета при глубоком прикусе следует изучать параметры, характеризующие

- а) расположение зубов

- б) расположение челюстей
- в) расположение апикальных базисов
- г) вертикальные размеры лицевого скелета
- д) все перечисленное

020. Для глубокого прикуса типичен тип роста лицевого скелета

- а) нейтральный
- б) горизонтальный
- в) вертикальный
- г) любой из перечисленных
- д) чрезмерный горизонтальный

Рекомендованная литература:

а) Основная литература:

1. Хорошилкина Ф.Я. Ортодонтия. Дефекты зубов, зубных рядов, аномалий прикуса, морфофункциональные нарушения в челюстно-лицевой области и их комплексное лечение. М.: МИА, 2010.- 592 с.

2. Персин Л.С. Ортодонтия. Современные методы диагностики аномалий зубов, зубных рядов и окклюзии / Л.С. Персин - М. : ГЭОТАР-Медиа, 2017. - 160 с. – Режим доступа:

<https://www.studentlibrary.ru/book/ISBN9785970442081.html>

б) Дополнительная литература:

1. Хорошилкина Ф.Я., Персин Л.С., Ортодонтия. Лечение аномалий зубов и зубных рядов современными ортодонтическими аппаратами. Клинические и технические этапы их изготовления. – М.: Медкнига; Н.Новгород: Изд.НГМА, 2002. – 251 с.

2. Дойников А.И. Зуботехническое материаловедение.-М.:Медицина, 1986.- 208 с.

3. Копейкин В.Н. Ортопедическая стоматология. –М.: Медицина, 1988.- 512 с.

4. Копейкин В.Н. Зубопротезная техника.–М.: Триада-Х, 2003.– 400 с.

5. Каламкаров Х.А. Клиника и лечение зубочелюстных аномалий у детей.- Ташкент: Медицина, 1978.- 268 с.
6. Быков В.Л. Гистология и эмбриология органов полости рта человека.- СПб: Спец.лит., 1998.-247 с.
7. Дмитриенко С.В., Краюшкин А.И. Частная анатомия постоянных зубов. МЗ РФ ВМА.-Волгоград:ВМА, 1998.- 175 с.
8. Дмитриенко С.В., Краюшкин А.И., Воробьев А.А., Фомина О.Л. Атлас аномалий и деформаций челюстно-лицевой области: Учебно-метод.пособие /- М.Мед.кн.,НГМА, 2006. – 94 с.
9. Пособие по ортодонтии [Текст] / В. А. Дистель, В. Г. Сунцов, В. Д. Вагнер. - М. ; Н. Новгород : Мед. книга : Изд-во НГМА, 2000. - 214 с. : ил. - (Учебная литература для медицинских вузов. Стоматологический факультет).
10. Калвелис Д. А. Ортодонтия [Текст] : зубо-челюст. аномалии в клинике и эксперименте / Д. А. Калвелис. - [Репринт. изд.]. - Б. м. : Эсен, Б. г. (1994). - 237, [1] с. : ил.
11. Практическое руководство по моделированию зубов [Текст] : [учеб. пособие] / С. В. Дмитриенко [и др.]; М-во здравоохранения РФ, ГОУ ВУНМЦ по непрерывному мед. и фарм. образованию. - М. : ГОУ ВУНМЦ МЗ РФ, 2001. - 240 с.
12. Персин Л.С. Ортодонтия: диагностика и лечение зубочелюстных аномалий [Электронный ресурс].- М.: Медицина, 2007. – 358 с. Режим доступа: <http://www.studmedlib.ru>
13. Образцов Ю.Л., Ларионов С.Н. Пропедевтическая ортодонтия.- [Электронный ресурс].- СПб.:Спец.Лит, 2007.- 160 с. Режим доступа: <http://www.studmedlib.ru>
14. Данилевский Н.Ф. Заболевания пародонта [Электронный ресурс].- М.: Медицина, 1999.- 328 с. Режим доступа: <http://www.studmedlib.ru>
15. Аболмасов Н.Г., Аболмасов Н.Н.. Ортодонтия.-Москва.МЕДпресс- информ, 2008.
16. Персин Л.С., Шаров М.Н. Стоматология. Нейростоматология. Дисфункция зубочелюстной системы: учебное пособие.- М.: ГЭОТАР – Медиа, 2013.-358 с.
17. Ортодонтия детей и взрослых [Текст] : учеб. пособие по спец. 31.05.03 "Стоматология" по дисциплине "Ортодонтия и детское протезирование" / С. В. Черненко [и др.] ; под общ. ред. С. В. Черненко ; Минобрнауки РФ. - М. : Миттель Пресс, 2018. - 457, [7] с. : ил., цв. ил.

18. Атлас аномалий и деформаций челюстно-лицевой области [Текст] : учеб. пособие для системы ППО врачей-стоматологов / С. В. Дмитриенко [и др.]. - М. ; Н. Новгород : Мед. книга : Изд-во НГМА, 2006. - 94 с.
19. Ортодонтия. Диагностика и лечение зубочелюстно-лицевых аномалий и деформаций [Электронный ресурс] : учебник / Л.С. Персин и др. - М. : ГЭОТАР-Медиа, 2016. - Режим доступа:
<http://www.studentlibrary.ru/book/ISBN9785970438824.html>
20. [Мамедов А.А.](#), [Оспанова Г. Б.](#) Ошибки фиксации брекет-систем и методы их устранения. / Учебное пособие. Изд-во: [ГЭОТАР-Медиа](#), 2021. - 96 с.
21. [Персин Л.С.](#), [Картон Е.А.](#), [Слабковская А.Б.](#) Ортодонтия. Современные методы диагностики аномалий зубов, зубных рядов и окклюзии / Изд-во: [ГЭОТАР-Медиа](#), 2021. - 160 с.
22. Шкарин В.В., Мансур Ю.П., Дмитриенко Т.Д., Щербаков Л.Н., Боловина Я.П., Верстаков Д.В., Ягупова В.Т., Дмитриенко Д.С. Особенности оформления медицинской карты ортодонтического пациента. //Учебное пособие / Волгоград, 2021.
23. Шкарин В.В., Мансур Ю.П., Дмитриенко Т.Д., Щербаков Л.Н., Ягупова В.Т., Дмитриенко Д.С. Рентгенологические методы исследования в практике врача-ортодонта. // Учебное пособие / Волгоград, 2021.
24. Дмитриенко С.В., Шкарин В.В., Дмитриенко Т.Д. Методы биометрического исследования зубочелюстных дуг. // Учебное пособие / Волгоград, 2022.