

федеральное государственное  
бюджетное образовательное  
учреждение высшего  
образования  
«Волгоградский  
государственный  
медицинский университет»  
Министерства здравоохранения  
Российской Федерации

**«УТВЕРЖДАЮ»**

директор Института НМФО

Н.И. Свиридова

« 27.06. » июня 2024 г.

**Фонд оценочных средств для итоговой (государственной итоговой)  
аттестации**

Основная профессиональная образовательная программа подготовки кадров  
высшей квалификации в ординатуре по специальности: **31.08.70**  
**Эндоскопия.**

Квалификация (степень) выпускника: **врач-эндоскопист**

Кафедра **Кафедра хирургических болезней № 1** Института непрерывного  
медицинского и фармацевтического образования.

Форма обучения – очная

Для обучающихся 2023, 2024 годов поступления (актуализированная  
редакция)


**Разработчики программы:**

| №  | Ф.И.О.                      | Должность         | Ученая степень/<br>звание | Кафедра (полное название)                       |
|----|-----------------------------|-------------------|---------------------------|---|
| 1. | Веденин Юрий Игоревич       | Зав. кафедрой     | д.м.н.                    | Кафедра хирургических болезней 1 Института НМФО |
| 2. | Мандриков Виктор Викторович | Профессор кафедры | д.м.н.                    | Кафедра хирургических болезней 1 Института НМФО |
| 3. | Ногина Анастасия Алексеевна | Доцент кафедры    | к.м.н.                    | Кафедра хирургических болезней 1 Института НМФО |

**Фонд оценочных средств для итоговой (государственной итоговой) аттестации обучающихся по ОПОП подготовки кадров высшей квалификации в ординатуре по специальности 31.08.70 Эндоскопия.**

Актуализирована на заседании кафедры хирургических болезней № 1 Института НМФО, протокол № 8 от «3» июня 2024 г.

Заведующий кафедрой хирургических болезней № 1 Института НМФО,  
д.м.н., доцент



Ю.И. Веденин

**Рецензент:** А.В. Гушул-заведующий эндоскопическим отделением ГБУЗ "ВОКБ № 1", главный внештатный эндоскопист комитета здравоохранения Волгоградской области, к.м.н.


**Актуализация рабочей программы согласована** с учебно-методической комиссией Института НМФО, протокол № 12 от «27» июня 2024 г.

Председатель УМК



М.М.Королева

Начальник отдела учебно-методического сопровождения и производственной практики



М.Л.Науменко

**Актуализированная рабочая программа утверждена** на заседании Ученого совета Института НМФО протокол № 18 от «27» июня 2024 г.

Секретарь  
Ученого совета



М.В.Кабытова

# 1. ПЕРЕЧЕНЬ ТЕСТОВЫХ ЗАДАНИЙ ДЛЯ ГОСУДАРСТВЕННОЙ ИТОГОВОЙ АТТЕСТАЦИИ В ОРДИНАТУРЕ ПО СПЕЦИАЛЬНОСТИ 31.08.70 «ЭНДОСКОПИЯ»

1. Минимальное количество врачебных эндоскопических ставок, позволяющее организовать эндоскопическое отделение, равно:
  - 4
  - 3
  - 5
  - 6
  - 7
  
2. При расчете ставок медицинских сестер эндоскопического подразделения лечебных учреждений учитываются:
  - врачебные ставки эндоскопического подразделения**
  - врачебные ставки лечебно-профилактических учреждений
  - количество работающих эндоскопистов
  - количество коек в лечебно-профилактическом учреждении
  - количество эндоскопических исследований
  
3. Заведовать эндоскопическим кабинетом может врач - эндоскопист, имеющий стаж работы по специальности не менее:
  - 3 лет**
  - 1 года
  - 2 лет
  - 5 лет
  - 10 лет
  
4. Эффективность работы эндоскопического подразделения поликлиники должна оцениваться по количеству:
  - выявленных заболеваний в ранних стадиях**
  - проведенных эндоскопических исследований
  - выявленных заболеваний
  - выполненных лечебно-оперативных вмешательств
  - диагностических ошибок и осложнений
  
5. Эндоскопическим ориентиром для проведения эндоскопа из полости рта в полость глотки служит:
  - язычок мягкого неба**
  - глоточная миндалина
  - задняя стенка глотки
  - небные дужки
  - корень языка
  
6. Анатомическая длина пищевода у взрослого человека в среднем составляет:
  - 25 см**
  - 41 см
  - 35 см
  - 17 см
  - 15 см

7. Диаметр просвета пищевода у взрослого человека в среднем составляет:  
**2,5 см**  
1,5 см  
2 см  
3 см  
3,5 см
8. В пищеводе при эзофагоскопии определяется физиологических сужений:  
**четыре**  
одно  
два  
три  
пять
9. Первое физиологическое сужение пищевода обусловлено:  
**тонусом верхнего пищеводного сфинктера**  
давлением щитовидной железы  
уклонением пищевода от средней линии  
давлением окружающих мышц  
давлением прилежащих сосудов
10. Второе физиологическое сужение пищевода обусловлено:  
**давлением дуги аорты**  
давлением трахеи  
давлением правого главного бронха  
давлением левого предсердия  
давлением левого желудочка
11. Третье физиологическое сужение пищевода обусловлено:  
**давлением ножек диафрагмы**  
давлением правого главного бронха  
давлением дуги аорты  
давлением левого предсердия  
давлением трахеи
12. В норме розетка кардии располагается на уровне \_ см от резцов:  
**40-41**  
42-44  
36-38  
34-35  
25-26
13. Препилорическим отделом называется часть желудка, примыкающая к привратнику в радиусе:  
**2 см**  
0,5 см  
1 см  
3 см  
4 см

14. Зона привратника в норме имеет протяженность:

- 1 см**
- 0,5 см
- 1,5 см
- 2 см
- 2,5 см

15. При раздувании воздухом складки желудка:

**расправляются в области свода и антрального отдела и сохраняются по большой кривизне в теле желудка**

расправляются полностью

не расправляются

расправляются в антральном отделе и сохраняются в теле и своде желудка

расправляются в своде и сохраняются по большой кривизне в теле и антральном отделе

16. Наиболее отчетливо желудочные поля видны:

**на задней стенке тела желудка**

в своде желудка

на большой кривизне тела желудка

в области угла желудка

в антральном отделе

17. Parietalные клетки фундальных желез желудка секретируют:

биогенные амины

пепсиноген

соляную кислоту и внутренний фактор

пепсиноген и биогенные амины

**соляную кислоту и пепсиноген**

18. Длина 12-перстной кишки в среднем составляет:

- 30 см**
- 10 см
- 20 см
- 40 см
- 50 см

19. Диаметр 12-перстной кишки в среднем составляет:

- 4,5 см**
- 2,5 см
- 3,5 см
- 5,0 см
- 5,5 см

20. Анатомической и функциональной границей левой и правой половины толстой кишки является:

**физиологический сфинктер Хорста**

печеночный угол

селезеночный угол

физиологический сфинктер Кеннона левый

физиологический сфинктер Кеннона правый

21. Правая половина ободочной кишки кровоснабжается из:  
**верхней брыжеечной артерии**  
селезеночной артерии  
нижней брыжеечной артерии  
левой артерии ободочной кишки
22. Интраперитонеально расположены следующие отделы толстой кишки:  
**поперечно-ободочная и сигмовидная**  
восходящая и поперечно-ободочная  
нисходящая и сигмовидная  
сигмовидная и прямая  
слепая и восходящая
23. Наибольший диаметр в ободочной кишке имеет:  
**слепая**  
поперечно-ободочная  
восходящая  
нисходящая  
сигмовидная
24. Самым узким отделом толстой кишки является:  
**ректо-сигмоидный отдел**  
слепая  
нисходящая  
сигмовидная  
прямая
25. Наименьшую толщину стенки имеет:  
**ободочная кишка**  
тощая кишка  
подвздошная  
прямая кишка  
желудок
26. Просвет кишки имеет овальную форму в:  
**нисходящей кишке**  
слепой кишке  
восходящей кишке  
поперечно-ободочной кишке  
сигмовидной кишке
27. Просвет кишки имеет форму равностороннего треугольника с несколько выпуклыми углами в:  
**поперечно-ободочной кишке**  
слепой кишке  
восходящей кишке  
нисходящей кишке  
сигмовидной кишке

28. Просвет кишки имеет форму треугольника с закругленными углами и слегка выпуклыми сторонами в:  
**нисходящей кишке**  
слепой кишке  
восходящей кишке  
поперечно-ободочной кишке  
сигмовидной кишке
29. Полулунные складки характерны для:  
**поперечно-ободочной кишки**  
слепой кишки  
восходящей кишки  
нисходящей кишки  
сигмовидной кишки
30. Продольно расположенные складки характерны для:  
**прямой кишки**  
слепой кишки  
восходящей кишки  
поперечно-ободочной кишки  
нисходящей кишки
31. Большую сочность и интенсивность окраски, менее выраженный сосудистый рисунок имеет слизистая:  
**сигмовидной кишки**  
слепой кишки  
восходящей кишки  
поперечно-ободочной кишки  
нисходящей кишки
32. Жемчужно-белую окраску с четким сосудистым рисунком имеет слизистая:  
**поперечно-ободочной кишки**  
слепой кишки  
восходящей кишки  
нисходящей кишки  
сигмовидной кишки
33. Десять - двенадцать складок определяется в:  
**восходящей кишке**  
слепой кишке  
поперечно-ободочной кишке  
нисходящей кишке  
сигмовидной кишке
34. Шесть – восемь складок определяется в:  
**нисходящей кишке**  
слепой кишке  
восходящей кишке  
поперечно-ободочной кишке  
сигмовидной кишке

35. Двенадцать – двадцать четыре складки определяются в:  
**поперечно-ободочной кишке**  
слепой кишке  
восходящей кишке  
нисходящей кишке  
сигмовидной кишке
36. Количество складок не постоянно в:  
**сигмовидной кишке**  
слепой кишке  
восходящей кишке  
поперечно-ободочной кишке  
нисходящей кишке
37. Устье верхнедолевого бронха справа при выполнении бронхофиброскопии располагается на:  
**9 часах**  
12 часах  
6 часах  
3 часах  
2 часах
38. Границами промежуточного бронха справа являются:  
**от нижнего края устья верхнедолевого бронха до верхнего края устья среднедолевого бронха**  
от верхнего края устья верхнедолевого бронха до нижнего среднедолевого бронха  
от верхнего края устья верхнедолевого бронха до верхнего края устья среднедолевого бронха  
от нижнего края устья верхнедолевого бронха до нижнего края среднедолевого бронха  
от нижнего края устья верхнедолевого бронха до нижнего края устья VI сегментарного бронха
39. Место отхождения устья левого верхнедолевого бронха расположено:  
**на передней верхней полуокружности главного бронха**  
на задней верхней полуокружности главного бронха  
на задней нижней полуокружности главного бронха  
от передней нижней полуокружности главного бронха  
от боковой полуокружности главного бронха
40. Бронх Нельсона – это:  
**В6**  
В1  
В2  
В3  
В5
41. Верхушка Фовлера – это:  
**В6**  
В7  
В8  
В9



B10

42. Устье среднедолевого бронха при выполнении бронхоскопии располагается на:  
**6 часах**  
5 часах  
3 часах  
9 часах
43. Место отхождения устья VI сегментарного бронха (справа) расположено:  
**на задней стенке нижнедолевого бронха на 12 часах**  
на задней стенке промежуточного бронха на 12 часах  
на передней стенке промежуточного бронха на 6 часах  
на задней стенке главного бронха на 12 часах  
на боковой стенке промежуточного бронха на 3 часах
44. Устье VI сегментарного бронха (слева) расположено на:  
**2 часах**  
12 часах  
1 часе  
3 часах  
4 часах
45. В верхней доле слева имеется количество сегментарных бронхов:  
**четыре**  
один  
два  
три  
пять
46. К средней доле относится:  
**S5**  
S<sub>1</sub>  
S3  
S7  
S9
47. Основным методом верификации эндоскопического заключения является:  
**гистологическое исследование**  
операция  
рентгенологическое исследование  
ультрасонография  
манометрия
48. Острое воспаление морфологически характеризуется наличием в инфильтрате большого количества:  
**нейтрофильных лейкоцитов**  
лимфоцитов  
эритроцитов  
плазмоцитов  
эозинофилов

49. При хроническом воспалении в инфильтрате в большом количестве присутствуют:  
**лимфоциты и плазмоциты**  
нейтрофильные лейкоциты  
эритроциты  
эозинофилы  
базофилы
50. Наибольшее значение среди фоновых предопухолевых изменений эпителия желудочно-кишечного тракта придают:  
**дисплазии**  
дистрофии  
атрофии  
гиперплазии  
метаплазии
51. Для I стадии узелкового пневмокониоза характерны размеры узелков:  
**1,0-2,5 мм**  
2,5-5,0 мм  
5-10 мм  
10-15 мм  
15-20 мм
52. Для II стадии узелкового пневмокониоза характерны размеры узелков:  
**5-10 мм**  
1,0-2,5 мм  
2,5-5,0 мм  
10-15 мм  
15-20 мм
53. При дифференциальной диагностике перибронхиальной формы центрального рака легкого и цирроза наиболее информативны:  
**томография, бронхоскопия и бронхография**  
бронхоскопия  
томография  
томография и бронхоскопия
54. Для диагностики внутрибронхиальной аденомы и дистальных изменений бронхиального дерева нужны:  
**бронхография**  
рентгенография  
томография  
бронхоскопия
55. Сброс контрастного вещества из желчных протоков в норме наступает через:  
**5-12 минут**  
1-2 минуты  
3-4 минуты  
12-17 минут  
17-20 минут

56. Рентгенологическими признаками холедохолитиаза являются:  
**расширение внутрипеченочных протоков**  
дефекты наполнения с четкими контурами и округлой формой  
расширение общего желчного протока  
дефекты наполнения с четкими контурами и округлой формой, перемещающиеся при перемене положения тела  
блокада общего желчного протока, имеющая зазубренные контуры
57. При холангиографии на рентгенограммах тень конкремента, если контрастное вещество не обтекает камень, имеет вид:  
**полулунного дефекта наполнения**  
ровного четкого овала  
"писчего пера"  
полулунного депо  
"когтя"
58. Рак желчных протоков при холангиографии устанавливается на основании следующего признака:  
**блокады и супрастенотического расширения**  
равномерного стенозирования  
смещения общего желчного протока  
отсутствия нарушения эвакуации контрастного вещества  
изогнутости и высокого расположения общего желчного протока
59. Относительными противопоказаниями к плановой ЭГДС являются:  
**воспалительные заболевания миндалин, глотки, органов дыхания**  
психические заболевания  
кардиоспазм 3 стадии  
варикозное расширение вен пищевода 4 степени  
стенокардия напряжения
60. Абсолютными противопоказаниями к экстренной ЭГДС являются:  
**перфорация пищевода**  
инфаркт миокарда в острой стадии  
инсульт  
психические заболевания  
химический ожог пищевода III ст
61. Эндоскопическое исследование после операций на органах брюшной полости можно выполнять:  
**в любое время**  
через одни сутки  
через 2-3 дня  
через неделю  
через две недели
62. Желудок опорожняется от пищи в среднем за:  
**6 часов**  
3 часа  
9 часов  
12 часов

24 часа

63. Промывание желудка перед ЭГДС требуется больным с:  
**декомпенсированным стенозом привратника**  
стриктурами пищевода  
хиатальной аксиальной грыжей III степени  
подозрением на кровотечение из верхних отделов ЖКТ  
химическим ожогом пищевода
64. Показаниями к проведению эндоскопической ретроградной панкреатохолангиографии (ЭРПХГ) являются:  
**подозрение на заболевания желчевыводящих путей и поджелудочной железы**  
калькулезный холецистит  
дифференциальный диагноз между инфекционной и механической желтухой  
эхинококкоз печени  
подозрение на кисту поджелудочной железы
65. Противопоказаниями к проведению ЭРПХГ в плановом порядке являются:  
**острый панкреатит и обострение хронического панкреатита**  
повышенная чувствительность к йодсодержащим препаратам  
механическая желтуха  
острый холецистит  
опухоли печени
66. ЭРПХГ необходимо выполнять в:  
**рентгеноперационной**  
эндоскопическом кабинете, оборудованном рентген установкой.  
рентгенологическом кабинете  
операционной  
ведение контраста в эндоскопическом кабинете, затем больного транспортировать  
в рентгенологический кабинет
67. К приемам, улучшающим условия канюляции БДС, относятся:  
**больной поворачивается на живот**  
приподнимается головной конец стола  
приподнимается ножной конец стола  
поворот больного на спину  
подача контрастного вещества в период поиска БДС
68. Количество контрастного вещества, вводимого в главный панкреатический проток, не должно превышать:  
**5 мл**  
1 мл  
15 мл  
20 мл  
25 мл
69. Профилактикой развития острого панкреатита после ЭРПХГ являются:  
**назначение при необходимости антибиотиков, спазмолитиков.**  
введение охлажденного контрастного вещества  
глубокое введение катетера в Вирсунгов проток  
промывание желчных протоков, в конце исследования, хлоргексидином

70. Профилактикой инфицирования желчевыводящих путей служат:  
**использование стерильного инструментария**  
орошение БДС 70 гр. спиртовым р-ром перед канюляцией  
назначение антибиотиков до исследования в течение 3 дней  
промывание протоков хлоргексидином после аспирации контрастного вещества
71. Ограничением к выполнению колоноскопии является:  
**спаечная болезнь органов брюшной полости**  
анемия  
хронический геморрой  
метастатическое поражение печени  
полипы желудка
72. Показанием к плановой колоноскопии является:  
**эпителиальные образования прямой кишки, выявленные при ректороманоскопии**  
болезнь Уиппла  
синдром мальабсорбции  
дисбактериоз  
гельминтоз
73. Показанием к экстренной колоноскопии является:  
**кишечное кровотечение**  
анемия  
подозрение на перфорацию толстой кишки  
гранулематозный колит  
дивертикулез толстой кишки с явлениями дивертикулита
74. Анальная трещина является:  
**относительным противопоказанием к колоноскопии**  
абсолютным противопоказанием к колоноскопии  
ограничением колоноскопии  
абсолютным показанием к колоноскопии
75. Спаечная болезнь органов брюшной полости является:  
**ограничением колоноскопии**  
показанием к колоноскопии  
противопоказанием к плановой колоноскопии  
показанием к ургентной колоноскопии  
противопоказанием к ургентной колоноскопии
76. Аневризма брюшного отдела аорты является:  
**абсолютным противопоказанием к колоноскопии**  
показанием к плановой колоноскопии  
относительным противопоказанием  
показанием к срочной колоноскопии  
ограничением колоноскопии
77. Показаниями к бронхофиброскопии являются:  
**рак легкого**  
профузное легочное кровотечение

статус астматикус  
инородное тело легкого  
инородное тело легкого

78. При бронхоскопии возможно диагностировать:

**центральный рак легкого**  
bronхоэктатическую болезнь  
интерстициальную пневмонию  
неосложненную кисту легкого  
недренирующийся абсцесс легкого

79. Противопоказаниями к бронхофиброскопии являются:

**статус астматикус**  
периферический рак легкого  
центральный рак легкого  
инородное тело бронха  
кровохарканье

80. Осложнением щипцовой биопсии является:

**кровотечение**  
перфорация стенки бронха  
отек слизистой оболочки бронха  
пневмомедиастинум  
обострение хронического бронхита

81. Осложнением трансбронхиальной щипцовой биопсии является:

**пневмоторакс**  
обострение хронического бронхита  
перфорация стенки бронха  
кровотечение  
разрыв легкого

82. Премедикация перед бронхоскопическим исследованием включает:

**sol. Atropini 0,1 % - 1,0 п/к за 30 мин до исследования**  
sol. Promedoli 1% - 1,0  
sol. Atropini 0,1% - 1,0 п/к за 3 ч до исследования  
седативные препараты  
аналептики

83. При проведении биопсионных щипов при биопсии из верхнедолевого бронха:

**дистальный конец эндоскопа выпрямлен**  
дистальный конец эндоскопа изогнут под углом 90 градусов  
дистальный конец эндоскопа изогнут под углом 60 градусов  
дистальный конец эндоскопа изогнут под углом 30 градусов  
биопсия не берется вообще

84. Осмотр бронхов правого легкого проводят в последовательности:

**верхнедолевой, среднедолевой, В6, базальные бронхи**  
верхнедолевой, нижнедолевой, среднедолевой  
нижнедолевой, среднедолевой, верхнедолевой  
базальные бронхи, В6, среднедолевой, верхнедолевой  
среднедолевой, верхнедолевой, В6, базальные бронхи

85. Осмотр бронхов левого легкого проводят в последовательности:  
**базальные бронхи, В6, переднезональный, верхнезональный**  
верхнезональный, переднезональный, базальные бронхи, В6  
переднезональный, базальные бронхи, верхнезональный, В6  
переднезональный, В6, верхнезональный, базальные бронхи  
переднезональный, верхнезональный, базальные бронхи, В6
86. Показанием к аспирационной биопсии во время бронхофиброскопии является:  
**рак легкого**  
статус астматикус  
легочное кровотечение  
гемангиома  
инородное тело бронха
87. Показанием к трансбронхиальной щипцовой биопсии легкого является:  
**диссеминированные заболевания легких**  
саркоидоз  
центральный рак легкого  
статус астматикус  
инородное тело бронха
88. Показанием к транстрахеальной пункционной биопсии легких является:  
**саркоидоз Бека**  
туберкулез  
легочное кровотечение  
актиномикоз  
аденома бронха
89. Показанием к браш-биопсии является:  
**центральная и периферическая опухоль легкого**  
атрофический бронхит  
саркоидоз Бека  
легочное кровотечение  
инородное тело бронха
90. Показанием к щипцовой биопсии во время бронхофиброскопии является:  
**рак легкого**  
отек слизистой оболочки бронха  
гнойный секрет в устье бронха  
гемангиома  
инородное тело бронха
91. Противопоказанием к щипцовой биопсии является:  
**нарушения свертывающей системы крови**  
отек слизистой оболочки бронха  
гнойный секрет в устье бронха  
центральный рак легкого  
периферический рак легкого
92. Наиболее часто встречается следующая форма хиатальной грыжи:  
**аксиальная, скользящая**  
параэзофагальная

короткий пищевод  
гигантская

93. Основными причинами возникновения аксиальной хиатальной грыжи служат:  
**повышение внутрибрюшного давления и инволюция тканей пищеводного отверстия диафрагмы**  
инволюция тканей пищеводного отверстия диафрагмы и прогрессирующее рубцово-воспалительное укорочение пищевода  
прогрессирующее рубцово-воспалительное укорочение пищевода и кардиоспазм  
кардиоспазм и эзофагоспазм  
эзофагоспазм и повышение внутрибрюшного давления
94. Наиболее распространенные симптомы, вызванные аксиальной хиатальной грыжей, являются следствием:  
**рефлюкса содержимого желудка в пищевод**  
нарушения прохождения пищи по пищеводу  
расширения пищевода  
спазма пищевода  
дискинезии пищевода
95. Минимально допустимая длина пищевода в норме (от резцов) составляет:  
**38 см**  
40 см  
39 см  
7 см  
36 см
96. При аксиальной хиатальной грыже 3 степени кардия располагается:  
**значительно выше уровня диафрагмы**  
ниже уровня диафрагмы  
на уровне диафрагмы  
над диафрагмой  
значительно ниже уровня диафрагмы
97. Источником кровотечения при аксиальной грыже чаще является:  
**эрозивный эзофагит**  
язвенный эзофагит  
разрыв слизистой оболочки кардиоэзофагального перехода  
язвы грыжевого мешка  
венозный стаз в грыжевом мешке
98. Наиболее частым осложнением аксиальной хиатальной грыжи является:  
**рефлюкс-эзофагит**  
кровотечение  
ущемление  
перфорация  
малигнизация
99. Наиболее частым осложнением параэзофагеальной хиатальной грыжи является:  
**ущемление**  
эзофагит  
кровотечение



перфорация  
малингнизация

100. У больной 62 лет с жалобами на отрыжку воздухом. При ЭГДС выявлено: зубчатая линия на 37 см от резцов. Кардия зияет, ниже нее, на 25мм, дополнительный жом. Слизистая пищевода гладкая, белесоватая, сосудистый рисунок не просматривается. На волне перистальтики, участок слизистой желудка пролабирует в просвет пищевода, гиперемирован, отечен, с множественным точечными подслизистыми кровоизлияниями.

Ваш диагноз:

**аксиальная хиатальная грыжа 3 степени**

аксиальная хиатальная грыжа 1 степени

аксиальная хиатальная грыжа 2 степени

параэзофагеальная хиатальная грыжа

короткий пищевод

недостаточность кардии.

101. У больного, 28 лет, с язвенной болезнью 12-перстной кишки, при ЭГДС выявлено: зубчатая линия на 39 см от резцов, слизистая оболочка нижней трети пищевода гиперемирована, отечна. Кардия зияет, миграция кардии в пределах 2 см на волне перистальтики. Слизистая желудка пролабирует в пищевод, последняя не изменена.

Ваш диагноз:

**недостаточность нижнего пищеводного сфинктера**

аксиальная хиатальная грыжа 1 степени

аксиальная хиатальная грыжа 2 степени

аксиальная хиатальная грыжа 3 степени

параэзофагеальная хиатальная грыжа

короткий пищевод

102. У больного 32 лет с жалобами на периодические боли в эпигастрии, связанные с физической нагрузкой, при ЭГДС выявлено: слизистая оболочка пищевода не изменена, зубчатая линия на 39 см от резцов, во время рвотных движений слизистая оболочка желудка пролабирует в пищевод, кардия полностью не смыкается, чрезмерно подвижна. При инверсионном осмотре слизистая оболочка в области свода желудка гиперемирована, с типичными желудочными складками, зернистая, легко ранима. Ваш диагноз:

**аксиальная хиатальная грыжа 1 степени**

аксиальная хиатальная грыжа 2 степени

аксиальная хиатальная грыжа 3 степени

параэзофагеальная хиатальная грыжа

короткий пищевод

недостаточность нижнего пищеводного сфинктера

103. У больного с анемией неясного генеза при ЭГДС выявлено: слизистая оболочка пищевода белесоватая, блестящая. Z линия в виде кольца, сглажена. Кардия на 39 см от резцов, зияет. Ниже нее на 25 мм имеется дополнительный жом. На волне перистальтики слизистая желудка пролабирует в просвет пищевода, последняя гиперемирована, отечна, с множественными подслизистыми кровоизлияниями и мелкоточечными отложениями гематина. Ваш диагноз:

**аксиальная хиатальная грыжа 3 степени**

аксиальная хиатальная грыжа 1 степени

аксиальная хиатальная грыжа 2 степени

параэзофагеальная хиатальная грыжа  
короткий пищевод  
недостаточность нижнего пищеводного сфинктера

104. Эзофагогастродуоденоскопию после ожога пищевода можно выполнять:  
**только спустя 6 дней**  
только в течение первых суток  
только в течение вторых-пятых суток  
только спустя 14 дней  
в любое время
105. Развитию кандидозного эзофагита способствуют:  
**снижение иммунитета и нарушение моторики пищевода**  
нарушение моторики пищевода и амилоидоз  
амилоидоз и диабет  
диабет и метаплазия эпителия  
метаплазия эпителия
106. Эндоскопические признаки 1 степени кандидозного эзофагита:  
**на фоне умеренной гиперемии слизистой оболочки определяются единичные белесоватые наложения до 0,2 см в диаметре**  
на фоне бледной, тусклой слизистой оболочки определяются цепочки округлых эрозий, покрытых желтым экссудатом  
на фоне гиперемированной слизистой оболочки с множественными петехиями определяются линейные белесоватые наложения по вершинам складок  
вся слизистая оболочка пищевода покрыта массивными, рыхлыми белесоватого цвета наложениями  
на фоне гиперемии слизистой оболочки определяются множественные белесоватые наложения свыше 0,2 см в диаметре
107. Эндоскопические признаки 2 степени кандидозного эзофагита:  
**на фоне гиперемии слизистой оболочки определяются множественные белесоватые наложения свыше 0,2 см в диаметре**  
на фоне бледной, тусклой слизистой оболочки определяются цепочки округлых эрозий, покрытых желтым экссудатом  
на фоне умеренной гиперемии слизистой оболочки определяются единичные белесоватые наложения до 0,2 см в диаметре  
на фоне гиперемированной слизистой оболочки с множественными петехиями определяются линейные белесоватые наложения по вершинам складок  
вся слизистая оболочка пищевода покрыта массивными, рыхлыми белесоватого цвета наложениями
108. Эндоскопические признаки 3 степени кандидозного эзофагита:  
**вся слизистая оболочка пищевода покрыта массивными, рыхлыми белесоватого цвета наложениями**  
на фоне бледной, тусклой слизистой оболочки определяются цепочки округлых эрозий, покрытых желтым экссудатом  
на фоне умеренной гиперемии слизистой оболочки определяются единичные белесоватые наложения до 0,2 см в диаметре  
на фоне гиперемированной слизистой оболочки с множественными петехиями определяются линейные белесоватые наложения по вершинам складок

на фоне гиперемии слизистой оболочки определяются множественные белесоватые наложения свыше 0,2 см в диаметре

109. Эндоскопическая характеристика изъязвлений при герпетическом эзофагите:  
**неглубокая округлая язва с приподнятыми краями, дно покрыто желтоватым экссудатом**  
неглубокая округлая язва с подрытыми краями, дно покрыто фибрином  
глубокая округлая язва с подрытыми краями, дно покрыто желтоватым экссудатом  
плоское изъязвление звездчатой формы, покрытое экссудатом
110. Факторами, способствующими развитию лекарственного эзофагита, являются:  
**нарушение моторики пищевода и стенозы пищевода**  
стенозы пищевода и алкоголизм  
хиатальная грыжа  
хиатальная грыжа и рефлюкс-эзофагит  
рефлюкс-эзофагит
111. Первая степень тяжести рефлюкс-эзофагита характеризуется наличием в нижней трети пищевода:  
**участков гиперемии**  
линейных эрозий  
циркулярных эрозий  
пептической язвы
112. Вторая степень тяжести рефлюкс-эзофагита характеризуется наличием в нижней трети пищевода:  
**циркулярных эрозий**  
линейных эрозий  
пептической язвы  
участков желудочной метаплазии
113. Третья степень тяжести рефлюкс-эзофагита характеризуется наличием в нижней трети пищевода:  
**пептической язвы**  
линейных эрозий  
циркулярных эрозий  
участков желудочной метаплазии
114. Основной причиной развития пищевода Барретта служит:  
**желудочно-пищеводный рефлюкс**  
**хроническое воспаление**  
острое воспаление  
нарушение регенерации слизистой оболочки  
снижение местных защитных механизмов
115. Эндоскопически пищевод Барретта характеризуется:  
**смещением зубчатой линии в проксимальном направлении**  
стиранием зубчатой линии  
подчеркнутостью зубчатой линии  
смещением зубчатой линии в дистальном направлении

рубцовыми изменениями зубчатой линии

116. Эндоскопически пищевод Барретта наиболее часто характеризуется наличием: **четко очерченных пятен более яркой окраски на слизистой оболочке пищевода в сочетании с хиатальной грыжей и рефлюкс-эзофагитом**  
четко очерченных пятен более яркой окраски на слизистой оболочке пищевода  
четко очерченных пятен более яркой окраски на слизистой оболочке пищевода в сочетании с хиатальной грыжей
117. У больной 39 лет с терминальной стадией хронической почечной недостаточности, получающей массивную лекарственную терапию, при ЭГДС выявлено: слизистая оболочка пищевода белесоватая, с множественными поверхностными эрозиями неправильной формы, с тенденцией к слиянию. Кардия на 38 см от резцов, зияет. Z-линия «смазана». Перистальтика ослаблена. Ваш диагноз:  
**рефлюкс-эзофагит 2 степени**  
**лекарственный эзофагит**  
рефлюкс-эзофагит 1 степени  
рефлюкс-эзофагит 3 степени  
кандидозный эзофагит  
герпетический эзофагит
118. У больного 58 лет с жалобами на гиперестезию пищевода при ЭГДС выявлено: слизистая оболочка пищевода диффузно гиперемирована, рыхлая, на отдельных участках имеются множественные, «творожистые» наложения желтоватого цвета, последние с трудом снимаются со слизистой оболочки. Кардия на 40 см от резцов, зияет. Ваш диагноз:  
**кандидозный эзофагит**  
рефлюкс-эзофагит 1 степени  
рефлюкс-эзофагит 2 степени  
рефлюкс-эзофагит 3 степени  
герпетический эзофагит
119. У больной 40 лет с жалобами на изжогу, при ЭГДС выявлено: гиперемия и отек слизистой оболочки нижней трети пищевода, множественные сливные эрозии, покрытые фибрином, слизистая контактно кровоточит. Кардия на 41 см от резцов, зияет. Ваш диагноз:  
**рефлюкс-эзофагит 2 степени**  
рефлюкс-эзофагит 1 степени  
рефлюкс-эзофагит 3 степени  
кандидозный эзофагит  
герпетический эзофагит
120. Основной причиной перфорации дивертикулов пищевода при эзофагоскопии является:  
**расположение дивертикула по одной оси с пищеводом**  
большие размеры дивертикула  
дивертикулит  
ЗНО пищевода в дивертикуле  
эрозивный эзофагит
121. Клинические проявления дивертикула Ценкера:  
**чувство першения в горле и неприятный запах изо рта**

неприятный запах изо рта и афония  
афония и легочные осложнения  
легочные осложнения и периодическая рвота

122. Варикозного расширения вен пищевода 1 степени:

**вены пищевода расширены до 0,3 см в диаметре, продольные, слизистая оболочка не изменена**

вены пищевода расширены до 0,5 см в диаметре на всем протяжении, слизистая оболочка не изменена

вены пищевода расширены свыше 1,0 см в диаметре, с узлами, суживают просвет на 1/2, слизистая оболочка атрофична

вены пищевода расширены до 0,5 см извитые, слизистая оболочка гиперемирована

123. Наиболее часто среди доброкачественных подслизистых опухолей пищевода встречается:

**лейомиома**

липома

гемангиома

фиброма

лимфангиома

124. Эндоскопическая характеристика лейомиомы:

**гладкая поверхность и положительный симптом "шатра"**

ровные контуры и положительный симптом "хоботка"

мягко-эластичная консистенция и положительный симптом Шиндлера

125. К предраковым изменениям слизистой оболочки относятся:

**прогрессирующая дисплазия**

атрофия

метаплазия

гликогенный акантоз

ороговение слизистой оболочки

126. Причинами развития острого гастрита чаще являются:

**стрессовые ситуации, острые инфекции и прием лекарственных препаратов**

прием лекарств и рефлюкс желчи

рефлюкс желчи и стрессовые ситуации

острые инфекции и аутоиммунные повреждения слизистой оболочки

хеликобактерная инфекция и аутоиммунные повреждения слизистой оболочки

127. Основной причиной развития хронического антрум-гастрита является:

**инфицирование слизистой оболочки Нр**

недоброкачественное питание

алкоголь

авитаминозы

дуодено-гастральный рефлюкс

128. Гигантскими считаются язвы желудка, превышающие в диаметре:

**3 см**

1 см

2 см

4 см

5 см

129. Наиболее частой причиной непроходимости привратника у взрослых является:

**язвенная болезнь**

рак желудка

мышечная гипертрофия привратника

пролапс слизистой оболочки желудка в привратник

доброкачественные эпителиальные образования желудка

130. К истинным опухолям относятся следующие виды полипов желудка:

**аденоматозные**

лимфоидная гиперплазия

полипы Пейтца-Еггерса

ювенильные полипы

гиперпластические полипы

131. У больной 18 лет, в антральном отделе желудка, по большой кривизне - множественные папулезные образования до 0,4 см в диаметре, полусферической формы, по цвету не отличающейся от окружающей слизистой оболочки. Ваш диагноз:

**лимфоидная гиперплазия**

доброкачественная подслизистая опухоль

аденома

гетеротопия ткани поджелудочной железы

хронические, «полные» эрозии

132. Характерными эндоскопическими признаками злокачественного поражения слизистой оболочки на ранних стадиях являются:

**очаговое изменение цвета и рельефа слизистой оболочки**

обилие слизи

множественные петехии

папулезность слизистой оболочки

133. Основным патогенетическим фактором образования псевдодивертикула ДПК является:

**постульцерозная рубцовая деформация**

порок развития

дуоденальная гипертензия

тракция извне

пенетрация язвы

134. Симптом "манной крупы" характерен для:

**заболеваний панкреато-билиарной системы**

язвенной болезни

целиакии

лимфомы

рака

135. Наиболее характерный эндоскопический признак аденомы:

**более яркая окраска**

положительный симптом "шатра"

вдавление в центре

плотная консистенция

более бледная окраска

136. Для катарального воспаления слизистой толстой кишки характерны:  
**отек и гиперемия слизистой оболочки**  
усиление сосудистого рисунка  
сосудистый рисунок не изменен  
отсутствие слизи на стенках и в просвете кишки  
наличие крови в просвете кишки
137. Для атрофического колита характерны следующие эндоскопические признаки:  
**сосудистый рисунок в виде ангиоматозных звездочек**  
сосудистый рисунок не изменен  
сосудистый рисунок несколько смазан, видны только сосуды 1-2 порядка  
сосудистый рисунок смазан, не прослеживается на протяжении измененного сегмента кишки  
отек слизистой оболочки
138. Дефекты слизистой при болезни Крона в фазе деструкции имеют вид:  
**глубоких продольных трещин**  
поверхностных плоских язв  
глубоких кратерообразных язв  
"серпантинных язв"  
"фестончатых язв"
139. Симптом "бульжной мостовой" характерен для:  
**болезни Крона**  
язвенного колита  
ишемического колита  
кишечной формы болезни Бехчета  
дизентерии
140. Эндоскопическая характеристика минимальной степени активности язвенного колита:  
**отек и гиперемия слизистой оболочки**  
отек подслизистого слоя  
воспалительная инфильтрация всех слоев кишечной стенки  
усиление сосудистого рисунка  
атрофия слизистой оболочки
141. При выраженной степени активности язвенного колита:  
**диффузная эрозивная поверхность слизистой**  
изъязвления поверхностные местами сливающиеся  
изъязвления дискретные, одиночные  
изъязвления в виде продольных трещин
142. Оптимальный метод диагностики при подслизистой опухоли:  
**эндоскопическая ультрасонография**  
рентгенография  
манометрия  
морфологическое исследование  
суточное мониторирование рН

143. Термин свищ означает:

**патологическое отверстие, сообщающееся с другой эпителиальной поверхностью**

хирургически созданное отверстие

выпячивание слизистой оболочки, часто с пенетрацией стенки органа

выпячивание, образовавшееся в результате рубцевания или некроза

отверстие в окружающую полость

144. Термин перфорация означает:

**отверстие в окружающую полость**

хирургически созданное отверстие

патологическое отверстие, сообщающееся с другой эпителиальной поверхностью

выпячивание слизистой оболочки, часто с пенетрацией стенки органа

выпячивание, образовавшееся в результате рубцевания или некроза

145. При варикозном расширении вен пищевода 3 степени слизистая оболочка пищевода:

**атрофична**

не изменена

воспалена

с очагами желудочной метаплазии

утолщена

146. Эндоскопические прогностические признаки повышенного риска развития кровотечения из варикозно-расширенных вен пищевода включают:

**диаметр варикозных узлов свыше 1,0 см и наличие красных-знаков на варикозных узлах**

голубой цвет вен и наличие эрозий над варикозными узлами

наличие эрозий над варикозными узлами и диаметр варикозных узлов свыше 0,5 см

147. Степень варикозного расширения вен 2 степени:

**вены пищевода расширены до 0,5 см извитые, слизистая гиперемирована**

вены пищевода расширены до 0,5 см в диаметре на всем протяжении, слизистая оболочка не изменена

вены пищевода расширены свыше 0,5 см в диаметре, узловые, суживают просвет на 1/2, слизистая оболочка атрофична

вены пищевода расширены до 0,3 см в диаметре, хаотично расположены, слизистая оболочка гиперемирована

вены пищевода расширены до 0,3 см в диаметре, продольные, слизистая оболочка не изменена

148. Степень варикозного расширения вен 3 степени:

**вены пищевода расширены свыше 1,0 см в диаметре, с узлами, суживают просвет на 1/2, слизистая оболочка атрофична,**

вены пищевода расширены до 0,5 см в диаметре на всем протяжении, слизистая оболочка не изменена

вены пищевода расширены до 0,3 см в диаметре, хаотично расположены, слизистая оболочка гиперемирована

вены пищевода расширены до 0,3 см в диаметре, продольные, слизистая оболочка не изменена

вены пищевода расширены до 0,5 см извитые, слизистая оболочка гиперемирована



149. Причиной развития кардиоспазма служит:  
**патологические изменения ауэрбаховского сплетения**  
стресс  
желудочно-пищеводный рефлюкс  
хиатальная грыжа  
химический ожог в анамнезе
150. Эндоскопические изменения при кардиоспазме 2 степени включают:  
**спазм кардии и усиление перистальтики**  
застойный эзофагит и спазм кардии  
расширение просвета пищевода и спазм кардии  
наличие жидкости и пищевых масс в дистальных отделах пищевода  
легочные осложнения и рубцовые изменения кардии
151. Стриктура просвета это:  
**органическое сужение протяженностью менее 1 см**  
полное закрытие просвета  
функциональное сужение  
постоянное органическое сужение просвета  
закрытие просвета внутриполостным препятствием
152. Окклюзия это:  
**полное закрытие просвета**  
функциональное сужение  
постоянное органическое сужение просвета  
органическое длиной менее 1 см  
закрытие просвета внутриполостным препятствием
153. Обструкция это:  
**а) полное закрытие просвета**  
б) функциональное сужение  
в) постоянное органическое сужение просвета  
г) органическое длиной менее 1 см  
д) закрытие просвета внутриполостным препятствием
154. Степень сужения пищевода 1 степени:  
**9 - 11 мм**  
15 - 17 мм  
6 - 8 мм  
3 - 5 мм  
0 - 2 мм
155. Степень сужения пищевода 2 степени:  
**6 - 8 мм**  
15 - 17 мм  
9 - 11 мм  
3 - 5 мм  
0 - 2 мм
156. Степень сужения пищевода 3 степени:  
**3 - 5 мм**  
15 - 17 мм

- 9 - 11 мм
- 6 - 8 мм
- 0 - 2 мм

157. Степень сужения пищевода 4 степени:

- 0 - 2 мм**
- 15 -17 мм
- 9 - 11 мм
- 6 - 8 мм
- 3 - 5 мм

158. Для папилломы пищевода наиболее характерен:

- белесоватый цвет**
- розовый цвет
- голубоватый цвет
- цвет не отличается от окружающей слизистой оболочки
- красный цвет

159. Наиболее часто среди доброкачественных подслизистых опухолей пищевода встречается:

- лейомиома**
- липома
- гемангиома
- фиброма
- лимфангиома

160. Характер гиперемии слизистой оболочки при НР-ассоциированном гастрите:

- мелкоочаговая гиперемия**
- диффузная гиперемия
- гиперемия в виде полос
- отсутствие гиперемии
- точечная гиперемия

161. При аутоиммунном хроническом гастрите преимущественно поражается:

- тело желудка**
- кардиальный отдел
- антральный отдел
- препилорический отдел
- весь желудок

162. Морфологическим подтверждением болезни Менетрие служит:

- фовеолярная гиперплазия и атрофия желез**
- фовеолярная гиперплазия и гиперплазия желез
- атрофия желез и гиперплазия лимфоидных фолликулов
- гиперплазия лимфоидных фолликулов и инфильтрация эозинофилами
- инфильтрация эозинофилами и атрофия желез

163. Эндоскопический термин гиперемия означает:

- покраснение**
- желтое или белое пятно, окруженное красным ободком
- участок измененной слизистой оболочки с неправильными очертаниями

небольшой участок, отличающийся от остальной слизистой цветом и структурой  
очаговое покраснение слизистой

164. Эндоскопический термин эритема означает:

**очаговое покраснение слизистой**

желтое или белое пятно, окруженное красным ободком

участок измененной слизистой оболочки с неправильными очертаниями

диффузное покраснение

небольшой участок, отличающийся от остальной слизистой цветом и структурой

165. Наиболее частым осложнением острых изъязвлений желудочно-кишечного тракта является:

**кровотечение**

пенетрация

перфорация

болевого синдром

малигнизация

166. По современным представлениям основным этиопатогенетическим фактором развития язвенной болезни является:

**хронический активный гастрит и дуоденит, ассоциированный с Нр**

конституционально-наследственный фактор

стрессовые ситуации

курение и алкоголь

алиментарный фактор

167. Язвы кардиальной локализации характеризуются:

**несильными болями в подложечной области через 10-30 минут после еды**

сильными болями без четкого суточного ритма в правой половине эпигастральной и 12-перстной кишки области

отсутствием характерного ритма болей, полиморфизмом клинических проявлений различной интенсивности поздними (через 1-3 часа после еды), ночными болями в правой половине эпигастрия и выше пупка с иррадиацией в правую половину грудной клетки

168. Язвы пилорического канала характеризуются:

**сильными болями без четкого суточного ритма в правой половине**

**эпигастральной и 12-перстной кишки области**

отсутствием характерного ритма болей, полиморфизмом клинических проявлений несильными болями в подложечной области через 10-30 минут после еды различной интенсивности поздними (через 1-3 часа после еды), ночными болями в правой половине эпигастрия и выше пупка с иррадиацией в правую половину грудной клетки

169. Язвы антрального отдела характеризуются:

**различной интенсивности поздними (через 1-3 часа после еды), ночными**

**болями в правой половине эпигастрия и выше пупка с иррадиацией в правую половину грудной клетки**

сильными болями без четкого суточного ритма в правой половине эпигастральной и 12-перстной кишки области отсутствием характерного ритма болей, полиморфизмом клинических проявлений

несильными болями в подложечной области через 10-30 минут после еды

170. Язвы желудка и 12-перстной кишки характеризуются:  
**отсутствием характерного ритма болей, полиморфизмом клинических проявлений**  
сильными болями без четкого суточного ритма в правой половине эпигастральной и 12-перстной кишки области  
несильными болями в подложечной области через 10-30 минут после еды различной интенсивности поздними (через 1-3 часа после еды), ночными болями в правой половине эпигастрия и выше пупка с иррадиацией в правую половину грудной клетки

172. Массивным кровотечением чаще осложняется:  
**доброкачественная подслизистая опухоль желудка**  
рак желудка  
полип желудка  
саркома желудка  
болезнь Менетрие

173. Чаще изъязвляются полипы, имеющие:  
**длинную ножку при большой головке**  
большие размеры и широкое основание  
цилиндрическую форму и большую длину  
полусферическую форму с бугристой поверхностью

1744. У больного 64 лет появилась чувство тяжести в эпигастральной области, тошнота, рвота, похудание. При осмотре: больной истощен, кожные покровы бледные. При пальпации живота определяется опухолевидное образование больших размеров в эпигастральной области. Во время рентгенологического исследования диагностирован рак желудка. Во время ЭГДС выявлено в теле желудка, по задней стенке с переходом на б/кривизну - подслизистое, опухолевидное, объемное образование округлой формы d 15см, с изъязвлением на отдельных участках. При эндоскопической пальпации образование подвижное, легко смещаемое. Ваш диагноз:

**доброкачественная подслизистая опухоль**  
аденома  
гетеротопия ткани поджелудочной железы  
злокачественное образование

175. У больной 35 лет во время эндоскопического исследования в препилорической зоне визуализируется опухолевидное образование, желтоватого цвета, в диаметре 2см, слизистая над ним не изменена. При инструментальной пальпации мягко-эластичной консистенции, подвижное, легко смещается в подслизистом слое. «Симптом шатра» положительный. Ваш диагноз

**лейомиома**  
аденома  
липома  
гетеротопия ткани поджелудочной железы

176. Макроскопическая характеристика раннего рака желудка типа 1:  
**полиповидное образование на широком основании, часто неправильной формы** приподнятая над поверхностью слизистой площадка с четкими контурами и перестроенным рельефом

плоская площадка (пятно) с нечеткими контурами, а также с измененным рельефом и цветом слизистой оболочки  
изъязвление неправильной формы с плоским сосочковым краем  
плоское изъязвление неправильной формы на фоне измененной слизистой оболочки

177. Макроскопическая характеристика раннего рака желудка типа 2а:  
**приподнятая над поверхностью слизистой площадка с четкими контурами и перестроенным рельефом**  
полиповидное образование на широком основании, часто неправильной формы  
плоская площадка (пятно) с нечеткими контурами, а также с измененным рельефом и цветом слизистой оболочки  
изъязвление неправильной формы с плоским сосочковым краем  
плоское изъязвление неправильной формы на фоне измененной слизистой оболочки
178. Макроскопическая характеристика раннего рака желудка типа 3:  
**изъязвление неправильной формы с плоским нодулярным краем**  
приподнятый над поверхностью слизистой, участок с четкими контурами и перестроенным рельефом  
полиповидное образование на широком основании, часто неправильной формы  
пятно с нечеткими контурами, а также с измененным рельефом и цветом слизистой  
плоское изъязвление неправильной формы на фоне измененной слизистой оболочки
179. Макроскопическая характеристика полиповидного рака желудка:  
**полиповидное образование на широком основании с бугристой поверхностью**  
плоский или незначительно приподнятый участок с измененным рельефом и цветом слизистой, стенка желудка ригидна, перистальтика отсутствует  
глубокое изъязвление неправильной формы с нечетким нодулярным краем  
экзофитная опухоль неправильной формы, больших размеров, с бугристой поверхностью.
180. Макроскопическая характеристика язвенной формы рака желудка:  
**глубокое изъязвление неправильной формы с нечетким ригидным нодулярным краем**  
плоский или незначительно приподнятый участок с измененным рельефом и цветом слизистой оболочки, стенка желудка ригидна, перистальтика отсутствует  
полиповидное образование на широком основании с бугристой поверхностью  
экзофитная опухоль неправильной формы, больших размеров, с бугристой поверхностью
181. Макроскопическая характеристика инфильтративного рака желудка:  
**плоский или незначительно приподнятый участок с измененным рельефом и цветом слизистой оболочки, стенка желудка ригидна, перистальтика отсутствует**  
полиповидное образование на широком основании с бугристой поверхностью  
глубокое изъязвление неправильной формы с нечетким сосочковым краем  
экзофитная опухоль неправильной формы, больших размеров, с бугристой поверхностью.

182. Характерными эндоскопическими признаками злокачественного поражения слизистой оболочки на ранних стадиях являются:  
**очаговое изменение цвета и рельефа слизистой оболочки**  
ригидность участка слизистой  
множественные петехии  
папулезность слизистой оболочки
183. Дивертикулы ДПК преимущественно локализуются:  
**в нисходящей части 12 п.к.**  
в луковице  
в постбульбарном отделе  
в луковице и нисходящей части
184. Псевдодивертикулы луковицы ДПК преимущественно локализуются:  
**в ее проксимальной части на передней стенке**  
в ее средней части на любой стенке  
в ее дистальной части на задней стенке  
в ее дистальной части на передней стенке
185. Основным патогенетическим фактором образования псевдодивертикула ДПК является:  
**постульцерозная деформация**  
порок развития  
дуоденальная гипертензия  
тракция извне  
пенетрация язвы
186. Язва луковицы ДПК в острой стадии сопровождается:  
**выраженным бульбитом и перифокальным воспалением**  
выраженным дуоденитом  
перифокальным воспалением  
зиянием привратника
187. "Удвоенный привратник" может быть обусловлен:  
**пенетрацией препилорической язвы в луковицу ДПК**  
пилоропластикой  
послеоперационным свищом  
опухолью привратника
188. Этиопатогенез болезни Уиппла обусловлен:  
**блокадой лимфооттока мукополисахаридными комплексами бактериального происхождения**  
отсутствием фермента пептидазы  
пролиферацией лимфоидной ткани тонкой кишки  
дисбактериозом  
атрофией эндокринного аппарата тонкой кишки
189. Этиопатогенез глютеновой энтеропатии обусловлен:  
**отсутствием фермента пептидазы**  
блокадой лимфооттока мукополисахаридными комплексами бактериального происхождения  
пролиферацией лимфоидной ткани тонкой кишки

дисбактериозом  
атрофией эндокринного аппарата тонкой кишки

190. Эндоскопическая характеристика болезни Уиппла:  
**резкое утолщение складок слизистой оболочки тонкой кишки**  
полиповидные разрастания слизистой оболочки тонкой кишки  
атрофия складок слизистой оболочки тонкой кишки  
диффузный дуоденит  
множественные эрозии на слизистой оболочке тонкой кишки
191. Основной причиной возникновения папиллита служит:  
**травматизация слизистой оболочки устья БДС мигрирующими конкрементами**  
дискинезия ДПК  
дискинезия сфинктеров большого дуоденального сосочка  
инфицированное содержимое полости ДПК  
холангит
192. Морфологическим признаком специфичным для рефлюкс-гастрита является:  
**атрофия слизистой оболочки антрального отдела желудка**  
кишечная метаплазия слизистой оболочки антрального отдела желудка  
дисплазия слизистой оболочки антрального отдела желудка  
массивная лимфоплазмочитарная инфильтрация антрального отдела  
наличие в инфильтрате эозинофилов
193. Слизистая оболочка при лимфоидной гиперплазии:  
**папулезная**  
зернистая  
узловатая  
в виде булыжной мостовой  
не изменена
194. Оптимальным методом диагностики внутриампулярной аденомы большого дуоденального сосочка является:  
**дуоденоскопия, ЭРПХГ, ЭПТ и биопсия**  
дуоденоскопия  
дуоденоскопия с биопсией  
дуоденоскопия и ЭРПХГ  
дуоденоскопия, ЭРПХГ и ЭПТ
195. Увеличение, деформация и ригидность большого дуоденального сосочка позволяют предположить наличие:  
**рака БДС**  
выраженного папиллита  
аденомы БДС  
папилломатоза БДС
196. Заболевания толстой кишки, являющиеся наиболее частой причиной кровотечения:  
**внутренний геморрой**  
рак толстой кишки  
болезнь Крона  
дивертикулез

наружный геморрой

197. Расстояние между складками в нормотоничной кишке составляет:  
**2 см**  
1 см  
более 2 см  
менее 2 см  
не является критерием оценки тонуса
198. Расстояние между складками в гипотоничной кишке составляет:  
**более 2 см**  
1 см  
2 см  
менее 2 см  
не является критерием оценки тонуса
199. Расстояние между складками в гипертоничной кишке составляет:  
**менее 2 см**  
1 см  
2 см  
более 2 см  
не является критерием оценки тонуса
200. Время расправления просвета нормотоничной кишки составляет:  
**2-3 сек**  
1-2 сек  
7-10 сек  
15-20 сек  
более 20 сек
201. Время расправления просвета гипотоничной кишки составляет:  
**более 3 сек**  
1 сек  
2 сек  
3 сек  
менее 3 сек
202. Наиболее часто стриктуры толстой кишки формируются при:  
**болезни Крона**  
язвенном колите  
ишемическом колите  
туберкулезе толстой кишки  
кистозном колите
203. Дивертикулы наиболее часто встречаются в:  
**сигмовидной кишке**  
правой половине толстой кишки  
поперечно-ободочной кишке  
восходящей кишке  
нисходящей кишке
204. Для дивертикулеза толстой кишки характерен:



- гипертонус сегмента кишки, где выявлены дивертикулы**  
нормотонус всей кишки  
гипертонус всей кишки  
гипотонус всей кишки  
гипотонус сегмента кишки, где выявлены дивертикулы
205. Эндоскопическая картина псевдомембранозного колита характеризуется:  
**множественными белесовато-желтыми бляшками на фоне выраженного воспаления окружающей слизистой**  
множественными сливающимися эрозиями на фоне выраженного воспаления окружающей слизистой  
множественными внутрислизистыми геморрагиями на фоне выраженного воспаления окружающей слизистой  
множественными сливающимися глубокими язвами на фоне выраженного воспаления  
одиночными эрозиями на фоне выраженного воспаления
206. Меланоз толстой кишки наиболее выражен в:  
**слепой кишке**  
поперечно-ободочной кишке  
сигмовидной кишке  
восходящей кишке  
нисходящей кишке
207. Ножка полипа считается короткой, если ее длина не превышает:  
**1,0 см**  
0,5 см  
1,5 см  
2,0 см  
более 2 см
208. Ножка полипа считается длинной, если ее размеры превышают:  
**1,0 см**  
0,5 см  
1,5 см  
2,0 см  
более 3 см
209. Небольшие полипы на широком основании чаще всего встречаются в:  
**правой половине толстой кишки**  
левой половине толстой кишки  
прямой кишке  
поперечно-ободочной кишке  
слепой кишке
210. Для аденоматозного полипа характерно:  
**резкое преобладание железистой ткани над стромой**  
резкое преобладание стромы над железистым компонентом  
наличие ветвящихся гладкомышечных прослоек в их строме  
большое количество мелких и крупных кист, заполненных слизью  
наличие большого количества ворсинчатых выростов над поверхностью полипа

211. К наследственным заболеваниям толстой кишки относятся:  
**ювенильный полипоз, синдром Пейтца-Егерса и синдром Гарднера**  
синдром Пейтца-Егерса и синдром Кронкайта-Канады  
синдром Кронкайта-Канады и синдром Гарднера  
синдром Гарднера и синдром Олфилда  
синдром Олфилда и ювенильный полипоз
212. К диффузным полипозам, для которых характерно преобладание процессов пролиферации, относятся:  
**аденоматозный полипоз и милиарный полипоз**  
гамартомный полипоз и милиарный полипоз  
милиарный полипоз и ювенильный полипоз  
ювенильный полипоз и аденоматозный полипоз  
аденоматозный полипоз и гамартомный полипоз
213. К диффузным полипозам, для которых характерно преобладание процессов секреции, относятся:  
**ювенильный полипоз**  
гамартомный полипоз  
милиарный полипоз  
аденоматозный полипоз  
аденопапилломатозный полипоз
214. Диффузный полипоз, характеризующийся наличием одинаковых по величине полипов, расположенных равномерно по всем отделам толстой кишки это:  
**милиарный полипоз**  
гамартомный полипоз  
ювенильный полипоз  
аденоматозный полипоз  
аденопапилломатозный полипоз
215. Ворсинчатые полипы наиболее часто локализуются в:  
**прямой кишке и сигмовидной кишке**  
сигмовидной кишке и нисходящей кишке  
поперечно-ободочной кишке и восходящей кишке  
восходящей кишке и сигмовидной кишке  
слепой кишке и восходящей кишке
216. Остеохондропатическая трахеобронхопатия – это:  
**обызвествление и окостенение слизистой оболочки трахеи и бронхов**  
микоз  
пневмокониоз  
опухоль  
синдром Зиверта-Картагенера
217. Первая степень интенсивности воспаления характеризуется:  
**отеком и умеренной гиперемией слизистой оболочки бронхов и слизистым секретом**  
усилением сосудистого рисунка  
деформацией хрящевых колец  
гнойным секретом  
устья сегментарных бронхов не дифференцируются

218. Вторая степень интенсивности воспаления характеризуется:  
**гиперемией слизистой оболочки бронхов и слизисто-гнойным секретом**  
умеренной гиперемией слизистой оболочки бронхов  
слизистым секретом  
очень большим количеством гнойного секрета  
расширением устьев слизистых желез
219. Третья степень интенсивности воспаления характеризуется:  
**яркой гиперемией слизистой оболочки бронхов и гнойным секретом в большом количестве**  
умеренной гиперемией слизистой оболочки бронхов  
слизистым секретом  
слизисто-гнойным секретом  
гнойным секретом в умеренном количестве
220. Для эндоскопической картины гипертрофического бронхита характерно:  
**слизистая оболочка бронхов бледная**  
слизистая оболочка бронхов гиперемирована  
сосудистый рисунок усилен  
хрящевые кольца подчеркнуты  
устья бронхов широкие
221. Для эндоскопической картины хронического деформирующего бронхита характерно:  
**устья и шпоры бронхов III - IV порядков деформированы, ограничены в подвижности**  
хрящевые кольца не изменены  
сосудистый рисунок усилен  
устья бронхов III - IV порядков расширены  
шпоры бронхов подвижны
222. Для диффузного бронхита характерно:  
**воспаление распространяется на все эндоскопически видимые бронхи**  
верхнедолевые бронхи интактны  
нижнедолевые бронхи интактны  
воспаление распространяется только на одну половину бронхиального дерева  
поражена одна сегментарная ветвь
223. Для бронхоскопической картины при хронической пневмонии характерно:  
**устья сегментарных бронхов деформированы за счет рубцов**  
слизистая оболочка ярко гиперемирована  
устья сегментарных бронхов не деформированы  
контактная кровоточивость слизистой повышена  
секрет слизистый
224. Для диагностики бронхоэктазов эффективна:  
**бронхография**  
рентгеноскопия органов грудной клетки  
рентгенография органов грудной клетки  
томография  
бронхоскопия

225. При бронхоскопии определяются следующие изменения, характерные для бронхоэктазов:

**признак Суля**

мешотчатые или цилиндрические бронхоэктазы  
деформация главных бронхов  
деформация долевых бронхов  
изменений нет

226. Признак Суля – это:

**опалесцирующие пузырьки воздуха в окружности заполненного гноем устья**  
деформация устья бронха  
секрет в устье бронха смещается воздухом  
секрет в устье бронха не смещаемый воздухом  
секрет отсутствует

227. Признак Суля указывает на:

**дистальное расширение бронха**  
ателектаз  
дистальное сужение бронха  
стеноз бронха  
рак бронха

228. Наиболее частая локализация бронхоэктазов:

**нижняя доля слева**  
верхняя доля слева  
язычковая доля  
средняя доля  
верхняя доля справа

229. Наиболее частая локализация абсцесса легкого:

**верхняя доля справа**  
верхняя доля слева  
средняя доля  
нижняя доля справа  
нижняя доля слева

230. Излюбленная локализация кист легких:

**все доли поражаются одинаково**  
верхняя доля справа  
верхняя доля слева  
нижняя доля справа  
нижняя доля слева

231. Полипы воспалительной этиологии наиболее часто встречаются при:

**бронхоэктазах**  
раке легкого  
туберкулезе  
доброкачественной опухоли бронха  
кисте легкого

232. Излюбленная локализация полипов в трахеобронхиальном дереве:  
**устье бронха**  
карина  
междолевая шпора  
межсегментарная шпора  
стенка бронха
233. Эндоскопическая картина полипов бронха выявляет:  
**гладкую поверхность**  
бугристую поверхность  
воспаление слизистой вокруг  
мягкую консистенцию  
дольчатое строение
234. Первое клиническое проявление аденомы бронха:  
**кровохарканье**  
кашель с гнойной мокротой  
высокая температура  
боли в груди  
одышка
235. Отличительная особенность аденомы бронха при бронхоскопии:  
**выраженная контактная кровоточивость**  
бугристая опухоль  
тонкая ножка  
инфильтрация слизистой вокруг опухоли  
мягкая консистенция опухоли
236. К косвенным анатомическим признакам рака легкого относятся:  
**передаточная пульсация отсутствует, устья бронхов неподвижны**  
устья бронхов подвижны, передаточная пульсация сохранена  
устья бронхов неподвижны, передаточная пульсация сохранена  
передаточная пульсация отсутствует, устья бронхов подвижны
237. Наиболее эффективным способом биопсии при саркоидозе является:  
**транстрахеальная биопсия**  
щипцевая биопсия  
браш-биопсия  
трансбронхиальная биопсия  
исследования бронхиального секрета
238. Наиболее характерным эндоскопическим признаком саркоидоза является:  
**расширение сосудов слизистой оболочки и взбухание медиальных стенок главных бронхов**  
утолщение складок слизистой бронхов  
всмазанность сосудистого рисунка слизистой оболочки  
острая карина  
смазанность рисунка бронхиальных колец
239. К частым осложнениям пневмокониозов относится:  
**кровохарканье и легочное кровотечение**  
эмпиема плевры

рак легкого  
бронхоэктатическая болезнь  
абсцесс легкого

240. К грибковым заболеваниям легких относится:

**актиномикоз**  
силикоз  
муковисцидоз  
силикатоз  
карбониоз

241. Для верификации диагноза актиномикоза необходима:

**бронхиальный смыв для посева на питательные среды**  
браш-биопсия  
щипцовая биопсия  
бронхиальный смыв на атипические клетки  
трансбронхиальная биопсия легкого

245. К наследственным заболеваниям относится:

**муковисцидоз**  
актиномикоз  
бронхоэктатическая болезнь  
силикоз  
остеохондропатическая трахеобронхопатия

246. При инородных телах бронха (свежеаспирированных) клиническая картина характеризуется:

**постоянным кашлем**  
приступообразным кашлем  
кашлем с мокротой  
болями в грудной клетке  
высокой температурой

247. При давно аспирированных инородных телах бронхов клиническая картина характеризуется:

**стридорозным дыханием**  
постоянным кашлем без мокроты  
отсутствием кашля  
кашлем с мокротой

248. Изменения в легких при частичной обтурации бронха инородным телом:

**обтурационная эмфизема**  
отсутствуют  
ателектаз легкого  
поликистоз легкого  
бронхоэктазы

249. Клиническая картина при инородных телах трахеи включает:

**боли в грудной клетке**  
приступообразный кашель  
постоянный кашель  
кашель с мокротой

высокую температуру

250. Наиболее частой причиной кровотечения из верхних отделов пищеварительного тракта является:

**пептическая и стрессовая язва**

распадающаяся опухоль

варикозное расширение вен пищевода

эрозивный эзофагит

сосудистая эктазия

251. Достоверными признаками кровотечения из верхних отделов желудочно-кишечного тракта являются:

**кровавая рвота и мелена**

слабость

тахикардия

холодный пот

падение артериального давления

252. Задачи, которые необходимо решить при ЭГДС по поводу желудочно-кишечного кровотечения:

**определить локальную причину кровотечения или исключить наличие источника кровотечения в верхних отделах пищеварительного тракта**

установить факт кровотечения из пищеварительного тракта и определить локальную причину кровотечения

исключить наличие источника кровотечения в верхних отделах желудочно-кишечного тракта и подтвердить наличие источника кровотечения в нижних отделах желудочно-кишечного тракта

253. Противопоказаниями к проведению ЭГДС при подозрении на желудочно-кишечное кровотечение являются:

**агональное состояние**

инфаркт миокарда

инсульт

вирусный гепатит

ВИЧ-инфекция

254. Разрыв – это:

**узкий дефект слизистой в неизменной ткани**

дефект слизистой оболочки, не выходящий за пределы собственной мышечной пластинки

дефект слизистой в патологической ткани

дефект в стенке органа

узкий дефект в измененной ткани

255. Трещина – это:

**узкий дефект в измененной ткани**

дефект слизистой оболочки, не выходящий за пределы собственной мышечной пластинки

дефект в патологической ткани

доброкачественный дефект в стенке органа

узкий дефект в нормальной ткани

256. Эрозия – это:  
**дефект слизистой оболочки, не выходящий за пределы собственной мышечной пластинки**  
дефект в патологической ткани  
доброкачественный дефект в стенке органа  
узкий дефект в неизменной ткани  
узкий дефект в измененной ткани
257. Язва – это:  
**дефект всех слоев стенки органа**  
дефект слизистой оболочки, не выходящий за пределы собственной мышечной пластинки  
дефект в патологической ткани  
узкий дефект в нормальной ткани  
узкий дефект в измененной ткани
258. Петехия – это:  
**внутрислизистое кровоизлияние**  
пятно, образующееся вследствие отложения гематина  
сосудистый порок развития  
дефект покрытый гематином
259. Просачивание крови – это:  
**алая кровь, просачивающаяся из внешне неизменной слизистой**  
кровь, истекающая из очага поражения  
интенсивное кровотечение  
кровотечение из пульсирующего сосуда
260. Подтекание – это:  
**кровь, истекающая из очага поражения**  
алая кровь, просачивающаяся из внешне неизменной слизистой  
интенсивное кровотечение  
кровотечение из пульсирующего сосуда
261. Струйное кровотечение – это:  
**бурное кровотечение, проявляющееся пульсирующим потоком крови**  
кровь, истекающая из поражения  
чрезвычайно интенсивное, делающее невозможным более точную оценку  
алая кровь, просачивающаяся из внешне неизменной слизистой оболочки
262. Массивное кровотечение - это  
**чрезвычайно интенсивное, делающее невозможным более точную оценку**  
кровь, истекающая из поражения  
алая кровь, просачивающаяся из внешне неизменной слизистой оболочки бурное  
кровотечение, проявляющееся пульсирующим потоком
263. Риск возобновления кровотечения должен быть признан высоким при наличии:  
**видимого сосуда на поверхности язвы в виде белесоватого бугорка или фиксированного тромба**  
фиксированного тромба или мелких сосудов в виде черных точек  
мелких сосудов в виде черных точек или крови и сгустков в просвете желудка  
крови и сгустков в просвете желудка или геморрагических эрозий



геморрагических эрозий или фиксированного тромба

264. Использование лечебной эндоскопии показано при:

**продолжающемся кровотечении и высоком риске его возобновления**  
высоком риске возобновления кровотечения и массивном кровотечении из задней стенки луковицы ДПК  
массивном кровотечении из язвы луковицы ДПК или из острой язвы  
массивном кровотечении из острой язвы или многократном рецидиве кровотечения

265. Противопоказаниями к лечебной эндоскопии при кровотечении служат:  
**агональное состояние и невозможность хорошо увидеть источник кровотечения**

струйное кровотечение из дна язвы  
струйное артериальное кровотечение из края язвы  
струйное кровотечение из варикозного узла пищевода  
наличие большого количества крови и сгустков в желудке

266. При установленном источнике кровотечения из варикозно - расширенных вен пищевода эндоскопист:

**осматривает пищевод, желудок и 12-перстную кишку**  
ограничивается осмотром только пищевода  
осматривает пищевод и желудок

267. Оптимальным методом эндоскопической остановки кровотечения из полипа является

**электроэксцизия полипа**  
введение сосудосуживающих препаратов в основание полипа  
нанесение пленкообразующих веществ  
электрокоагуляция  
местное охлаждение хлорэтилом

268. Наиболее эффективным методом эндоскопического гемостаза является:

**комплексное эндоскопическое лечение**  
обкалывание источника кровотечения кровоостанавливающими препаратами  
апликация пленкообразующих полимеров  
криовоздействие  
диатермокоагуляция

269. Показанием к применению диатермокоагуляции служит кровотечение из:

**распадающейся опухоли и язв желудка**  
язв желудка и варикозно-расширенных вен пищевода  
варикозно-расширенных вен пищевода и полипа  
полипа и распадающейся опухоли

270. Основным условием для проведения диатермокоагуляции является:

**четкая видимость источника кровотечения и отсутствие жидкости в зоне коагуляции**  
четкая видимость источника кровотечения и отсутствие крови и сгустков в желудке  
отсутствиие крови, сгустков и жидкости в зоне коагуляции

271. Максимальная продолжительность непрерывной диатермокоагуляции составляет:

**2-3 секунды**

1 секунду

5-6 секунд

7-8 секунд

10 секунд

272. Наиболее эффективным методом остановки кровотечения из варикозно - расширенных вен пищевода является:

**склеротерапия**

диатермокоагуляция

нанесение клеевой пленки

установка баллонного зонда типа Блекмора

медикаментозная терапия

273. В настоящее время лучшим препаратом для склерозирования вен считается:

аварикоцид

вистарин

**этоксисклерол**

90 градусный спирт

40% глюкоза

274. Контрольное эндоскопическое исследование после первого сеанса склеротерапии проводится через:

**5-7 дней**

12-24 часа

1-2 дня

0 дней

1 месяц

275. Осложнением склеротерапии, при введении склерозирующего раствора в мышечный слой стенки пищевода, является:

**некроз терминального отдела пищевода**

острый эзофагит

кардиоспазм

усиление кровотечения из варикозно расширенных вен

болевой шок

276. При синдроме Меллори - Вейсса разрыв слизистой оболочки обычно локализуется в:

**в зоне кардио-эзофагального перехода**

в нижней трети пищевода

в кардиальном отделе желудка

в своде желудка

любом из указанных отделов

277. У больной с клинической картиной желудочно-кишечного кровотечения при ЭГДС выявлено: в желудке большое количество темной крови и сгустков, слизистая оболочка желудка и луковицы 12-перстной кишки диффузно кровоточит - "плачущая слизистая". Наиболее рациональной тактикой ведения больного является:

эндоскопические методы остановки кровотечения или профилактики его рецидива

**консервативная терапия**

оперативное лечение  
эмболизация сосудов  
повторная ЭГДС через 6-8 часов  
введение зонда Блекмора  
промывание желудка ледяной водой

278. У больного через неделю после выписки из стационара, где он находился по поводу язвенного кровотечения, повторилось массивное желудочно-кишечное кровотечение. Доставлен в больницу с острой массивной кровопотерей. Наиболее рациональной тактикой ведения больного является:

эндоскопические методы остановки кровотечения или профилактики его рецидива  
консервативная терапия

**оперативное лечение**

эмболизация сосудов  
повторная ЭГДС через 6-8 часов  
введение зонда Блекмора  
промывание желудка ледяной водой

279. У больного с клинической картиной желудочно-кишечного кровотечения при ЭГДС выявлен инфильтративно-язвенный рак тела желудка с обильным кровотечением из дистального участка распада. Оптимальным методом эндоскопического лечения является:

**монополярная электрокоагуляция**

местная аппликация кровоостанавливающих средств  
клипирование  
склеротерапия  
биполярная электрокоагуляция  
электроэксцизия

280. Клиническими признаками инородного тела пищевода являются:

**дисфагия и гиперсаливация**

дисфагия и осиплость голоса  
осиплость голоса и саливация  
саливация и приступы кашля  
приступы кашля и наличие подкожной эмфиземы

281. Наиболее постоянным симптомом инородного тела, свободно лежащего в просвете пищевода, является:

**нарушение проходимости пищи**

дисфагия  
боль  
усиление саливации  
приступы кашля

282. Наиболее частой причиной фиксации инородных тел в нижней трети пищевода является:

**стриктура пищевода**

наличие физиологических сужений  
хронический эзофагит  
дивертикул пищевода  
язва пищевода

283. Инородное тело следует удалять под общим обезболиванием:  
**у детей и пациентов с психическими заболеваниями**  
у больных с выраженной саливацией  
в случае крупного предмета  
если при повторных попытках не удастся провести инородное тело через кардию  
или одно из физиологических сужений  
при инородных телах, осложненных кровотечением
284. У больного имеется безоар желудка больших размеров в сочетании со стенозом постбульбарного отдела. Ему показано:  
**хирургическое лечение**  
эндоскопическое лечение  
консервативное лечение в сочетании с эндоскопическим  
эндоскопическое лечение в сочетании с хирургическим
285. Эндоскопическое лечение кардиоспазма включает следующие вмешательства:  
**баллонная пневмодилатация**  
электро-хирургическое рассечение  
введение в зону сужения анестетиков  
апликация масляных растворов  
бужирование
286. Эндоскопическая петля при электроэксцизии полипа на толстой ножке затягивается на:  
**расстояние 1-2 см от уровня слизистой оболочки желудка**  
уровне слизистой оболочки желудка  
расстояние 3-5 мм от уровня слизистой оболочки желудка  
на любом уровне
287. Основной целью создания новокаин - адреналиновой подушки под основанием полипа перед его удалением является:  
**уменьшение вероятности кровотечения после удаления полипа**  
анестезия  
профилактика перфорации стенки органа  
ускорение заживления дефекта слизистой оболочки желудка  
профилактика ожога окружающей слизистой оболочки
288. При электроэксцизии полипа толстой кишки на длинной ножке петля накладывается:  
**отступя 1 см от кишечной стенки**  
непосредственно у кишечной стенки  
у головки полипа  
отступя от головки полипа на 1 см  
в любом месте
289. Отторжение ожогового струпа после электроэксцизии полипа толстой кишки происходит на:  
**3-7 день**  
1-2 день  
2-3 день  
8-10 день

14 день

290. Первый контрольный осмотр после эндоскопической электроэксцизии полипа толстой кишки проводится через:

**1 месяц**

1 неделю

2 недели

3 недели

6 месяцев

291. Противопоказаниями к ЭПСТ являются:

**тубулярный стеноз, распространяющийся выше интрамуральной части общего желчного протока**

стеноз устья главного протока поджелудочной железы

крупные камни общего желчного протока

рак БДС

аденомы БДС

292. Для извлечения камней из желчных протоков после ЭПСТ используют:

**жесткие и мягкие корзины и балонные катетеры**

балонные катетеры и биопсионные щипцы

биопсийные щипцы и корзинка Дормиа

трехзубый грейфер и балонные катетеры

инструмент типа "крысиный зуб" и биопсийные щипцы

293. У больной 30 лет, спустя 3 месяца после родов, появились резкие боли в верхней половине живота. При экстренной лапароскопии и антеградной холецистохолангиографии диагностирована желчно - каменная болезнь, камень устья БДС, геморрагический панкреонекроз. Ваша тактика:

**эндоскопические методы лечения (ЭПСТ, лапароскопическое дренирование)**

только интенсивная консервативная терапия

экстренное оперативное лечение

294. При хроническом недренирующемся абсцессе легкого следует выполнять:

**бронхофиброскопию под рентгенологическим контролем с перфорацией стенки абсцесса щипцами**

жесткую бронхоскопию под наркозом

бронхофиброскопию под наркозом

бронхофиброскопию под местной анестезией

сочетанную жесткую и бронхофиброскопию под наркозом

295. На одну санацию расходуется максимально мл\_\_:

**150 мл раствора**

60 мл раствора

80 мл раствора

00 мл раствора

120 мл раствора

296. У больной 35 лет произведена электроэксцизия полипа на длинной ножке с диаметром головки до 1,5см. Морфологическое заключение: ворсинчатая опухоль с "фокал - карциномой" в верхушке, по линии среза атипичных клеток не выявлено. Укажите тактику лечения и ведения больных, после полипэктомии:

**динамическое наблюдение 1 раз в 3 мес. с взятием биопсии**

хирургическое лечение

динамическое наблюдение 1 раз в год

динамическое наблюдение 1 раз в 6 мес

297. Микроперфорация, возникшая при выполнении эндоскопической полипэктомии из толстой кишки, требует:

**ургентной лапаротомии**

динамического наблюдения

декомпрессии толстой кишки

массивной антибиотикотерапии

ургентной ирригоскопии

298. При наличии рака толстой кишки и полипов, находящихся вне зоны резекции, полипэктомия производится:

**до хирургического вмешательства**

во время хирургического вмешательства

после хирургического вмешательства в течение первого месяца

после хирургических вмешательств через 6 месяцев

после хирургических вмешательств через 1 год

299. Сроки динамического наблюдения за больными после электроэксцизии полипов толстой кишки зависят от:

**гистологической структуры полипа**

размеров полипа

локализации полипа

возраста больного

количества удаленных полипов

300. Полип любой консистенции и размеров можно извлечь:

**петлей**

корзинкой Дормиа

грейфером

биопсийными щипцами

гвакуумэкстракцией

301. После колоноскопической электроэксцизии лучше всего извлекать грейфером:

**полипы с диаметром головки до 3,0см**

полипы с плотной неровной поверхностью до 1,5-2,0см в диаметре

ворсинчатые полипы до 5,0 см в диаметре

мелкие дольчатые полипы

## 2. ПЕРЕЧЕНЬ ВОПРОСОВ ДЛЯ ГОСУДАРСТВЕННОЙ ИТОГОВОЙ АТТЕСТАЦИИ В ОРДИНАТУРЕ ПО СПЕЦИАЛЬНОСТИ 31.08.70 «ЭНДОСКОПИЯ»

### Сбеседование:

1. Организация эндоскопической службы. Эндоскопический кабинет, отделение, центр. Их размещение, оборудование, назначение.
2. Обследование больных перед эндоскопическим исследованием. Подготовка плановых и экстренных больных.
3. Эндоскопическая аппаратура. Устройство, принцип действия. Способы очистки, дезинфекции и стерилизации.
4. Роль эндоскопии в диагностике и лечении больных. Возможности эндоскопических методов. Документация эндоскопического исследования.
5. Обследование больных в амбулаторных и стационарных условиях. Пути повышения эффективности эндоскопической службы.
6. Показания и противопоказания к плановой и экстренной эзофагогастродуоденоскопии.
7. Обследование больных в амбулаторных и стационарных условиях.
8. Показания и противопоказания к ригидной бронхоскопии. Аппаратура, инструменты, техника выполнения.
9. Показания и противопоказания к ЭГДС. Подготовка к исследованию, способы обезболивания.
10. Дуоденоскопия. Показания и противопоказания.
11. Показания и противопоказания к РПХГ, ЭПСТ. Техника выполнения. Возможные осложнения. Методы их профилактики.
12. Показания и противопоказания к выполнению биопсии. Гистологическое, цитологическое исследование материала. Уреазный тест.
13. Показания и противопоказания к фибронхоскопии. Аппаратура и инструментарий. Способы обезболивания.
14. Различные способы биопсии. Показания к их применению. Методика выполнения. Возможные осложнения и способы их предупреждения.
15. История развития эндоскопии в России и за рубежом.
16. Методы эндоскопического гемостаза. Показания и противопоказания.
17. Ректосигмоскопия. Аппаратура, техника выполнения. Эндоскопическая семиотика заболеваний прямой кишки.
18. Сигмоскопия. Показания и противопоказания. Необходимая аппаратура.

19. Эндоскопическая аппаратура. Устройство, принцип действия. Способы, очистки, дезинфекции и стерилизации.
20. Эндоскопическая семиотика заболеваний пищевода. Эзофагиты, грыжи пищеводного отверстия диафрагмы.
21. Воспалительные заболевания пищевода. Классификация. Эндоскопическая семиотика.
22. Грыжи пищеводного отверстия диафрагмы. Классификация. Эндоскопическая семиотика.
23. Инородные тела пищевода. Диагностика, способы удаления. Возможные осложнения.
24. Эндоскопическая диагностика доброкачественных образований пищевода. Классификация. Эндоскопическая семиотика.
25. Эндоскопическая диагностика злокачественных образований пищевода. Классификация. Эндоскопическая семиотика.
26. Эзофагиты. Классификация, эндоскопическая семиотика. Рефлюкс-эзофагит, эндоскопические признаки. Осложнения. Методы эндоскопического лечения.
27. Пищевод Баррета. Этиология, эндоскопическая картина, дифференциальная диагностика.
28. Химические ожоги пищевода. Классификация. Клиническая картина, диагностика, осложнения.
29. Варикозное расширение вен пищевода. Классификация, эндоскопическая семиотика. Возможные осложнения. Методы эндоскопического лечения.
30. Кандидозный эзофагит. Этиопатогенез, эндоскопическая семиотика.
31. Герпетический эзофагит. Этиопатогенез, эндоскопическая семиотика.
32. Цитомегаловирусный эзофагит. Этиопатогенез, эндоскопическая семиотика.
33. Эозинофильный эзофагит. Этиопатогенез, эндоскопическая семиотика.
34. Синдром Маллори- Вейсса. Клиника, эндоскопическая диагностика. Методы эндоскопического лечения.
35. Кардиоспазм пищевода и ахалазия кардии. Клиника, дифференциальная диагностика. Эндоскопическая картина. Возможности эндоскопического лечения.
36. Дивертикулы пищевода (Дивертикул Ценкера). Классификация, патогенез, диагностика, эндоскопические признаки. Возможные осложнения.
37. Осложнения химических ожогов пищевода (рубцовые стриктуры, стенозы). Классификация рубцовых стриктур. Возможности эндоскопического лечения.
38. Хронические гастриты. Классификация, эндоскопическая семиотика. Роль хеликобактерной инфекции.



39. Атрофический гастрит. Эндоскопические критерии. Кишечная метаплазия. Эндоскопические признаки. Классификация.
40. Гипертрофический гастрит. Болезнь Менетрие. Диагностика, клиническая картина, эндоскопическая семиотика.
41. Эрозивный гастрит. Классификация эрозий, эндоскопическая семиотика.
42. Язвы желудка. Классификация. Клиника. Эндоскопическая диагностика.
43. Язвы желудка. Эндоскопические признаки острых и хронических язв. Осложнения. Показания к оперативному лечению. Возможности эндоскопического лечения.
44. Синдром Золлингера-Эллисона. Этиопатогенез, клиническая картина, эндоскопическая семиотика. Методы лечения.
45. Стеноз привратника. Этиопатогенез, клиническая картина, эндоскопическая семиотика. Методы лечения.
46. bezoary и трихобезоары желудка. Эндоскопическая диагностика, лечение.
47. Эпителиальные образования желудка. Классификация, диагностика, эндоскопическая семиотика. Методы эндоскопического лечения.
48. Неэпителиальные образования желудка. Классификация, диагностика, эндоскопическая семиотика. Методы эндоскопического лечения.
49. Злокачественные образования желудка. Классификация, диагностика, эндоскопическая семиотика.
50. Доброкачественные образования желудка. Классификация, диагностика, эндоскопическая семиотика.
51. Гастропатии. Классификация. Эндоскопическая семиотика.
52. Амилоидоз, кальциноз, гиалиноз, жировая дистрофия желудка. Диагностика, эндоскопическая семиотика.
53. Эндоскопическая диагностика дуоденитов. Классификация. Эндоскопические признаки.
54. Деформация луковицы. 12 п.к, виды, эндоскопические признаки.
55. Язвы луковицы 12 п.к. Клиника, эндоскопические признаки. Осложнения.
56. Методы эндоскопического гемостаза при кровотечениях из язв 12 п.к. Классификация Forrest. Сравнительная характеристика методов.
57. Целиакия и болезнь Уиппла. Этиопатогенез, клиническая картина. Методы диагностики, эндоскопическая семиотика. Дифференциальная диагностика.

58. Заболевания большого дуоденального сосочка. Диагностика, эндоскопическая семиотика. Выбор лечебной тактики.
59. Заболевания анального жома. Классификация, клиника, диагностика, эндоскопическая семиотика.
60. Воспалительные заболевания толстой кишки (Язвенный колит и Болезнь Крона). Классификация. Эндоскопическая семиотика. Дифференциальная диагностика. Осложнения.
61. Ишемический колит. Клиническая картина, диагностика, эндоскопическая семиотика. Осложнения.
62. Лучевой колит. Клиническая картина, диагностика, эндоскопическая семиотика. Осложнения.
63. Псевдомембранозный колит. Клиническая картина, диагностика, эндоскопическая семиотика. Осложнения.
64. Цитомегаловирусный колит. Клиническая картина, диагностика, эндоскопическая семиотика. Осложнения.
65. Микроскопический колит. Этиопатогенез, клиническая картина, эндоскопическая семиотика. Методы эндоскопической диагностики. Роль гистологического исследования.
66. Паразитарные колиты. Этиопатогенез, клиническая картина, эндоскопическая семиотика. Дифференциальная диагностика.
67. Дивертикулярная болезнь толстой кишки. Диагностика, клиническая картина, эндоскопическая семиотика, возможные осложнения.
68. Эпителиальные образования толстой кишки. Парижская классификация, эндоскопическая семиотика. Определение вида эндоскопического удаления неоплазий.
69. Злокачественные образования толстой кишки. Классификация, диагностика, дифференциальная диагностика, эндоскопическая семиотика.
70. Роль хромоэндоскопии и осмотра в узком спектре (NBI, I-Scan Zoom режимы) в выявлении «раннего» рака толстой кишки.
71. Лечебная колоноскопия: методы эндоскопической недиатермической полипэктомии и диатермической эксцизии эпителиальной неоплазии толстой кишки.
72. Методы эндоскопической диссекции подслизистых колоректальных неоплазий. Возможные осложнения, меры их профилактики.
73. Обструктивные бронхиты. Клиника, диагностика, эндоскопическая семиотика.
74. Хронический бронхит. Этиопатогенез. Классификация. Клиника. Эндоскопическая диагностика.
75. Бронхоэктатическая болезнь. Этиопатогенез, клиника, эндоскопическая диагностика.
76. Муковисцидоз. Этиопатогенез, клиника, эндоскопическая семиотика.
77. Доброкачественные образования трахеобронхиального дерева. Диагностика, клиническая картина, эндоскопическая семиотика.

78. Злокачественные образования трахеобронхиального дерева.  
Диагностика, клиническая картина, эндоскопическая семиотика.
79. Псевдоопухолевидные образования трахеобронхиального дерева (саркоидоз, туберкулез, пневмокониоз). Эндоскопическая семиотика.  
Роль бронхоскопии.
80. Инородные тела трахеобронхиального дерева. Возможности эндоскопического удаления.

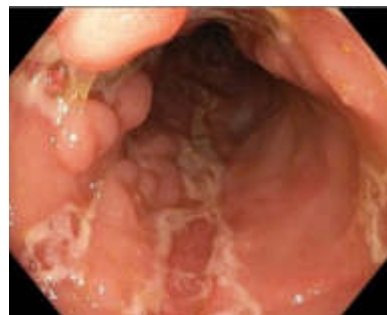### 3. Ситуационные задачи.

#### СИТУАЦИОННАЯ ЗАДАЧА № 1

Мужчина М., 44 лет направлен гастроэнтерологом на колоноскопию с диагнозом болезнь Крона. Жалобы на постоянные боли в левой и правой подвздошных областях.

Анамнез заболевания: указанные жалобы беспокоят в течение года. В течение месяца отмечает выраженную слабость, в связи с чем обратился к врачу.

Выполнена колоноскопия, на которой колоноскоп проведен в купол слепой кишки и далее в терминальный отдел подвздошной кишки на расстояние 15 см. Просвет тонкой кишки не изменён, слизистая розовая, бархатистая. Просвет поперечно-ободочной, сигмовидной и прямой кишки не изменен. Слизистая оболочка розового цвета. Сосудистый рисунок четкий. Просвет слепой, восходящей и нисходящей кишки незначительно сужен, за счет воспалительной инфильтрации. Там же, на фоне неизменной слизистой, определяются глубокие продольные язвы, покрыты налетом фибрина, между которыми располагаются островки отекающей слизистой. Сосудистый рисунок на измененных участках не определяется. При извлечении колоноскопа отмечается слабая контактная кровоточивость. Выполнена биопсия слизистой купола слепой кишки.



#### **Вопросы:**

1. К характерным эндоскопическим критериям болезни Крона у данного пациента относятся?
2. Укажите название классификации, применяемую для определения протяженности процесса при данной патологии.

### 3. Назовите осложнения болезни Крона и их эндоскопические критерии.

#### СИТУАЦИОННАЯ ЗАДАЧА № 2

Мужчина К. 35 лет обратился к терапевту с жалобами на периодическую изжогу, затруднения при глотании твердой пищи, эпизоды ощущения застревания пищи, боли в грудной клетке.

Анамнез заболевания: изжога беспокоит в течение 4-5 лет, самостоятельно нерегулярно принимал антацидные препараты, с положительным эффектом, в течение последнего года присоединились признаки дисфагии, периодические боли в грудной клетке, не связанные с физической нагрузкой.

Обследован: ЭКГ – норма. ОАК – СОЭ 10 мм/ч, эозинофилия 30% биохимический анализ без отклонений от нормы.

Объективно: общее состояние удовлетворительное. Кожные покровы физиологической окраски, телосложение гиперстеничное. Дыхание везикулярное, ЧДД 16 в мин. Тоны сердца ясные, ритмичные, ЧСС 76 в мин, АД 130/90 мм рт. ст. Живот мягкий, безболезненный.

Обследован: ЭКГ – норма. ОАК – СОЭ 10 мм/ч, эозинофилия 30% биохимический анализ без отклонений от нормы.

Вопросы:

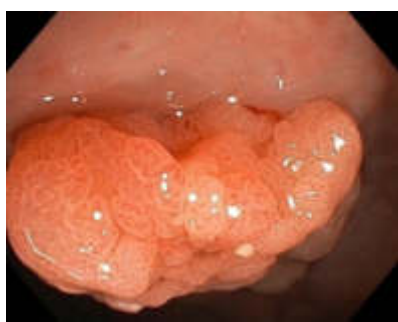1. Исходя из жалоб и анамнеза, предположите какому заболеванию пищевода это соответствует? (Баррета)
2. В данной клинической ситуации стандартную эзофагогастродуоденоскопию чем необходимо дополнить? (биопсии).
3. Назовите осложнения данного заболевания.

#### СИТУАЦИОННАЯ ЗАДАЧА № 3

Пациентка Т., 63 лет направлена на колоноскопию с жалобами на периодические, спастического характера боли в правых отделах живота, которые стихают после дефекации и проходят во время отдыха и сна, а также на запоры и вздутие живота.

Анамнез заболевания: указанные жалобы беспокоят длительное время, в связи с чем получала симптоматическую терапию. Из-за неэффективности лечения, обратилась к врачу-гастроэнтерологу.

Колоноскопия с илеоскопией (фото прилагается).



Колоноскоп проведен в купол слепой кишки и далее в терминальный отдел подвздошной кишки на расстояние 10 см. Просвет тонкой и всех отделов толстой кишки не изменен. Слизистая во всех

отделах толстой кишки розового цвета, сосудистый рисунок четкий. В ср/3 восходящей кишки определяется плоско-приподнятое (возвышается над слизистой оболочкой менее 2,5 мм.) эпителиальное новообразование d 3,5 см, розового цвета, мягко-эластической консистенции, с гомогенной зернистой (гранулярной) поверхностью, подвижное, при осмотре в белом свете ямки эпителия извилистые (IV pit pattern). При осмотре в узком спектре, капиллярный рисунок «сетевидный», капиллярные сосуды окружают железы слизистой оболочки (II capillary pattern).

**Вопросы:**

1. К какому типу, согласно Парижской классификации, относится выявленное новообразование?
2. Какие классификации использованы при описании рельефа поверхности и сосудистого рисунка новообразования?
3. Определить вид эндоскопического удаления данного новообразования.

**СИТУАЦИОННАЯ ЗАДАЧА № 4**

У больного с портальным циррозом печени развилась клиническая картина желудочно-кишечного кровотечения. Пациент поступил в срочном порядке в стационар, в хирургическое отделение. Выполнена ЭГДС.

При ЭГДС: слизистая пищевода бледная на всем протяжении. Пищевод свободно проходим. В нижней и средней трети, по всем стенкам варикозно-расширенные вены d 8мм с узлами до 10мм, пролабирующие в просвет пищевода. Слизистая узлов багрового цвета. В дистальном отделе пищевода, по задней стенке – вена, узел которой прикрыт фиксированный сгустком, подтекание крови не отмечается. Кардия на 40см от резцов, смыкается не полностью.

**Вопросы:**

1. Определите степень варикозно-расширенных вен пищевода.
2. Выберите оптимальный метод эндоскопического лечения.
3. Обоснуйте тактику врача-эндоскописта.

**СИТУАЦИОННАЯ ЗАДАЧА № 5**

Мужчина 62 лет с жалобами на отрыжку воздухом, периодическую изжогу, затруднения при глотании твердой пищи, эпизоды ощущения застревания пищи, боли в грудной клетке осмотрен терапевтом и направлен на эзофагогастродуоденоскопию.

При ЭГДС выявлено: слизистая пищевода бледно-розовая, гладкая в проксимальных отделах и отечна, гиперемирована в нижней трети. Пищевод

свободно проходим. Кардия на 37 см от резцов, зияет. Z- линия отсутствует. Ниже кардии на 25мм - дополнительный жом. На волне перистальтики отмечается транскардиальное пролабирование слизистой желудка на 20мм, последняя гиперемирована, отечна, с множественными, подслизистыми геморрагиями, не кровоточит, не ущемляется.

Вопросы:

1. Сформулируйте эндоскопическое заключение.
2. Какой дополнительный метод исследования необходимо назначить данному пациенту. Обоснуйте ответ.

#### СИТУАЦИОННАЯ ЗАДАЧА № 6

Мужчина 35 лет доставлен каретой скорой медицинской помощи в приемной покой стационара с жалобами на рвоту и черный стул. Осмотрен хирургом, направлен на эзофагогастродуоденоскопию.

Анамнез заболевания: боли в верхних отделах беспокоят в течение 2 недель, самостоятельно принимал «но-шпу», «кеторол». Положительного эффекта не было. Несколько дней назад появился стул черного цвета, сегодня была рвота темного цвета. Вызвал КСМП, доставлен в больницу № 7

ЭГДС : слизистая пищевода бледно-розового цвета, на стенках прожилки жидкости типа «кофейной гущи», аспирация. Пищевод свободно проходим. Кардия на 41см от резцов, смыкается неполностью. Z- линия «смазана». В желудке умеренное количество крови со сгустками. В средней трети тела желудка , по малой кривизне - округлая язва d 20мм, вал выражен, края четкие, плотные, дно полностью не визуализируется из-за сгустка крови, из под которого отмечается незначительное подтекание алой крови.

Вопросы:

1. Сформулируйте эндоскопическое заключение, используя классификацию Forrest.
2. Определите наиболее оптимальный метод эндоскопического гемостаза.

#### СИТУАЦИОННАЯ ЗАДАЧА № 7

Женщина 42 лет осмотрена хирургом и направлена на УЗИ органов брюшной полости и эзофагогастродуоденоскопию. Жалобы на желтушность кожных покровов, потемнение мочи, осветление стула.

**Анамнез заболевания:** в течение 2 недель отмечала периодические приступы тянущих болей в правом подреберье, сутки назад отметила

желтизну склер и кожных покровов, потемнение мочи. Вызвала бригаду СМП, госпитализирована в хирургический стационар. Объективно: ОАК : гемоглобин 132 г/л, лейкоцитоз не отмечается, в биохимическом анализе крови обращает на себя внимание повышение уровня общего билирубина до 124 мкмоль/л, прямого билирубина до 82 мкмоль/л. **УЗИ:** отмечается умеренное расширение внепеченочных желчных протоков, дистальные отделы общего желчного протока не визуализируются, в просвете желчного пузыря большое количество мелких конкрементов, стенки утолщены, печень не увеличена, внутripеченочные желчные протоки не расширены, паренхима поджелудочной железы неоднородная. **Объективно:** общее состояние средней степени тяжести. Кожный покров желтушной окраски, сухой, теплый, чистый. Видимые слизистые иктеричные, без катаральных явлений, нормальной влажности. Дыхание везикулярное, ЧДД 14 в мин. Тоны сердца ясные, ритмичные, ЧСС 100 в мин, АД 110/70 мм рт. ст. Живот мягкий, умеренно болезненный в верхних отделах.

Вопросы:

1. Какие изменения могут быть выявлены в двенадцатиперстной кишке при эзофагогастродуоденоскопии.
2. Какое дополнительное эндоскопическое исследование необходимо выполнить данному пациенту.
3. Определите наиболее рациональную лечебную тактику.

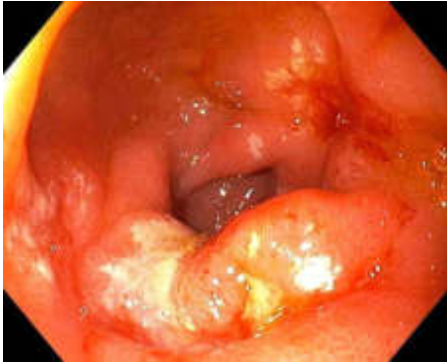#### СИТУАЦИОННАЯ ЗАДАЧА № 8

Пациент Ж., 32 лет жалуется на постоянные, тупые боли в верхних отделах живота, стихающие после приема пищи. Отмечает болевой симптом в ночное время.

**Анамнез:** считает себя больным в течение 10 дней, когда появились вышеописанные боли, периодическая тошнота. Не лечился, обратился в поликлинику к терапевту.

**Объективно:** общее состояние удовлетворительное, температурта 36,7. Живот при пальпации умеренно болезненный в эпигастрии. Язык обложен у корня белым налетом.

Выполнена ЭГДС (фото прилагается).



Вопросы:

1. Сформулируйте эндоскопическое заключение.
2. Укажите точную локализацию патологического процесса (орган, отдел, стенка).
3. Определите лечебную тактику.

#### СИТУАЦИОННАЯ ЗАДАЧА № 9

Женщина 68 лет направлена на колоноскопию с жалобами на периодические, спастического характера боли в левых отделах живота, которые проходят после дефекации, а также на запоры и вздутие живота. **Анамнез** заболевания: указанные жалобы беспокоят длительное время, в связи с чем получала симптоматическую терапию. При диспансеризации было выявлено снижение гемоглобина до 95 г/л, рекомендована колоноскопия.

**Объективно:** состояние удовлетворительное. Кожные покровы обычной окраски и влажности. Периферических отеков нет. Дыхание везикулярное, ЧДД 15 в 1 мин. Тоны сердца приглушены, ЧСС 70 в 1 мин, АД 130/80 мм рт. ст. Живот мягкий, незначительно болезненный в левой подвздошной области.

При колоноскопии с илеоскопией : эндоскоп проведен в купол слепой кишки и далее в терминальный отдел подвздошной кишки на расстояние 10 см. Просвет тонкой кишки не изменён, слизистая розовая, бархатистая. Слизистая оболочка всех отделов толстой кишки розового цвета, гладкая, блестящая, сосудистый рисунок четкий.

В сигмовидной кишке определяются устья множественных дивертикулов до  $d$  0,5 см без явлений дивертикулита. В нисходящем отделе определяется эпителиальное стелющееся новообразование  $d$  до 2,5 см зернистого вида (возвышается над слизистой оболочкой менее 2,5мм.) и узловым компонентами  $d$  до 1,0 см, розового цвета, мягкоэластической консистенции, подвижное. При осмотре в белом свете ямки эпителия местами трубчатые , при осмотре в узком спектре света капиллярный рисунок «сетевидный», микрососудистая сеть четко визуализируется, капиллярные сосуды окружают



железы слизистой оболочки .

Вопросы:

1. Сформулируйте эндоскопическое заключение.
2. Определите тип эпителиального образования согласно Парижской классификации.
3. Определите вид эндоскопического лечения.

#### СИТУАЦИОННАЯ ЗАДАЧА № 10

Мужчина , 42 лет направлен на скрининговую колоноскопию.

Жалоб активно не предъявляет.

**Анамнез** заболевания: месяц назад сдавал анализ кала на скрытую кровь, результат положительный, что послужило причиной обращения к врачу.

**Объективно:** состояние удовлетворительное. Рост 176 см, масса тела 85 кг. Кожные покровы обычной окраски и влажности. Периферических отеков нет. Дыхание везикулярное, ЧДД 15 в 1 мин. Тоны сердца ритмичные, ЧСС 70 в 1 мин, АД 125/80 мм рт. ст. Живот мягкий, безболезненный

При колоноскопии эндоскоп проведен в купол слепой кишки и далее в терминальный отдел подвздошной кишки на расстояние 10 см. Просвет тонкой кишки не изменён, слизистая розовая, бархатистая. Просвет всех отделов толстой кишки не изменен. Тонус кишки в левых отделах повышен, складки утолщены, спазмированы. Слизистая оболочка всех отделов толстой кишки розового цвета, гладкая, блестящая, сосудистый рисунок четкий. В сигмовидной кишке определяются устья множественных дивертикулов до 0,5 см в диаметре, без признаков воспаления. В нисходящей кишке определяется эпителиальное стелющиеся новообразование d 2,5 см зернистого вида (возвышается над слизистой оболочкой менее 2,5 мм.) и узловым компонентами (d 1,0 см ), розового цвета, мягкоэластической консистенции, подвижное, при осмотре в белом свете ямки эпителия местами трубчатые (тубулярные, MIL pit pattern по Kudo), местами извилистые (медуллярные, IV pit pattern по Kudo).

Вопросы:

1. Сформулируйте эндоскопическое заключение.
2. Определите тип эпителиального образования согласно Парижской классификации.
3. Определите лечебную тактику.

## СИТУАЦИОННАЯ ЗАДАЧА № 11

Мужчина, 35 лет с гемофилией поступил в приемный покой БСМП с жалобами на стул черного цвета, в течение последних двух дней.

**Из анамнеза**, язвенной болезни желудка и 12 п.к. не страдает.

**Объективно**: кожные покровы бледные. АД 100/60, ЧСС 79 уд.в мин. Живот симметричный, мягкий, безболезненный во всех отделах.

Per rectum: на перчатке кал темного цвета. Направлен на ЭГДС.

При ЭГДС выявлено: слизистая пищевода бледно-розовая, гладкая на всем протяжении. Пищевод свободно проходим. Кардия на 40см от резцов, смыкается. Z – линия четкая, с низкоамплитудными зубцами. В желудке умеренное количество слизи и жидкости с примесью «кофейной гущи», аспирация. Слизистая умеренно гиперемирована во всех отделах. В антральном отделе желудка, по задней стенке – эпителиальное образование d 15 мм, на широком основании, при эндопальпации мягкоэластичной консистенции. Слизистая его гиперемирована, верхушка эрозирована, покрыта фибрином и сгустком крови, из под которого отмечается подтекание крови.

Вопросы:

- 1.Сформулируйте эндоскопическое заключение.
- 2.Определите оптимальный метод эндоскопического лечения.

## СИТУАЦИОННАЯ ЗАДАЧА № 12

Мужчина 53 лет направлен на колоноскопию с жалобами: на периодические боли в правой подвздошной области, неустойчивый жидкий стул, тошноту, субфебрильную температуру, снижение массы тела на 6 кг за последние полгода.

**Анамнез заболевания**: считает себя больным в течение 16 лет, когда на фоне полного благополучия, отметил учащение жидкого стула до 4 раз в сутки с примесью крови и слизи. Была выполнена колоноскопия, установлен диагноз - болезнь Крона в форме терминального илеита. Проведена консервативная терапия глюкокортикостероидами с положительным эффектом.

**Объективно**: состояние удовлетворительное. Кожные покровы обычной окраски и влажности. Периферических отеков нет. Дыхание везикулярное, ЧДД 16 в 1 мин. Тоны сердца ритмичные, ЧСС 72 в 1 мин, АД 135/85 мм рт. ст. Живот мягкий, безболезненный.

Выполнена колоноскопия: колоноскоп проведен в купол слепой кишки и далее в терминальный отдел подвздошной кишки на расстояние 10 см.

Просвет тонкой кишки не изменён, слизистая розовая, бархатистая. Просвет слепой, восходящей, поперечно-ободочной, нисходящей, сигмовидной и прямой кишки не изменен. В нисходящей и сигмовидной кишке на фоне неизменной слизистой определяются продольные и поперечные щелевидные язвы, дно их покрыто фибрином, не кровоточат. В поперечно-ободочной кишке определяются устья множественных дивертикулов до 0,4 см в диаметре, без признаков дивертикулита.

Вопросы:

1. Сформулируйте эндоскопическое заключение.
2. Какая классификация применяется для определения протяженности активности процесса у данного пациента.
3. Назовите эндоскопические признаки осложнений болезни Крона.

#### СИТУАЦИОННАЯ ЗАДАЧА № 1

Мужчина 18 лет направлен на колоноскопию гастроэнтерологом по поводу нижеперечисленных жалоб: на учащение стула до 8 раз в сутки с примесью крови, ложные позывы с выделением крови 2 раза в день, периодические боли в нижних отделах живота, спастического характера, перед актом дефекации, общую слабость.

**Анамнез заболевания:** считает себя больным в течение 1,5 года, когда впервые отметил появление жидкого стула с примесью крови, был госпитализирован по месту жительства. Выполнена колоноскопия, установлен диагноз язвенного колита.

**Объективно:** состояние удовлетворительное. Кожные покровы обычной окраски и влажности. Периферических отеков нет. Дыхание везикулярное, ЧДД 14 в 1 мин. Тоны сердца ритмичные, Пульс - 86 уд/мин. АД 126/80 мм рт. ст. Температура - 37,0 °С. Живот мягкий, незначительно болезненный в нижней части живота. Печень по краю реберной дуги.

Вопросы:

1. Укажите эндоскопические признаки язвенного колита согласно степеням активности процесса.

2. Назовите патогномичный эндоскопический признак язвенного колита.
3. Назовите осложнения язвенного колита.
4. Что относится к факторам, повышающим риск развития рака толстой кишки у пациентов с язвенным колитом?

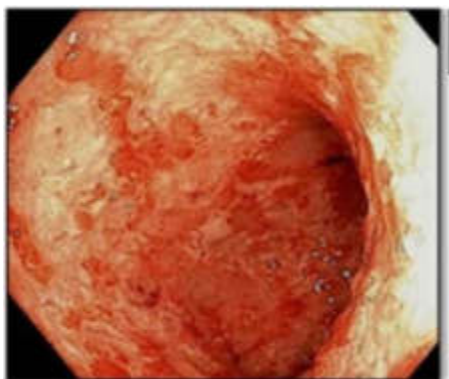
#### СИТУАЦИОННАЯ ЗАДАЧА № 14

Женщина 45 лет направлена гастроэнтерологом на колоноскопию с жалобами на склонность к запорам, с примесью крови и слизи в стуле, боли в области живота, повышенное газообразование, повышение температуры до 38,3° С.

**Анамнез заболевания:** считает себя больной в течение 2 лет, когда на фоне полного благополучия появилась примесь крови и слизи в кале,

**Объективно:** состояние удовлетворительное. Кожные покровы обычной окраски и влажности. Периферических отеков нет. Дыхание везикулярное, ЧДД 14 в 1 мин. Тоны сердца ритмичные, Пульс - 86 уд/мин. АД 125/75 мм рт. ст. Температура - 37,2 °С. Живот мягкий, безболезненный. .

Выполнена колоноскопия (фото прямой кишки прилагается).



Вопросы:

1. На основании эндоскопического заключения установите эндоскопическое заключение согласно классификации.
2. По классификации Schroeder сколько выделяют степеней эндоскопической активности данного заболевания.
3. Укажите возможные осложнения при тяжелом течении данного заболевания.

#### СИТУАЦИОННАЯ ЗАДАЧА № 15

Женщина 35 лет поступила в хирургический стационар БСМП на плановую ЛХЭ. В плановом порядке ей была выполнена ЭГДС, на которой: слизистая пищевода бледно-розовая, гладкая на всем протяжении. Сосудистый рисунок четкий. Пищевод свободно проходим. Кардия на 38 см от резцов, смыкается. Z – линия четкая. В желудке умеренное количество жидкости и слизи. Рельеф складок слизистой желудка сохранен. Слизистая умеренно гиперемирована с мелкими очагами атрофии во всех отделах. Перистальтика обычная. В антральном отделе, по передней стенке – подслизистое, объемное образование желтоватого цвета, d 30 мм. При эндопальпации мягкоэластичной консистенции, легко смещаемое. Симптом шатра «+».

Вопросы:

1. Сформулируйте эндоскопическое заключение.
2. Определите рациональную лечебную тактику данного пациента.

#### СИТУАЦИОННАЯ ЗАДАЧА № 16

У пациента К., 35 лет после тяжелой физической нагрузки появились жалобы на боли в верхних отделах живота, однократный стул черного цвета. Вызвал карету СМП, доставлен в больницу.

**Объективно:** кожные покровы обычной окраски, АД 110/60, ЧСС 80 уд. в мин. Per. rectum: на перчатке кал темного цвета. Направлен на эндоскопическое исследование. При ЭГДС выявлено: слизистая пищевода бледно-розовая, гладкая на всем протяжении. Пищевод свободно проходим. Кардия на 41 см от резцов, смыкается неполностью. Z – линия четкая с низкоамплитудными зубцами. В области кардиоэзофагального перехода, по передней стенке - линейный дефект слизистой 11 x 1,5 мм, с незначительным подтеканием алой крови.

Вопросы:

1. Сформулируйте эндоскопическое заключение.
2. Определите лечебную тактику, обоснуйте свой ответ.

## СИТУАЦИОННАЯ ЗАДАЧА № 17

Пациент М, 38 лет поступил в приемный покой больницы СМП с жалобами на боли верхних отделов живота в течение последних 14 дней. К врачам не обращался, самостоятельно не лечился. У пациента возникла рвота темного цвета, в связи с чем вызвал карету медицинской помощи и доставлен в больницу.

**Объективно:** кожные покровы бледные, холодные на ощупь. АД 100/50, ЧСС 85 уд. в мин. Per. rectum – на перчатке кал темного цвета.

Выполнена ЭГДС: Слизистая пищевода бледно-розовая, гладкая. Пищевод свободно проходим, в просвете и на стенках следы «кофейной гущи», аспирация. Кардия на 40 см от резцов, смыкается неполностью. Z – линия четкая, с разноамплитудными зубцами. В желудке умеренное количество промывной жидкости с примесью крови и сгустков, аспирация частичная. В средней трети тела желудка, по малой кривизне - округлая язва d 20мм в диаметре, вал выражен, край нечеткий, плотный, дно выполнено сгустком, из под которого отмечается незначительное подтекание алой крови.

Вопросы:

1. Сформулируйте эндоскопическое заключение с применением необходимой классификации.
2. Определите лечебную тактику.
3. Укажите необходимые рекомендации по ведению пациента.

## СИТУАЦИОННАЯ ЗАДАЧА № 18

Женщина Р. 56 лет поступила в хирургическое отделение на плановую лапароскопическую холецистэктомию. Во время плановой, предоперационной ЭГДС выявлено: в средней трети тела желудка, по задней стенке опухолевидное объемное образование d 30мм, мягко-

эластичной консистенции, слизистая над ним не изменена. При эндопальпации – подвижное, легко смещаемое в подслизистом слое. Симптом шатра «+» положительный.

Вопросы:

1. Сформулируйте эндоскопическое заключение.
2. Определите дальнейшую лечебную тактику.
3. Определите необходимость проведения дополнительных методов обследования.
4. Эндоскопическая находка является противопоказанием для выполнения планового оперативного вмешательства?

#### СИТУАЦИОННАЯ ЗАДАЧА № 19

Мужчине П., 18 лет выполнена ЭГДС, на которой: в антральном отделе желудка. по передней стенке выявлено полиповидное образование неправильной формы до 0,8 см в диаметре и 0,5 см высотой, на широком основании. Слизистая над ним не изменена. При взятии биопсии полип очень плотной консистенции, фрагментации нет, кровоточивость умеренная. Ваш диагноз

- а) доброкачественная подслизистая опухоль
- б) аденома
- в) карциноид
- г) гетеротопия ткани поджелудочной железы
- д) пупковидная папула ("полная" эрозия)
- е) лимфоидная гиперплазия

#### СИТУАЦИОННАЯ ЗАДАЧА № 20

Мужчина Р. 40 лет обратился к гастроэнтерологу с жалобами на изжогу.

Выполнена ЭГДС, выявлено: слизистая пищевода в верхней и средней трети бледно-розовая, гладкая, сосудистый рисунок четкий. Пищевод свободно проходим. В дистальном отделе пищевода слизистая отечна, гиперемирована, с множественными циркулярными эрозиями, дно их покрыто фибрином, контактно кровоточат, Кардия на 40 см от резцов, зияет. Z – линия отсутствует. Ниже кардии на 25мм – дополнительный жом. На волне перистальтики отмечается транскардиальное пролабирование участка слизистой желудка, не ущемляется.

Вопросы:

1. Сформулируйте эндоскопическое заключение.
2. Какие дополнительные методы обследования нужны или нет данному пациенту. Обоснуйте ответ.

#### СИТУАЦИОННАЯ ЗАДАЧА № 21

Пациентка М, 54л, длительно получавшая нестероидные противовоспалительные препараты по поводу ревматоидного артрита, обратилась к гастроэнтерологу. Жалобы на дисфагию и боли за грудиной. Выполнена ЭГДС, выявлено: просвет пищевода в проксимальных отделах свободно проходим. Слизистая в верхней и средней трети бледно-розовая, гладкая. На 35 см от резцов – сужение просвета до 8мм, для эндоскопа d 9,5мм не проходимо. Слизистая в зоне сужения отечна, резко гиперемирована, с циркулярным эрозивным поражением, дно покрыто фибрином, контактно кровоточит.

Вопросы:

1. Сформулируйте эндоскопическое заключение.
2. Определите дальнейшую лечебную тактику.



## СИТУАЦИОННАЯ ЗАДАЧА № 22

У больного 58 лет с жалобами на гиперестезию пищевода при ЭГДС выявлено: слизистая оболочка пищевода диффузно гиперемирована, разрыхлена, на отдельных участках имеются множественные рыхлые желтоватого цвета наложения, последние с трудом снимаются со слизистой оболочки, кардия зияет. Ваш диагноз

- а) рефлюкс-эзофагит 1 степени
- б) рефлюкс-эзофагит 2 степени
- в) рефлюкс-эзофагит 3 степени
- г) дисметаболическая эзофагопатия
- д) кандидозный эзофагит
- е) лекарственный эзофагит
- ж) герпетический эзофагит

## СИТУАЦИОННАЯ ЗАДАЧА № 23

Мужчина Л. ,58 лет обратился к гастроэнтерологу с жалобами на периодические изжогу и отрыжку воздухом.

Выполнена ЭГДС, выявлено: пищевод свободно проходим. Слизистая в проксимальных отделах розовая, гладкая. В нижней трети - умеренно гиперемирована, отечна. Z-линия не определяется. Кардия на 38 см от резцов, зияет. В пищеводном отверстии диафрагмы определяются складки желудка, при инверсионном осмотре, стенка желудка не охватывает полностью эндоскоп.

Вопросы:

1. Сформулируйте эндоскопическое заключение.
2. Какой дополнительный метод исследование необходимо назначить данному пациенту. Обоснуйте ответ.

#### СИТУАЦИОННАЯ ЗАДАЧА № 24

Женщина Р. 56 лет поступила в хирургическое отделение на плановую лапароскопическую холецистэктомию. Во время плановой, предоперационной ЭГДС выявлено: в средней трети тела желудка, по задней стенке опухолевидное объемное образование d 30мм, мягко-эластичной консистенции, слизистая над ним не изменена. При эндопальпации – подвижное, легко смещаемое в подслизистом слое. Симптом шатра «+» положительный.

Вопросы:

1. Сформулируйте эндоскопическое заключение.
2. Определите дальнейшую лечебную тактику.
3. Определите необходимость проведения дополнительных методов обследования.
4. Эндоскопическая находка является противопоказанием для выполнения планового оперативного вмешательства ?

#### СИТУАЦИОННАЯ ЗАДАЧА № 25

Мужчина Д, 65 лет поступил в приемный покой больницы СМП с жалобами на боли верхних отделов живота в течение последних 7 дней. К врачам не обращался, самостоятельно не лечился. У пациента возникла рвота темного цвета, в связи с чем вызвал карету медицинской помощи и доставлен в больницу.

**Объективно:** кожные покровы бледные, холодные на ощупь. АД 100/50, ЧСС 85 уд.в мин. Per.rectum – на перчатке кал темного цвета.

Выполнена ЭГДС: Слизистая пищевода бледно-розовая, гладкая. Пищевод свободно проходим, в просвете и на стенках следы «кофейной гущи», аспирация. Кардия на 41 см от резцов, смыкается. Z – линия четкая, с разноамплитудными зубцами. В желудке умеренное количество промывной

жидкости с примесью крови и сгустков, аспирация частичная. В средней трети тела желудка, по малой кривизне - округлая язва d 20мм в диаметре, вал выражен, край нечеткий, плотный, дно выполнено сгустком, из под которого отмечается незначительное подтекание алой крови.

Вопросы:

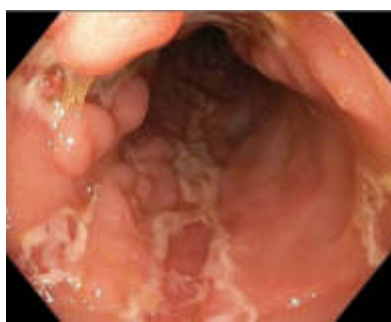1. Сформулируйте эндоскопическое заключение с применением необходимой классификации.
2. Определите лечебную тактику.
3. Укажите необходимые рекомендации по ведению пациента.

#### СИТУАЦИОННАЯ ЗАДАЧА № 26

Мужчина М., 44 лет направлен гастроэнтерологом на колоноскопию с диагнозом болезнь Крона. Жалобы на постоянные боли в левой и правой подвздошных областях.

**Анамнез заболевания:** указанные жалобы беспокоят в течение года. В течение месяца отмечает выраженную слабость, в связи с чем обратился к врачу.

Выполнена **колоноскопия**, на которой колоноскоп проведен в купол слепой кишки и далее в терминальный отдел подвздошной кишки на расстояние 15 см. Просвет тонкой кишки не изменён, слизистая розовая, бархатистая. Просвет поперечно-ободочной, сигмовидной и прямой кишки не изменен. Слизистая оболочка розового цвета. Сосудистый рисунок четкий. Просвет слепой, восходящей и нисходящей кишки незначительно сужен, за счет воспалительной инфильтрации. Там же, на фоне неизменной слизистой, определяются глубокие продольные язвы, покрыты налетом фибрина, между которыми располагаются островки отекающей слизистой. Сосудистый рисунок на измененных участках не определяется. Выполнена биопсия слизистой



купола слепой кишки.

**Вопросы:**

1. К каким характерным эндоскопическим критериям болезни Крона у данного пациента относятся?
2. Укажите название классификации, применяемую для определения протяженности процесса при данной патологии.
3. Назовите осложнения болезни Крона и их эндоскопические критерии.

СИТУАЦИОННАЯ ЗАДАЧА № 27

Пациентка М, 54л, длительно получавшая нестероидные противовоспалительные препараты по поводу ревматоидного артрита, обратилась к гастроэнтерологу.

Жалобы на дисфагию и боли за грудиной.

Выполнена ЭГДС, выявлено: просвет пищевода в проксимальных отделах свободно проходим. Слизистая в верхней и средней трети пищевода бледно-розовая, гладкая. На 35 см от резцов – сужение просвета пищевода до 8мм, для эндоскопа d 9,5мм не проходимо. Слизистая в зоне сужения отечна, резко гиперемирована, с циркулярным эрозивным поражением, дно покрыто фибрином, контактно кровоточит.

Вопросы:

1. Сформулируйте эндоскопическое заключение.
2. Определите дальнейшую лечебную тактику.

СИТУАЦИОННАЯ ЗАДАЧА № 28

Женщина 35 лет поступила в хирургический стационар БСМП на плановую ЛХЭ. В плановом порядке ей была выполнена ЭГДС, на которой: слизистая пищевода бледно-розовая, гладкая на всем протяжении. Сосудистый рисунок четкий. Пищевод свободно проходим. Кардия на 38см от резцов, смыкается. Z – линия четкая. В желудке умеренное количество жидкости и слизи. Рельеф складок слизистой желудка сохранен. Слизистая умеренно гиперемирована с мелкими очагами атрофии во всех отделах. Перистальтика

обычная. В антральном отделе, по передней стенке – подслизистое, объемное образование желтоватого цвета,  $d$  30мм. При эндопальпации мягкоэластичной консистенции, легко смещаемое. Симптом шатра «+» .

Вопросы:

1. Сформулируйте эндоскопическое заключение.
2. Определите рациональную лечебную тактику данного пациента.

#### СИТУАЦИОННАЯ ЗАДАЧА № 29

Мужчина, 66 лет направлен на колоноскопию с жалобами на периодические, спастического характера боли в левых отделах живота, которые проходят после дефекации, а также на запоры и вздутие живота.

**Анамнез заболевания:** указанные жалобы беспокоят длительное время, в связи с чем получал симптоматическую терапию. При диспансеризации было выявлено снижение гемоглобина до 95 г/л, рекомендована колоноскопия.

**Объективно:** состояние удовлетворительное. Кожные покровы обычной окраски и влажности. Периферических отеков нет. Дыхание везикулярное, ЧДД 15 в 1 мин. Тоны сердца приглушены, ЧСС 70 в 1 мин, АД 130/80 мм рт. ст. Живот мягкий, незначительно болезненный в левой подвздошной области.

**При колоноскопии :** эндоскоп проведен в купол слепой кишки и далее в терминальный отдел подвздошной кишки на расстояние 10 см. Просвет тонкой кишки не изменён, слизистая розовая, бархатистая. Слизистая оболочка всех отделов толстой кишки розового цвета, гладкая, блестящая, сосудистый рисунок четкий.

В сигмовидной кишке определяются устья множественных дивертикулов до  $d$  0,5 см без явлений дивертикулита. В нисходящем отделе определяется эпителиальное стелющееся новообразование  $d$  до 2,5 см зернистого вида (возвышается над слизистой оболочкой менее 2,5мм.) и узловым компонентами  $d$  до 1,0 см, розового цвета, мягкоэластической консистенции,

подвижное. При осмотре в белом свете ямки эпителия местами трубчатые , при осмотре в узком спектре света капиллярный рисунок «сетевидный», микрососудистая сеть четко визуализируется, капиллярные сосуды окружают железы слизистой оболочки .

**Вопросы:**

1. Установите эндоскопическое заключение.
2. Определите тип эпителиального образования согласно Парижской классификации.
3. Определите вид эндоскопического лечения.

СИТУАЦИОННАЯ ЗАДАЧА № 30

Мужчина 35 лет доставлен каретой скорой медицинской помощи в приемной покой стационара с жалобами на рвоту и стул черного цвета. Осмотрен хирургом, направлен на эзофагогастродуоденоскопию. **Анамнез заболевания:** боли в верхних отделах беспокоят в течение 2 недель, самостоятельно принимал «но-шпу», «кеторол». Положительного эффекта не было. Несколько дней назад появился стул черного цвета, сегодня была рвота темного цвета. Вызвал КСМП, доставлен в больницу № 7. **ЭГДС:** слизистая пищевода бледно-розового цвета, на стенках прожилки жидкости типа «кофейной гущи», аспирация. Пищевод свободно проходим. Кардия на 41см от резцов, смыкается неполностью. Z- линия «смазана». В желудке умеренное количество крови со сгустками. В средней трети тела желудка , по малой кривизне - округлая язва d 20мм, вал выражен, края четкие, плотные, дно полностью не визуализируется из-за сгустка крови, из под которого отмечается незначительное подтекание алой крови.

**Вопросы**

1. Сформулируйте эндоскопическое заключение, используя классификацию Forrest.
2. Определите наиболее оптимальный метод эндоскопического гемостаза.

