

федеральное государственное
бюджетное образовательное
учреждение высшего
образования
«Волгоградский
государственный
медицинский университет»
Министерства здравоохранения
Российской Федерации

«УТВЕРЖДАЮ»
Директор Института НМФО
Н.И. Свиридова
«27» июня 2024 г.



РАБОЧАЯ ПРОГРАММА

Наименование: Государственная итоговая аттестация

Основная профессиональная образовательная программа подготовки кадров высшей квалификации в ординатуре по специальности: 31.08.09 Рентгенология

Квалификация (степень) выпускника: врач-рентгенолог

Кафедра внутренних болезней Института непрерывного медицинского и фармацевтического образования

Форма обучения – очная

Объем: 3 (зе) 108 часов

Волгоград, 2024

Разработчики программы:

| № | Ф.И.О. | Должность | Ученая степень / звание | Кафедра (полное название) |
|----|-----------------------------------|---------------------|-------------------------|---|
| 1. | Лютая Елена Дмитриевна | Заведующий кафедрой | д.м.н./профессор | Лучевой, функциональной и лабораторной диагностики Института НМФО |
| 2. | Обраменко Ирина Евгеньевна | Доцент | д.м.н. | Лучевой, функциональной и лабораторной диагностики Института НМФО |
| | Змеева Елена Викторовна | Доцент | к.м.н. | Лучевой, функциональной и лабораторной диагностики Института НМФО |
| | Белобородова Елизавета Викторовна | Ассистент | | Лучевой, функциональной и лабораторной диагностики Института НМФО |

Основная профессиональная образовательная программа подготовки кадров высшей квалификации в ординатуре по специальности: 31.08.09 Рентгенология.

Рабочая программа обсуждена на заседании кафедры протокол №10 от «23» мая 2024 года

Заведующий кафедрой лучевой, функциональной и Лабораторной диагностики Института НМФО, д.м.н., профессор




Е.Д. Лютая

Рецензент: Поморцев А. В. - заведующий кафедрой лучевой диагностики ФГБОУ ВО КубГМУ Минздрава России д.м.н., профессор

Рецензент: Чехонацкая М.Л. - заведующий кафедрой лучевой диагностики и лучевой терапии им. Н.Е. Штерна ФГБОУ ВО «Саратовский государственный медицинский университет им. В.И.Разумовского» МЗ Российской Федерации д.м.н., профессор

Рабочая программа согласована с учебно-методической комиссией Института НМФО ВолгГМУ, протокол №12 от «27» 06 2024 года
Председатель УМК



М.М. Королева

Начальник отдела учебно-методического сопровождения и производственной практики



М.Л. Науменко

Рабочая программа утверждена на заседании Ученого совета Института НМФО протокол № 18 от «27» 06 2024 года

Секретарь Ученого совета



М.В. Кабытова

ОБЩИЕ ПОЛОЖЕНИЯ

Программа разработана в соответствии со следующими нормативными документами: Федеральным законом от 29.12.2012 г. №273-ФЗ «Об образовании в Российской Федерации», приказом Министерства образования и науки Российской Федерации от 19.11.2013 г. №1258 «Об утверждении порядка организации и осуществления образовательной деятельности по образовательным программам высшего образования - ординатуры»; федеральным государственным образовательным стандартом высшего образования - программа подготовки кадров высшей квалификации по программам ординатуры (далее ФГОС ВО)) по специальности 31.08.09 Рентгенология, утвержденного Приказом Министерства науки и высшего образования РФ от 30 июня 2021г. № 557, приказа Министерства Образования и науки Российской Федерации от 18 марта 2016 г. № 227 (Зарегистрировано в Минюсте России 11.04.2016 № 41754) «Об утверждении Порядка проведения государственной итоговой аттестации по образовательным программам высшего образования - программам подготовки научно-педагогических кадров в аспирантуре (адъюнктуре), программам ординатуры, программам ассистентуры - стажировки».

Итоговая (государственная итоговая) аттестация по основной профессиональной образовательной программе высшего образования - программе подготовки кадров высшей квалификации в ординатуре по специальности 31.08.09 Рентгенология (далее – ГИА) - проводится в целях определения соответствия результатов освоения обучающимися программы ординатуры по специальности 31.08.09 Рентгенология (далее – Программа) требованиям федерального государственного образовательного стандарта высшего образования по специальности 31.08.09 Рентгенология (далее – ФГОС ВО).

Итоговая (государственная итоговая) аттестация осуществляется итоговой (государственной) экзаменационной комиссией, проводится в сроки, определяемые календарным учебным графиком. ГИА относится к

Блоку 3 ОПОП ВО и включает в себя подготовку к сдаче и сдачу итогового/государственного экзамена. На ГИА отводится 108 часов (3 ЗЕ).

К итоговой (государственной итоговой) аттестации допускается ординатор, не имеющий академической задолженности и в полном объеме выполнивший учебный план или индивидуальный учебный план по образовательной программе высшего образования – программе ординатуры по специальности 31.08.09 Рентгенология.

Программа ГИА, критерии оценки результатов сдачи итогового (государственного) экзамена, а также порядок подачи и рассмотрения апелляций доводятся до сведения ординаторов не позднее, чем за шесть месяцев до начала итоговой государственной аттестации.

Не позднее чем за 30 календарных дней до дня проведения итогового (государственного) аттестационного испытания директор Института НМФО утверждает расписание итоговой (государственных) аттестационных испытаний (далее – расписание), в котором указываются даты, время и место проведения итогового (государственного) экзамена и предэкзаменационных консультаций. Расписание доводится до сведения обучающихся, председателя и членов ИЭК/ГЭК и апелляционных комиссий, секретарей ИЭК/ГЭК.

Перед итоговым / государственным экзаменом проводится консультирование обучающихся (предэкзаменационные консультации) по вопросам, включенным в программу экзамена.

1. ЦЕЛЬ ИТОГОВОЙ (ГОСУДАРСТВЕННОЙ ИТОГОВОЙ) АТТЕСТАЦИИ В ОРДИНАТУРЕ

Цель итоговой (государственной итоговой) аттестации: установить соответствие знаний и умений выпускников ординатуры квалификационным требованиям, предъявляемым к специалистам соответствующего профиля, оценить сформированность у выпускника ординатуры универсальных и общепрофессиональных компетенций:

универсальные компетенции (УК):

| Наименование категории (группы) универсальных компетенций | Код и наименование универсальной компетенции |
|--|---|
| Системное и критическое мышление | УК-1. Способен критически и системно анализировать, определять возможности и способы применения достижения в области медицины и фармации в профессиональном контексте |
| Командная работа и лидерство | УК-3. Способен руководить работой команды врачей, среднего и младшего медицинского персонала, организовывать процесс оказания медицинской помощи населению |
| Коммуникация | УК-4. Способен выстраивать взаимодействие в рамках своей профессиональной деятельности |
| Самоорганизация и саморазвитие (в т.ч. здоровьесбережение) | УК-5. Способен планировать и решать задачи собственного профессионального и личностного развития, включая задачи изменения карьерной траектории. |

общепрофессиональные компетенции (ОПК):

| Наименование категории (группы) общепрофессиональных компетенций | Код и наименование общепрофессиональной компетенции |
|--|--|
| Деятельность в сфере информационных технологий | ОПК-1. Способен использовать информационно-коммуникационные технологии в профессиональной деятельности и соблюдать правила информационной безопасности |
| Организационно-управленческая деятельность | ОПК-2. Способен применять основные принципы организации и управления в сфере охраны здоровья граждан и оценки качества оказания медицинской помощи с использованием основных медико-статистических показателей |
| Педагогическая деятельность | ОПК-3. Способен осуществлять педагогическую деятельность |
| Медицинская деятельность | ОПК-4. Способен проводить рентгенологические исследования (в том числе компьютерные томографические) и магнитно-резонансно-томографические исследования и интерпретировать результаты |
| | ОПК-5. Способен организовывать и проводить профилактические (скрининговые) исследования, участвовать в медицинских осмотрах, диспансеризации, диспансерных наблюдениях |
| | ОПК-6. Способен проводить анализ медико-статистической информации, вести медицинскую документацию и организовывать деятельность находящегося в распоряжении медицинского персонала |
| | ОПК-7. Способен участвовать в оказании неотложной медицинской помощи при состояниях, требующих срочного медицинского вмешательства |

2. ЭТАПЫ И ФОРМЫ ПРОВЕДЕНИЯ ИТОГОВОЙ (ГОСУДАРСТВЕННОЙ ИТОГОВОЙ) АТТЕСТАЦИИ:

Время проведения ИГА исчисляется в соответствии с часовым поясом места расположения образовательной организации (МСК+1) и должно

укладываться в период с 08.00 до 18.00 (за исключением форс-мажорных ситуаций). В случае пребывания обучающегося вне Волгоградской области (особенности реализации региональных ограничительных мероприятий) и наличия разницы часовых поясов, приводящей к тому, что фактическое время проведения ИГА обучающегося выходит за установленные временные рамки, обучающийся должен заблаговременно не менее, чем за 3 дня до ИГА обратиться в Управление подготовки в ординатуре для принятия решения о дате и времени проведения ИГА. При этом Управление подготовки в ординатуре доводит до сведения ординатора утвержденную дату и время проведения ИГА не позднее, чем за 2 дня до проведения ИГА.

Порядок и график проведения ИГА доводится до обучающихся и преподавателей заблаговременно посредством размещения информации в электронной информационной образовательной среде (далее – ЭИОС) ВолгГМУ в разделе «Ординатура».

Итоговая (государственная итоговая) аттестация относится к базовой части программы и завершается присвоением квалификации «врач-рентгенолог».

Итоговый (государственный) экзамен по специальности 31.08.09 «Рентгенология» включает в себя:

- Тестовый контроль (I этап);
- Оценка практических навыков (II этап);
- Заключительное собеседование (по вопросам экзаменационных билетов, ситуационным профессиональным задачам) (III этап).

I этап итогового (государственного) аттестационного испытания, проводится в тестовой форме, результаты объявляются на следующий рабочий день после дня его проведения, I и III этапы итогового (государственного) экзамена, проводятся в устной форме, результаты объявляются в день проведения этапа.

I этап – тестовый контроль:

- используются тестовые задания, включающие все разделы рабочей программы по специальности; экзамен проводит председатель, сопредседатель, члены экзаменационной комиссии; по заданной программе ЭВМ регистрирует количество правильных и неправильных ответов и выставляет конечный результат 1 этапа экзамена, который заносится в соответствующий протокол; результат тестового контроля оценивается как «зачет», если ординатор ответил на 71% и более от 100 представленных ему тестовых заданий, и «не зачет», если ординатор ответил менее, чем на 70% от 100 представленных ему тестов. Протокол результатов прохождения 1 этапа фиксируется в соответствующем протоколе (приложение 1).

2 этап – оценка практических навыков:

- оценивается освоенный объем практических навыков в соответствии с квалификационной характеристикой.

3 этап – заключительное собеседование (по вопросам экзаменационных билетов, ситуационным профессиональным задачам).

Ординатор, не сдавший один из двух первых этапов экзамена, не допускается к третьему этапу. Третий этап представляет проверку целостности профессиональной подготовки ординатора, уровня его компетентности в использовании теоретической базы для решения профессиональных ситуаций.

Результаты 2 и 3 этапов экзамена оцениваются по пятибалльной системе. Протокол результатов прохождения 2, 3 этапа фиксируется в соответствующем протоколе (приложение 2, 3).

Оценка определяется, исходя из следующих критериев:

«Отлично» – дан полный развернутый ответ на поставленный вопрос, показана совокупность осознанных знаний об объекте, доказательно раскрыты основные положения темы; в ответе прослеживается четкая структура, логическая последовательность, отражающая сущность раскрываемых понятий, теорий, явлений. Знание об объекте демонстрируется на фоне понимания его в системе данной науки и междисциплинарных

связей. Ответ изложен литературным языком, широко используются термины. Могут быть допущены недочеты в определении понятий, исправленные ординатором самостоятельно в процессе ответа.

«Хорошо» – дан полный развернутый ответ на поставленный вопрос, показано умение выделить существенные и несущественные признаки, причинно-следственные связи. Ответ четко структурирован, логичен, изложен литературным языком, используются термины. Могут быть допущены недочеты или незначительные ошибки, исправленные ординатором с помощью преподавателя.

«Удовлетворительно» - дан полный, однако недостаточно последовательный ответ на поставленный вопрос, но при этом показано умение выделить существенные и несущественные признаки, причинно-следственные связи. Ответ логичен, используются термины. Могут быть допущены 1-2 ошибки в определении основных понятий, которые ординатор затрудняется исправить самостоятельно.

«Неудовлетворительно» – дан неполный ответ, представляющий собой разрозненные знания по теме вопроса с существенными ошибками в определениях. Изложение материала фрагментарно, нелогично. Ординатор не осознает связь данного понятия, теории, явления с другими объектами дисциплины. Отсутствуют выводы, конкретизация и доказательность изложения. Дополнительные и уточняющие вопросы преподавателя не приводят к коррекции ответа ординатора не только на поставленный вопрос, но и на другие вопросы дисциплины.

Ординаторам, не сдавшим государственную итоговую аттестацию, ординатура, по желанию, может быть продлена на компенсационной основе (по договору) с правом повторной сдачи экзамена через 6 месяцев.

Неявка ординатора на государственную итоговую аттестацию без уважительной причины расценивается как неудовлетворительная оценка.

Уважительными причинами неявки на ГИА могут явиться: болезнь, другие объективные и субъективные обстоятельства, но лишь в случае их

документального оформления и представления в управление подготовки медицинских кадров по ординатуре ИНМФО до конца рабочего дня накануне экзамена.

3. ПОРЯДОК ПОДВЕДЕНИЯ РЕЗУЛЬТАТОВ ИТОГОВОЙ (ГОСУДАРСТВЕННОЙ ИТОГОВОЙ) АТТЕСТАЦИИ.

Все решения ГЭК оформляются протоколами (приложение 1,2, 3). В протоколе заседания итоговой (государственной) экзаменационной комиссии по приему итогового (государственного) экзамена отражаются перечень заданных ординатору вопросов и характеристика ответов на них, мнения председателя и членов итоговой (государственной) экзаменационной комиссии о выявленном в ходе итогового (государственного) аттестационного испытания уровне подготовленности ординатора к решению профессиональных задач, а также о выявленных недостатках в теоретической и практической подготовке ординатора.

Решения ГЭК принимаются простым большинством голосов членов комиссии, участвовавших в заседании. Заседание ГЭК проводится председателем ГЭК. При равном числе голосов председатель обладает правом решающего голоса.

Протоколы заседаний комиссий подписываются председателем. Протокол заседания итоговой (государственной) экзаменационной комиссии также подписывается секретарем итоговой (государственной) экзаменационной комиссии.

Протоколы заседаний комиссий сшиваются в книги и хранятся в архиве Института НМФО.

Отчет о работе ГЭК ежегодно докладывается на Ученом совете Института НМФО ФГБОУ ВО ВолгГМУ Минздрава России.

4. ПРОГРАММА ГОСУДАРСТВЕННОГО ЭКЗАМЕНА.

4.1. МЕТОДИЧЕСКИЕ РЕКОМЕНДАЦИИ ОРДИНАТОРАМ ПО ПОДГОТОВКЕ К ГОСУДАРСТВЕННОМУ ЭКЗАМЕНУ.

Подготовка к итоговой (государственной итоговой) аттестации должна осуществляться в соответствии с программой государственного экзамена по вопросам и задачам, которые впоследствии войдут в экзаменационные билеты. В процессе подготовки к экзамену следует опираться на рекомендованную учебную и научную литературу, последние федеральные клинические рекомендации.

Для систематизации знаний необходимо посещение ординаторами предэкзаменационных консультаций по вопросам, включенным в программу итогового / государственного экзамена, которые проводятся выпускающей кафедрой по расписанию, накануне экзаменов.

Содержимое ответов ординатора на итоговом / государственном экзамене должно соответствовать требованиям ФГОС высшего образования по специальности 31.08.09 «Рентгенология». Ординатор выпускник должен продемонстрировать уровень сформированности универсальных и профессиональных компетенций для самостоятельного решения профессиональных задач различной степени сложности. В процессе подготовки рекомендуется составить расширенный план ответа на каждый вопрос. Материал по раскрываемому вопросу необходимо излагать структурировано и логически. По своей форме ответ должен быть уверенным и четким. Необходимо следить за культурой речи, и не допускать ошибок в произношении терминов.

5.2 ПЕРЕЧЕНЬ ОСНОВНЫХ РАЗДЕЛОВ ДИСЦИПЛИНЫ:

Правовые основы медицинской деятельности. Организация работы службы лучевой диагностики. История лучевой диагностики

Физико-технические основы рентгенологии

Радиационная безопасность при рентгенологических исследованиях

Рентгенодиагностика заболеваний головы и шеи

Рентгенодиагностика заболеваний органов дыхания и средостения

Рентгенодиагностика заболеваний пищеварительного тракта и органов брюшной полости

Рентгенодиагностика заболеваний мочеполовой системы

Рентгенодиагностика заболеваний сердечно-сосудистой системы.

Рентгенодиагностика заболеваний опорно-двигательного аппарата

Рентгенодиагностика заболеваний грудных желез

Рентгенодиагностика в педиатрии

5.3 ФОНД ОЦЕНОЧНЫХ СРЕДСТВ К ИТОГОВОЙ (ГОСУДАРСТВЕННОЙ ИТОГОВОЙ) АТТЕСТАЦИИ

Фонд оценочных средств к ГИА по программе подготовки кадров высшей квалификации в ординатуре по специальности 31.08.09

«Рентгенология» включает:

- задания в тестовой форме
- вопросы для оценки практических навыков (для II этапа ГИА)
- вопросы для собеседования (для III этапа ГИА)
- ситуационные задачи

5.3.1 ПРИМЕРЫ ТЕСТОВЫХ ЗАДАНИЙ ДЛЯ ИТОГОВОЙ (ГОСУДАРСТВЕННОЙ ИТОГОВОЙ) АТТЕСТАЦИИ В ОРДИНАТУРЕ ПО СПЕЦИАЛЬНОСТИ 31.08.09 «РЕНТГЕНОЛОГИЯ»

1. ПРИ МИЕЛОМЕ НА РЕНТГЕНОГРАММЕ КОСТЕЙ ЧЕРЕПА ВИЗУАЛИЗИРУЮТСЯ ОЧАГИ

литические без признаков слияния

бластические без мягкотканого компонента

литические с тенденцией к слиянию

бластические с мягкотканым компонентом

2. НА ПРАВИЛЬНО ПРОИЗВЕДЕННОМ АНАЛОГОВОМ РЕНТГЕНОВСКОМ СНИМКЕ ГРУДНОЙ КЛЕТКИ В ПРЯМОЙ ПРОЕКЦИИ ВИДНО ИЗОБРАЖЕНИЕ _____ ГРУДНЫХ ПОЗВОНКОВ

4 верхних

2 верхних

4 нижних

3 нижних

3. ПРИ МРТ СЕРДЦА У ПАЦИЕНТОВ С ВРОЖДЕННЫМ ПОРОКОМ ДЛЯ ВИЗУАЛИЗАЦИИ ПЕРИФЕРИЧЕСКИХ СТЕНОЗОВ ЛЕГОЧНОЙ АРТЕРИИ НЕОБХОДИМО ВЫПОЛНИТЬ

3D ангиографию с контрастированием

отсроченное контрастирование миокарда
кино-сканирование в плоскости 2-х правых камер
программу спин-эхо с подавлением жира

4. НА РЕНТГЕНОГРАММЕ НА ФОНЕ ДИФФУЗНОГО СЕТЧАТОГО
ФИБРОЗА ВЫЯВЛЕНЫ МНОЖЕСТВЕННЫЕ ОЧАГИ В СРЕДНИХ И
НИЖНИХ ОТДЕЛАХ ЛЁГКИХ, РАЗМЕРАМИ ОТ 1 ДО 10 ММ,
НЕПРАВИЛЬНОЙ ФОРМЫ, С НЕЧЁТКИМИ КОНТУРАМИ, ЭМФИЗЕМА
И УВЕЛИЧЕННЫЕ ОБЫЗВЕСТВЛЕННЫЕ ЛИМФАТИЧЕСКИЕ УЗЛЫ,
ЧТО ХАРАКТЕРНО ДЛЯ

узелкового типа пневмокониоза

интерстициального типа пневмокониоза
сетчатого пневмосклероза
узлового типа пневмокониоза

5. ДЛЯ ДИФФЕРЕНЦИАЛЬНОЙ ДИАГНОСТИКИ АБДОМИНО-
МЕДИАСТИНАЛЬНОЙ ЛИПОМЫ И ЦЕЛОМИЧЕСКОЙ КИСТЫ
ПЕРИКАРДА НАИБОЛЕЕ ЦЕЛЕСООБРАЗНО ПРИМЕНЕНИЕ

компьютерной томографии

рентгенографии в прямой и боковой проекциях
магнитно-резонансной томографии
полипозиционной рентгеноскопии

6. ЗАПАДЕНИЕ «ТАЛИИ» СЕРДЦА, УДЛИНЕНИЕ НИЖНЕЙ ДУГИ ПО
ЛЕВОМУ КОНТУРУ, ВЫБУХАНИЕ ВЕРХНЕЙ ДУГИ СПРАВА
ХАРАКТЕРНЫ ДЛЯ

аортальной конфигурации сердца

трапециевидной конфигурации сердца
шаровидной конфигурации сердца
формы с локальным расширением

7. В НОРМЕ В ПОЯСНИЧНОМ ОТДЕЛЕ ПОЗВОНОЧНИКА
ОПРЕДЕЛЯЕТСЯ

лордоз

усиление кифоза
сколиоз
кифоз

8. ГИПОПЛАЗИЯ ЛЕГОЧНОЙ АРТЕРИИ НА ПЕРЕДНЕЙ
РЕНТГЕНОГРАММЕ ЛЕГКИХ ПРОЯВЛЯЕТСЯ _____ ЛЕГОЧНОГО
РИСУНКА

обеднением

деформацией
усилением

отсутствием

9. НА АКСИАЛЬНЫХ СРЕЗАХ ПРИ КОМПЬЮТЕРНОЙ ТОМОГРАФИИ НА УРОВНЕ РЕБЕРНО-ДИАФРАГМАЛЬНЫХ СИНУСОВ ЛЕГОЧНАЯ ТКАНЬ ОБЫЧНО ПРЕДСТАВЛЕНА ___ СЕГМЕНТАМИ С ОБЕИХ СТОРОН

десятыми

девятыми

шестыми

восьмыми

10. МЕРОЙ РИСКА ВОЗНИКНОВЕНИЯ ОТДАЛЕННЫХ ПОСЛЕДСТВИЙ ОБЛУЧЕНИЯ ВСЕГО ЧЕЛОВЕКА И ОТДЕЛЬНЫХ ЕГО ОРГАНОВ И ТКАНЕЙ С УЧЕТОМ ИХ РАДИОЧУВСТВИТЕЛЬНОСТИ ЯВЛЯЕТСЯ ДОЗА

эффективная

поглощенная

в органе и ткани

эквивалентная

11. ОСНОВНЫМ КРИТЕРИЕМ В КОМПЬЮТЕРНОТОМОГРАФИЧЕСКОЙ ДИАГНОСТИКЕ ОБЫЗВЕЩВЛЕНИЯ КЛАПАНОВ СЕРДЦА ЯВЛЯЕТСЯ НАЛИЧИЕ В НИХ УЧАСТКОВ СО ЗНАЧЕНИЯМИ ПЛОТНОСТИ

_____ ЕД. Н.

+200 - +800

-90 - -120

+20 - +60

-200 - - 800

12. ДЛЯ ДИАГНОСТИКИ ПИЩЕВОДНО-ТРАХЕАЛЬНОГО СВИЩА ИСПОЛЬЗУЕТСЯ

водорастворимое контрастное вещество

бариевая паста

таблетка сульфата бария

жидкая взвесь сульфата бария

13. ДЛЯ ГЕМАНГИОМ ПЕЧЕНИ БОЛЬШИХ РАЗМЕРОВ ХАРАКТЕРНО **центростремительное контрастирование в виде лакун**

кольцевидное накопление контрастного препарата в гепатоспецифическую фазу контрастирования

гомогенное контрастирование в артериальную фазу с негомогенным вымыванием к отсроченной фазе

гомогенное накопление контрастного препарата в гепатоспецифическую фазу контрастирования

14. ОПТИМАЛЬНЫМ ЯВЛЯЕТСЯ ПРОВЕДЕНИЕ УЛЬТРАЗВУКОВОГО ИССЛЕДОВАНИЯ ОРГАНОВ МАЛОГО ТАЗА У ЖЕНЩИН РЕПРОДУКТИВНОГО ВОЗРАСТА НА ____ ДЕНЬ МЕНСТРУАЛЬНОГО ЦИКЛА

6-12

20-25

1-6

15-20

15. ПРИ НОРМАЛЬНОМ КРОВОТОКЕ НА РЕНТГЕНОГРАММЕ В ПЕРЕДНЕЙ ПРОЕКЦИИ, СДЕЛАННОЙ В ВЕРТИКАЛЬНОМ ПОЛОЖЕНИИ, ЛЕГОЧНЫЕ ВЕНОЗНЫЕ СОСУДЫ В НИЖНИХ ОТДЕЛАХ ЛЕГКИХ БОЛЕЕ _____ ЧЕМ В ВЕРХНИХ ОТДЕЛАХ ЛЕГКИХ

широкие

извилистые

узкие

прямые

5.3.2 ПЕРЕЧЕНЬ ВОПРОСОВ ДЛЯ II ЭТАПА ИТОГОВОЙ (ГОСУДАРСТВЕННОЙ ИТОГОВОЙ) АТТЕСТАЦИИ В ОРДИНАТУРЕ ПО СПЕЦИАЛЬНОСТИ 31.08.09 «РЕНТГЕНОЛОГИЯ»

ПРАКТИЧЕСКАЯ ЧАСТЬ:

1. Анализ и протоколирование КТ исследования органов грудной клетки.
2. Анализ и протоколирование рентгеновского исследования молочных желез.
3. Анализ и протоколирование рентгеновского исследования желудка.
4. Анализ и протоколирование рентгеновского исследования костно-суставной системы.
5. Анализ и протоколирование рентгеновского исследования позвоночника.
6. Анализ и протоколирование рентгеновского исследования органов грудной клетки.
7. Анализ и протоколирование рентгеновского исследования пищевода.
8. Анализ и протоколирование рентгеновского исследования толстой кишки.
9. Анализ и протоколирование рентгеновского исследования тонкой

кишки.

10. Анализ и протоколирование рентгеновского исследования черепа.
11. Анализ и протоколирование рентгеновского исследования верхних отделов мочевыводящих путей.
12. Анализ и протоколирование рентгеновского исследования при неотложных состояниях в брюшной полости.
13. Дифференциальная рентгенодиагностика группы воспалительных заболеваний костей и суставов (предартритическая, артритическая и постартритическая фаза туберкулеза костей).
14. Дифференциальная рентгенодиагностика группы воспалительных заболеваний костей и суставов (острый, подострый, хронический остеомиелит).
15. Дифференциальная рентгенодиагностика дегенеративно-дистрофических заболеваний (деформирующий остеоартроз, остеохондроз межпозвонковых дисков, спондилез).
16. Дифференциальная рентгенодиагностика при заболеваниях с синдромом тотального, субтотального, ограниченного затемнения (крупозная пневмония, экссудативный плеврит, ателектаз, инфаркт легкого, инфильтративный туберкулез (лобит), фиброторакс (после пульмонэктомии)).
17. Дифференциальная рентгенодиагностика синдрома «кольца» (абсцесс, воздушная киста, туберкулезная каверна, периферический рак легкого в фазе распада, бронхогенная киста, энтерогенная киста (врожденная)).
18. Дифференциальная рентгенодиагностика синдрома круглой тени (туберкулезный инфильтрат, периферический рак легкого, эхинококковая киста, туберкулема, эозинофильный инфильтрат, киста диафрагмы, аденома, ангиома).
19. Дифференциальная рентгенодиагностика синдрома обширного просветления (пневмоторакс, хроническая эмфизема легких, воздушная киста).

20. Дифференциальная рентгенодиагностика синдрома патологии корня (центральный рак легких, лимфогранулематоз (медиастино-легочная форма), первичный туберкулез легких, саркоидоз 1 степени, бронхолиты).
21. Дифференциальная рентгенодиагностика синдрома распространенной диссеминации (гематогенно-диссеминированный туберкулез легких, метастатические раковые поражения, неспецифические пневмонии, силикоз, саркоидоз, коллагенозы, синдром Хаммер-Рича).
22. Дифференциальная рентгенодиагностика фиброзных остео дистрофий (изолированная костная киста, гигантоклеточная опухоль).
23. Дозиметры применяемые в рентгеновской практике. Санитарные нормы и правила радиационной безопасности.
24. Закономерности формирования рентгеновского изображения.
25. Ирригоскопия. Показания, противопоказания. Подготовка пациента. Методика проведения. Стандартные положения.
26. Компьютерная томография органов грудной клетки с внутривенным введением неионогенного водорастворимого контрастного вещества (с «усилением»).
27. Компьютерно-томографическое исследование сердца и крупных сосудов. Анализ и протоколирование КТ исследования сердца и крупных сосудов.
28. Лексикон при описании маммограмм
29. Маркировка маммограмм. Стандартный протокол описания маммограмм
30. Методика проведения рентгеновского томосинтеза (ТС) молочных желез
31. Неотложная рентгенодиагностика повреждений и острых заболеваний грудной клетки.
32. Основы рентгеновской сциалогии.
33. Оценка качества рентгенограммы органов грудной клетки

34. Принципы и способы получения различных видов и методов лучевой диагностики
35. Принципы лечения лучевой болезни.
36. Рентгенанатомия, рентгенофизиология сердца.
37. Рентгеноанатомия, рентгенофизиология. Рентгеновские признаки заболеваний, аномалий, пороков пищеварительного тракта.
38. Рентгеновские аппараты и комплексы. Электротехника.
39. Рентгеновские методы в стоматологии (методики: интраоральные, экстраоральные)
40. Рентгеновские методы в стоматологии (ортопантограмма, радиовизиография, конусно-лучевая компьютерная томография)
41. Рентгеновские признаки воспалительных, травматических повреждений зубо-челюстной области.
42. Рентгеновские признаки доброкачественных и злокачественных опухолей зубо-челюстной области
43. Рентгеновские признаки острых заболеваний пищеварительного тракта (толсто-, тонкокишечная непроходимость).
44. Рентгеновское исследование верхних отделов пищеварительного тракта (рентгеноскопия и графия) по классической методике.
45. Рентгеновское исследование молочных желез (обзорные и прицельные маммограммы).
46. Рентгеновское исследование костно-суставной системы при травме.
47. Рентгеновское исследование костно-суставной системы.
48. Рентгеновское исследование молочных желез (обзорные и прицельные маммограммы).
49. Рентгеновское исследование мочевыводящих путей (экскреторная урография).
50. Рентгеновское исследование пищеварительного тракта (рентгеноскопия и -графия) по классической методике.
51. Рентгеновское исследование при неотложных состояниях в брюшной

полости.

52. Рентгеновское исследование толстой кишки (рентгеноскопия и рентгенография) по классической методике.
53. Рентгеновское исследование тонкой кишки по классической методике.
54. Рентгеновское исследование черепа (обзорные рентгенограммы).
55. Рентгенограмма органов грудной полости: 4 паттерна изменения плотности (консолидации, интерстициальные изменения, изменения по типу узла или образования, ателектаз)
56. Рентгенография органов грудной клетки (прицельная и обзорная).
57. Рентгенодиагностика врожденных пороков сердца, аномалий.
58. Рентгенодиагностика приобретенных пороков сердца.
59. Стандартные критерии качества маммографии. Критерии PGM1 (Британская скрининговая система).
60. Укладки и проекции, применяемые при маммографии.

5.3.3. Перечень вопросов ДЛЯ III ЭТАПА итоговой (государственной итоговой) по специальности 31.08.09 «Рентгенология».

ТЕОРЕТИЧЕСКАЯ ЧАСТЬ:

1. Биологическое действие на организм ионизирующих излучений, электромагнитных волн, упругих колебаний.
2. Ведомства, осуществляющие контроль за соблюдением требований радиационной безопасности медицинских учреждений.
3. Дифференциальная диагностика солитарной кисты почки и поликистоза по данным лучевых методов исследования.
4. Дифференциальная лучевая диагностика дегенеративно-дистрофических заболеваний (деформирующий остеоартроз, остеохондроз межпозвонковых дисков, спондилез).
5. Дифференциальная рентгенодиагностика опухоли почки и туберкулеза.

6. Дифференциальная рентгенодиагностика группы воспалительных заболеваний костей и суставов (преартритическая, артритическая и постартритическая фаза туберкулеза костей).
7. Дифференциальная рентгенодиагностика группы воспалительных заболеваний костей и суставов (острый и подострый остеомиелит).
8. Дифференциальная рентгенодиагностика группы воспалительных заболеваний костей и суставов (острый и хронический остеомиелит).
9. Дифференциальная рентгенодиагностика дегенеративно-дистрофических заболеваний (деформирующий остеоартроз, остеохондроз межпозвонковых дисков, спондилез).
10. Дифференциальная рентгенодиагностика доброкачественных опухолей костей (компактная, смешанная, губчатая остеома, остеохондрома, хондрома).
11. Дифференциальная рентгенодиагностика доброкачественных опухолей костей (остеохондрома и хондрома).
12. Дифференциальная рентгенодиагностика заболеваний пищеварительного тракта связанных «с убылью тканей» желудка (дивертикул, язва, язва-рак).
13. Дифференциальная рентгенодиагностика заболеваний пищеварительного тракта связанных «с прибылью тканей» желудка (полип, полипоидный рак, скирр, инфильтративный рак).
14. Дифференциальная рентгенодиагностика заболеваний пищевода (химический ожог, инфильтративно-язвенный рак, лейемиома).
15. Дифференциальная рентгенодиагностика злокачественных опухолей костей (остеобластическая, остеолитическая).
16. Дифференциальная рентгенодиагностика злокачественных опухолей костей (смешанная саркома, метастатические опухоли).
17. Дифференциальная рентгенодиагностика при заболеваниях с синдромом тотального, субтотального, ограниченного затемнения (крупозная пневмония, экссудативный плеврит, ателектаз).

18. Дифференциальная рентгенодиагностика при заболеваниях с синдромом тотального, субтотального, ограниченного затемнения (инфаркт легкого, инфильтративный туберкулез (лобит), фиброторакс (после пульмонэктомии)).
19. Дифференциальная рентгенодиагностика синдрома «кольца» (абсцесс, туберкулезная каверна, периферический рак легкого в фазе распада,).
20. Дифференциальная рентгенодиагностика синдрома «кольца» (воздушная киста, бронхогенная киста, энтерогенная киста (врожденная)).
21. Дифференциальная рентгенодиагностика синдрома круглой тени (туберкулезный инфильтрат, периферический рак легкого).
22. Дифференциальная рентгенодиагностика синдрома круглой тени (эхинококковая киста, туберкулема, эозинофильный инфильтрат).
23. Дифференциальная рентгенодиагностика синдрома круглой тени (киста диафрагмы, аденома, ангиома).
24. Дифференциальная рентгенодиагностика синдрома обширного просветления (пневмоторакс, хроническая эмфизема легких, воздушная киста).
25. Дифференциальная рентгенодиагностика синдрома патологии корня (первичный туберкулез легких, саркоидоз 1 степени, бронхолиты).
26. Дифференциальная рентгенодиагностика синдрома патологии корня (центральный рак легких, лимфогранулематоз (медиастино-легочная форма)).
27. Дифференциальная рентгенодиагностика синдрома распространенной диссеминации (гематогенно-диссеминированный туберкулез легких, метастатические раковые поражения, неспецифические пневмонии).
28. Дифференциальная рентгенодиагностика синдрома распространенной диссеминации (силикоз, саркоидоз, коллагенозы, синдром Хаммер-Рича).
29. Дифференциальная рентгенодиагностика фиброзных остеодистрофий (изолированная костная киста, гигантоклеточная опухоль).

30. Дозиметры применяемые в рентгеновской практике. Санитарные нормы и правила радиационной безопасности
31. Закономерности формирования рентгеновского изображения.
32. Критерий качества рентгенограмм.
33. Лучевая дифференциальная диагностика воспалительных изменений ОГК вирусной этиологии (COVID-19)
34. Лучевая болезнь. Принципы лечения лучевой болезни.
35. Лучевая диагностика заболеваний головного и спинного мозга. Возможности КТ и МРТ.
36. Лучевая диагностика центрального рака легких.
37. Лучевая картина периферического рака легких
38. Методики рентгенологического обследования заболеваний почек и мочевыводящих путей.
39. Неотложная рентгенодиагностика повреждений и острых заболеваний грудной клетки.
40. Нормальная рентгеновская анатомия и нормальная рентгеновская физиология сердца.
41. Основы рентгеновской скриологии.
42. Особенности рентгенодиагностики патологии органов грудной клетки после оперативных вмешательств
43. Охрана труда и техника безопасности в отделении лучевой диагностики. Гигиеническое нормирование в области радиационной безопасности.
44. Рентгенодиагностические признаки почечной колики.
45. Рентгеновская диагностика врожденных пороков сердца.
46. Рентгеновская диагностика приобретенных пороков сердца.
47. Рентгеновская нормальная анатомия и рентгеновская нормальная физиология пищеварительного тракта, особенности детского возраста. Рентгеновские признаки аномалий и пороков развития пищеварительного тракта.

- 48.Рентгеновская фототехника. Автоматическая проявка.
Видеокomпьютерная запись.
- 49.Рентгеновские аппараты и комплексы. Структура и основные функциональные блоки рентгеновского аппарата.
- 50.Рентгеновские признаки воспалительных заболеваний зубочелюстной области.
- 51.Рентгеновские признаки доброкачественных и злокачественных опухолей зубочелюстной области.
- 52.Рентгеновские признаки заболеваний желчевыделительной системы (желчекаменная болезнь, функциональные нарушения желчного пузыря (дискенизии)).
- 53.Рентгеновские признаки острых заболеваний пищеварительного тракта (толсто-, тонкокишечная непроходимость).
- 54.Рентгеновские признаки травматических повреждений зубочелюстной области.
- 55.Рентгенодиагностика анкилозирующего спондилита (болезнь Бехтерева).
- 56.Рентгенодиагностика гастритов и язвенной болезни желудка
57. Рентгенодиагностика дегенеративно-дистрофических поражений позвоночника.
58. Рентгенодиагностика дегенеративно-дистрофических поражений суставов.
59. Рентгенодиагностика доброкачественных опухолей желудка.
60. Рентгенодиагностика дуоденитов и язвенной болезни двенадцатиперстной кишки
- 61.Рентгенодиагностика заболеваний молочной железы. Применение международной классификации BI-RADS в маммологической практике.
- 62.Рентгенодиагностика заболеваний ротоглотки, носоглотки, гортаноглотки и гортани.
63. Рентгенодиагностика заживления переломов костей и их осложнений.
- 64.Рентгенодиагностика злокачественных опухолей желудка.

65. Рентгенодиагностика и дифференциальная диагностика ревматоидного артрита.
66. Рентгенодиагностика кардиоэзофагеального рака желудка.
67. Рентгенодиагностика костно-суставного туберкулеза.
68. Рентгенодиагностика неспецифического язвенного колита.
69. Рентгенодиагностика опухолей молочной железы. Система BI-RADS.
70. Рентгенодиагностика осложнений язвенной болезни желудка и двенадцатиперстной кишки.
71. Рентгенодиагностика аномалий, пороков развития, заболеваний матки и придатков..
72. Рентгенодиагностика рака выходного отдела желудка.
73. Рентгенодиагностика синдрома приводящей петли. Синдром Золлингера-Эллисона.
74. Рентгенодиагностика синдрома раздражённой кишки.
75. Рентгенодиагностика травматических повреждений костей и суставов.
76. Рентгенодиагностика туберкулеза позвоночника.
77. Рентгенодиагностика хронического неязвенного колита.
78. Рентгеноконтрастные препараты. Классификация. Показания и противопоказания. Методика проведения контрастирования. Осложнения.
79. Рентгенологическая диагностика болезни Крона.
80. Рентгенологическое исследование органов грудной клетки у пациентов отделения реанимации и интенсивной терапии
81. Рентгеносемиотика поздних осложнений после операций на желудке
82. Современные магнитно-резонансные методы исследования
83. Современные понятия о лучевой диагностике. Виды (способы) лучевой диагностики. Основные физико-технические основы способов лучевой диагностики.
84. Структура и организация рентгеновской службы в системе здравоохранения РФ. Организация рентгеновского кабинета в лечебных учреждениях. Учет и отчетность рентгеновских отделений (кабинетов).

85. Трудности и ошибки при клинико-рентгенологической диагностике тромбоэмболий легочных артерий.
86. Физико-технические основы магнитно-резонансной томографии. МР-томографы. Принципы получения МР-изображений. Основные режимы. Показания и противопоказания.
87. Физико-технические основы рентгеновской компьютерной томографии. Рентгеновские компьютерные томографы (поперечные, спиральные, мультиспиральные)
88. Формирование рентгеновского изображения. Оценка качества рентгеновского снимка.
89. Функциональные пробы при рентгенологическом исследовании легких.
90. Характеристика излучений, используемых в лучевой диагностике. Источники излучений, применяемых в лучевой диагностике. Основные этапы диагностического исследования.

5.3.5 ТИПОВЫЕ СИТУАЦИОННЫЕ ЗАДАЧИ, ВЫНОСИМЫЕ НА III ЭТАП ИТОГОВОЙ (ГОСУДАРСТВЕННОЙ ИТОГОВОЙ) АТТЕСТАЦИИ ПО СПЕЦИАЛЬНОСТИ 31.08.09 «РЕНТГЕНОЛОГИЯ».

СИТУАЦИОННАЯ ЗАДАЧА №1

Ситуация

Пациент 42 лет обратился за медицинской помощью в поликлинику по месту жительства по поводу травмы коленного сустава после игры в волейбол.

Жалобы

На боль по медиальной поверхности в правом коленном суставе. Ограничение движений в коленном суставе, блок при спуске с лестницы.

Анамнез заболевания

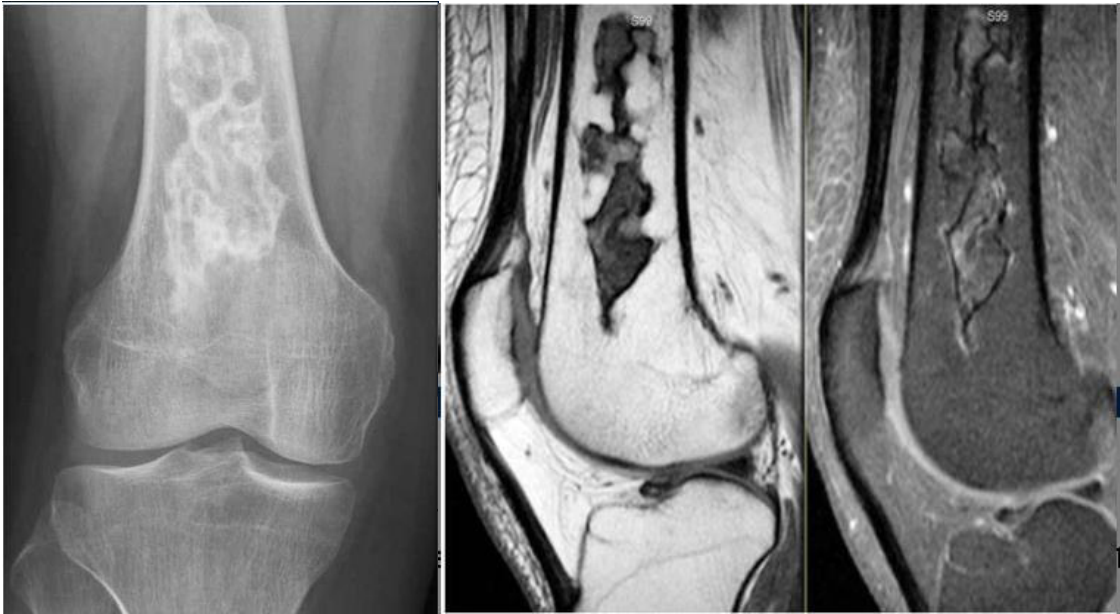Боль возникла 3 недели назад после игры в волейбол.

Анамнез жизни

Профессионально занимался волейболом 10 лет. 2 года назад было хирургическое вмешательство по поводу аппендицита. Хронических заболеваний нет.

Объективный статус

Кожа над правым коленным суставом не гиперемирована, отека нет, ограничение движения в суставе.



Назовите методы лучевой диагностики, которые были выполнены пациенту и представлены на изображениях. Проведите анализ данных, полученных при лучевом обследовании пациента.

Ваше предполагаемое заключение.

СИТУАЦИОННАЯ ЗАДАЧА №2

Ситуация

Пациент 43 лет был доставлен в травматологический пункт бригадой скорой медицинской помощи.

Жалобы

Выраженные боли в поясничной области.

Анамнез заболевания

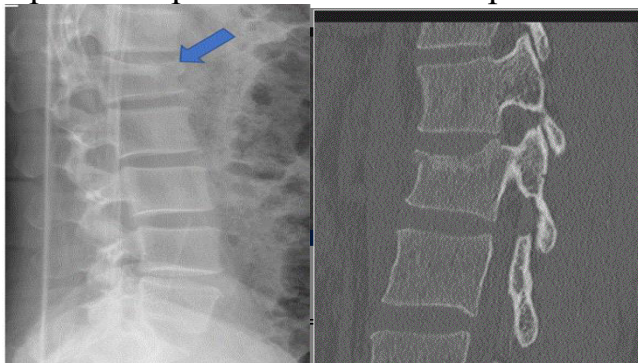
Жалобы появились после падения со второго этажа.

Анамнез жизни

Не отягощен.

Объективный статус

При осмотре: болезненность при пальпации поясничного отдела.



Назовите методы лучевой диагностики, которые были выполнены пациенту и представлены на изображениях. Проведите анализ данных, полученных при лучевом обследовании пациента.

Ваше предполагаемое заключение.

СИТУАЦИОННАЯ ЗАДАЧА №3

Ситуация

Пациентка 85 лет, с жалобами на боль в грудной клетке.

Жалобы

Жалобы на постоянную тянущую боль в правой половине грудной клетки, которая усиливается при вдохе на протяжении 7 месяцев, одышку, слабость.

Анамнез заболевания

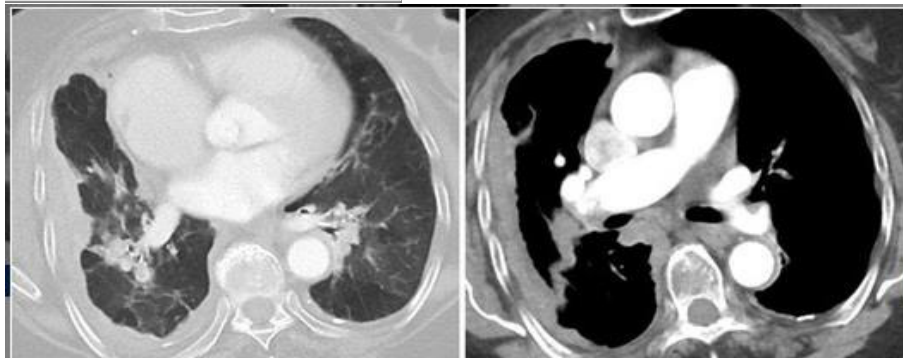
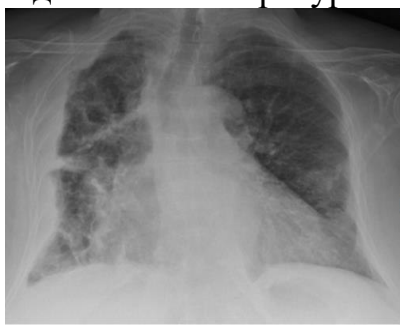Жалобы появились около 7 месяцев назад, постепенно нарастают.

Анамнез жизни

На протяжении 40 лет проживала в непосредственной близости от мест добычи асбеста.

Объективный статус

Состояние тяжелое. Грудная клетка асимметричная. Дыхание поверхностное. Одышка. Температура тела 37.5°C.



Назовите методы лучевой диагностики, которые были выполнены пациенту и представлены на изображениях. Проведите анализ данных, полученных при лучевом обследовании пациента.

Ваше предполагаемое заключение.

СИТУАЦИОННАЯ ЗАДАЧА №4

Ситуация

Пациентка 35 лет обратилась за медицинской помощью в поликлинику по месту жительства.

Жалобы

На боль по медиальной поверхности в правом коленном суставе после падения с высоты собственного роста 1 день назад. Ограничение движений в коленном суставе и отек.

Анамнез заболевания

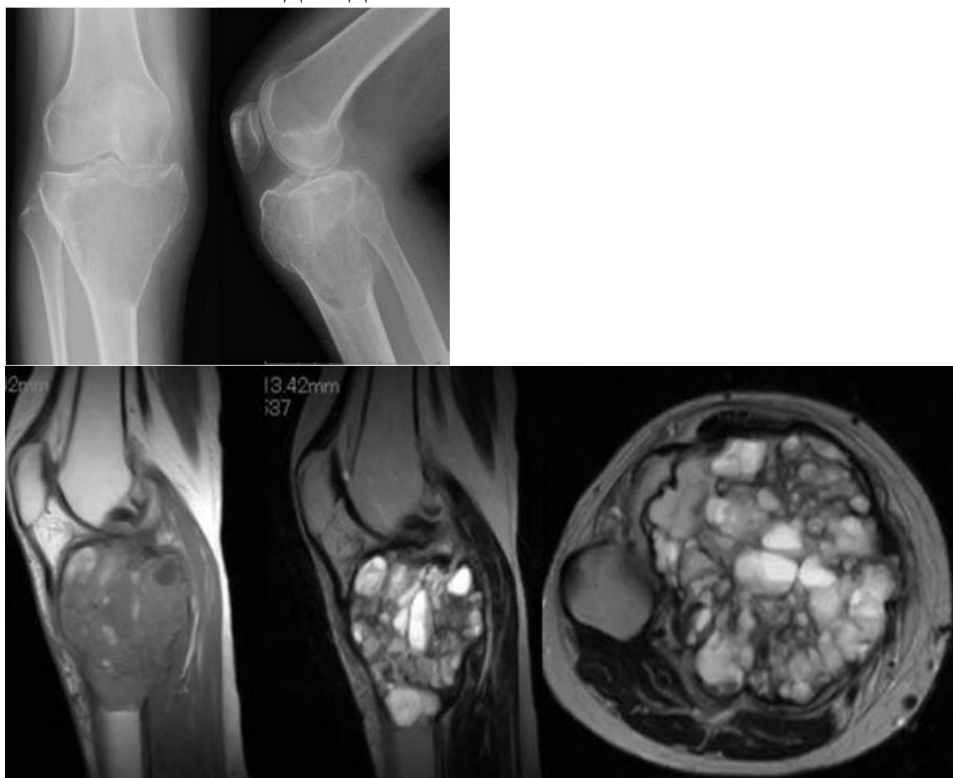
6 месяцев назад были роды. На протяжении 5 лет отмечала асимметрию коленных суставов за счет утолщения справа, не придавала этому значения. Ограничения подвижности не было. Отека, покраснения сустава не было. Ранее травм не было.

Анамнез жизни

Без особенностей

Объективный статус

Кожа над правым коленным суставом гиперемирована, выраженный отек мягких тканей и ограничение движения в суставе. Отмечается гематома мягких тканей под надколенником.



Назовите методы лучевой диагностики, которые были выполнены пациенту и представлены на изображениях. Проведите анализ данных, полученных при лучевом обследовании пациента.

Ваше предполагаемое заключение.

СИТУАЦИОННАЯ ЗАДАЧА №5

Ситуация

Мужчина 40 лет споткнулся, упал, ударившись левым коленом.

Жалобы

на боль и ограничение подвижности в левом коленном суставе.

Анамнез заболевания

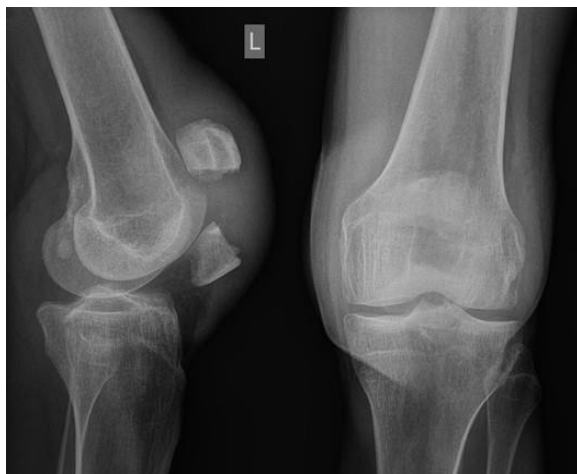Считает себя больным с момента получения травмы.

Анамнез жизни

Не отягощен.

Объективный статус

Коленный сустав увеличен в размерах, по передней поверхности отмечается гематома. Движения ограничены. Пальпация резко болезненная.



Назовите метод лучевой диагностики, который был выполнен пациенту и представлен на изображениях. Проведите анализ данных, полученных при лучевом обследовании пациента.

Ваше предполагаемое заключение.

СИТУАЦИОННАЯ ЗАДАЧА №6

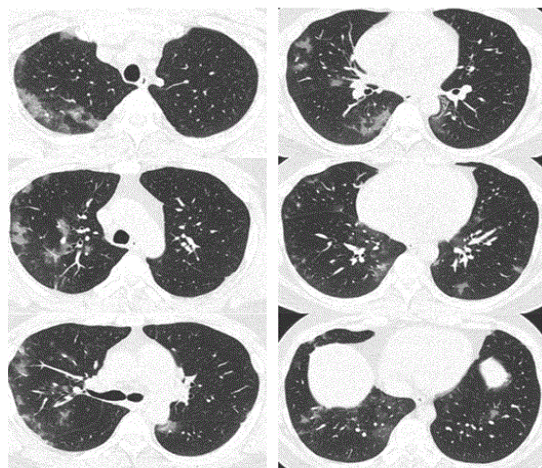
Ситуация Пациент 45 лет. Обратился за медицинской помощью в частный медицинский центр в апреле 2020 года.

Жалобы на повышение температуры тела до 38 °С, головную боль, боль в горле, кашель, слабость

Анамнез заболевания Жалобы появились 7 дней назад.

Анамнез жизни Без особенностей

Объективный статус Состояние удовлетворительное. Сатурация, SpO₂ 97%.



Назовите метод лучевой диагностики, который был выполнен пациенту и представлен на изображениях. Проведите анализ данных, полученных при лучевом обследовании пациента.
Ваше предполагаемое заключение.

СИТУАЦИОННАЯ ЗАДАЧА №7

Ситуация Пациентка 64 года. Направлена на дообследование после проведения флюорографии.

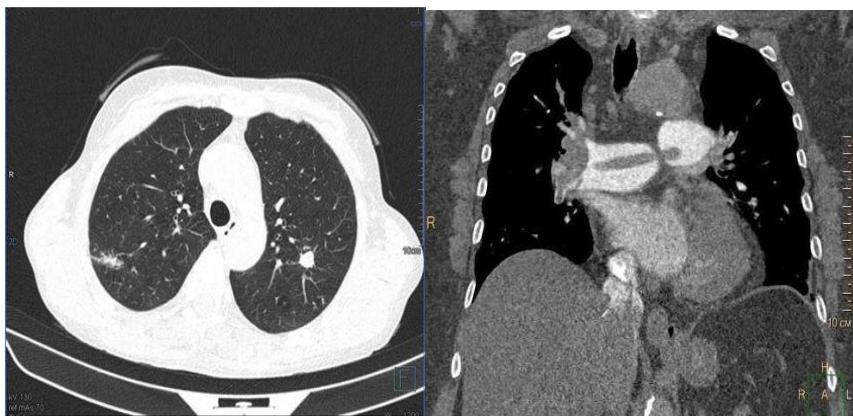
Жалобы Кашель, слабость, повышенную потливость, снижение массы тела на 15 кг за год.

Анамнез заболевания Жалобы беспокоят около месяца

Анамнез жизни Асоциальный образ жизни. Употребление алкоголя.

Курение. Находилась на стационарном лечении в противотуберкулезном диспансере 5 лет назад.

Объективный статус Состояние средней степени тяжести. Температура тела 37.5°C.



Назовите метод лучевой диагностики, который был выполнен пациенту и представлен на изображениях. Проведите анализ данных, полученных при лучевом обследовании пациента.

Ваше предполагаемое заключение.

СИТУАЦИОННАЯ ЗАДАЧА №8

Ситуация

Пациент 32 лет обратился в травмпункт.

Жалобы

Выраженные боли в области правого локтевого сустава, резко усиливающиеся при движении.

Анамнез заболевания

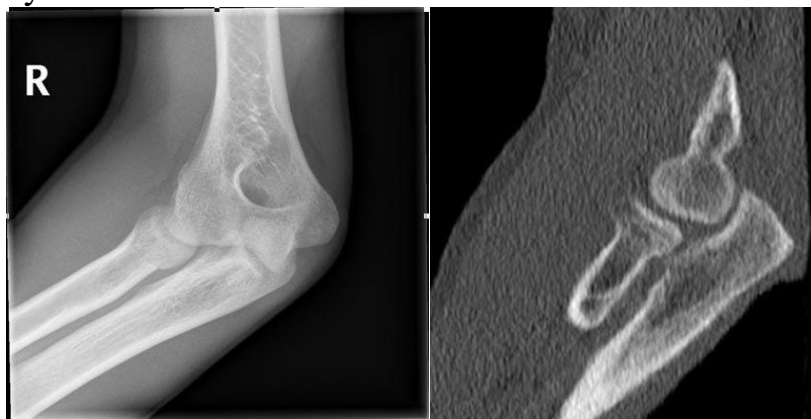Жалобы появились после падения на правый локоть.

Анамнез жизни

Не отягощен.

Объективный статус

Осмотрен травматологом: отек мягких тканей в области правого локтевого сустава.



Назовите методы лучевой диагностики, которые были выполнены пациенту и представлены на изображениях. Проведите анализ данных, полученных при лучевом обследовании пациента. Ваше предполагаемое заключение.

СИТУАЦИОННАЯ ЗАДАЧА №9

Ситуация

Женщина 47 лет с диагнозом наследственная геморрагическая телеангиоэктазия обратилась в медицинский центр для дообследования.

Жалобы

Тянущие боли в правом подреберье, периодические носовые кровотечения.

Анамнез заболевания

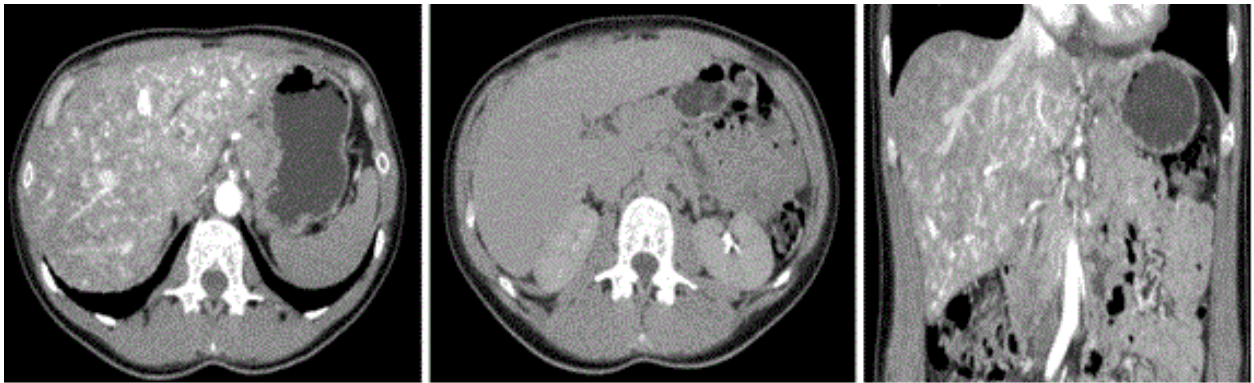
Диагноз был установлен в 40 лет, когда начались рецидивирующие спонтанные носовые кровотечения. При обследовании были выявлены телеангиоэктазии носовой и ротовой полости. Получала симптоматическое лечение в амбулаторном режиме. В последние годы присоединились периодические тянущие боли в правом подреберье. По данным УЗИ – печени умеренно увеличена, сосудистый рисунок усилен, структура диффузно неоднородная, с выраженным усилением кровотока по данным УЗДГ.

Анамнез жизни

Наследственность отягощена – у матери, так же, наследственная геморрагическая телеангиоэктазия.

Объективный статус

Температура тела 36.6°C. Кожные покровы бледные. Печень из-под края реберной дуги не выстоит.



Назовите метод лучевой диагностики, который был выполнен пациенту и представлен на изображениях. Проведите анализ данных, полученных при лучевом обследовании пациента.

Ваше предполагаемое заключение.

СИТУАЦИОННАЯ ЗАДАЧА №10

Женщина 38 лет обратилась в медицинский центр к гинекологу

Жалобы

На момент обращения предъявляет жалобы на обильные длительные менструации и межменструальные кровянистые выделения из половых путей.

Анамнез заболевания

Впервые отметила межменструальные кровянистые выделения 4 месяца назад.

Анамнез жизни

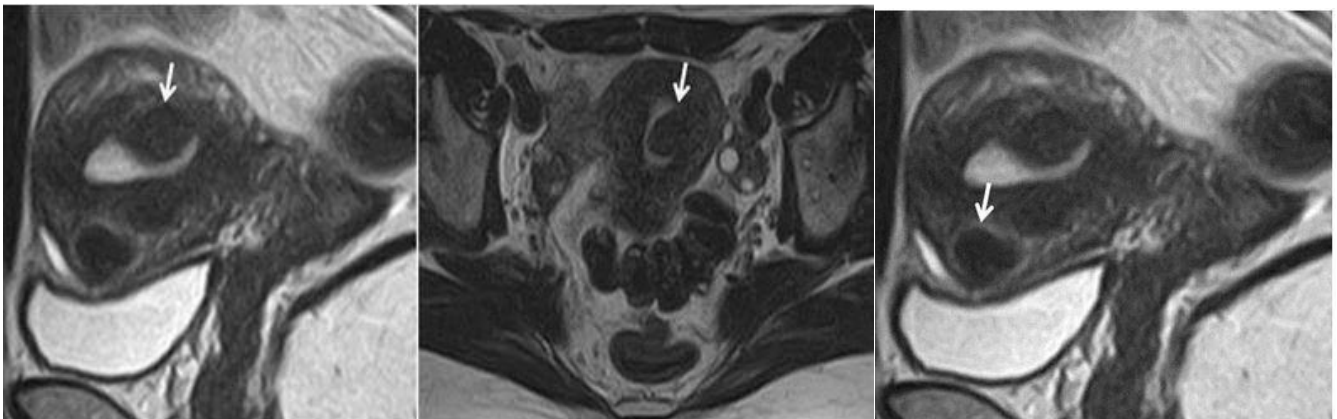
Без особенностей.

Объективный статус

Общее состояние удовлетворительное. Температура тела 36.7°C. Живот при пальпации мягкий, безболезненный. Мочеиспускание не нарушено.

Гинекологический статус

При пальпации тело матки плотное, подвижное, безболезненное. Придатки определяются, область их безболезненна.



Назовите метод лучевой диагностики, который был выполнен пациенту и представлен на изображениях. Проведите анализ данных, полученных при лучевом обследовании пациента.

Ваше предполагаемое заключение.

6. СПИСОК РЕКОМЕНДУЕМОЙ ЛИТЕРАТУРЫ К ИТОГОВОЙ (ГОСУДАРСТВЕННОЙ ИТОГОВОЙ) АТТЕСТАЦИИ ПО СПЕЦИАЛЬНОСТИ 31.08.09 «РЕНТГЕНОЛОГИЯ».

Основная литература:

1. Лучевая диагностика : учебник / под ред. Г. Е. Труфанова. - 3-е изд., перераб. и доп. - Москва : ГЭОТАР-Медиа, 2023. - 484 с. - ISBN 978-5-9704-7916-2. - Текст : электронный // ЭБС "Консультант студента" : [сайт]. - URL : <https://www.studentlibrary.ru/book/ISBN9785970479162.html> . - Режим доступа : по подписке.
2. Атлас рентгеноанатомии и укладок: руководство / Ростовцев М. В. [и др.] ; под ред. Ростовцева М. В. – М. : ГЭОТАР-Медиа, 2023. - 320 с. - ISBN 978-5-9704-8133-2. - Текст : электронный // ЭБС "Консультант студента" : [сайт]. - URL : <https://www.studentlibrary.ru/book/ISBN9785970481332.html> . - Режим доступа: по подписке.
3. Кармазановский, Г. Г. Контрастные средства для лучевой диагностики: руководство / Г. Г. Кармазановский, Н. Л. Шимановский. - 2-е изд., перераб. и доп. - Москва: ГЭОТАР-Медиа, 2022. - 672 с. - ISBN 978-5-9704-6604-9. - Текст: электронный // ЭБС "Консультант студента": [сайт]. - URL: <https://www.studentlibrary.ru/book/ISBN9785970466049.html>

б) Дополнительная литература:

1. Трутень, В. П. Рентгенология : учебное пособие / В. П. Трутень. - Москва : ГЭОТАР-Медиа, 2021. - 336 с. - ISBN 978-5-9704-6098-6. - Текст : электронный // ЭБС "Консультант студента" : [сайт]. - URL: <https://www.studentlibrary.ru/book/ISBN9785970460986.html>
2. Компьютерная томография : учебное пособие / Терновой С.К., Абдураимов А.Б., Федотенков И.С. –М.: ГЭОТАР-Медиа, 2008. - 176 с. : ил. - (Карманные атласы по лучевой диагностике). – ISBN 978-5-9704-0890-2. - Текст : электронный // ЭБС "Консультант студента" : [сайт]. - URL: <https://www.studentlibrary.ru/book/ISBN9785970408902.html>
3. Морозов С. П. Мультиспиральная компьютерная томография / Морозов С.П., Насникова И.Ю., Сеницын В.Е. ; под ред. С.К. Тернового. – М. : ГЭОТАР-Медиа, 2009. - 112 с. - (Библиотека врача-специалиста). – ISBN 978-5-9704-1020-2. - Текст : электронный // ЭБС

- "Консультант студента" : [сайт]. - URL: <https://www.studentlibrary.ru/book/ISBN9785970410202.html>
4. Рентгенология / под ред. А. Ю. Васильева - Москва : ГЭОТАР-Медиа, 2008. - 128 с. - (Карманные атласы по лучевой диагностике). - ISBN 978-5-9704-0925-1. - Текст : электронный // ЭБС "Консультант студента" : [сайт]. - URL: <https://www.studentlibrary.ru/book/ISBN9785970409251.html>
 5. Технические средства, рентгеновские и ультразвуковые аппараты, приёмники изображения, режимы экспонирования, радиационная безопасность, информационные технологии в маммографических кабинетах / Н.И. Рожкова, Г.П. Кочетова, Ю.Г. Рюдигер и др. - М. : ГЭОТАР-Медиа, 2011. - Текст : электронный // ЭБС "Консультант студента" : [сайт]. - URL : <https://www.studentlibrary.ru/book/970409480V0006.html>
 6. Терновой, С. К. Лучевая маммология / Терновой С. К., Абдураимов А. Б. - Москва : ГЭОТАР-Медиа, 2007. - 128 с. - ISBN 978-5-9704-0487-4. - Текст : электронный // ЭБС "Консультант студента" : [сайт]. - URL : <https://www.studentlibrary.ru/book/ISBN9785970404874.html>
 7. Меллер Т. Б. Норма при рентгенологических исследованиях : [ил. справ.] / Меллер Т. Б. ; под общ. ред. Ш. Ш. Шотемора. - 2-е изд. - М. : МЕДпресс-информ, 2011. - 288 с. : ил. – Текст : непосредственный
 8. Рентгенологическая диагностика туберкулеза легких : учеб. пособие / Барканова О. Н., Гагарина С. Г., Попкова Н. Л. и др. ; ВолгГМУ Минздрава РФ. - Волгоград : Изд-во ВолгГМУ, 2016. - 96, [4] с. : ил. – Текст : непосредственный.
 9. Мигманов Т. Э. Рентгенография при инфекциях / Т.Э. Мигманов. - М. : ГЭОТАР-Медиа, 2011. - Текст : электронный // ЭБС "Консультант студента" : [сайт]. - URL : <https://www.studentlibrary.ru/book/970410004V0013.html>
 10. Компьютерная томография в диагностике пневмоний : атлас / под ред. Труфанова Г. Е., Грищенко А. С. - Москва : ГЭОТАР-Медиа, 2021. - 304 с. - ISBN 978-5-9704-5946-1. - Текст : электронный // ЭБС "Консультант студента" : [сайт]. - URL: <https://www.studentlibrary.ru/book/ISBN9785970459461.html>
 11. Каюков И. Г. Рентгеноконтрастная нефропатия / И.Г. Каюков, А.В. Смирнов. - М. : ГЭОТАР-Медиа, 2011. - Текст : электронный // ЭБС "Консультант студента" : [сайт]. - URL : <https://www.studentlibrary.ru/book/970411742V0051.html>
 12. Лютая Е. Д. Рентгеноанатомия органов и структурных образований в анатомии человека : учеб. пособие / Лютая Е. Д., Краюшкин А. И., Перепёлкин А. И. и др. ; ВолгГМУ Минздрава РФ. - Волгоград : Изд-во ВолгГМУ, 2016. - 34, [2] с. – Текст : непосредственный.
 13. Терновой, С. К. Томография сердца / Терновой С. К. - Москва : ГЭОТАР-Медиа, 2018. - 296 с. - ISBN 978-5-9704-4608-9. - Текст :

- электронный // ЭБС "Консультант студента" : [сайт]. - URL : <https://www.studentlibrary.ru/book/ISBN9785970446089.html>
14. Лучевая диагностика болезней сердца и сосудов : нац. рук. / Коков Л. С., Цыганков В. Н., Акинфиев Д. М. и др. ; гл. ред. тома Л. С. Коков; Ассоциация мед. о-в по качеству - АСМОК. - М. : ГЭОТАР-Медиа, 2011. - 671, [15] с. : ил., цв. ил. – (Национальные руководства по лучевой диагностике и терапии / гл. ред. сер. С. К. Терновой). – Текст : непосредственный.
15. Лучевая диагностика при заболеваниях системы крови / под общ. ред. Крюкова Е. В. - Москва : ГЭОТАР-Медиа, 2021. - 224 с. - ISBN 978-5-9704-6333-8. - Текст : электронный // ЭБС "Консультант студента" : [сайт]. - URL: <https://www.studentlibrary.ru/book/ISBN9785970463338.html>
16. Морозов, С. П. Основы менеджмента медицинской визуализации / Морозов С. П. [и др.] - Москва : ГЭОТАР-Медиа, 2020. - 432 с. - ISBN 978-5-9704-5247-9. - Текст : электронный // ЭБС "Консультант студента" : [сайт]. - URL : <https://www.studentlibrary.ru/book/ISBN9785970452479.html> . - Режим доступа : по подписке.
17. Илясова, Е. Б. Лучевая диагностика: учебное пособие / Е. Б. Илясова, М. Л. Чехонацкая, В. Н. Приезжева. - 2-е изд., перераб. и доп. - Москва: ГЭОТАР-Медиа, 2021. - 432 с. - ISBN 978-5-9704-5877-8. - Текст: электронный // ЭБС "Консультант студента" : [сайт]. - URL : <https://www.studentlibrary.ru/book/ISBN9785970458778.html>

Программное обеспечение и Интернет-ресурсы:

1. <http://lib.volgmed.ru>
2. <http://elibrary.ru>
3. <http://www.scopus.com>
4. <http://www.studentlibrary.ru>
5. <http://e.lanbook.com>
6. Медицинская электронная библиотека: <http://meduniver.com/Medical/Book/39.html>
7. Библиотека врача <http://meduniver.com/>
8. Библиотека радиологии образовательных ресурсов. "http://www.radiologyeducation.com/"
9. Общество специалистов по лучевой диагностике (ОСЛД): www.radiologia.ru
10. Российское общество рентгенологов и радиологов (РОРР): www.russian-radiology.ru
11. Архив диагностических изображений -<http://www.medimage.ru>

Периодические издания (специальные, ведомственные журналы):

1. Вестник Волгоградского государственного медицинского университета: научно-практический журнал. - Волгоград : ВолгГМУ.

2. Вестник Российской Академии медицинских наук: научно-практический журнал / РАН. - М. : Медицина.
3. Журнал. Медицинская визуализация - www.vidar.ru/magazines/mv/default.asp
4. Журнал. Радиология - Практика - www.vidar.ru/magazines/rp/default.asp
5. Журнал: «Вестник рентгенологии и радиологии» www.russianradiology.ru

федеральное государственное бюджетное образовательное учреждение
высшего образования
«ВОЛГОГРАДСКИЙ ГОСУДАРСТВЕННЫЙ МЕДИЦИНСКИЙ
УНИВЕРСИТЕТ»
Министерства здравоохранения Российской Федерации

ПРОТОКОЛ № _____
заседание государственной экзаменационной подкомиссии по приему
государственного экзамена по специальности подготовки (I этап ГИА)

(наименование специальности)

« _____ » _____ 20 ____ г.

Присутствовали:

Председатель ГЭК: _____ /ФИО/

Члены государственной
экзаменационной комиссии: _____ /ФИО/

Секретарь подкомиссии: _____ /ФИО/

Количество заданных вопросов при проведении аттестационного
тестирования – 100

Количество правильных ответов при проведении аттестационного
тестирования - _____

Оценка _____

Постановили:

Признать, что ординатор _____
сдал государственный экзамен с оценкой: _____

Председатель ГЭК _____ / _____ /

Секретарь ГЭК _____ / _____ /

федеральное государственное бюджетное образовательное учреждение
высшего образования
«ВОЛГОГРАДСКИЙ ГОСУДАРСТВЕННЫЙ МЕДИЦИНСКИЙ
УНИВЕРСИТЕТ»
Министерства здравоохранения Российской Федерации

ПРОТОКОЛ № _____
заседание государственной экзаменационной подкомиссии по приему
государственного экзамена по специальности подготовки
(II этап ГИА - практические навыки)

_____ (наименование специальности)

« _____ » _____ 20 _____ г.

Присутствовали:

Председатель ГЭК: _____ /ФИО/.

Члены государственной

экзаменационной комиссии:/ФИО/

Секретарь подкомиссии:/ФИО/

Экзаменационный билет № _____

Вопросы:

1. _____

2. _____

3. _____

Постановили:

Признать, что ординатор _____

сдал государственный экзамен с оценкой: _____

Председатель ГЭК _____ / _____ /

Секретарь ГЭК _____ / _____ /

федеральное государственное бюджетное образовательное учреждение
высшего образования
«ВОЛГОГРАДСКИЙ ГОСУДАРСТВЕННЫЙ МЕДИЦИНСКИЙ
УНИВЕРСИТЕТ»
Министерства здравоохранения Российской Федерации

ПРОТОКОЛ № _____
заседание государственной экзаменационной подкомиссии по приему
государственного экзамена по специальности подготовки
(III этап ГИА – устное собеседование)

(наименование специальности)

« _____ » _____ 20 ____ г.

Присутствовали:

Председатель ГЭК: _____ /ФИО/

Члены государственной
экзаменационной комиссии: _____ /ФИО/

Секретарь подкомиссии: _____ /ФИО/

Экзаменационный билет № _____

Вопросы:

1. _____

2. _____

3. _____

Постановили:

Признать, что ординатор _____

сдал государственный экзамен с оценкой: _____

Председатель ГЭК _____ / _____ /

Секретарь ГЭК _____ / _____ /