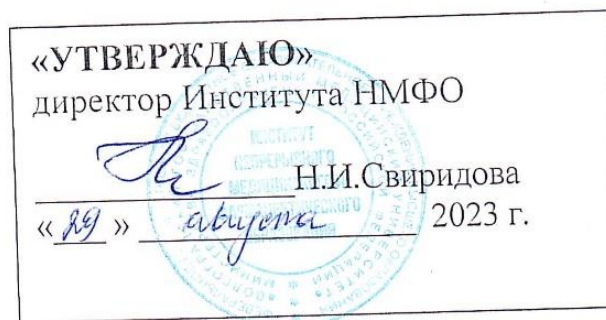

федеральное государственное
бюджетное образовательное
учреждение высшего
образования
«Волгоградский
государственный
медицинский университет»
Министерства здравоохранения
Российской Федерации



**Фонд оценочных средств для проведения промежуточной аттестации по
практике.**

Наименование дисциплины: **Стоматология хирургическая**

Основная профессиональная образовательная программа подготовки кадров
высшей квалификации в ординатуре по специальности: **31.08.74**
Стоматология хирургическая.

Квалификация (степень) выпускника: **врач-стоматолог-хирург**

Кафедра: **Кафедра стоматологии Института непрерывного медицинского
и фармацевтического образования.**

Форма обучения – очная

Для обучающихся 2021, 2022, 2023 года поступления (актуализированная
редакция)

Волгоград, 2023

Разработчики:

№	Ф.И.О.	Должность	Ученая степень/ звание	Кафедра (полное название)
1.	Македонова Ю.А.	Зав. кафедрой	д.м.н./доцент	Стоматологии Института НМФО
2.	Афанасьева О.Ю.	доцент	к.м.н./доцент	Стоматологии Института НМФО

Фонд оценочных средств для проведения промежуточной аттестации по практике ОПОП подготовки кадров высшей квалификации в ординатуре по специальности 31.08.74 «Стоматология хирургическая» рассмотрен на заседании кафедры протокол № 13 от «28» 08 2023 г.

Заведующий кафедрой стоматологии Института НМФО
д.м.н., доцент


Ю.А. Македонова

Рецензент: А.В.Порошин главный врач ГАУЗ «Стоматологическая поликлиника № 9» .

Актуализация ФОС согласована с учебно-методической комиссией Института НМФО,
протокол № 1 от «29» 08 2023 года

Председатель УМК


М.М. Королева

Начальник  отдела учебно-методического сопровождения и производственной практики
М.Л. Науменко

Актуализация ФОС утверждена на заседании Ученого совета Института НМФО
протокол № 1 от «29» 08 2023 г.

Секретарь
Ученого совета


В.Д. Заклякова

**ФОНД ОЦЕНОЧНЫХ СРЕДСТВ ПО ПРОИЗВОДСТВЕННОЙ
(КЛИНИЧЕСКОЙ) ПРАКТИКЕ.**

**КРИТЕРИИ ОЦЕНКИ, ШКАЛЫ ОЦЕНИВАНИЯ ПО ВИДАМ ОЦЕНОЧНЫХ
СРЕДСТВ**

№ п/п	Наименование оценочного средства	Краткая характеристика оценочного средства	Представление оценочного средства в фонде	Примерные критерии оценивания
1.	Контрольные вопросы	Средство контроля, организованное как специальная беседа преподавателя с обучающимся на темы, связанные с изучаемой дисциплиной, и рассчитанное на выяснение объема знаний обучающегося по определенному разделу, теме, проблеме и т.п.	Перечень контрольных вопросов	Полнота раскрытия темы; Знание основных понятий в рамках обсуждаемого вопроса, их взаимосвязей между собой и с другими вопросами дисциплины (модуля); Знание основных методов изучения определенного вопроса; Знание основных практических проблем и следствий в рамках обсуждаемого вопроса; Наличие представления о перспективных

				направлениях разработки рассматриваемого вопроса
2.	Тестовые задания	Система заданий, позволяющая стандартизировать процедуру измерения уровня знаний и умений обучающегося.	Фонд тестовых заданий	Критерии оценки вопросов теста в зависимости от типов формулируемых вопросов.
3.	Ситуационные задачи	Проблемная задача на основе реальной профессиональной ситуации, имеющая варианты решений. Позволяет оценить умение применить знания и аргументированный выбор варианта решения	Набор ситуационных задач	Грамотность определения содержащейся в задаче проблемы; корректность оперирования профессиональной терминологией при анализе и решении задачи; адекватность применяемого способа решения ситуационной задачи
4.	Индивидуальные задания	Продукт самостоятельной работы обучающегося,	Темы рефератов	Содержательные: соответствие содержания работы заявленной теме;

		<p>представляющ й собой краткое изложение в письменном виде полученных результатов теоретического анализа определенной научной (учебно- исследовательск ой) темы, где автор раскрывает суть исследуемой проблемы, приводит различные точки зрения, а также собственные взгляды на нее.</p>		<p>степень раскрытия темы; наличие основных разделов: введения, основной части, заключения; обоснованность выбора темы, ее актуальности; структурирован ие подходов к изучению рассматриваемой проблемы (рубрикация содержания основной части); аргументирован ность собственной позиции; корректность формулируемых выводов. Формальные: объем работы составляет от 20 до 30 страниц; форматирование текста (выравнивание по ширине, 12 шрифт, 1.5 интервал); соответствие стиля изложения требованиям научного жанра;</p>
--	--	--	--	--

				<p>грамотность письменной речи (орфография, синтаксис, пунктуация);</p> <p>перечень используемых литературных источников (содержит не менее 10 источников, 70% которых - научные и учебно-методические издания; из них более 50% - литература, опубликованная за последние 5 лет).</p>
--	--	--	--	--

Оценки отлично (5), хорошо (4), удовлетворительно (3): зачтено

Оценка неудовлетворительно (2): не зачтено

Собеседование по контрольным вопросам

Оценка	Описание
Отлично	Обучающийся исчерпывающе знает весь программный материал, отлично понимает и прочно усвоил его. На вопросы (в пределах программы) дает правильные, сознательные и уверенные ответы. В различных практических заданиях умеет самостоятельно пользоваться полученными знаниями. В устных ответах и письменных работах пользуется литературно правильным языком и не допускает ошибок.
Хорошо	Обучающийся знает весь требуемый программой материал, хорошо понимает и прочно усвоил его. На вопросы (в пределах программы) отвечает без затруднений. Умеет применять полученные знания в практических заданиях. В устных ответах

Оценка	Описание
	пользуется литературным языком и не делает грубых ошибок. В письменных работах допускает только незначительные ошибки.
Удовлетворительно	Обучающийся обнаруживает знание основного программного учебного материала. При применении знаний на практике испытывает некоторые затруднения и преодолевает их с небольшой помощью преподавателя. В устных ответах допускает ошибки при изложении материала и в построении речи. В письменных работах делает ошибки.
Неудовлетворительно	Обучающийся обнаруживает незнание большей части программного материала, отвечает, как правило, лишь на наводящие вопросы преподавателя, неуверенно. В письменных работах допускает частые и грубые ошибки.

Решение ситуационных задач, разбор клинических случаев

Оценка	Описание
Отлично	Демонстрирует полное понимание проблемы. Все требования, предъявляемые к заданию, выполнены, получены исчерпывающие ответы на все вопросы.
Хорошо	Демонстрирует значительное понимание проблемы. Все требования, предъявляемые к заданию, выполнены.
Удовлетворительно	Демонстрирует частичное понимание проблемы. Большинство требований, предъявляемых к заданию, выполнены.
Неудовлетворительно	Демонстрирует непонимание проблемы. Многие требования, предъявляемые к заданию, не выполнены. Нет ответа. Не было попытки решить задачу. Выполненная попытка решить задачу неправильная.

Тестовые задания

Границы в процентах	Оценка
85-100	Отлично
65-84	Хорошо
55-64	Удовлетворительно

Границы в процентах	Оценка
0-54	Неудовлетворительно

А) ФОС для базовой части производственной (клинической) практики

Темы индивидуальных заданий

1. определить показания к госпитализации,
2. провести дифференциальную диагностику основных стоматологических хирургических заболеваний,
3. обосновать клинический диагноз;
4. разработать схему, план и тактику ведения больного в сложных клинических случаях,
5. обосновать дифференциальный диагноз, показания и противопоказания к назначению лекарственной терапии;
6. разработать план подготовки больного к оперативному вмешательству, определить соматические противопоказания;
7. определить необходимость дополнительных и специальных методов исследования (лабораторных, рентгенологических),
8. организовать их выполнение и провести интерпретацию их результатов;
9. провести дифференциальную диагностику стоматологических заболеваний;
10. использовать методики распознавания и купирования следующих неотложных состояний: анафилактический шок, инфаркт миокарда, гипогликемическая и гипергликемическая кома,
11. организовать комплексную реабилитацию больных стоматологическими заболеваниями в стационарных, амбулаторных условиях;
12. правильно и максимально полно собрать анамнез болезни и анамнез жизни стоматологического больного;
13. обосновать назначение необходимых лабораторных и дополнительных исследований;
14. оценить морфологические и биохимические показатели крови, мочи в диагностике патологического процесса и определении его активности;
15. обосновать показания к назначению больному стоматологическим заболеванием антибактериальных препаратов, нестероидных противовоспалительных препаратов;

16. разработать обоснованную схему современной этиотропной, патогенетической и симптоматической терапии при различных стоматологических хирургических заболеваниях;

17. провести комплексное лечение больного с учетом соматического состояния пациента, включающее режим, диету, медикаментозные средства, физиотерапию.

18. Провести экспертизу качества медицинской помощи.

19. Провести санитарно-просветительскую работу с населением по профилактике стоматологических заболеваний и мотивации здорового образа жизни.

20. Провести экспертизу временной нетрудоспособности больного со стоматологическими заболеваниями.

21. Определить кратность диспансерного наблюдения стоматологического больного.

Вопросы для устного собеседования

1. Порядок оказания медицинской помощи стоматологическим больным.

2. Положения об организации деятельности отделения хирургической стоматологии.

3. Стандарты оснащения кабинета врача-стоматолога-хирурга в поликлиники.

4. Экспертиза временной нетрудоспособности в хирургической стоматологии.

5. Клинические рекомендации (протоколы лечения стоматологических больных).

6. Показания к госпитализации.

7. Охарактеризуйте основные преимущества и недостатки современных карпульных анестетиков.

8. Перечислите этапы предоперационной подготовки больных в плановом порядке.

9. Перечислите непосредственные и поздние осложнения местного обезболивания.

10. Перечислите непосредственные и поздние осложнения операции удаления зуба.

11. Перечислите непосредственные и поздние осложнения операции атипичного удаления зуба.

12. Перечислите непосредственные и поздние осложнения операции резекции верхушки корня, гемисекции.

13. Перечислите непосредственные и поздние осложнения операции дентальной имплантации.
14. Перечислите непосредственные и поздние осложнения операции открытого кюретажа.
15. Перечислите непосредственные и поздние осложнения операции открытого синус-лифтинга.
16. Перечислите непосредственные и поздние осложнения операции цистэктомии.
17. Назовите определение анафилактического шока. Какие этиологические факторы могут привести к развитию анафилактического шока?
18. Охарактеризуйте стадии развития анафилактического шока.
19. Охарактеризуйте клиническую симптоматику анафилактического шока в зависимости от степени тяжести. Перечислите возможные после шоковые осложнения.
20. Перечислите неотложные мероприятия при анафилактическом шоке.
21. Назовите основные меры профилактики анафилактического шока.
22. Назовите основные этиологические и патогенетические факторы развития одонтогенных воспалительных заболеваний ЧЛО.
23. Назовите основные этиологические и патогенетические факторы развития онкологических заболеваний ЧЛО.
24. Назовите основные этиологические и патогенетические факторы развития дефектов и деформаций ЧЛО.
25. Диспансеризация в хирургической стоматологии.
26. Охарактеризуйте основные черты огнестрельных и неогнестрельных повреждений ЧЛО.
27. Статистика травматических повреждений мягких тканей и костей лица.
28. Определите комплекс реабилитационных мероприятий в зависимости от объема оперативного вмешательства, проведенного на тканях ЧЛО.
29. Определите комплекс реабилитационных мероприятий больных с онкологической патологией.

№№ п/п	Наименование модуля, темы и вопросов, изучаемых на лекциях, практических занятиях и в ходе самостоятельной работы обучающихся (СР)	Виды учебной работы, включая самостоятельную работу и трудоемкость (в часах)	Форма контроля	Компетенции
-----------	--	--	----------------	-------------

		Лекции	Практические занятия	Самостоятельная работа		
1.	<p>Б1.Б.6.5.1. Местное обезболивание в стоматологии.</p> <p>Тема 1. Показания и виды местного обезболивания. Клинико-фармакологическая характеристика местных анестетиков.</p> <p>Тема 2. Премедикация, показания, виды, препараты, используемые для премедикации</p>	4	12	12	Контрольная работа, собеседование, тест	УК-1, ПК-1, ПК-7
2.	<p>Б1.Б.6.5.2. Хирургические методы лечения периодонтита.</p> <p>Тема 1. Операция удаления зуба. Показания, противопоказания, методика проведения</p> <p>Тема 2. Операции гемисекции, ампутации корней, коронорадикулярной сепарации.</p> <p>Тема 3. Общие и местные осложнения хирургических методов лечения периодонтита, их профилактика и лечение.</p>	2	18	12	Контрольная работа, собеседование, тест	УК-1, ПК-1, ПК-5, ПК-6, ПК-7, ПК-12
3.	<p>Б1.Б.6.5.3. Воспалительные заболевания челюстно-лицевой области.</p> <p>Тема 1. Острый одонтогенный периостит челюсти. Клиника, диагностика, дифференциальная диагностика, лечение.</p> <p>Тема 2. Одонтогенный остеомиелит челюсти. Клиника, диагностика, дифференциальная диагностика, лечение.</p> <p>Тема 3. Абсцессы и флегмоны челюстно-лицевой области. Клиника, диагностика, дифференциальная диагностика, лечение.</p>	2	18	18	Контрольная работа, собеседование, тест	УК-1, ПК-1, ПК-5, ПК-6, ПК-7, ПК-12

1. Перечень планируемых результатов обучения по дисциплине, соотнесенных с планируемыми результатами освоения образовательной программы

Результаты освоения ОП (компетенции)	Результаты обучения по дисциплине		
	Знать	Уметь	Владеть
<p>УК-1 готовность к абстрактному мышлению, анализу, синтезу</p>	<p>1 - основные понятия, используемые в хирургической стоматологии; 2 – анатомо-топографические особенности челюстно-лицевой области; 3 - основные функции челюстно-лицевой области, ее взаимосвязь с другими органами и системами; 4 - научные идеи и тенденции развития хирургической стоматологии.</p>	<p>1 -критически оценивать поступающую информацию вне зависимости от ее источника; 2 - избегать автоматического применения стандартных приемов при решении профессиональных задач; 3 - использовать системный комплексный подход при постановке диагноза и выбора тактики лечения.</p>	<p>1- навыками сбора, обработки, критического анализа и систематизации профессиональной информации; 2 - навыками выбора методов и средств решения профессиональных задач; 3 - навыками управления информацией (поиск, интерпретация, анализ информации, в т.ч. из множественных источников;</p>
<p>ПК-1 готовность к осуществлению комплекса мероприятий, направленных на</p>	<p>1 - этиологию и патогенез воспалительных, травматических, диспластических, неопластических, дисэмбриогенетических</p>	<p>1 -проводить консультации пациентов по вопросам заболевания и проводимого лечения; 2 - проводить беседы с</p>	<p>1 -обосновывать выбор профилактических мероприятий и использование средств и методов гигиены полости</p>

<p>сохранение и укрепление здоровья и включающих в себя формирование здорового образа жизни, предупреждение возникновения и (или) распространения заболеваний, их раннюю диагностику, выявление причин и условий их возникновения и развития, а также направленных на устранение вредного влияния на здоровье человека факторов среды его обитания</p>	<p>стоматологических заболеваний и травм челюстно-лицевой области; 2 -этапы формированиязубочелюстной системы. 3 - ведущие клинические проявления, методы диагностики, лабораторные показатели и исходы основных хирургических стоматологических заболеваний. 4 - виды и показания к хирургической стоматологической помощи.</p>	<p>пациентами по вопросам профилактики стоматологических заболеваний; 3 - осуществлять профилактические и лечебные мероприятия стоматологического здоровья.</p>	<p>рта; 2 - владеть методиками применения химиотерапевтических препаратов для предупреждения развития гнойно-воспалительных осложнений ЧЛЮ.</p>
<p>ПК-5 готовность к диагностике стоматологических заболеваний и неотложных состояний в соответствии с Международной статистической классификацией болезней и проблем, связанных со</p>	<p>1 - возрастные особенности строения челюстно-лицевой области. 2 – основные, дополнительные, специальные методы диагностики заболеваний и травм ЧЛЮ. 3 – этиологию, патогенез, ведущие клинические проявления, методы диагностики, лабораторные показатели и исходы</p>	<p>1 - интерпретировать результаты оценки иммунного статуса при воспалительных заболеваниях ЧЛЮ; 2 - обосновать необходимость полноценного обследования пациента с воспалительными, травматическими,</p>	<p>1- дифференциальной диагностикой основных заболеваний челюстно-лицевой области; 2 - методикой сбора анамнеза, в том числе и аллергологического; 3 - алгоритмом постановки предварительного клинического диагноза</p>

здоровьем	основных хирургических стоматологических заболеваний ЧЛО. 4 - виды и показания хирургическому лечению.	опухолевыми заболеваниями ЧЛО;	
<p align="center">ПК-6</p> <p align="center">готовность к проведению экспертизы временной нетрудоспособности и участие в иных видах медицинской экспертизы</p>	<p>1-виды медико-социальной экспертизы. 2- понятие временной нетрудоспособности. 3- понятие стойкой нетрудоспособности. 4 – ориентировочные сроки временной нетрудоспособности при основных стоматологических заболеваниях.</p>	<p>1 - анализировать и оценивать качество медицинской помощи населению, вести медицинскую документацию. 2- оформлять листок нетрудоспособности.</p>	<p>1 – владеть методами ведения медицинской учетно-отчетной документации в медицинских учреждениях</p>
<p align="center">ПК-7</p> <p align="center">готовность к определению тактики ведения, ведению и лечению пациентов, нуждающихся в хирургической стоматологической помощи</p>	<p>1 - возрастные особенности строения ЧЛО 2 - общие закономерности патогенеза наиболее распространенных стоматологических заболеваний; 3 - этиологию, патогенез, ведущие клинические проявления, методы диагностики, лабораторные показатели и исходы основных заболеваний ЧЛО. 4 - виды и показания к хирургическому лечению.</p>	<p>1 -обосновать необходимость применения лекарственных препаратов при лечении гнойно-воспалительных заболеваний ЧЛО и развития возможных осложнений 2 - осуществлять профилактические и лечебные мероприятия с учетом степени тяжести заболевания, травмы и т.д. 3 - оказать неотложную помощь больным с заболеваниями ЧЛО в</p>	<p>1 -владеть методами и принципами ведения и лечения пациентов с заболеваниями и травмами ЧЛО в соответствии с Федеральными клиническими рекомендациями. 2- оценить необходимость участия врачей смежных специальностей в комплексном лечении взрослых, детей, лиц пожилого и старческого возраста</p>

		<p>острой стадии. 4 –оказать полный объем хирургической помощи при возникновении воспалительных, опухолевых заболеваний и травм ЧЛЮ.</p>	
<p>ПК-12 готовность к проведению оценки качества оказания стоматологической помощи с использованием основных медико-статистических показателей</p>	<p>1-основные понятия качества медицинской помощи. 2–организация внутреннего контроля качества медицинской помощи в стоматологической организации.</p>	<p>1- Выполнять полный объем методов обследования, диагностики и лечения стоматологических заболеваний согласно стандартам оказания медицинской помощи, Протоколам лечения и сложившейся клинической практики.</p>	<p>1-Выполнять полный объем методов обследования, диагностики и лечения стоматологических заболеваний согласно стандартам оказания медицинской помощи, Протоколам лечения и сложившейся клинической практики в соответствии с законодательством РФ.</p>

2. Оценочные средства для проведения аттестации

Перечень литературы, рекомендуемой для изучения дисциплины, используемый как источник информации для составления оценочных средств:

1 Социальный статус стоматолога общей практики [Текст] : монография / Котаниди С. А. и др. ; ВолгГМУ Минздрава РФ. - Волгоград : Изд-во ВолгГМУ, 2014. - 116, [4] с.

2 Фирсова И. В. Дезинфекция и стерилизация в стоматологии [Электронный ресурс] : учеб. пособие / ВолгГМУ Минздрава РФ ; [сост. : И. В. Фирсова и др.]. - Волгоград : Изд-во ВолгГМУ, 2014. - 70, [2] с. : ил. – Режим доступа : http://library.volgmed.ru/Marc/MObjectDown.asp?MacroName=%C4%E5%E7%E8%ED%F4%E5%EA%F6%E8%FF_%E8_%F1%F2%E5%F0%E8%EB%E8%E7%E0%F6%E8%FF_%E2_%F1%F2%EE%EC%E0%F2%EE%EB%EE%E3%E8%E8_2014&MacroAcc=A&DbVal=47

3 Шестаков В. Т. Методология управленческого решения в стоматологии [Электронный ресурс] / В. Т. Шестаков, О. В. Шевченко. – М. : ГЭОТАР-Медиа, 2017. - 112 с. – Режим доступа: <https://www.studentlibrary.ru/book/ISBN9785970442463.html>

Дополнительная литература

4 Реципрокные факторы риска: заболевания слизистой полости рта и сопутствующая патология / Ю.А. Македонова, Л.М. Гаврикова, О.Ю. Афанасьева, О.Н. Куркина, С.В. Дьяченко, Е.С. Александрина, С.В. Ставская, М.В. Кабытова // Учебное пособие — Волгоград, 2021. – 100 с. ¹

5 Клиническая стоматология [Текст] : учебник для студентов по направлению подготовки "Стоматология" / В. Н. Трезубов [и др.] ; под ред. В. Н. Трезубова, С. Д. Арутюнова. - М. : Практическая медицина, 2015. – 787, [1] с. : ил., цв. ил.

6 Фирсова И. В. COMPLAINTS и информированность пациентов стоматологической практики [Текст] : монография / И. В. Фирсова, В. В. Шкарин, Е. С. Соломатина ; ВолгГМУ Минздрава РФ ; [науч. ред. Н. Н. Седова]. - Волгоград : Изд-во ВолгГМУ, 2014. - 243, [1] с. : ил.

7 Профилактика кариеса зубов [Текст] : учеб. пособие для системы послевуз. образования по спец. 060201 - Стоматология / Л. Д. Вейсгейм [и др.] ; ВолгГМУ. - Волгоград : Изд-во ВолгГМУ, 2012. - 100 с.

8 Молекулярная стоматология [Электронный ресурс]: учебное пособие / Янушевич О. О., Вавилова Т. П., Островская И. Г., Деркачева Н. И. – М. : ГЭОТАР-Медиа, 2020. - 160 с. - Режим доступа: <https://www.studentlibrary.ru/book/ISBN9785970456767.html>

9	Салямов Х.Ю., Македонова Ю.А. Топография каналов корней зубов верхней и нижней челюсти: учебное пособие. - http://vocmp.oblzdrav.ru/uchebnoe-posobie-topografiya-kanalov.html (свидетельство ПИ № ФС9-2105, выдано федеральной службой по надзору в сфере массовых коммуникаций, связи и охраны культурного наследия 10.01.2008), 2020. – 1,23 Мб. / авторское участие – 3,2 Мб.
10	Щербаков Л.Н., Вейсгейм Л.Д., Мансур Ю.П., Верстаков Д.В., Македонова Ю.А. Ортопедические методы лечения односторонних концевых дефектов зубных рядов: учебное пособие. - http://vocmp.oblzdrav.ru/ortopedicheskie-metodi-lecheniya.html (свидетельство ПИ № ФС9-2105, выдано федеральной службой по надзору в сфере массовых коммуникаций, связи и охраны культурного наследия 10.01.2008), 2020. – 1,23 Мб. / авторское участие – 2,1 Мб.
11	Дьяченко С.В., Гаврикова Л.М., Македонова Ю.А., Куркина О.Н. Дифференцированный подход к выбору композита для лечения заболеваний твердых тканей зуба: учебное пособие. - http://vocmp.oblzdrav.ru/uchebnoe-posobie-differencirovanni.html (свидетельство ПИ № ФС9-2105, выдано федеральной службой по надзору в сфере массовых коммуникаций, связи и охраны культурного наследия 10.01.2008), 2020. – 1,15 Мб.
12	Македонова Ю.А., Венскель Е.В., Щербаков Л.Н., Веремеенко С.А., Дьяченко Д.Ю. Дифференцированный подход к ортопедическому лечению зубов: учебное пособие. - http://vocmp.oblzdrav.ru/uchebnoe-posobiedi-differencirovannii-podhod-k.html , 2020. - 256 Мб.
13	Ю.А. Македонова, О.Ю. Афанасьева, О.Н. Куркина, С.В. Ставская. Основные вопросы амбулаторной хирургии полости рта: учебное пособие. - ГБУЗ Волгоградский областной центр медицинской профилактики (oblzdrav.ru) (свидетельство ПИ № ФС9-2105, выдано федеральной службой по надзору в сфере массовых коммуникаций, связи и охраны культурного наследия 10.01.2008) – 2,85 Мб.
14	Т.В. Колесова, Ю.В. Рудова, В.Н. Наумова, О.Ю.Афанасьева, Е.Г. Дорожкина, С.П. Деревянченко, Л.Н. Денисенко. Пропедевтика стоматологических заболеваний. Ортопедическая и хирургическая стоматология: учебное пособие для студентов-стоматологов на английском языке. – Волгоград: Изд-во ВолгГМУ, 2021. – 60 с.

УК-1 готовность к абстрактному мышлению, анализу, синтезу

Результаты освоения ОП (компетенции)	Результаты обучения по дисциплине
--------------------------------------	-----------------------------------

	Знать
УК-1 готовность к абстрактному мышлению, анализу, синтезу	1 - основные понятия, используемые в хирургической стоматологии;

Задания закрытого типа

№	Содержание задания	Правильный ответ	Источник
Выберите один правильный ответ			
1.	Система профилактических мероприятий, направленных на предупреждение попадания микроорганизмов в рану, органы и ткани больного в процессе любых врачебных мероприятий А) Асептика Б) Антисептика В) Дезинфекция	А) Асептика	№ 5, стр. 89
2.	Система мероприятий, направленных на уменьшение количества микроорганизмов в операционном поле, ране А) Асептика Б) Антисептика В) Дезинфекция	Б) Антисептика	№ 5, стр. 89
Выберите несколько правильных ответов			
1.	Выделяют пять способов инфицирования раневой поверхности: А) воздушный; Б) капельный; В) контактный; Г) имплантационный; Д) смешанный Е) гематогенный	А) воздушный; Б) капельный; В) контактный; •Г) имплантационный; Д) смешанный	№ 5, стр. 89
2.	У больных с травмой челюстно-лицевой области необходимо: А) уточнить обстоятельства травмы; Б) выявить возможное алкогольное опьянение или наркотическую интоксикацию в момент травмы; В) отметить, были ли потеря сознания (на какое время), тошнота, рвота, головокружение, кровотечение из носа, ушей;	А) уточнить обстоятельства травмы; Б) выявить возможное алкогольное опьянение или наркотическую интоксикацию в момент травмы; В) отметить, были ли потеря сознания (на какое время), тошнота,	№ 5, стр. 48

	Г) уточнить характер оказания помощи; Д) выяснить время и дозу введения больному противостолбнячной сыворотки или столбнячного анатоксина. Е) Напоить водой	рвота, головокружение, кровотечение из носа, ушей; Г) уточнить характер оказания помощи; Д) выяснить время и дозу введения больному противостолбнячной сыворотки или столбнячного анатоксина.	
Установите последовательность/Сопоставьте понятия			
1.	1) Для острых воспалительных процессов челюстно-лицевой области при поверхностной локализации воспаления характерны 2) Для хронического воспалительного процесса характерно: А) инфильтрация и отёк в зоне воспаления в виде припухлости (tumor); гиперемия кожи, слизистой оболочки над очагом воспаления (rubor); местное повышение температуры тканей (calor); при локализации воспалительного процесса в области дна полости рта, языка, мягкого нёба появляются нарушения функций глотания, дыхания, речи (functio laesa). Б) Длительность около 2 мес, может сопровождаться образованием свищей с отхождением костных секвестров.	1А 2Б	№ 5, стр. 511

Задания открытого типа

Ситуационные задачи/кейсы

№	Содержание задания	Правильный ответ	Источник
1.	Родители пациента М., возрастом 15 лет, страдающего болезнью Дауна обратились в поликлинику по поводу	В) общее обезболивание.	№5, стр. 233

	<p>санации полости рта их сыну. После осмотра, который сопровождался значительными трудностями, удалось установить, что пациенту необходимо лечить множественный кариес зубов и удалить пять разрушенных зубов по поводу хронического периодонтита.</p> <p>Какой вид обезболивания Вы выберете для проведения санации полости рта у данного пациента?</p> <p>А) инфильтрационное обезболивание, Б) проводниковое обезболивание, В) общее обезболивание.</p>		
2.	<p>Родители пациента М., возрастом 15 лет, страдающего болезнью Дауна обратились в поликлинику по поводу санации полости рта их сыну. После осмотра, который сопровождался значительными трудностями, удалось установить, что пациенту необходимо лечить множественный кариес зубов и удалить пять разрушенных зубов по поводу хронического периодонтита.</p> <p>В каких условиях и кем должно проводиться данный вид обезболивания?</p> <p>А) в амбулаторно-поликлинических условиях врачом-стоматологом, Б) в условиях стационара анестезиологом-реаниматологом</p>	Б) в условиях стационара анестезиологом-реаниматологом	№5, стр. 233
3.	<p>Пациент 37 лет, в анамнезе аллергия на анилиновые красители. Через 20 минут после местной анестезии лидокаином в стоматологическом кресле, почувствовал: интенсивный зуд всей поверхности кожи; затем на коже появились гиперемированные участки сыпи, выступающие над ее поверхностью. При этом отмечалось: нарастающая слабость, головокружение и головная боль, тошнота, повышение температуры тела – 37,5 °С, АД 100/60 мм.рт. ст., ЧСС 100 в мин., ЧД 20 экс. в мин. После проведенной неотложной терапии все явления исчезли.</p> <p>Назовите причину, которая могла вызвать данные симптомы?</p> <p>А) гипертонический криз Б) развивающийся обморок</p>	В) острая крапивница	№№5, стр. 233

	В) острая крапивница Г) острый отек Квинке		
4.	<p>Пациент 37 лет, в анамнезе аллергия на анилиновые красители. Через 20 минут после местной анестезии лидокаином в стоматологическом кресле, почувствовал: интенсивный зуд всей поверхности кожи; затем на коже появились гиперемированные участки сыпи, выступающие над ее поверхностью. При этом отмечалось: нарастающая слабость, головокружение и головная боль, тошнота, повышение температуры тела – 37,5 °С, АД 100/60 мм.рт. ст., ЧСС 100 в мин., ЧД 20 экс. в мин. После проведенной неотложной терапии все явления исчезли.</p> <p>Какие меры неотложной помощи следует предпринять?</p> <p>А) немедленное прекращение введения препарата вызвавшего реакцию Б) антигистаминные препараты В) антигистаминные препараты и глюкокортикоиды Г) антигистаминные препараты и сосудосуживающие средства Д) немедленное прекращение введения препарата вызвавшего реакцию, антигистаминные препараты, глюкокортикоиды и возможно сосудосуживающие средства.</p>	Д) немедленное прекращение введения препарата вызвавшего реакцию, антигистаминные препараты, глюкокортикоиды и возможно сосудосуживающие средства.	№5, стр. 233
5.	<p>Пациент 37 лет, в анамнезе аллергия на анилиновые красители. Через 20 минут после местной анестезии лидокаином в стоматологическом кресле, почувствовал: интенсивный зуд всей поверхности кожи; затем на коже появились гиперемированные участки сыпи, выступающие над ее поверхностью. При этом отмечалось: нарастающая слабость, головокружение и головная боль, тошнота, повышение температуры тела – 37,5 °С, АД 100/60 мм.рт. ст., ЧСС 100 в мин., ЧД 20 экс. в мин.</p>	Г) возможным развитием отека Квинке в области дыхательных путей и асфиксией.	№5, стр. 233

<p>После проведенной неотложной терапии все явления исчезли.</p> <p>Чем, в наибольшей степени, опасно развитие подобного состояния?</p> <p>А) развитием коллапса, Б) развитием инсульта, В) развитием инфаркта миокарда, Г) возможным развитием отека Квинке в области дыхательных путей и асфиксией.</p>		
---	--	--

Вопросы с развёрнутым ответом

№	Содержание задания	Правильный ответ	Источник
1.	При удалении зубов придерживаются следующей последовательности	1) Наложение щипцов. 2) Продвижение щёчек щипцов. 3) Смыкание (фиксация) щипцов. 4) Вывихивание зуба (методом люкации или ротации). 5) Извлечение (тракция) зуба	№5 стр. 511
2.	Дистопия - это	Неправильное положение зуба, возникающее в процессе его прорезывания	№5 стр. 514
3.	Полуретенция - это	Неполное прорезывание зуба	№5 стр. 514
4.	Ретенция - это	Задержку прорезывания сформированного зуба	№5 стр. 514
5.	Острый перикоронит – это	Воспалительный процесс тканей десны и краевого периодонта в области третьего моляра при его затрудненном прорезывании	№5 стр. 514

УК-1 готовность к абстрактному мышлению, анализу, синтезу

Результаты освоения ОП (компетенции)	Результаты обучения по дисциплине
--------------------------------------	-----------------------------------

	Знать
УК – 1 готовность к абстрактному мышлению, анализу, синтезу	2 - анатомо-топографические особенности челюстно-лицевой области;

Задания закрытого типа

№	Содержание задания	Правильный ответ	Источник
Выберите один правильный ответ			
1.	МЕНТАЛЬНОЕ ОТВЕРСТИЕ НАХОДИТСЯ: А) под клыком Б) под первым премоляром В) под вторым премоляром или между первым и вторым премоляром Г) между вторым премоляром и первым моляром	В) под вторым премоляром или между первым и вторым премоляром	№5 стр. 236
2.	ВЕРХНЕЕ ЗУБНОЕ СПЛЕТЕНИЕ ОБРАЗОВАНО: А) передними и средними луночковыми нервами Б) средними и задними луночковыми нервами В) передними, средними и задними луночковыми нервами Г) венами верхней челюсти Д) артериями верхней челюсти	В) передними, средними и задними луночковыми нервами	№5 стр. 236
Выберите несколько правильных ответов			
1.	Передние верхние альвеолярные нервы иннервируют: А) Клык верхней челюсти Б) Латеральный резец верхней челюсти В) Центральный резец верхней челюсти Г) Моляр нижней челюсти	А) Клык верхней челюсти Б) Латеральный резец верхней челюсти В) Центральный резец верхней челюсти	№5 стр. 236
2.	Верхнечелюстной нерв иннервирует: А) Премоляры верхней челюсти Б) Моляры верхней челюсти В) Язык Г) Клыки верхней челюсти	А) Премоляры верхней челюсти Б) Моляры верхней челюсти Г) Клыки верхней челюсти	№5 стр. 236
Установите последовательность/Сопоставьте понятия			

1.	<p>1) Рана:</p> <p>2) Огнестрельная рана:</p> <p>А) механическое повреждение наружных покровных тканей, сопровождающееся нарушением их целостности (кожа, слизистая оболочка).</p> <p>Б) повреждение тканей и органов с нарушением целостности их покровов (кожа, слизистая оболочка), вызванное огнестрельным агентом (пуля, осколок), характеризующееся зоной первичного и вторичного некроза, а также первичным микробным загрязнением.</p>	1А 2Б	№5 стр.572
----	--	----------	------------

Задания открытого типа

Ситуационные задачи/кейсы

№	Содержание задания	Правильный ответ	Источник
1.	<p>Больной К., 41 год, обратился в поликлинику с жалобами на боль и ограничение движения нижней челюсти, затруднение при приеме пищи. Из анамнеза: пять дней назад дома, упал, ударился лицом о твердый предмет, сознание не терял, тошноты, рвоты не было.</p> <p>При осмотре: нарушение прикуса, разрыв слизистой оболочки десны между 3.5 и 3.6. зуб. На рентгенограмме определяется ровная линия перелома, проходящая вертикально по отношению к телу нижней челюсти.</p> <p>Укажите основные факторы, влияющие на смещение отломков:</p> <p>а) направление силы удара б) сила тяги жевательных мышц в) сила тяжести отломков г) характер плоскости перелома д) возраст пациента е) наличие общих заболеваний организма</p>	<p>а) направление силы удара б) сила тяги жевательных мышц в) сила тяжести отломков г) характер плоскости перелома</p>	№5 стр.572

2.	<p>Больной К., 41 год, обратился в поликлинику с жалобами на боль и ограничение движения нижней челюсти, затруднение при приеме пищи. Из анамнеза: пять дней назад дома, упал, ударился лицом о твердый предмет, сознание не терял, тошноты, рвоты не было.</p> <p>При осмотре: нарушение прикуса, разрыв слизистой оболочки десны между 3.5 и 3.6. зуб. На рентгенограмме определяется ровная линия перелома, проходящая вертикально по отношению к телу нижней челюсти.</p> <p>Разрыв сосудисто-нервного пучка при таком типе перелома нижней челюсти:</p> <p>а) возможен б) наблюдается, как правило в) не происходит</p>	б) наблюдается, как правило	№5 стр.572
3.	<p>Больной К., 41 год, обратился в поликлинику с жалобами на боль и ограничение движения нижней челюсти, затруднение при приеме пищи. Из анамнеза: пять дней назад дома, упал, ударился лицом о твердый предмет, сознание не терял, тошноты, рвоты не было.</p> <p>При осмотре: нарушение прикуса, разрыв слизистой оболочки десны между 3.5 и 3.6. зуб. На рентгенограмме определяется ровная линия перелома, проходящая вертикально по отношению к телу нижней челюсти.</p> <p>Укажите наиболее характерный клинический признак расположения зуба в щели перелома:</p> <p>а) подвижность зуба б) болезненная перкуссия зуба в) подвижность зуба вместе с отломком г) отломок подвижен, зуб устойчив д) разрыв слизистой оболочки в области перелома.</p>	а) подвижность зуба б) болезненная перкуссия зуба в) подвижность зуба вместе с отломком д) разрыв слизистой оболочки в области перелома.	№5 стр.572
4.	<p>Больной Н., 25 лет, обратился с жалобами на деформацию</p>	Б) Радикулярная киста верхней челюсти	№5 стр. 511

	<p>альвеолярного отростка верхней челюсти справа. При осмотре полости рта обнаружена деформация альвеолярного отростка за счет вздутия с вестибулярной стороны в области 1.2, 1.3, 1.4 пальпация которой безболезненная. В области наибольшего выбухания определяется симптом "пергаментного хруста". Больной отмечает, что в настоящее время практически здоров. Два месяца назад у него был перелом нижней челюсти справа.</p> <p>Выберите вариант предварительного диагноза.</p> <p>А) Хронический периостит челюстей</p> <p>Б) Радикулярная киста верхней челюсти</p> <p>В) Перелом альвеолярного отростка верхней челюсти</p>		
5.	<p>Больной Н., 25 лет, обратился с жалобами на деформацию альвеолярного отростка верхней челюсти справа. При осмотре полости рта обнаружена деформация альвеолярного отростка за счет вздутия с вестибулярной стороны в области 1.2, 1.3, 1.4 пальпация которой безболезненная. В области наибольшего выбухания определяется симптом "пергаментного хруста". Больной отмечает, что в настоящее время практически здоров. Два месяца назад у него был перелом нижней челюсти справа.</p> <p>Необходима ли для установления точного диагноза морфологическая верификация?</p> <p>А) нет необходимости</p> <p>Б) Биопсийный материал в обязательном порядке отправляется на гистологическое исследование</p>	Б) Биопсийный материал в обязательном порядке отправляется на гистологическое исследование	№5 стр. 511

Вопросы с развёрнутым ответом

№	Содержание задания	Правильный ответ	Источник
---	--------------------	------------------	----------

1.	Воспалительная реакция гиперергического типа	развивается при низком уровне неспецифической реактивности, значительной вирулентности микрофлоры и выраженной сенсibilизации организма.	№5 стр. 511
2.	Воспалительная реакция нормергического типа	протекает при достаточной напряженности неспецифической реактивности организма, высокой вирулентности микрофлоры и низком уровне сенсibilизации;	№5 стр. 511
3.	Воспалительная реакция гипергического типа	протекает при низком уровне неспецифической реактивности, слабовыраженной вирулентности микроорганизмов и низкой сенсibilизации организма	№5 стр. 511
4.	Слюнные железы	Это секреторные органы, выполняющие важные и разнообразные функции, влияющие на состояние организма, его пищеварительную и гормональную системы.	№6 стр. 564
5.	Кровотечения	истечение крови из кровеносного сосуда при нарушении целостности или проницаемости его стенки.	№ 5 стр. 575

УК-1 готовность к абстрактному мышлению, анализу, синтезу

Результаты освоения ОП (компетенции)	Результаты обучения по дисциплине
--------------------------------------	-----------------------------------

	Знать
УК – 1 готовность к абстрактному мышлению, анализу, синтезу	3 - основные функции челюстно-лицевой области, ее взаимосвязь с другими органами и системами;

Задания закрытого типа

№	Содержание задания	Правильный ответ	Источник
Выберите один правильный ответ			
1.	ЛИЦАМ, СТРАДАЮЩИМ ГИПЕРТОНИЧЕСКОЙ БОЛЕЗНЬЮ 2-3 СТЕПЕНИ ПРИ ПРОВЕДЕНИИ ПЛАНОВЫХ ХИРУРГИЧЕСКИХ ОПЕРАЦИЙ В ПОЛИКЛИНИКЕ НЕОБХОДИМА: а) консультация, лечение у врача терапевта б) консультация онколога в) консультация ЛОР-врача г) консультация офтальмолога д) консультация аллерголога	а) консультация, лечение у врача терапевта	№13, стр. 12-17
2.	ЛИЦАМ, СТРАДАЮЩИМ ГИПЕРТОНИЧЕСКОЙ БОЛЕЗНЬЮ 2-3 СТЕПЕНИ ПРИ ПРОВЕДЕНИИ ПЛАНОВЫХ ХИРУРГИЧЕСКИХ ОПЕРАЦИЙ В ПОЛИКЛИНИКЕ НЕОБХОДИМА: а) консультация онколога б) консультация кардиолога в) консультация ЛОР-врача г) консультация офтальмолога д) консультация аллерголога	б) консультация кардиолога	№13, стр. 12-20
Выберите несколько правильных ответов			
1.	Существуют основные пути распространения инфекции: А) гематогенный; Б) лимфогенный; В) по протяжению сосудисто-нервных пучков в межмышечных фасциальных пространствах, заполненных жировой тканью Г) воздушно-капельный	А) гематогенный; Б) лимфогенный; В) по протяжению сосудисто-нервных пучков в межмышечных фасциальных пространствах, заполненных жировой тканью	№5, стр.511
2.	К особенностям ранений лица относится: А) Обезображивание.	А) Обезображивание. Б) Несоответствие внешнего вида	№5, стр.573

	<p>Б) Несоответствие внешнего вида раненого (обезображивание) степени тяжести повреждения.</p> <p>В) Нарушение функций жевания, глотания, речи.</p> <p>Г) Обильное кровоснабжение челюстно-лицевой области.</p> <p>Д) Быстрое обезвоживание организма.</p> <p>Е) Боли в животе.</p>	<p>раненого (обезображивание) степени тяжести повреждения.</p> <p>В) Нарушение функций жевания, глотания, речи.</p> <p>Г) Обильное кровоснабжение челюстно-лицевой области.</p> <p>Д) Быстрое обезвоживание организма.</p>	
Установите последовательность/ Сопоставьте понятия			
1.	<p>1. Острые (экссудативные) периодонтиты.</p> <p>1. Хронические (пролиферативные) периодонтиты.</p> <p>а – фиброзные; б – гранулирующие; в – гранулематозные</p> <p>а – серозные (ограниченные, разлитые); б – гнойные (ограниченные, разлитые).</p>	<p>1</p> <p>а – серозные (ограниченные, разлитые); б – гнойные (ограниченные, разлитые).</p> <p>2</p> <p>а – фиброзные; б – гранулирующие; в – гранулематозные</p>	№5, стр511

Задания открытого типа

Ситуационные задачи/кейсы

№	Содержание задания	Правильный ответ	Источник
1.	<p>Больной обратился к врачу хирургического кабинета стоматологической поликлиники с целью удаления зуба. Из анамнеза установлено, что у больного была аллергическая реакция на инъекцию пенициллина.</p> <p>Больному проведена анестезия 2% раствором новокаина. Через 3-5 минут состояние больного ухудшилось.</p> <p>Объективные данные: выраженная бледность, цианоз, обильный пот, тахикардия,</p>	<p>У пациента аллергическая реакция на новокаин в виде анафилактического шока по вине хирурга, который не учел, что пенициллин разводится новокаином.</p>	№5, стр.228

	<p>артериальное давление резко снизилось; появилось ощущение покалывания, зуд кожи лица, чувство страха, ощущение тяжести за грудиной и затрудненное дыхание.</p> <p>Определите неотложное состояние пациента.</p>		
2.	<p>Больной обратился к врачу хирургического кабинета стоматологической поликлиники с целью удаления зуба. Из анамнеза установлено, что у больного была аллергическая реакция на инъекцию пенициллина.</p> <p>Больному проведена анестезия 2% раствором новокаина. Через 3-5 минут состояние больного ухудшилось.</p> <p>Объективные данные: выраженная бледность, цианоз, обильный пот, тахикардия, артериальное давление резко снизилось; появилось ощущение покалывания, зуд кожи лица, чувство страха, ощущение тяжести за грудиной и затрудненное дыхание.</p> <p>Составьте алгоритм оказания неотложной помощи.</p>	<p>Алгоритм оказания неотложной помощи:</p> <p>а) обколоть место инъекции 0,1% р-ром адреналина с целью снижения скорости всасывания аллергена;</p> <p>б) срочно вызвать через третье лицо бригаду “скорой медицинской помощи” для оказания квалифицированной медицинской помощи;</p> <p>в) уложить пациента с опущенной головой, придать возвышенное положение нижним конечностям с целью притока крови к головному мозгу;</p> <p>г) расстегнуть стесняющую одежду и обеспечить доступ свежего воздуха;</p> <p>д) осуществлять контроль за состоянием пациента (АД, ЧДД, пульс);</p> <p>е) положить на место инъекции пузырь со льдом;</p> <p>ж) ввести антигистаминные препараты с целью десенсибилизации (2% р-р супрастина или 2% р-р пипольфена или 1% р-р димедрола);</p> <p>приготовить противошоковый набор;</p>	№5, стр.228

3.	<p>У девочки 14 лет при удалении зуба отмечается бледность, потливость, расширение зрачков. Затем потеря сознания.</p> <p>Определите неотложное состояние пациента.</p>	<p>В результате чувства страха у девочки возникло обморочное состояние.</p>	<p>№5, стр.228</p>
4.	<p>У девочки 14 лет при удалении зуба отмечается бледность, потливость, расширение зрачков. Затем потеря сознания.</p>	<p>Алгоритм оказания неотложной помощи:</p> <p>а) придать больной горизонтальное положение с приподнятыми ногами для улучшения мозгового кровообращения;</p> <p>б) вызвать скорую помощь;</p> <p>в) расстегнуть воротник, расслабить пояс для улучшения дыхания;</p> <p>г) поднести тампон, смоченный раствором нашатырного спирта, к носу с целью рефлекторного воздействия на центральную нервную систему (ЦНС);</p> <p>д) обрызгать лицо холодной водой, похлопать по лицу ладонями, растереть виски, грудь с целью рефлекторного изменения тонуса сосудов;</p> <p>е) периодически контролировать пульс и наблюдать за пациентом до прибытия скорой помощи;</p>	<p>№5, стр.228</p>
5.	<p>Пациент А. 65 лет обратился в стоматологическую клинику с жалобами на постоянную ноющую боль в области лунки удалённого 4.7 зуба с иррадиацией в ухо, запах изо рта. Развитие настоящего заболевания: со слов пациента, 3 дня назад был удалён 4.7 зуб по поводу хронического периодонтита. Со</p>	<p>1. Альвеолит лунки удалённого 4.7 зуба.</p>	<p>№5, стр.516</p>

	<p>вчера вечером боль усилилась. Перенесённые и сопутствующие заболевания: со слов пациента, гипертоническая болезнь, гастрит, ВИЧ, сифилис, гепатит отрицает. Аллергоанамнез не отягощён. Общее состояние удовлетворительное. Температура тела 36,9°C. Местный статус: конфигурация лица не изменена. Открывание рта свободное. Поднижнечелюстные лимфатические узлы справа увеличены, слабо болезненны при пальпации, не спаяны с окружающими тканями. В полости рта: края лунки удалённого 4.7 зуба покрыты фибринозным налётом. В альвеоле удалённого 4.7 зуба сгусток отсутствует, лунка заполнена остатками пищи. Слизистая оболочка в области лунки удалённого 4.7 зуба гиперемирована, отёчна, болезненна при пальпации.</p> <p><i>Поставьте диагноз и укажите наиболее существенные для данного заболевания симптомы.</i></p>		
--	---	--	--

Вопросы с развёрнутым ответом

№	Содержание задания	Правильный ответ	Источник
	По рентгенологической картине различают гранулёмы: апикальные -	Локализуются у верхушки корня зуба;	№5, стр.49
	По рентгенологической картине различают гранулёмы: боковые -	локализуются сбоку от корня зуба;	№5, стр.49
	По рентгенологической картине различают гранулёмы: апикально-латеральные -	локализуются сбоку от верхушки корня зуба	№5, стр.49
	По рентгенологической картине различают гранулёмы: межкорневые -	локализуются в месте бифуркации корней многокорневых зубов.	№5, стр.49
	Операция альвеолэктомия - это	удаление выступающих острых костных краев альвеолы	№9, стр.77

УК-1 готовность к абстрактному мышлению, анализу, синтезу

Результаты освоения ОП (компетенции)	Результаты обучения по дисциплине
--------------------------------------	-----------------------------------

	Знать
УК – 1 готовность к абстрактному мышлению, анализу, синтезу	4 - научные идеи и тенденции развития хирургической стоматологии.

Задания закрытого типа

№	Содержание задания	Правильный ответ	Источник
Выберите один правильный ответ			
1.	Под онкологической настороженностью понимают знание: А) ранних симптомов заболевания Б) препаратов для лечения В) профессиональных вредностей Г) допустимых доз лучевой терапии	А) ранних симптомов заболевания	№5, стр. 610
2.	Под онкологической настороженностью понимают знание: А) ранних симптомов заболевания Б) препаратов для лечения В) профессиональных вредностей Г) допустимых доз лучевой терапии Д) расположения онкологических служб	А) ранних симптомов заболевания	№5, стр. 610
Выберите несколько правильных ответов			
1.	Основные цели эргономики: А) снижение трудоемкости работы врача и медицинской сестры; Б) устранение риска возникновения профессиональных заболеваний; В) качественное улучшение методов работы и снижение нагрузки на пациента; Г) увеличение заработной платы	А) снижение трудоемкости работы врача и медицинской сестры; Б) устранение риска возникновения профессиональных заболеваний; В) качественное улучшение методов работы и снижение нагрузки на пациента;	№1, стр.50
2.	Основные цели эргономики: А) высвобождение свободного времени за счет более продуктивного использования рабочего дня персонала для повышения профессиональной квалификации сотрудников; Б) экономия времени пациентов при ожидании приема врача, сокращение	А) высвобождение свободного времени за счет более продуктивного использования рабочего дня персонала для повышения профессиональной	№1, стр.50

	<p>числа посещений, увеличение объема проводимых манипуляций в одно посещение.</p> <p>В) увеличение заработной платы</p>	<p>квалификации сотрудников;</p> <p>Б) экономия времени пациентов при ожидании приема врача, сокращение числа посещений, увеличение объема проводимых манипуляций в одно посещение.</p>	
Установите последовательность/ Сопоставьте понятия			
1.	<p>1) Стерилизация</p> <p>2) Асептика</p> <p>А) совокупность физических и химических способов полного освобождения объектов внешней среды (инструментов, перевязочного материала и др.) от микроорганизмов и их спор.</p> <p>Б) система профилактических мероприятий, направленных на предупреждение попадания микроорганизмов в рану, органы и ткани больного в процессе любых врачебных мероприятий</p>	<p>1А</p> <p>2Б</p>	№1, стр.51

Задания открытого типа

Ситуационные задачи/кейсы

№	Содержание задания	Правильный ответ	Источник
	<p>Пациент В., 64 года обратился с жалобами на наличие язвы в области красной каймы нижней губы справа.</p> <p>Анамнез: со слов пациента отмечает наличие язвы более полугода, связывает с постоянным травмированием нижней губы в виде прикусывания и обветриванием губ. Проводилось консервативное лечение по поводу метеорологического хейлита, положительной динамики на консервативное лечение не отмечается.</p> <p>Объективно: конфигурация лица не нарушена, регионарные</p>	<p>Злокачественное новообразование красной каймы нижней губы</p>	№5, стр. 610

	<p>лимфатические узлы не увеличены, открывание рта в полном объеме. На красной кайме нижней губы справа определяется язва с приподнятыми краями размером около 1 см в диаметре, безболезненная при пальпации, с плотным инфильтрированным дном, при удалении поверхностного слоя легко кровоточит.</p> <p><i>Поставьте предварительный диагноз.</i></p>		
	<p>Пациент П, 62 года обратился в хирургический кабинет стоматологической поликлиники с жалобами на наличие язвы на боковой поверхности языка слева.</p> <p>Из анамнеза. Со слов пациента язва появилась около 6 месяцев назад. Возникновение язвы связывает с травмой коронкой разрушенного 3.6 зуба. Обратился в хирургический кабинет, где 3.6 зуб был удален, назначено консервативное лечение. Положительной динамики в лечении язвы не отмечалось. Занимался самолечением в течении 3 месяцев.</p> <p>Объективно: состояние удовлетворительное, температура тела 36,6 С. Конфигурация лица не изменена, открывание рта в полном объеме, безболезненное. В полости рта на боковой поверхности языка слева определяется язвенная поверхность размером до 1,5 см. Язва имеет кратерообразную форму с инфильтрированными, плотными краями. По центру язвы незначительное количество некротических масс, незначительно кровоточащих при дотрагивании. Пальпация безболезненная, движения языка неограниченные.</p> <p><i>Поставьте предварительный диагноз.</i></p>	<p>Злокачественное новообразование боковой поверхности языка</p>	<p>№5, стр. 610</p>
	<p>Больной К., 52 лет. Жалобы на припухлость в поднижнечелюстной области слева, наличие неприятного, сладковатого отделяемого в полости рта.</p>	<p>Слюнокаменная болезнь</p>	<p>№5, стр. 569</p>

Анамнез. Несколько лет тому назад (8—9) после охлаждения (купался в холодной реке) появилась припухлость в поднижнечелюстной области слева, повысилась температура тела до 37,7°, отмечал болезненное глотание. Лечился теплыми полосканиями, компрессами, УВЧ на поднижнечелюстную область. Через неделю состояние улучшилось, температура снизилась, улучшилось самочувствие, но припухлость в поднижнечелюстной области полностью не рассосалась. В последующие годы стал иногда отмечать увеличение припухлости в поднижнечелюстной области, не связанное с охлаждением. Иногда припухлость увеличивалась без видимых причин, иногда во время еды. В районной поликлинике диагностировали лимфаденит, тонзиллит. Проводилась физиотерапия. Последние 2 года припухлость в поднижнечелюстной области не увеличивается, но и полностью не рассасывается, стал отмечать во рту неприятный привкус.

Анамнез жизни. В детстве корь, коклюш, свинка. Взрослым болел редко: грипп, ангина, последние годы повышается АД, оперирован по поводу паховой грыжи.

При осмотре. В поднижнечелюстной области слева определяется едва заметная припухлость, кожа над ней в цвете не изменена.

При пальпации отмечается плотное, ограниченное, слегка болезненное, округлой формы образование, не спаянное с окружающими тканями, размером 4X4 см, располагающееся в среднезаднем отделе поднижнечелюстной области. Спереди от него пальпируются увеличенные, подвижные лимфатические узлы. Открывание рта свободное. Слизистая оболочка полости рта без воспалительных изменений, за исключением участка щеки и

<p>ретромолярной области слева, где имеются белесоватые участки размером 1,5X2 см с неправильными границами гиперкератоза слизистой. При бимануальной пальпации четко определяется верхний полюс образования, отмеченного в поднижнечелюстной области. Кроме того, в заднем отделе подъязычной области, слева отмечается ограниченное плотное образование размером 0,8X0,8 см, при пальпации которого появляется колющая боль. Пальпация подъязычной области на остальном протяжении безболезненна. Из устья поднижнечелюстного протока слева выделяется секрет с примесью гноя.</p> <p><i>Поставьте предварительный диагноз.</i></p>		
<p>Больная С. 33 лет. Жалобы на боль и припухлость в околоушной области слева, больна около года.</p> <p>Анамнез. Первые признаки болезни связывает с едой винограда, когда во время еды стала отмечать увеличивающуюся припухлость околоушной области справа. Припухлость была мягкой, безболезненной и держалась около 40— 50 мин. Затем аналогичные явления повторились через 1,5 месяца и стали часто сопровождать прием пищи, при этом иногда появляется острая колющая боль. Последнюю неделю состояние ухудшилось, температура тела повысилась до 37,5°, припухлость околоушной области стала нарастать, отмечает постоянную боль.</p> <p>Анамнез жизни. Болеет редко простудными заболеваниями, аллергия к некоторым пищевым продуктам.</p> <p>При осмотре определяется разлитая припухлость околоушной, частично позадичелюстной и щечной областей справа. Кожа в цвете не изменена.</p> <p>При пальпации припухлость плотная, болезненная, кожные</p>	<p>Слюнокаменная болезнь</p>	<p>№5, стр. 569</p>

	<p>покровы в складку собираются с трудом. Поднижнечелюстные лимфатические узлы увеличены, слабо болезненны. Открывание рта слегка болезненно. Слизистая оболочка полости рта хорошо увлажнена, бледно-розового цвета. Дистальные бугры 78 покрыты нависающей покрасневшей слизистой оболочкой. Из устья выводного протока околоушной железы справа выделяется небольшое количество секрета с примесью гноя. Ближе к устью протока пальпируется уплотнение размером 0,3X0,4 см.</p> <p><i>Поставьте предварительный диагноз.</i></p>		
	<p>Больная С. 33 лет. Жалобы на боль и припухлость в околоушной области слева, больна около года.</p> <p>Анамнез. Первые признаки болезни связывает с едой винограда, когда во время еды стала отмечать увеличивающуюся припухлость околоушной области справа. Припухлость была мягкой, безболезненной и держалась около 40— 50 мин. Затем аналогичные явления повторились через 1,5 месяца и стали часто сопровождать прием пищи, при этом иногда появляется острая колющая боль. Последнюю неделю состояние ухудшилось, температура тела повысилась до 37,5°, припухлость околоушной области стала нарастать, отмечает постоянную боль.</p> <p>Анамнез жизни. Болеет редко простудными заболеваниями, аллергия к некоторым пищевым продуктам.</p> <p>При осмотре определяется разлитая припухлость околоушной, частично позадичелюстной и щечной областей справа. Кожа в цвете не изменена.</p> <p>При пальпации припухлость плотная, болезненная, кожные покровы в складку собираются с трудом. Поднижнечелюстные</p>	<p>Лучевые методы диагностики</p>	<p>№5, стр. 569</p>

	<p>лимфатические узлы увеличены, слабо болезненны. Открывание рта слегка болезненно. Слизистая оболочка полости рта хорошо увлажнена, бледно-розового цвета. Дистальные бугры 78 покрыты нависающей покрасневшей слизистой оболочкой. Из устья выводного протока околоушной железы справа выделяется небольшое количество секрета с примесью гноя. Ближе к устью протока пальпируется уплотнение размером 0,3X0,4 см.</p> <p><i>Дополнительное обследование для постановки диагноза?</i></p>		
--	--	--	--

Вопросы с развёрнутым ответом

№	Содержание задания	Правильный ответ	Источник
1.	Эргономика – это	наука, изучающая возможности человека в трудовых процессах для создания оптимальных условий высокопроизводительного труда, обеспечивающих необходимые удобства для сохранения сил, здоровья, работоспособности.	№1, стр. 50
2.	Большие слюнные железы	это внутренние органы, при обследовании которых необходимо руководствоваться принципами и правилами, принятыми в клинике внутренних болезней.	№5, стр. 564
3.	Сиалометрия	количественный метод, позволяющий оценить секреторную функцию слюнных желез за единицу времени.	№5, стр. 564
4.	Сиалография	это рентгенография слюнных желез с применением искусственного контрастирования	№5, стр. 564

5.	Компьютерная томография слюнных желез	это метод послойного сканирования тканей, который используют для изучения структурных изменений больших слюнных желез	№5, стр. 564
----	---------------------------------------	---	--------------

ПК – 1 готовность к осуществлению комплекса мероприятий, направленных на сохранение и укрепление здоровья и включающих в себя формирование здорового образа жизни, предупреждение возникновения и (или) распространения заболеваний, их раннюю диагностику, выявление причин и условий их возникновения и развития, а также направленных на устранение вредного влияния на здоровье человека факторов среды его обитания

Результаты освоения ОП (компетенции)	Результаты обучения по дисциплине
	Знать
ПК – 1 готовность к осуществлению комплекса мероприятий, направленных на сохранение и укрепление здоровья и включающих в себя формирование здорового образа жизни, предупреждение возникновения и (или) распространения заболеваний, их раннюю диагностику, выявление причин и условий их возникновения и развития, а также направленных на устранение вредного влияния на здоровье человека факторов среды его обитания	1 - этиологию и патогенез воспалительных, травматических, диспластических, неопластических, дисэмбриогенетических стоматологических заболеваний и травм челюстно-лицевой области.

Задания закрытого типа

№	Содержание задания	Правильный ответ	Источник
Выберите один правильный ответ			
1.	<p>НЕЙРОТРОФИЧЕСКИЙ МЕХАНИЗМ ВОЗНИКНОВЕНИЯ ОДОНТОГЕННОГО ОСТЕОМИЕЛИТА ХАРАКТЕРИЗУЕТСЯ:</p> <p>А) длительным рефлекторным спазмом сосудов с нарушением кровообращения</p> <p>Б) закупоркой сосудов микробным эмболом</p> <p>В) сенсibilизацией организма и возникновением асептического воспаления</p>	А) длительным рефлекторным спазмом сосудов с нарушением кровообращения	№5, стр.511

	Г) токсическим повреждением нижнего альвеолярного нерва Д) септицемией		
2.	ОЧАГИ ГНОЙНОЙ ИНФИЛЬТРАЦИИ И ГНОЙНОЕ РАСПЛАВЛЕНИЕ КОСТНОГО МОЗГА НАБЛЮДАЮТСЯ ПРИ ОСТЕОМИЕЛИТЕ: А) в острой стадий Б) в подострой стадии В) хроническом с преобладанием деструктивных процессов Г) хроническом с преобладанием продуктивных, гиперпластических процессов Д) после секвестрэктомии	А) в острой стадий	№5, стр.511
Выберите несколько правильных ответов			
1.	ПРИЧИНОЙ РАЗВИТИЯ ТРАВМАТИЧЕСКОГО ОСТЕОМИЕЛИТА ЧЕЛЮСТЕЙ ЯВЛЯЕТСЯ: А) возраст больного Б) острый лимфаденит В) травма плохо изготовленным протезом Г) зуб или корень зуба в линии перелома Д) сила и направление повреждающего фактора	Г) зуб или корень зуба в линии перелома Д) сила и направление повреждающего фактора	№5, стр.511
2.	СЕРЬЕЗНЫМ ОСЛОЖНЕНИЕМ ФЛЕГМОН ВЕРХНИХ ОТДЕЛОВ ЛИЦА ЯВЛЯЕТСЯ: а) паротит б) медиастинит в) флебит угловой вены г) парез лицевого нерва д) гематома мягких тканей е) тромбоз синусов головного мозга	В) флебит угловой вены Е) тромбоз синусов головного мозга	№5, стр.511
Установите последовательность/Сопоставьте понятия			
1.	1. Острые (экссудативные) периодонтиты. 2.Хронические (пролиферативные) периодонтиты. а – фиброзные;	1 а – серозные (ограниченные, разлитые); б – гнойные (ограниченные, разлитые).	№9, стр.79-80

б – гранулирующие; в – гранулематозные	2 а – фиброзные; б – гранулирующие; в – гранулематозные	
а – серозные (ограниченные, разлитые); б – гнойные (ограниченные, разлитые).		

Задания открытого типа

Ситуационные задачи/кейсы

№	Содержание задания	Правильный ответ	Источник
	<p>Пациентка С., 27 лет, жалуется на появление припухлости под нижней челюстью справа во время еды.</p> <p><i>Анамнез:</i> три дня назад во время каждого приема пищи стала появляться припухлость под нижней челюстью справа. После еды она постепенно уменьшается и через 15-30 минут исчезает.</p> <p><i>Объективно:</i> конфигурация лица не изменена. Правая поднижнечелюстная слюнная железа по сравнению с левой немного увеличена, имеет мягко-эластичную консистенцию. При массировании железы из ее протока выделяется небольшое количество прозрачного секрета. При бимануальной пальпации по ходу протока в передней трети определяется округлое, плотное, безболезненное образование около 4 мм в диаметре.</p> <p>С чем может быть связано появление припухлости под нижней челюстью во время еды?</p>	С ретенцией секрета поднижнечелюстной слюнной железы.	№5, стр.569
	<p>Пациентка С., 27 лет, жалуется на появление припухлости под нижней челюстью справа во время еды.</p> <p><i>Анамнез:</i> три дня назад во время каждого приема пищи стала появляться припухлость под нижней челюстью справа. После еды она постепенно уменьшается и через 15-30 минут исчезает.</p> <p><i>Объективно:</i> конфигурация лица не изменена. Правая поднижнечелюстная слюнная железа</p>	Рентгенограмму дна полости рта, УЗИ, при необходимости - сиалограмму.	№5, стр.569

<p>по сравнению с левой немного увеличена, имеет мягко-эластичную консистенцию. При массировании железы из ее протока выделяется небольшое количество прозрачного секрета. При бимануальной пальпации по ходу протока в передней трети определяется округлое, плотное, безболезненное образование около 4 мм в диаметре.</p> <p>Какое дополнительное обследование надо провести?</p>		
<p>Пациентка С., 27 лет, жалуется на появление припухлости под нижней челюстью справа во время еды.</p> <p><i>Анамнез:</i> три дня назад во время каждого приема пищи стала появляться припухлость под нижней челюстью справа. После еды она постепенно уменьшается и через 15-30 минут исчезает.</p> <p><i>Объективно:</i> конфигурация лица не изменена. Правая поднижнечелюстная слюнная железа по сравнению с левой немного увеличена, имеет мягко-эластичную консистенцию. При массировании железы из ее протока выделяется небольшое количество прозрачного секрета. При бимануальной пальпации по ходу протока в передней трети определяется округлое, плотное, безболезненное образование около 4 мм в диаметре.</p> <p>Какова методика лечения больной?</p>	<p>Хирургическое лечение: удаление камня из передней трети протока поднижнечелюстной слюнной железы.</p>	<p>№5, стр.569</p>
<p>Пациентка С., 27 лет, жалуется на появление припухлости под нижней челюстью справа во время еды.</p> <p><i>Анамнез:</i> три дня назад во время каждого приема пищи стала появляться припухлость под нижней челюстью справа. После еды она постепенно уменьшается и через 15-30 минут исчезает.</p> <p><i>Объективно:</i> конфигурация лица не изменена. Правая поднижнечелюстная слюнная железа по сравнению с левой немного увеличена, имеет мягко-эластичную консистенцию. При массировании</p>	<p>Трудоспособен.</p>	<p>№5, стр.569</p>

	<p>железы из ее протока выделяется небольшое количество прозрачного секрета. При бимануальной пальпации по ходу протока в передней трети определяется округлое, плотное, безболезненное образование около 4 мм в диаметре. Установите трудоспособность.</p>		
	<p>Пациентка С., 27 лет, жалуется на появление припухлости под нижней челюстью справа во время еды. <i>Анамнез:</i> три дня назад во время каждого приема пищи стала появляться припухлость под нижней челюстью справа. После еды она постепенно уменьшается и через 15-30 минут исчезает. <i>Объективно:</i> конфигурация лица не изменена. Правая поднижнечелюстная слюнная железа по сравнению с левой немного увеличена, имеет мягко-эластичную консистенцию. При массировании железы из ее протока выделяется небольшое количество прозрачного секрета. При бимануальной пальпации по ходу протока в передней трети определяется округлое, плотное, безболезненное образование около 4 мм в диаметре. Каковы причины образования камня в слюнной железе?</p>	Наличие врожденного изгиба протока железы или его сужения, нарушение обмена веществ.	№5, стр.569

Вопросы с развёрнутым ответом

№	Содержание задания	Правильный ответ	Источник
1.	Остеоинтеграция - это	Прямая структурная и функциональная связь между высокодифференцированной живой костью и поверхностью опорного имплантата, выявляемая на уровне световой микроскопии	№5, стр. 854
2.	Контактный остеогенез – это	Процесс регенерации костной ткани непосредственно на поверхности имплантата	№5, стр. 854

3.	Аллогенный материал - это	Специально обработанная трупная кость	№5, стр. 854
4.	Ксеногенный материал - это	Материал животного происхождения	№5, стр. 854
5.	Аллопластический материал - это	Остеопластический материал синтетического происхождения	№5, стр. 854

ПК – 1 готовность к осуществлению комплекса мероприятий, направленных на сохранение и укрепление здоровья и включающих в себя формирование здорового образа жизни, предупреждение возникновения и (или) распространения заболеваний, их раннюю диагностику, выявление причин и условий их возникновения и развития, а также направленных на устранение вредного влияния на здоровье человека факторов среды его обитания

Результаты освоения ОП (компетенции)	Результаты обучения по дисциплине
	Знать
ПК – 1 готовность к осуществлению комплекса мероприятий, направленных на сохранение и укрепление здоровья и включающих в себя формирование здорового образа жизни, предупреждение возникновения и (или) распространения заболеваний, их раннюю диагностику, выявление причин и условий их возникновения и развития, а также направленных на устранение вредного влияния на здоровье человека факторов среды его обитания	2 - этапы формирования зубочелюстной системы.

Задания закрытого типа

№	Содержание задания	Правильный ответ	Источник
Выберите один правильный ответ			
1.	ПУЛЬПА ФОРМИРУЕТСЯ ИЗ а) мезенхимы зубного сосочка б) мезенхимы зубного мешочка в) эпителиальной ткани г) передней половины эпителиальной пластинки д) мезенхимы зубного сосочка и зубного мешочка	б) мезенхимы зубного мешочка	№5, стр. 306

2.	У НОВОРОЖДЕННЫХ ЗАЧАТКИ ЗУБОВ НА ВЕРХНЕЙ ЧЕЛЮСТИ НАХОДЯТСЯ а) в десневом валике б) в альвеолярном отростке в) прилежат к дну глазницы г) отсутствуют д) над зачатками временных зубов	в) прилежат к дну глазницы	№5, стр. 306
Выберите несколько правильных ответов			
1.	Повреждение слюнных желез возможно при: А) травме; Б) хроническом сиаладените; В) сиаладенозе; Г) хирургическом вмешательстве на слюнной железе; Д) хирургическом вмешательстве на смежных областях.	А) травме; Г) хирургическом вмешательстве на слюнной железе; Д) хирургическом вмешательстве на смежных областях.	№5, стр.564
2.	Виды слюнных свищей: А) наружные; Б) внутренние; в) слепозаканчивающиеся; Г) полные; Д) неполные.	А) наружные; Б) внутренние; Г) полные; Д) неполные.	№5, стр.564
Установите последовательность/Сопоставьте понятия			
1.	1) наружный свищ 2) внутренний свищ А) когда его устье открывается на поверхности слизистой оболочки рта Б) при котором слюна вытекает через отверстие на коже лица	1Б 2А	№5, стр.564

Задания открытого типа

Ситуационные задачи/кейсы

№	Содержание задания	Правильный ответ	Источник
	В стационар обратились родители ребенка 10 лет с жалобами на припухлость и резкую болезненность в области боковой поверхности нижней челюсти справа, температуру тела 38,0оС, общую слабость и недомогание. Из анамнеза: болен в течение одного года, на фоне ОРВИ появилась	Обострение хронического лимфаденита боковой поверхности шеи	№5, стр.542

<p>боль в области боковой поверхности шеи справа и уплотнение в виде подвижного «шарика», который увеличивался в размерах.</p> <p>Лечились самостоятельно: сухое тепло на область поражения. Лечение сняло болевые ощущения, уплотнение уменьшилось в размерах, но совсем не прошло. В последующем, при простудных заболеваниях уплотнение увеличивалось в размерах. Неделю назад ребенок заболел, температура тела поднялась до 38,3оС, обратились в поликлинику, где был поставлен диагноз ОРВИ, проводилось лечение, температура тела нормализовалась. Через день, температура тела снова поднялась, уплотнение на боковой поверхности шеи стало болезненно и резко увеличилось в размерах.</p> <p>Объективно: пальпация уплотнения резко болезненна, ткани в складку не собираются, плотные, флюктуации не определяется. Ребенок апатичен, лабилен.</p> <p><i>Поставьте диагноз.</i></p>		
<p>В стационар обратились родители ребенка 10 лет с жалобами на припухлость и резкую болезненность в области боковой поверхности нижней челюсти справа, температуру тела 38,0оС, общую слабость и недомогание.</p> <p>Из анамнеза: болен в течение одного года, на фоне ОРВИ появилась боль в области боковой поверхности шеи справа и уплотнение в виде подвижного «шарика», который увеличивался в размерах.</p> <p>Лечились самостоятельно: сухое тепло на область поражения. Лечение сняло болевые ощущения, уплотнение уменьшилось в размерах, но совсем не прошло. В последующем, при простудных заболеваниях уплотнение увеличивалось в размерах. Неделю назад ребенок заболел, температура тела поднялась до 38,3оС, обратились</p>	<p>Развернутый анализ крови, УЗИ, пункция лимфатического узла</p>	<p>№5, стр.542</p>

	<p>в поликлинику, где был поставлен диагноз ОРВИ, проводилось лечение, температура тела нормализовалась. Через день, температура тела снова поднялась, уплотнение на боковой поверхности шеи стало болезненно и резко увеличилось в размерах.</p> <p>Объективно: пальпация уплотнения резко болезненна, ткани в складку не собираются, плотные, флюктуации не определяется. Ребенок апатичен, лабилен.</p> <p><i>Подтвердите поставленный диагноз дополнительными методами исследования.</i></p>		
	<p>В стационар обратились родители ребенка 10 лет с жалобами на припухлость и резкую болезненность в области боковой поверхности нижней челюсти справа, температуру тела 38,0оС, общую слабость и недомогание.</p> <p>Из анамнеза: болен в течение одного года, на фоне ОРВИ появилась боль в области боковой поверхности шеи справа и уплотнение в виде подвижного «шарика», который увеличивался в размерах.</p> <p>Лечились самостоятельно: сухое тепло на область поражения. Лечение сняло болевые ощущения, уплотнение уменьшилось в размерах, но совсем не прошло. В последующем, при простудных заболеваниях уплотнение увеличивалось в размерах. Неделю назад ребенок заболел, температура тела поднялась до 38,3оС, обратились в поликлинику, где был поставлен диагноз ОРВИ, проводилось лечение, температура тела нормализовалась. Через день, температура тела снова поднялась, уплотнение на боковой поверхности шеи стало болезненно и резко увеличилось в размерах.</p> <p>Объективно: пальпация уплотнения резко болезненна, ткани в складку</p>	<p>Вскрытие гнойного лимфаденита под общим обезболиванием в условиях стационара</p>	<p>№5, стр.542</p>

	<p>не собираются, плотные, флюктуации не определяется. Ребенок апатичен, лабилен.</p> <p>Назначьте лечение.</p>		
	<p>В стационар обратились родители ребенка 10 лет с жалобами на припухлость и резкую болезненность в области боковой поверхности нижней челюсти справа, температуру тела 38,0оС, общую слабость и недомогание.</p> <p>Из анамнеза: болен в течение одного года, на фоне ОРВИ появилась боль в области боковой поверхности шеи справа и уплотнение в виде подвижного «шарика», который увеличивался в размерах.</p> <p>Лечились самостоятельно: сухое тепло на область поражения. Лечение сняло болевые ощущения, уплотнение уменьшилось в размерах, но совсем не прошло. В последующем, при простудных заболеваниях уплотнение увеличивалось в размерах. Неделю назад ребенок заболел, температура тела поднялась до 38,3оС, обратились в поликлинику, где был поставлен диагноз ОРВИ, проводилось лечение, температура тела нормализовалась. Через день, температура тела снова поднялась, уплотнение на боковой поверхности шеи стало болезненно и резко увеличилось в размерах.</p> <p>Объективно: пальпация уплотнения резко болезненна, ткани в складку не собираются, плотные, флюктуации не определяется. Ребенок апатичен, лабилен.</p> <p>Назовите возможные осложнения данного заболевания и возникшие в процессе лечения.</p>	<p>Аденофлегмона, абсцесс, сепсис</p>	<p>№5, стр.542</p>
	<p>В стационар обратились родители ребенка 10 лет с жалобами на припухлость и резкую болезненность в области боковой поверхности нижней челюсти справа, температуру тела 38,0оС, общую слабость и недомогание.</p>	<p>Ведущую роль в развитии лимфаденитов отводится стафилококковой флоре</p>	<p>№5, стр.542</p>

	<p>Из анамнеза: болен в течение одного года, на фоне ОРВИ появилась боль в области боковой поверхности шеи справа и уплотнение в виде подвижного «шарика», который увеличивался в размерах.</p> <p>Лечились самостоятельно: сухое тепло на область поражения. Лечение сняло болевые ощущения, уплотнение уменьшилось в размерах, но совсем не прошло. В последующем, при простудных заболеваниях уплотнение увеличивалось в размерах. Неделю назад ребенок заболел, температура тела поднялась до 38,3оС, обратились в поликлинику, где был поставлен диагноз ОРВИ, проводилось лечение, температура тела нормализовалась. Через день, температура тела снова поднялась, уплотнение на боковой поверхности шеи стало болезненно и резко увеличилось в размерах.</p> <p>Объективно: пальпация уплотнения резко болезненна, ткани в складку не собираются, плотные, флюктуации не определяется. Ребенок апатичен, лабилен.</p> <p>Опишите этиологию и патогенез данного заболевания.</p>		
--	---	--	--

Вопросы с развёрнутым ответом

№	Содержание задания	Правильный ответ	Источник
1.	Зонами роста нижней челюсти являются	угол и тело в области коренных зубов, верхние отделы ветвей и суставные отростки, участки челюсти между телом и альвеолярным отростком.	№5, стр.489
2.	В высоту рост нижней челюсти происходит в связи	с прорезыванием зубов и развитием альвеолярных отростков.	№5, стр.489
3.	Рост челюсти происходит на протяжении	15–16 лет;	№5, стр.489

4.	Верхний край тела кости является	альвеолярным отростком, в котором находятся зачатки зубов.	№5, стр.489
5.	Сформированный альвеолярный отросток состоит из плотных костных пластинок (внутренней и наружной) и разделен	на отдельные ячейки (лунки), изолированные друг от друга костными перегородками (межзубные перегородки).	№5, стр.489

ПК – 1 готовность к осуществлению комплекса мероприятий, направленных на сохранение и укрепление здоровья и включающих в себя формирование здорового образа жизни, предупреждение возникновения и (или) распространения заболеваний, их раннюю диагностику, выявление причин и условий их возникновения и развития, а также направленных на устранение вредного влияния на здоровье человека факторов среды его обитания

Результаты освоения ОП (компетенции)	Результаты обучения по дисциплине
	Знать
ПК – 1 готовность к осуществлению комплекса мероприятий, направленных на сохранение и укрепление здоровья и включающих в себя формирование здорового образа жизни, предупреждение возникновения и (или) распространения заболеваний, их раннюю диагностику, выявление причин и условий их возникновения и развития, а также направленных на устранение вредного влияния на здоровье человека факторов среды его обитания	З - ведущие клинические проявления, методы диагностики, лабораторные показатели и исходы основных хирургических стоматологических заболеваний.

Задания закрытого типа

№	Содержание задания	Правильный ответ	Источник
Выберите один правильный ответ			
1.	Тактика врача в отношении зубов вклиненных в щель перелома, когда они препятствуют вправлению отломков: а) консервативное лечение;	г) удаление;	№5 , стр. 572

	б) шинирование самотвердеющей пластмассой; в) лечение с применением антибиотиков; г) удаление; д) перемещение с помощью репонирующего аппарата.		
2.	БОЛИ ПРИ НЕВРАЛГИИ I ВЕТВИ ТРОЙНИЧНОГО НЕРВА РАСПРОСТРАНЯЮТСЯ А) в нижней трети лица Б) в средней трети лица В) по всему лицу Г) в верхней трети лица Д) в затылочной области	В) в верхней трети лица	№5 , стр. 659
Выберите несколько правильных ответов			
1.	Клинические формы поражения слюнной железы при туберкулезе: А) очаговая; Б) диффузная; в) протоков; г) паренхимы; Д) гематогенная.	А) очаговая; Б) диффузная;	№5 , стр. 552
2.	Формы поражения слюнной железы при туберкулезе: А) экссудативная казеозная; Б) продуктивная склерозирующая; В) протоков; Г) паренхимы; Д) гематогенная.	А) экссудативная казеозная; Б) продуктивная склерозирующая;	№5 , стр. 552
Установите последовательность/Сопоставьте понятия			
1.	В зависимости от сроков хирургического вмешательства различают: 1. раннюю ПХО 2. отсроченную ПХО 3. позднюю ПХО А) (проводится до 48 ч); Б) (проводится до 24 ч с момента ранения) В) (проводится спустя 48 ч после ранения).	1Б 2А 3В	№ 4 , стр. 125

Задания открытого типа

Ситуационные задачи/кейсы

№	Содержание задания	Правильный ответ	Источник
1.	<p>Больная В., 24 года, воспитатель детского сада. Жалуеться на повышение температуры тела до 39 °С, боль и припухлость в области околоушных слюнных желез.</p> <p><i>Анамнез:</i> три дня назад появилась припухлость в области правой околоушной слюнной железы, через два дня возникла такая же припухлость в области левой околоушной слюнной железы.</p> <p><i>Объективно:</i> общее состояние удовлетворительное, температура тела 38,5 °С.</p> <p><i>При осмотре:</i> обе околоушные слюнные железы увеличены, больше справа. При пальпации они болезненные, плотно-эластичной консистенции. Кожа над ними напряжена, в цвете не изменена. Отек тканей распространен на щечную, скуловую области, боковую поверхность шеи. Мочки ушных раковин с двух сторон приподняты. Открывание рта свободное. Слизистая оболочка полости рта сухая, гиперемирована. Устья протоков околоушных слюнных железы гиперемированы, отечны, отделяемого из протоков нет.</p> <p>Поставьте диагноз.</p>	<p>Эпидемический паротит.</p>	<p>№5 , стр. 564</p>
2.	<p>Больная В., 24 года, воспитатель детского сада. Жалуеться на повышение температуры тела до 39 °С, боль и припухлость в области околоушных слюнных желез.</p> <p><i>Анамнез:</i> три дня назад появилась припухлость в области правой околоушной слюнной железы, через два дня возникла такая же припухлость в области левой околоушной слюнной железы.</p> <p><i>Объективно:</i> общее состояние удовлетворительное, температура тела 38,5 °С.</p> <p><i>При осмотре:</i> обе околоушные слюнные железы увеличены, больше</p>	<p>Обратите внимание на эпидемиологический анамнез</p>	<p>№5 , стр. 564</p>

	<p>справа. При пальпации они болезненные, плотно-эластичной консистенции. Кожа над ними напряжена, в цвете не изменена. Отек тканей распространен на щечную, скуловую области, боковую поверхность шеи. Мочки ушных раковин с двух сторон приподняты. Открывание рта свободное. Слизистая оболочка полости рта сухая, гиперемирована. Устья протоков околоушных слюнных железы гиперемированы, отечны, отделяемого из протоков нет.</p> <p>Отметьте особенности сбора анамнеза.</p>		
3.	<p>Больная В., 24 года, воспитатель детского сада. Жалуется на повышение температуры тела до 39 °С, боль и припухлость в области околоушных слюнных желез.</p> <p><i>Анамнез:</i> три дня назад появилась припухлость в области правой околоушной слюнной железы, через два дня возникла такая же припухлость в области левой околоушной слюнной железы.</p> <p><i>Объективно:</i> общее состояние удовлетворительное, температура тела 38,5 °С.</p> <p><i>При осмотре:</i> обе околоушные слюнные железы увеличены, больше справа. При пальпации они болезненные, плотно-эластичной консистенции. Кожа над ними напряжена, в цвете не изменена. Отек тканей распространен на щечную, скуловую области, боковую поверхность шеи. Мочки ушных раковин с двух сторон приподняты. Открывание рта свободное. Слизистая оболочка полости рта сухая, гиперемирована. Устья протоков околоушных слюнных железы гиперемированы, отечны, отделяемого из протоков нет.</p> <p>Составьте план лечения.</p>	<p>Постельный режим в течение 7-10 дней; диета (сбалансированная по калорийности, содержанию витаминов, минеральных веществ); компрессы с 30% ДМСО на область слюнной железы; антисептические полоскания полости рта (растворы мирамистина, хлоргексидина); орошение полости рта интерфероном 5-6 раз в день. При выраженной ксеростомии с профилактической целью введение в протоки железы растворов антибиотиков (100 000 ЕД пеницилина в 1 мл физиологического раствора); наружные блокады по Вишневскому в область слюнной железы (0,5% раствора новокаина - 20,0 мл). После нормализации температуры тела физиотерапевтические</p>	№5 , стр. 564

		процедуры (УВЧ, УФО, лазер).	
4.	<p>Больная В., 24 года, воспитатель детского сада. Жалуется на повышение температуры тела до 39 °С, боль и припухлость в области околоушных слюнных желез.</p> <p><i>Анамнез:</i> три дня назад появилась припухлость в области правой околоушной слюнной железы, через два дня возникла такая же припухлость в области левой околоушной слюнной железы.</p> <p><i>Объективно:</i> общее состояние удовлетворительное, температура тела 38,5 °С.</p> <p><i>При осмотре:</i> обе околоушные слюнные железы увеличены, больше справа. При пальпации они болезненные, плотно-эластичной консистенции. Кожа над ними напряжена, в цвете не изменена. Отек тканей распространен на щечную, скуловую области, боковую поверхность шеи. Мочки ушных раковин с двух сторон приподняты. Открывание рта свободное. Слизистая оболочка полости рта сухая, гиперемирована. Устья протоков околоушных слюнных желез гиперемированы, отечны, отделяемого из протоков нет.</p> <p>Назовите возбудителя данного заболевания.</p>	Фильтрующийся вирус.	№5 , стр. 564
5.	<p>Больная В., 24 года, воспитатель детского сада. Жалуется на повышение температуры тела до 39 °С, боль и припухлость в области околоушных слюнных желез.</p> <p><i>Анамнез:</i> три дня назад появилась припухлость в области правой околоушной слюнной железы, через два дня возникла такая же припухлость в области левой околоушной слюнной железы.</p> <p><i>Объективно:</i> общее состояние удовлетворительное, температура тела 38,5 °С.</p> <p><i>При осмотре:</i> обе околоушные слюнные железы увеличены, больше</p>	Воздушно-капельным путем.	№5 , стр. 564

	<p>справа. При пальпации они болезненные, плотно-эластичной консистенции. Кожа над ними напряжена, в цвете не изменена. Отек тканей распространен на щечную, скуловую области, боковую поверхность шеи. Мочки ушных раковин с двух сторон приподняты. Открывание рта свободное. Слизистая оболочка полости рта сухая, гиперемирована. Устья протоков околоушных слюнных железы гиперемированы, отечны, отделяемого из протоков нет.</p> <p>Каков путь передачи инфекции?</p>		
--	---	--	--

Вопросы с развёрнутым ответом

№	Содержание задания	Правильный ответ	Источник
1.	Первичная хирургическая обработка ран лица	это совокупность хирургических и консервативных мероприятий, направленных на создание оптимальных условий для заживления раны.	№5 , стр. 573
2.	Первичная хирургическая обработка раны	первую по счёту обработку огнестрельной раны	№5 , стр. 573
3.	вторичную хирургическую обработку раны	второе по счёту оперативное вмешательство в ране, которая уже подвергалась хирургической обработке	№5 , стр. 573
4.	В зависимости от сроков хирургического вмешательства различают: раннюю ПХО	(проводится до 24 ч с момента ранения)	№5 , стр. 573
5.	В зависимости от сроков хирургического вмешательства различают: отсроченную ПХО	(проводится до 48 ч)	№5 , стр. 573

ПК – 1 готовность к осуществлению комплекса мероприятий, направленных на сохранение и укрепление здоровья и включающих в себя формирование здорового образа жизни, предупреждение возникновения и (или) распространения заболеваний, их раннюю диагностику, выявление причин и условий их возникновения и

развития, а также направленных на устранение вредного влияния на здоровье человека факторов среды его обитания

Результаты освоения ОП (компетенции)	Результаты обучения по дисциплине
	Знать
ПК – 1 готовность к осуществлению комплекса мероприятий, направленных на сохранение и укрепление здоровья и включающих в себя формирование здорового образа жизни, предупреждение возникновения и (или) распространения заболеваний, их раннюю диагностику, выявление причин и условий их возникновения и развития, а также направленных на устранение вредного влияния на здоровье человека факторов среды его обитания	4 - виды и показания к хирургической стоматологической помощи.

Задания закрытого типа

№	Содержание задания	Правильный ответ	Источник
Выберите один правильный ответ			
1.	<p>СЕКВЕСТРЭКТОМИЯ ПРИ ХРОНИЧЕСКОМ ОСТЕОМИЕЛИТЕ ПОКАЗАНА В ПЕРИОД:</p> <p>А. физиолечения В. формирования секвестра С. сформировавшегося секвестра D. антибактериальной терапии Е. реабилитации</p>	С) сформировавшегося секвестра	№1 , стр.511
2.	<p>ПРИ ЛЕЧЕНИИ ОСТРОГО ОСТЕОМИЕЛИТА ЧЕЛЮСТИ НЕОБХОДИМО ПРОВЕСТИ:</p> <p>А) периостотомию с двух сторон альвеолярного отростка Б) периостотомию с одной стороны альвеолярного отростка В) секвестрэктомию Г) резекцию верхушки корня причинного зуба Д) цистэктомию</p>	А) периостотомию с двух сторон альвеолярного отростка	№1 , стр.511
Выберите несколько правильных ответов			

1.	<p>ПРИЧИНОЙ РАЗВИТИЯ ТРАВМАТИЧЕСКОГО ОСТЕОМИЕЛИТА ЧЕЛЮСТЕЙ ЯВЛЯЕТСЯ:</p> <p>А) возраст больного Б) острый лимфаденит В) травма плохо изготовленным протезом Г) зуб или корень зуба в линии перелома Д) сила и направление повреждающего фактора</p>	<p>Г) зуб или корень зуба в линии перелома Д) сила и направление повреждающего фактора</p>	№1 , стр.511
2.	<p>Какие шины применяют при лечении переломов челюстей:</p> <p>А) гнутые из алюминиевой проволоки; Б) шины из быстротвердеющих пластмасс; В) стандартные шины назубные ленточные; Г) сочетание проволочных шин с быстро твердеющими пластмассовыми; Д) шина Ванкевич.</p>	<p>А) гнутые из алюминиевой проволоки; В) стандартные шины назубные ленточные;</p>	№1 , стр.511
Установите последовательность/Сопоставьте понятия			
1.	<p>В зависимости от сроков хирургического вмешательства различают:</p> <ol style="list-style-type: none"> 1. раннюю ПХО 2. отсроченную ПХО 3. позднюю ПХО <p>А) (проводится до 48 ч); Б) (проводится до 24 ч с момента ранения) В) (проводится спустя 48 ч после ранения).</p>	<p>1Б 2А 3В</p>	№ 5 , стр. 573

Задания открытого типа

Ситуационные задачи/кейсы

№	Содержание задания	Правильный ответ	Источник
1.	Больной, 20 лет, доставлен с жалобами на сильные боли в	Предварительный диагноз: острый	№ 5, стр. 511

	<p>подбородочной области, начавшиеся утром и сопровождавшиеся потрясающим ознобом, подъемом температуры тела до 40,00С. При поступлении: температура тела 39,50С. Состояние тяжелое. Отек мягких тканей нижней губы и подбородочной области. Кожа этой области в цвете не изменена, собирается в складку. Пальпация безболезненна. Подчелюстные лимфоузлы увеличены с обеих сторон, пальпация их болезненна. В полости рта имеется коллатеральный отек окологлазничных мягких тканей с язычной и вестибулярной сторон альвеолярной части в переднем отделе нижней челюсти. На слизистой оболочке красной каймы нижней губы справа имеется образование округлой формы, выступающее над красной каймой, синюшного цвета, мягкое, безболезненное. Больного не беспокоит, отмечает медленный рост образования.</p> <p>Поставьте предварительный диагноз.</p>	<p>одонтогенный остеомиелит нижней челюсти подбородочной области.</p>	
2.	<p>Больной, 20 лет, доставлен с жалобами на сильные боли в подбородочной области, начавшиеся утром и сопровождавшиеся потрясающим ознобом, подъемом температуры тела до 40,00С. При поступлении: температура тела 39,50С. Состояние тяжелое. Отек мягких тканей нижней губы и подбородочной области. Кожа этой области в цвете не изменена, собирается в складку. Пальпация безболезненна. Подчелюстные лимфоузлы увеличены с обеих сторон, пальпация их болезненна. В полости рта имеется коллатеральный отек окологлазничных мягких тканей с язычной и вестибулярной сторон альвеолярной части в переднем отделе нижней челюсти. На слизистой оболочке красной каймы нижней губы справа имеется образование округлой формы, выступающее над красной каймой, синюшного цвета, мягкое, безболезненное. Больного не</p>	<p>Для постановки окончательного диагноза надо определить состояние зубов в очаге воспаления: болезненность при перкуссии, подвижность, наличие кариозных полостей, состояние окологлазничных мягких тканей в области верхней челюсти слева, цвет, при пальпации следует определить наличие болезненности и участков флюктуации, общий анализ крови и мочи.</p>	№ 5, стр. 511

	<p>беспокоит, отмечает медленный рост образования.</p> <p>Какие дополнительные сведения необходимы для постановки окончательного диагноза?</p>		
3.	<p>Больной, 20 лет, доставлен с жалобами на сильные боли в подбородочной области, начавшиеся утром и сопровождавшиеся потрясающим ознобом, подъемом температуры тела до 40,00С. При поступлении: температура тела 39,50С. Состояние тяжелое. Отек мягких тканей нижней губы и подбородочной области. Кожа этой области в цвете не изменена, собирается в складку. Пальпация безболезненна. Подчелюстные лимфоузлы увеличены с обеих сторон, пальпация их болезненна. В полости рта имеется коллатеральный отек окологубных мягких тканей с язычной и вестибулярной сторон альвеолярной части в переднем отделе нижней челюсти. На слизистой оболочке красной каймы нижней губы справа имеется образование округлой формы, выступающее над красной каймой, синюшного цвета, мягкое, безболезненное. Больного не беспокоит, отмечает медленный рост образования.</p> <p>Составьте план лечения.</p>	<p>План лечения: удаление причинных разрушенных зубов в области воспаления, вскрытие абсцессов с вестибулярной и язычной сторон альвеолярного отростка нижней челюсти слева и дренирование ран. Госпитализация больного. Лечение комплексное. Назначается противовоспалительная, дезинтоксикационная, дегидратационная терапии, витаминотерапия, симптоматическое лечение, терапия гипербарической оксигенацией.</p>	№ 5, стр. 511
4.	<p>Больной, 20 лет, доставлен с жалобами на сильные боли в подбородочной области, начавшиеся утром и сопровождавшиеся потрясающим ознобом, подъемом температуры тела до 40,00С. При поступлении: температура тела 39,50С. Состояние тяжелое. Отек мягких тканей нижней губы и подбородочной области. Кожа этой области в цвете не изменена, собирается в складку. Пальпация безболезненна. Подчелюстные лимфоузлы увеличены с обеих сторон, пальпация их болезненна. В полости рта имеется коллатеральный отек окологубных мягких тканей с язычной и вестибулярной сторон</p>	<p>Несущественным признаком является имеющееся новообразование на слизистой оболочке красной каймы нижней губы справа. Для составления плана лечения остеомиелита подбородочного отдела нижней челюсти оно значения не имеет.</p>	№ 5, стр. 511

	<p>альвеолярной части в переднем отделе нижней челюсти. На слизистой оболочке красной каймы нижней губы справа имеется образование округлой формы, выступающее над красной каймой, синюшного цвета, мягкое, безболезненное. Больного не беспокоит, отмечает медленный рост образования.</p> <p>Какие данные являются несущественными? Имеют ли они значение для составления плана лечения больного?</p>		
5.	<p>Больной, 20 лет, доставлен с жалобами на сильные боли в подбородочной области, начавшиеся утром и сопровождавшиеся потрясающим ознобом, подъемом температуры тела до 40,00С. При поступлении: температура тела 39,50С. Состояние тяжелое. Отек мягких тканей нижней губы и подбородочной области. Кожа этой области в цвете не изменена, собирается в складку. Пальпация безболезненна. Подчелюстные лимфоузлы увеличены с обеих сторон, пальпация их болезненна. В полости рта имеется коллатеральный отек окологлазничных мягких тканей с язычной и вестибулярной сторон альвеолярной части в переднем отделе нижней челюсти. На слизистой оболочке красной каймы нижней губы справа имеется образование округлой формы, выступающее над красной каймой, синюшного цвета, мягкое, безболезненное. Больного не беспокоит, отмечает медленный рост образования.</p> <p>Как осуществляется диспансеризация и реабилитация пациентов с данной патологией. Какова тактика обучения пациента основным гигиеническим мероприятиям оздоровительного характера и мероприятиям, направленным на предупреждение возникновения и (или) распространения стоматологических заболеваний,</p>	<p>Реабилитационные мероприятия направлены на раннее восстановление после хирургического вмешательства. Необходима санация полости рта для профилактики развития гнойно-воспалительных заболеваний челюстно-лицевой области.</p>	№ 5, стр. 511

	<i>их раннюю диагностику, выявление причин и условий их возникновения и развития.</i>		
--	---	--	--

Вопросы с развёрнутым ответом

№	Содержание задания	Правильный ответ	Источник
1.	Направленная тканевая регенерация	Создание оптимальных условий для роста и созревания (развития) органотипичной костной ткани в области костных дефектов с применением мембранной техники	№1 , стр. 854
2.	Периимплантит – это	Прогрессирующая резорбция окружающей имплантат костной ткани, вызванная и сопровождающаяся воспалительным процессом в мягких тканях окружающих имплантат.	№1 , стр. 854
3.	К дополнительным методам исследования для уточнения диагноза «злокачественное новообразование челюстно-лицевой области» относится	цитологический	№1 , стр. 854
4.	Симптомами саркомы верхней челюсти является	сукровичное выделение из носа экзофтальм	№1 , стр. 854
5.	Ранними симптомами периферических сарком челюстей являются	деформация челюсти, подвижности зубов	№1 , стр. 854

ПК – 1 готовность к осуществлению комплекса мероприятий, направленных на сохранение и укрепление здоровья и включающих в себя формирование здорового образа жизни, предупреждение возникновения и (или) распространения заболеваний, их раннюю диагностику, выявление причин и условий их возникновения и развития, а также направленных на устранение вредного влияния на здоровье человека факторов среды его обитания

Результаты освоения ОП (компетенции)	Результаты обучения по дисциплине
--------------------------------------	-----------------------------------

	Уметь
ПК – 1 готовность к осуществлению комплекса мероприятий, направленных на сохранение и укрепление здоровья и включающих в себя формирование здорового образа жизни, предупреждение возникновения и (или) распространения заболеваний, их раннюю диагностику, выявление причин и условий их возникновения и развития, а также направленных на устранение вредного влияния на здоровье человека факторов среды его обитания	1 - проводить консультации с больными по вопросам заболевания и проводимого лечения;

Задания закрытого типа

№	Содержание задания	Правильный ответ	Источник
Выберите один правильный ответ			
1.	<p>НЕЙРОТРОФИЧЕСКИЙ МЕХАНИЗМ ВОЗНИКНОВЕНИЯ ОДОНТОГЕННОГО ОСТЕОМИЕЛИТА ХАРАКТЕРИЗУЕТСЯ:</p> <p>А) длительным рефлекторным спазмом сосудов с нарушением кровообращения</p> <p>Б) закупоркой сосудов микробным эмболом</p> <p>В) сенсibilизацией организма и возникновением асептического воспаления</p> <p>Г) токсическим повреждением нижнего альвеолярного нерва</p> <p>Д) септициемией</p>	А) длительным рефлекторным спазмом сосудов с нарушением кровообращения	№5, стр.511
2.	<p>ОЧАГИ ГНОЙНОЙ ИНФИЛЬТРАЦИИ И ГНОЙНОЕ РАСПЛАВЛЕНИЕ КОСТНОГО МОЗГА НАБЛЮДАЮТСЯ ПРИ ОСТЕОМИЕЛИТЕ:</p> <p>А) в острой стадий</p> <p>Б) в подострой стадии</p> <p>В) хроническом с преобладанием деструктивных процессов</p>	А) в острой стадий	№5, стр.511

	Г) хроническом с преобладанием продуктивных, гиперпластических процессов Д) после секвестрэктомии		
Выберите несколько правильных ответов			
1.	ПРИЧИНОЙ РАЗВИТИЯ ТРАВМАТИЧЕСКОГО ОСТЕОМИЕЛИТА ЧЕЛЮСТЕЙ ЯВЛЯЕТСЯ: А) возраст больного Б) острый лимфаденит В) травма плохо изготовленным протезом Г) зуб или корень зуба в линии перелома Д) сила и направление повреждающего фактора	Г) зуб или корень зуба в линии перелома Д) сила и направление повреждающего фактора	№5, стр.511
2.	СЕРЬЕЗНЫМ ОСЛОЖНЕНИЕМ ФЛЕГМОН ВЕРХНИХ ОТДЕЛОВ ЛИЦА ЯВЛЯЕТСЯ: ж) паротит з) медиастинит и) флебит угловой вены к) парез лицевого нерва л) гематома мягких тканей м) тромбоз синусов головного мозга	В) флебит угловой вены Е) тромбоз синусов головного мозга	№5, стр.511
Установите последовательность/Сопоставьте понятия			
1.	1. Острые (экссудативные) периодонтиты. 2.Хронические (пролиферативные) периодонтиты. а – фиброзные; б – гранулирующие; в – гранулематозные а – серозные (ограниченные, разлитые); б – гнойные (ограниченные, разлитые).	1 а – серозные (ограниченные, разлитые); б – гнойные (ограниченные, разлитые). 2 а – фиброзные; б – гранулирующие; в – гранулематозные	№9, стр.79-80

Задания открытого типа

Ситуационные задачи/кейсы

№	Содержание задания	Правильный ответ	Источник
	<p>Пациентка С., 27 лет, жалуется на появление припухлости под нижней челюстью справа во время еды.</p> <p><i>Анамнез:</i> три дня назад во время каждого приема пищи стала появляться припухлость под нижней челюстью справа. После еды она постепенно уменьшается и через 15-30 минут исчезает.</p> <p><i>Объективно:</i> конфигурация лица не изменена. Правая поднижнечелюстная слюнная железа по сравнению с левой немного увеличена, имеет мягко-эластичную консистенцию. При массировании железы из ее протока выделяется небольшое количество прозрачного секрета. При бимануальной пальпации по ходу протока в передней трети определяется округлое, плотное, безболезненное образование около 4 мм в диаметре.</p> <p><i>С чем может быть связано появление припухлости под нижней челюстью во время еды?</i></p>	<p>С ретенцией секрета поднижнечелюстной слюнной железы.</p>	<p>№5, стр.564</p>
	<p>Пациентка С., 27 лет, жалуется на появление припухлости под нижней челюстью справа во время еды.</p> <p><i>Анамнез:</i> три дня назад во время каждого приема пищи стала появляться припухлость под нижней челюстью справа. После еды она постепенно уменьшается и через 15-30 минут исчезает.</p> <p><i>Объективно:</i> конфигурация лица не изменена. Правая поднижнечелюстная слюнная железа по сравнению с левой немного увеличена, имеет мягко-эластичную консистенцию. При массировании железы из ее протока выделяется небольшое количество прозрачного секрета. При бимануальной пальпации по ходу протока в передней трети определяется округлое, плотное, безболезненное образование около 4 мм в диаметре.</p> <p><i>Какое дополнительное обследование надо провести?</i></p>	<p>Рентгенограмму дна полости рта, УЗИ, при необходимости - сиалограмму.</p>	<p>№5, стр.564</p>

<p>Пациентка С., 27 лет, жалуется на появление припухлости под нижней челюстью справа во время еды.</p> <p><i>Анамнез:</i> три дня назад во время каждого приема пищи стала появляться припухлость под нижней челюстью справа. После еды она постепенно уменьшается и через 15-30 минут исчезает.</p> <p><i>Объективно:</i> конфигурация лица не изменена. Правая поднижнечелюстная слюнная железа по сравнению с левой немного увеличена, имеет мягко-эластичную консистенцию. При массировании железы из ее протока выделяется небольшое количество прозрачного секрета. При бимануальной пальпации по ходу протока в передней трети определяется округлое, плотное, безболезненное образование около 4 мм в диаметре.</p> <p>Какова методика лечения больной?</p>	<p>Хирургическое лечение: удаление камня из передней трети протока поднижнечелюстной слюнной железы.</p>	<p>№5, стр.564</p>
<p>Пациентка С., 27 лет, жалуется на появление припухлости под нижней челюстью справа во время еды.</p> <p><i>Анамнез:</i> три дня назад во время каждого приема пищи стала появляться припухлость под нижней челюстью справа. После еды она постепенно уменьшается и через 15-30 минут исчезает.</p> <p><i>Объективно:</i> конфигурация лица не изменена. Правая поднижнечелюстная слюнная железа по сравнению с левой немного увеличена, имеет мягко-эластичную консистенцию. При массировании железы из ее протока выделяется небольшое количество прозрачного секрета. При бимануальной пальпации по ходу протока в передней трети определяется округлое, плотное, безболезненное образование около 4 мм в диаметре.</p> <p>Установите трудоспособность.</p>	<p>Трудоспособен.</p>	<p>№5, стр.564</p>
<p>Пациентка С., 27 лет, жалуется на появление припухлости под нижней челюстью справа во время еды.</p>	<p>Наличие врожденного изгиба протока железы или его сужения,</p>	<p>№5, стр.564</p>

	<p><i>Анамнез:</i> три дня назад во время каждого приема пищи стала появляться припухлость под нижней челюстью справа. После еды она постепенно уменьшается и через 15-30 минут исчезает.</p> <p><i>Объективно:</i> конфигурация лица не изменена. Правая поднижнечелюстная слюнная железа по сравнению с левой немного увеличена, имеет мягко-эластичную консистенцию. При массировании железы из ее протока выделяется небольшое количество прозрачного секрета. При бимануальной пальпации по ходу протока в передней трети определяется округлое, плотное, безболезненное образование около 4 мм в диаметре.</p> <p>Каковы причины образования камня в слюнной железе?</p>	<p>нарушение обмена веществ.</p>	
--	---	----------------------------------	--

Вопросы с развёрнутым ответом

№	Содержание задания	Правильный ответ	Источник
6.	Остеоинтеграция - это	Прямая структурная и функциональная связь между высокодифференцированной живой костью и поверхностью опорного имплантата, выявляемая на уровне световой микроскопии	№5, стр. 854
7.	Контактный остеогенез – это	Процесс регенерации костной ткани непосредственно на поверхности имплантата	№5, стр. 854
8.	Аллогенный материал - это	Специально обработанная трупная кость	№5, стр. 854
9.	Ксеногенный материал - это	Материал животного происхождения	№5, стр. 854
10.	Аллопластический материал - это	Остеопластический материал синтетического происхождения	№5, стр. 854

ПК – 1 готовность к осуществлению комплекса мероприятий, направленных на сохранение и укрепление здоровья и включающих в себя формирование здорового

образа жизни, предупреждение возникновения и (или) распространения заболеваний, их раннюю диагностику, выявление причин и условий их возникновения и развития, а также направленных на устранение вредного влияния на здоровье человека факторов среды его обитания

Результаты освоения ОП (компетенции)	Результаты обучения по дисциплине
	Уметь
ПК – 1 готовность к осуществлению комплекса мероприятий, направленных на сохранение и укрепление здоровья и включающих в себя формирование здорового образа жизни, предупреждение возникновения и (или) распространения заболеваний, их раннюю диагностику, выявление причин и условий их возникновения и развития, а также направленных на устранение вредного влияния на здоровье человека факторов среды его обитания	2 - проводить беседы с пациентами по вопросам первично и вторичной профилактики стоматологических заболеваний;

Задания закрытого типа

№	Содержание задания	Правильный ответ	Источник
Выберите один правильный ответ			
1.	Основным методом лечения сарком челюстно-лицевой области является А) химиотерапия Б) хирургический В) лучевая терапия	Б) хирургический	№5 , стр.601
2.	Основным методом лечения фибром является: А) химиотерапия Б) лучевая терапия В) комбинированное лечение Г) иссечение в пределах здоровых тканей	Г) иссечение в пределах здоровых тканей	№5 , стр.601
Выберите несколько правильных ответов			
1.	К зубосохраняющим операциям относятся: А) резекция верхушки корня Б) Ампутация корня В) Операция удаления зуба	А) резекция верхушки корня Б) Ампутация корня Г) Гемисекция	№ 13, стр. 89

	Г) гемисекция		
2.	К хирургическим методам лечения хронических деструктивных форм периодонтита относится: А) резекция верхушки корня Б) Ампутация корня В) Операция удаления зуба Г) Гемисекция Д) Эндодонтическое лечение	А) резекция верхушки корня Б) Ампутация корня В) Операция удаления зуба Г) Гемисекция	№ 13 , стр. 89
	Установите последовательность/Сопоставьте понятия		
1.	А) Возбудители актиномикоза Б) Возбудитель туберкулеза	1) <i>A. naeslundii</i> , <i>A. viscosus</i> , <i>A. israelii</i> , <i>A. odontolyticus</i> 2) <i>Mycobacterium tuberculosis</i>	№ 5, стр. 559

Задания открытого типа

Ситуационные задачи/кейсы

№	Содержание задания	Правильный ответ	Источник
1.	<p>Женщина 70 лет впервые обратилась к врачу-стоматологу с жалобами на незаживающую «болячку» в подглазничной области справа. Появилась она около 2 месяцев назад, связывает с укусом насекомого, сама лечила чистотелом, внутренним салом, однако болячка меняла форму и увеличивалась в размере.</p> <p>При внешнем осмотре обращает на себя внимание возвышающееся опухолевидное образование в подглазничной области справа блюдцеподобно-неправильной формы, в центре изъязвленное с корочками, 1,0×1,5 см, цвет насыщеннее цвета окружающей кожи. При пальпации новообразование безболезненное, плотное в основании, ограниченно подвижное. Регионарные лимфатические узлы не пальпируются. Рот открывает в полном объеме, 4,5 см. Слизистая оболочка рта розовая, влажная, без патологических элементов. Прикус ортогнатический. Зубные ряды</p>	Базалиома кожи подглазничной области справа	№5 , стр. 643

	<p>полные благодаря несъёмным ортопедическим конструкциям.</p> <p><i>Поставьте предварительный диагноз.</i></p>		
2.	<p>Женщина 70 лет впервые обратилась к врачу-стоматологу с жалобами на незаживающую «болячку» в подглазничной области справа. Появилась она около 2 месяцев назад, связывает с укусом насекомого, сама лечила чистотелом, внутренним салом, однако болячка меняла форму и увеличивалась в размере.</p> <p>При внешнем осмотре обращает на себя внимание возвышающееся опухолевидное образование в подглазничной области справа блюдцеподобно-неправильной формы, в центре изъязвленное с корочками, 1,0×1,5 см, цвет насыщеннее цвета окружающей кожи. При пальпации новообразование безболезненное, плотное в основании, ограничено подвижное. Регионарные лимфатические узлы не пальпируются. Рот открывает в полном объёме, 4,5 см. Слизистая оболочка рта розовая, влажная, без патологических элементов. Прикус ортогнатический. Зубные ряды полные благодаря несъёмным ортопедическим конструкциям.</p> <p><i>Какова тактика врача-стоматолога при установлении вышеназванного диагноза?</i></p>	<p>Направить к врачу-онкологу для проведения цитологического исследования соскоба с новообразования с целью верификации диагноза.</p>	№5 , стр. 643
3.	<p>Женщина 70 лет впервые обратилась к врачу-стоматологу с жалобами на незаживающую «болячку» в подглазничной области справа. Появилась она около 2 месяцев назад, связывает с укусом насекомого, сама лечила чистотелом, внутренним салом, однако болячка меняла форму и увеличивалась в размере.</p> <p>При внешнем осмотре обращает на себя внимание возвышающееся опухолевидное образование в</p>	<p>Хирургический метод – иссечение новообразования в пределах здоровых тканей с пластикой местными тканями под местным обезболиванием в условиях операционной стоматологической поликлиники.</p> <p>Операционный материал направляется</p>	№5 , стр. 643

	<p>подглазничной области справа блюдцеподобно-неправильной формы, в центре изъязвленное с корочками, 1,0×1,5 см, цвет насыщеннее цвета окружающей кожи. При пальпации новообразование безболезненное, плотное в основании, ограниченно подвижное. Регионарные лимфатические узлы не пальпируются. Рот открывает в полном объеме, 4,5 см. Слизистая оболочка рта розовая, влажная, без патологических элементов. Прикус ортогнатический. Зубные ряды полные благодаря несъемным ортопедическим конструкциям.</p> <p><i>Предложите варианты лечения предполагаемой нозологии.</i></p>	<p>в онкологическое учреждение на патогистологическое исследование (ПГИ – эксцизионная биопсия).</p> <p>2. По результатам цитологического исследования (базалиома) – лучевое лечение: близкофокусная рентгенотерапия, которая назначается врачом-радиологом онкологического учреждения.</p>	
4.	<p>Женщина 70 лет впервые обратилась к врачу-стоматологу с жалобами на незаживающую «болячку» в подглазничной области справа. Появилась она около 2 месяцев назад, связывает с укусом насекомого, сама лечила чистотелом, внутренним салом, однако болячка меняла форму и увеличивалась в размере.</p> <p>При внешнем осмотре обращает на себя внимание возвышающееся опухолевидное образование в подглазничной области справа блюдцеподобно-неправильной формы, в центре изъязвленное с корочками, 1,0×1,5 см, цвет насыщеннее цвета окружающей кожи. При пальпации новообразование безболезненное, плотное в основании, ограниченно подвижное. Регионарные лимфатические узлы не пальпируются. Рот открывает в полном объеме, 4,5 см. Слизистая оболочка рта розовая, влажная, без патологических элементов. Прикус ортогнатический. Зубные ряды полные благодаря несъемным ортопедическим конструкциям.</p> <p><i>Какие дополнительные методы обследования</i></p>	<ul style="list-style-type: none"> - флюорография. - общий анализ крови, мочи. Кровь на RW, ВИЧ, гепатиты. - ЭКГ и заключение врача-терапевта участкового о возможности проведения специализированного лечения. 	№5 , стр. 643

	<i>целесообразно провести на долечевном этапе?</i>		
5.	<p>Женщина 70 лет впервые обратилась к врачу-стоматологу с жалобами на незаживающую «болячку» в подглазничной области справа. Появилась она около 2 месяцев назад, связывает с укусом насекомого, сама лечила чистотелом, внутренним салом, однако болячка меняла форму и увеличивалась в размере.</p> <p>При внешнем осмотре обращает на себя внимание возвышающееся опухолевидное образование в подглазничной области справа блюдцеподобно-неправильной формы, в центре изъязвленное с корочками, 1,0×1,5 см, цвет насыщеннее цвета окружающей кожи. При пальпации новообразование безболезненное, плотное в основании, ограниченно подвижное. Регионарные лимфатические узлы не пальпируются. Рот открывает в полном объёме, 4,5 см. Слизистая оболочка рта розовая, влажная, без патологических элементов. Прикус ортогнатический. Зубные ряды полные благодаря несъёмным ортопедическим конструкциям.</p> <p><i>Нуждается ли больная в диспансерном наблюдении после лечения? Если да, то к какой группе она относится, и каким специалистом наблюдается?</i></p>	Нуждается. После вышеописанного лечения она будет входить в 3 группу диспансеризации онкостоматологических больных. Диспансерное наблюдение этой больной будет проводить врач-онколог.	№5 , стр. 643

Вопросы с развёрнутым ответом

№	Содержание задания	Правильный ответ	Источник
1.	Особенности огнестрельных ранений верхней челюсти определяются её анатомическими признаками:	1.тонкие стенки верхней челюсти; 2.наличие контрфорсов; 3. наличие мощного альвеолярного отростка; 4. наличие верхнечелюстной	№1 , стр. 564

		пазухи, сообщающейся с полостью носа; 5. тесная связь верхней челюсти с костями скуловой, лба, носа, решётчатой, клиновидной и слёзной.	
2.	Проток околоушной слюнной железы открывается на слизистой оболочке:	щеки	№7 , стр. 17-33
3.	Проток околоушной слюнной железы открывается на уровне:	верхнего первого моляра	№7 , стр. 17-33
4.	Для объективного подтверждения ксеростомии используют:	сиалометрию	№7 , стр. 17-33
5.	Йодолипол — это:	жирорастворимое контрастное вещество;	№7 , стр. 17-33

ПК-5 готовность к диагностике стоматологических заболеваний и неотложных состояний в соответствии с Международной статистической классификацией болезней и проблем, связанных со здоровьем

Результаты освоения ОП (компетенции)	Результаты обучения по дисциплине
	Знать
ПК-5 готовность к диагностике стоматологических заболеваний и неотложных состояний в соответствии с Международной статистической классификацией болезней и проблем, связанных со здоровьем	1 - возрастные особенности строения челюстно-лицевой области.

Задания закрытого типа

№	Содержание задания	Правильный ответ	Источник
Выберите один правильный ответ			
1.	ИЗ АНАМНЕЗА РЕБЕНКА С ГИПОПЛАЗИЕЙ ПОСТОЯННЫХ ЗУБОВ НЕОБХОДИМО ОБРАТИТЬ ВНИМАНИЕ а) на состояние здоровья матери в период беременности б) на здоровье ребенка на первом году жизни в) на наличие у матери проф.вредностей	б) на здоровье ребенка на первом году жизни	№5 , стр. 276

	г) на характер течения родов моменты		
2.	КОРНИ МОЛОЧНЫХ ЗУБОВ ФОРМИРУЮТСЯ К а) 2 годам б) 3 годам в) 4 годам г) 5 годам д) 6 годам	г) 5 годам	№5 , стр. 276
Выберите несколько правильных ответов			
1.	ДЛЯ ОПРЕДЕЛЕНИЯ МЕТОДОВ ЭФФЕКТИВНОЙ ИНДИВИДУАЛЬНОЙ ПРОФИЛАКТИКИ КАРИЕСА ЗУБОВ В КОМПЛЕКСНОЕ ОБСЛЕДОВАНИЕ РЕБЕНКА ЦЕЛЕСООБРАЗНО ВКЛЮЧИТЬ а) физическое состояние (уровень соматического здоровья) б) исследование зубного налета в) исследование твердых тканей зубов г) исследование слюны	а) физическое состояние (уровень соматического здоровья) б) исследование зубного налета в) исследование твердых тканей зубов г) исследование слюны	№5 , стр. 276
2.	ДОПОЛНИТЕЛЬНЫЙ МЕТОД ОБСЛЕДОВАНИЯ ПРИ УШИБАХ ПОСТОЯННЫХ ЗУБОВ а) ЭОД б) рентгенологическое в) клинический анализ крови г) ни один из перечисленных выше д) термометрия	а) ЭОД б) рентгенологическое	№5 , стр. 276
Установите последовательность/Сопоставьте понятия			
1.	1) Подглазничная (инфраорбитальная) анестезия относится 2) Торусальная анестезия относится 3) мандибулярная анестезия относится	А) обезболивание на нижней челюсти Б) обезболиванию на нижней челюсти	№ 13 , стр. 39

Задания открытого типа

Ситуационные задачи/кейсы

№	Содержание задания	Правильный ответ	Источник
1.	Больной обратился к врачу хирургического кабинета стоматологической поликлиники с целью удаления зуба. Из анамнеза установлено, что у больного была	У пациента аллергическая реакция на новокаин в виде анафилактического шока по вине хирурга, который не учел, что	№5, стр.728

	<p>аллергическая реакция на инъекцию пенициллина.</p> <p>Больному проведена анестезия 2% раствором новокаина. Через 3-5 минут состояние больного ухудшилось.</p> <p>Объективные данные: выраженная бледность, цианоз, обильный пот, тахикардия, артериальное давление резко снизилось; появилось ощущение покалывания, зуд кожи лица, чувство страха, ощущение тяжести за грудиной и затрудненное дыхание.</p> <p>Определите неотложное состояние пациента.</p>	<p>пенициллин разводится новокаином.</p>	
2.	<p>Больной обратился к врачу хирургического кабинета стоматологической поликлиники с целью удаления зуба. Из анамнеза установлено, что у больного была аллергическая реакция на инъекцию пенициллина.</p> <p>Больному проведена анестезия 2% раствором новокаина. Через 3-5 минут состояние больного ухудшилось.</p> <p>Объективные данные: выраженная бледность, цианоз, обильный пот, тахикардия, артериальное давление резко снизилось; появилось ощущение покалывания, зуд кожи лица, чувство страха, ощущение тяжести за грудиной и затрудненное дыхание.</p> <p>Составьте алгоритм оказания неотложной помощи.</p>	<p>Алгоритм оказания неотложной помощи:</p> <p>а) обколоть место инъекции 0,1% р-ром адреналина с целью снижения скорости всасывания аллергена;</p> <p>б) срочно вызвать через третье лицо бригаду “скорой медицинской помощи” для оказания квалифицированной медицинской помощи;</p> <p>в) уложить пациента с опущенной головой, придать возвышенное положение нижним конечностям с целью притока крови к головному мозгу;</p> <p>г) расстегнуть стесняющую одежду и обеспечить доступ свежего воздуха;</p> <p>д) осуществлять контроль за состоянием пациента (АД, ЧДД, пульс);</p> <p>е) положить на место инъекции пузырь со льдом;</p> <p>ж) ввести антигистаминные препараты с целью</p>	№5, стр.728

		десенсибилизации (2% р-р супрастина или 2% р-р пипольфена или 1% р-р димедрола); приготовить противошоковый набор;	
3.	У девочки 14 лет при удалении зуба отмечается бледность, потливость, расширение зрачков. Затем потеря сознания. Определите неотложное состояние пациента.	В результате чувства страха у девочки возникло обморочное состояние.	№5, стр.728
4.	У девочки 14 лет при удалении зуба отмечается бледность, потливость, расширение зрачков. Затем потеря сознания.	Алгоритм оказания неотложной помощи: а) придать больной горизонтальное положение с приподнятыми ногами для улучшения мозгового кровообращения; б) вызвать скорую помощь; в) расстегнуть воротник, расслабить пояс для улучшения дыхания; г) поднести тампон, смоченный раствором нашатырного спирта, к носу с целью рефлекторного воздействия на центральную нервную систему (ЦНС); д) обрызгать лицо холодной водой, похлопать по лицу ладонями, растереть виски, грудь с целью рефлекторного изменения тонуса сосудов; е) периодически контролировать пульс и наблюдать за пациентом до прибытия скорой помощи;	№5, стр.728

5.	<p>Пациент А. 65 лет обратился в стоматологическую клинику с жалобами на постоянную ноющую боль в области лунки удалённого 4.7 зуба с иррадиацией в ухо, запах изо рта. Развитие настоящего заболевания: со слов пациента, 3 дня назад был удалён 4.7 зуб по поводу хронического периодонтита. Со вчерашнего вечера боль усилилась. Перенесённые и сопутствующие заболевания: со слов пациента, гипертоническая болезнь, гастрит, ВИЧ, сифилис, гепатит отрицает. Аллергоanamnez не отягощён. Общее состояние удовлетворительное. Температура тела 36,9°C. Местный статус: конфигурация лица не изменена. Открывание рта свободное. Поднижнечелюстные лимфатические узлы справа увеличены, слабо болезненны при пальпации, не спаяны с окружающими тканями. В полости рта: края лунки удалённого 4.7 зуба покрыты фибринозным налётом. В альвеоле удалённого 4.7 зуба сгусток отсутствует, лунка заполнена остатками пищи. Слизистая оболочка в области лунки удалённого 4.7 зуба гиперемирована, отёчна, болезненна при пальпации.</p> <p><i>Поставьте диагноз и укажите наиболее существенные для данного заболевания симптомы.</i></p>	1. Альвеолит лунки удалённого 4.7 зуба.	№5, стр.728
----	--	---	-------------

Вопросы с развёрнутым ответом

№	Содержание задания	Правильный ответ	Источник
1.	<p>ПРОВЕДИТЕ ПРЕДОПЕРАЦИОННУЮ МЕДИКАМЕНТОЗНУЮ ПОДГОТОВКУ ЛИЦАМ ПОЖИЛОГО ВОЗРАСТА ПРИ УДАЛЕНИИ ЗУБОВ ПО ЭКСТРЕННЫМ ПОКАЗАНИЯМ:</p>	Седативные препараты	№13 , стр. 18
2.	<p>ОСНОВНЫМ КРИТЕРИЯМИ ДЛЯ ОКАЗАНИЯ СТОМАТОЛОГИЧЕСКОЙ ХИРУРГИЧЕСКОЙ ПОМОЩИ</p>	выбор обезболивания	№ 13 , стр.17

	ЛИЦАМ С СОПУТСТВУЮЩИМИ ЗАБОЛЕВАНИЯМИ В УСЛОВИЯХ ПОЛИКЛИНИКИ ЯВЛЯЕТСЯ:		
3.	БОЛЬНЫМ С НАРУШЕНИЕМ ФУНКЦИИ ПЕЧЕНИ КАКОЙ АНЕСТЕТИК ЛУЧШЕ ИСПОЛЬЗОВАТЬ:	мепивакаин	№ 13, стр. 14
4.	ПРИ КАКИХ СОПУТСТВУЮЩИХ ЗАБОЛЕВАНИЯХ УДАЛЕНИЕ ЗУБОВ ПРОВОДИТСЯ ТОЛЬКО В УСЛОВИЯХ СТАЦИОНАРА:	инфаркт в анамнезе 2 месяца назад	№ 13, стр. 20
5.	ВЕРХНЕЧЕЛЮСТНАЯ ПАЗУХА СООБЩАЕТСЯ С ПОЛОСТЬЮ НОСА ЧЕРЕЗ СОУСТЬЕ, РАСПОЛОЖЕННОЕ В НОСОВОМ ХОДУ:	В среднем носовом ходу	№ 1, стр.375

ПК-5 готовность к диагностике стоматологических заболеваний и неотложных состояний в соответствии с Международной статистической классификацией болезней и проблем, связанных со здоровьем

Результаты освоения ОП (компетенции)	Результаты обучения по дисциплине
	Знать
ПК-5 готовность к диагностике стоматологических заболеваний и неотложных состояний в соответствии с Международной статистической классификацией болезней и проблем, связанных со здоровьем	2 – основные, дополнительные, специальные методы диагностики заболеваний и травм ЧЛЮ.

Задания закрытого типа

№	Содержание задания	Правильный ответ	Источник
Выберите один правильный ответ			
1.	БОЛИ ПРИ НЕВРАЛГИИ II ВЕТВИ ТРОЙНИЧНОГО НЕРВА РАСПРОСТРАНЯЮТСЯ А) в нижней трети лица Б) в средней трети лица В) по всему лицу Г) в верхней трети лица	Б) в средней трети лица	№5 , стр.607

	Д) в затылочной области		
2.	БОЛИ ПРИ НЕВРАЛГИИ III ВЕТВИ ТРОЙНИЧНОГО НЕРВА РАСПРОСТРАНЯЮТСЯ А) в нижней трети лица Б) в средней трети лица В) по всему лицу Г) в затылочной области Д) в верхней трети лица	А) в нижней трети лица	№5 , стр.607
Выберите несколько правильных ответов			
1.	Существуют следующие частные методы обследования слюнных желез: А) зондирование выводных протоков слюнных желез; Б) обзорная рентгенография слюнных желез; В) сиалометрия; Г) сиалография; Д) пантомосиалография; Е) цитологическое исследование секрета; Ж) качественный анализ слюны. З) осмотр	А) зондирование выводных протоков слюнных желез; Б) обзорная рентгенография слюнных желез; В) сиалометрия; Г) сиалография; Д) пантомосиалография; Е) цитологическое исследование секрета; Ж) качественный анализ слюны.	№ 7, стр. 21
2.	Диагностика перфорации верхнечелюстной пазухи (ороантрального сообщения): А) из лунки удаленного зуба выделяется кровь с пузырьками воздуха (кровянистая пена); Б) при зондировании (тупым зондом, хирургической ложкой) инструмент беспрепятственно попадает в верхнечелюстную полость; В) пальпация Г) аускультация	А) из лунки удаленного зуба выделяется кровь с пузырьками воздуха (кровянистая пена); Б) при зондировании (тупым зондом, хирургической ложкой) инструмент беспрепятственно попадает в верхнечелюстную полость;	№9 , стр. 73
Установите последовательность/Сопоставьте понятия			
1.	1. Острые (экссудативные) периодонтиты. 2. Хронические (пролиферативные) периодонтиты.	а – фиброзные; б – гранулирующие; в – гранулематозные а – серозные (ограниченные, разлитые); б – гнойные (ограниченные, разлитые).	№9, стр.79-80

Задания открытого типа

Ситуационные задачи/кейсы

№	Содержание задания	Правильный ответ	Источник
1.	<p>Пациент К., 50 лет, жалуется на обильное слюноотделение, появившееся более года назад. Находится на диспансерном учете у невропатолога по поводу аденомы гипофиза.</p> <p>Объективно: при пальпации слюнные железы не увеличены, мягкие, безболезненные. Открывание рта свободное. Из устьев выводных протоков околоушных, подчелюстных слюнных желез выделяется чистая слюна. В полости рта много свободной слюны. Слизистая оболочка полости рта обильно увлажнена.</p> <p>Какой метод исследования слюнных желез нужно использовать для уточнения диагноза?</p>	Сиалометрию.	№5 , стр. 564
2.	<p>Пациент К., 50 лет, жалуется на обильное слюноотделение, появившееся более года назад. Находится на диспансерном учете у невропатолога по поводу аденомы гипофиза.</p> <p>Объективно: при пальпации слюнные железы не увеличены, мягкие, безболезненные. Открывание рта свободное. Из устьев выводных протоков околоушных, подчелюстных слюнных желез выделяется чистая слюна. В полости рта много свободной слюны. Слизистая оболочка полости рта обильно увлажнена.</p> <p>Как выполняют это исследование?</p>	Метод Т.Б. Андреевой: перед исследованием пациенту дают внутрь 8 капель 1% раствора пилокарпина, через 20 мин в проток железы вводят металлическую канюлю или полиэтиленовый катетер. В течение 20 мин проводят забор слюны в мерную пробирку.	№5 , стр. 564
3.	<p>Пациент К., 50 лет, жалуется на обильное слюноотделение, появившееся более года назад. Находится на диспансерном учете у невропатолога по поводу аденомы гипофиза.</p>	Сбор смешанной и протоковой слюны, стимулированной и нестимулированной. Другой метод сбора слюны: на устье протока	№5 , стр. 564

	<p>Объективно: при пальпации слюнные железы не увеличены, мягкие, безболезненные. Открывание рта свободное. Из устьев выводных протоков околоушных, подчелюстных слюнных желез выделяется чистая слюна. В полости рта много свободной слюны. Слизистая оболочка полости рта обильно увлажнена.</p> <p>Какие еще существуют методики сиалометрии?</p>	<p>накладывают капсулу Лешли–Ющенко–Красногорского. В течение 5 мин собирают слюну в мерную пробирку.</p>	
4.	<p>Пациент К., 50 лет, жалуется на обильное слюноотделение, появившееся более года назад. Находится на диспансерном учете у невропатолога по поводу аденомы гипофиза.</p> <p>Объективно: при пальпации слюнные железы не увеличены, мягкие, безболезненные. Открывание рта свободное. Из устьев выводных протоков околоушных, подчелюстных слюнных желез выделяется чистая слюна. В полости рта много свободной слюны. Слизистая оболочка полости рта обильно увлажнена.</p> <p>Какой метод является альтернативой сиалометрии?</p>	<p>Радиосиалография.</p>	<p>№5 , стр. 564</p>
5.	<p>Пациент К., 50 лет, жалуется на обильное слюноотделение, появившееся более года назад. Находится на диспансерном учете у невропатолога по поводу аденомы гипофиза.</p> <p>Объективно: при пальпации слюнные железы не увеличены, мягкие, безболезненные. Открывание рта свободное. Из устьев выводных протоков околоушных, подчелюстных слюнных желез выделяется чистая слюна. В полости рта много свободной слюны. Слизистая оболочка полости рта обильно увлажнена.</p> <p>Какова тактика лечения этого пациента?</p>	<p>Лечение аденомы гипофиза. После ее удаления, если гиперсаливация будет носить истинный характер, назначить рентгенотерапию.</p>	<p>№5 , стр. 564</p>

Вопросы с развёрнутым ответом

№	Содержание задания	Правильный ответ	Источник
1.	Обзорную рентгенографию слюнных желез применяют для	определения рентгеноконтрастных конкрементов	№5 , стр. 564
2.	Сиалометрия - это	количественный метод, позволяющий оценить секреторную функцию слюнных желез за единицу времени.	№5 , стр. 564
3.	Сиалография - это	рентгенография слюнных желез с применением искусственного контрастирования.	№5 , стр. 564
4.	Пантомосиалография - это	метод одновременного рентгеноконтрастного исследования двух и более больших слюнных желез с последующей панорамной томографией.	№5 , стр. 564
5.	Компьютерная томография (КТ) слюнных желез – это	метод послойного сканирования тканей, который используют для изучения структурных изменений больших слюнных желез.	№ 7 , стр.34

ПК-5 готовность к диагностике стоматологических заболеваний и неотложных состояний в соответствии с Международной статистической классификацией болезней и проблем, связанных со здоровьем

Результаты освоения ОП (компетенции)	Результаты обучения по дисциплине
	Знать
ПК-5 готовность к диагностике стоматологических заболеваний и неотложных состояний в соответствии с Международной статистической классификацией болезней и проблем, связанных со здоровьем	3 – этиологию, патогенез, ведущие клинические проявления, методы диагностики, лабораторные показатели и исходы основных хирургических стоматологических заболеваний ЧЛЮ.

Задания закрытого типа

№	Содержание задания	Правильный ответ	Источник
Выберите один правильный ответ			
1.	<p>НЕЙРОТРОФИЧЕСКИЙ МЕХАНИЗМ ВОЗНИКНОВЕНИЯ ОДОНТОГЕННОГО ОСТЕОМИЕЛИТА ХАРАКТЕРИЗУЕТСЯ:</p> <p>А) длительным рефлекторным спазмом сосудов с нарушением кровообращения</p> <p>Б) закупоркой сосудов микробным эмболом</p> <p>В) сенсibiliзацией организма и возникновением асептического воспаления</p> <p>Г) токсическим повреждением нижнего альвеолярного нерва</p> <p>Д) септицемией</p>	<p>А) длительным рефлекторным спазмом сосудов с нарушением кровообращения</p>	№5, стр.511
2.	<p>ОЧАГИ ГНОЙНОЙ ИНФИЛЬТРАЦИИ И ГНОЙНОЕ РАСПЛАВЛЕНИЕ КОСТНОГО МОЗГА НАБЛЮДАЮТСЯ ПРИ ОСТЕОМИЕЛИТЕ:</p> <p>А) в острой стадий</p> <p>Б) в подострой стадии</p> <p>В) хроническом с преобладанием деструктивных процессов</p> <p>Г) хроническом с преобладанием продуктивных, гиперпластических процессов</p> <p>Д) после секвестрэктомии</p>	<p>А) в острой стадий</p>	№5, стр.511
Выберите несколько правильных ответов			
1.	<p>ПРИЧИНОЙ РАЗВИТИЯ ТРАВМАТИЧЕСКОГО ОСТЕОМИЕЛИТА ЧЕЛЮСТЕЙ ЯВЛЯЕТСЯ:</p> <p>А) возраст больного</p> <p>Б) острый лимфаденит</p> <p>В) травма плохо изготовленным протезом</p> <p>Г) зуб или корень зуба в линии перелома</p> <p>Д) сила и направление повреждающего фактора</p>	<p>Г) зуб или корень зуба в линии перелома</p> <p>Д) сила и направление повреждающего фактора</p>	№5, стр.511

2.	<p>СЕРЬЕЗНЫМ ОСЛОЖНЕНИЕМ ФЛЕГМОН ВЕРХНИХ ОТДЕЛОВ ЛИЦА ЯВЛЯЕТСЯ:</p> <p>н) паротит о) медиастинит п) флебит угловой вены р) парез лицевого нерва с) гематома мягких тканей т) тромбоз синусов головного мозга</p>	<p>В) флебит угловой вены Е) тромбоз синусов головного мозга</p>	№5, стр.511
Установите последовательность/Сопоставьте понятия			
1.	<p>1. Острые (экссудативные) периодонтиты.</p> <p>2. Хронические (пролиферативные) периодонтиты.</p> <p>а – фиброзные; б – гранулирующие; в – гранулематозные</p> <p>а – серозные (ограниченные, разлитые); б – гнойные (ограниченные, разлитые).</p>	<p>1 а – серозные (ограниченные, разлитые); б – гнойные (ограниченные, разлитые).</p> <p>2 а – фиброзные; б – гранулирующие; в – гранулематозные</p>	№9, стр.79-80

Задания открытого типа

Ситуационные задачи/кейсы

№	Содержание задания	Правильный ответ	Источник
	<p>Пациентка С., 27 лет, жалуется на появление припухлости под нижней челюстью справа во время еды.</p> <p><i>Анамнез:</i> три дня назад во время каждого приема пищи стала появляться припухлость под нижней челюстью справа. После еды она постепенно уменьшается и через 15-30 минут исчезает.</p> <p><i>Объективно:</i> конфигурация лица не изменена. Правая поднижнечелюстная слюнная железа по сравнению с левой немного увеличена, имеет мягко-эластичную консистенцию. При массировании железы из ее протока выделяется небольшое количество прозрачного секрета. При бимануальной</p>	<p>С ретенцией секрета поднижнечелюстной слюнной железы.</p>	№5, стр.564

	<p>пальпации по ходу протока в передней трети определяется округлое, плотное, безболезненное образование около 4 мм в диаметре.</p> <p><i>С чем может быть связано появление припухлости под нижней челюстью во время еды?</i></p>		
	<p>Пациентка С., 27 лет, жалуется на появление припухлости под нижней челюстью справа во время еды.</p> <p><i>Анамнез:</i> три дня назад во время каждого приема пищи стала появляться припухлость под нижней челюстью справа. После еды она постепенно уменьшается и через 15-30 минут исчезает.</p> <p><i>Объективно:</i> конфигурация лица не изменена. Правая поднижнечелюстная слюнная железа по сравнению с левой немного увеличена, имеет мягко-эластичную консистенцию. При массировании железы из ее протока выделяется небольшое количество прозрачного секрета. При бимануальной пальпации по ходу протока в передней трети определяется округлое, плотное, безболезненное образование около 4 мм в диаметре.</p> <p><i>Какое дополнительное обследование надо провести?</i></p>	<p>Рентгенограмму дна полости рта, УЗИ, при необходимости - сиалограмму.</p>	<p>№5, стр.564</p>
	<p>Пациентка С., 27 лет, жалуется на появление припухлости под нижней челюстью справа во время еды.</p> <p><i>Анамнез:</i> три дня назад во время каждого приема пищи стала появляться припухлость под нижней челюстью справа. После еды она постепенно уменьшается и через 15-30 минут исчезает.</p> <p><i>Объективно:</i> конфигурация лица не изменена. Правая поднижнечелюстная слюнная железа по сравнению с левой немного увеличена, имеет мягко-эластичную консистенцию. При массировании железы из ее протока выделяется небольшое количество прозрачного секрета. При бимануальной пальпации по ходу протока в передней трети определяется</p>	<p>Хирургическое лечение: удаление камня из передней трети протока поднижнечелюстной слюнной железы.</p>	<p>№5, стр.564</p>

	<p>округлое, плотное, безболезненное образование около 4 мм в диаметре. Какова методика лечения больной?</p>		
	<p>Пациентка С., 27 лет, жалуется на появление припухлости под нижней челюстью справа во время еды. <i>Анамнез:</i> три дня назад во время каждого приема пищи стала появляться припухлость под нижней челюстью справа. После еды она постепенно уменьшается и через 15-30 минут исчезает. <i>Объективно:</i> конфигурация лица не изменена. Правая поднижнечелюстная слюнная железа по сравнению с левой немного увеличена, имеет мягко-эластичную консистенцию. При массировании железы из ее протока выделяется небольшое количество прозрачного секрета. При бимануальной пальпации по ходу протока в передней трети определяется округлое, плотное, безболезненное образование около 4 мм в диаметре. Установите трудоспособность.</p>	Трудоспособен.	№5, стр.564
	<p>Пациентка С., 27 лет, жалуется на появление припухлости под нижней челюстью справа во время еды. <i>Анамнез:</i> три дня назад во время каждого приема пищи стала появляться припухлость под нижней челюстью справа. После еды она постепенно уменьшается и через 15-30 минут исчезает. <i>Объективно:</i> конфигурация лица не изменена. Правая поднижнечелюстная слюнная железа по сравнению с левой немного увеличена, имеет мягко-эластичную консистенцию. При массировании железы из ее протока выделяется небольшое количество прозрачного секрета. При бимануальной пальпации по ходу протока в передней трети определяется округлое, плотное, безболезненное образование около 4 мм в диаметре.</p>	Наличие врожденного изгиба протока железы или его сужения, нарушение обмена веществ.	№5, стр.564

	Каковы причины образования камня в слюнной железе?		
--	---	--	--

Вопросы с развёрнутым ответом

№	Содержание задания	Правильный ответ	Источник
1.	Остеоинтеграция - это	Прямая структурная и функциональная связь между высокодифференцированной живой костью и поверхностью опорного имплантата, выявляемая на уровне световой микроскопии	№5, стр. 854
2.	Контактный остеогенез – это	Процесс регенерации костной ткани непосредственно на поверхности имплантата	№5, стр. 854
3.	Аллогенный материал - это	Специально обработанная трупная кость	№5, стр. 854
4.	Ксеногенный материал - это	Материал животного происхождения	№5, стр. 854
5.	Аллопластический материал - это	Остеопластический материал синтетического происхождения	№5, стр. 854

ПК-5 готовность к диагностике стоматологических заболеваний и неотложных состояний в соответствии с Международной статистической классификацией болезней и проблем, связанных со здоровьем

Результаты освоения ОП (компетенции)	Результаты обучения по дисциплине
	Уметь
ПК-5 готовность к диагностике стоматологических заболеваний и неотложных состояний в соответствии с Международной статистической классификацией болезней и проблем, связанных со здоровьем	1 - интерпретировать результаты оценки стоматологического статуса для постановки диагноза;

Задания закрытого типа

№	Содержание задания	Правильный ответ	Источник
Выберите один правильный ответ			
1.	Для диагностики нарушенного носового дыхания используют А) пробу с глотком воды Б) электромиографию В) ринопневмометрию Г) электрокардиографию	А) пробу с глотком воды	№1 , стр.375-401
2.	Заболевание пародонта, протекающее без нарушения целостности зубодесневого прикрепления А) пародонтит Б) гингивит В) пародонтоз Г) пародонтома	Б) гингивит	№5 , стр. 360
Выберите несколько правильных ответов			
1.	Приступая к сердечно-легочной реанимации необходимо: а) убедиться в отсутствии опасности для себя и пострадавшего; б) осторожно встряхнуть пострадавшего за плечи; в) громко обратиться к нему: «Вам нужна помощь?»; г) призвать на помощь «Помогите, человеку плохо!»	А, Б, В, Г	№1 , стр. 106
2.	Для пресинкопального состояния характерно: а) резкая слабость; б) потемнение в глазах; в) потливость;	А, Б, В,	№1 , стр. 106
Установите последовательность/Сопоставьте понятия			
1.	1. Наиболее частой причиной обморока у молодых является: 2. Наиболее частой причиной обморока у пожилых является: А) нарушения ритма и проводимости сердца; Б) нарушение нервной регуляции сосудистого тонуса	1А 2Б	№ 1 , стр. 106

Задания открытого типа

Ситуационные задачи/кейсы

№	Содержание задания	Правильный ответ	Источник
1.	<p>Больной, 27 лет, доставлен с жалобами на сильные боли в подбородочной области, начавшиеся утром и сопровождавшиеся потрясающим ознобом, подъемом температуры тела до 40,00С. При поступлении: температура тела 39,50С. Состояние тяжелое. Отек мягких тканей нижней губы и подбородочной области. Кожа этой области в цвете не изменена, собирается в складку. Пальпация безболезненна. Подчелюстные лимфоузлы увеличены с обеих сторон, пальпация их болезненна. В полости рта имеется коллатеральный отек окологлазничных мягких тканей с язычной и вестибулярной сторон альвеолярной части в переднем отделе нижней челюсти. На слизистой оболочке красной каймы нижней губы справа имеется образование округлой формы, выступающее над красной каймой, синюшного цвета, мягкое, безболезненное. Больного не беспокоит, отмечает медленный рост образования.</p> <p>Поставьте предварительный диагноз.</p>	<p>Предварительный диагноз: острый одонтогенный остеомиелит нижней челюсти подбородочной области.</p>	<p>№5 , стр. 511</p>
2.	<p>Больной, 27 лет, доставлен с жалобами на сильные боли в подбородочной области, начавшиеся утром и сопровождавшиеся потрясающим ознобом, подъемом температуры тела до 40,00С. При поступлении: температура тела 39,50С. Состояние тяжелое. Отек мягких тканей нижней губы и подбородочной области. Кожа этой области в цвете не изменена, собирается в складку. Пальпация безболезненна. Подчелюстные лимфоузлы увеличены с обеих сторон, пальпация их болезненна. В полости рта имеется коллатеральный отек окологлазничных мягких тканей с язычной и вестибулярной сторон</p>	<p>Для постановки окончательного диагноза надо определить состояние зубов в очаге воспаления: болезненность при перкуссии, подвижность, наличие кариозных полостей, состояние окологлазничных мягких тканей в области верхней челюсти слева, цвет, при пальпации следует определить наличие болезненности и</p>	<p>№5 , стр. 511</p>

	<p>альвеолярной части в переднем отделе нижней челюсти. На слизистой оболочке красной каймы нижней губы справа имеется образование округлой формы, выступающее над красной каймой, синюшного цвета, мягкое, безболезненное. Больного не беспокоит, отмечает медленный рост образования.</p> <p>Какие дополнительные сведения необходимы для постановки окончательного диагноза?</p>	участков флюктуации, общий анализ крови и мочи.	
3.	<p>Больной, 27 лет, доставлен с жалобами на сильные боли в подбородочной области, начавшиеся утром и сопровождавшиеся потрясающим ознобом, подъемом температуры тела до 40,00С. При поступлении: температура тела 39,50С. Состояние тяжелое. Отек мягких тканей нижней губы и подбородочной области. Кожа этой области в цвете не изменена, собирается в складку. Пальпация безболезненна. Подчелюстные лимфоузлы увеличены с обеих сторон, пальпация их болезненна. В полости рта имеется коллатеральный отек околочелюстных мягких тканей с язычной и вестибулярной сторон альвеолярной части в переднем отделе нижней челюсти. На слизистой оболочке красной каймы нижней губы справа имеется образование округлой формы, выступающее над красной каймой, синюшного цвета, мягкое, безболезненное. Больного не беспокоит, отмечает медленный рост образования.</p> <p>Составьте план лечения.</p>	<p>План лечения: удаление причинных разрушенных зубов в области воспаления, вскрытие абсцессов с вестибулярной и язычной сторон альвеолярного отростка нижней челюсти слева и дренирование ран. Госпитализация больного. Лечение комплексное. Назначается противовоспалительная, дезинтоксикационная, дегидратационная терапии, витаминотерапия, симптоматическое лечение, терапия гипербарической оксигенацией.</p>	№5 , стр. 511
4.	<p>Больной, 27 лет, доставлен с жалобами на сильные боли в подбородочной области, начавшиеся утром и сопровождавшиеся потрясающим ознобом, подъемом температуры тела до 40,00С. При поступлении: температура тела 39,50С. Состояние тяжелое. Отек мягких тканей нижней губы и подбородочной области. Кожа этой</p>	<p>Несущественным признаком является имеющееся новообразование на слизистой оболочке красной каймы нижней губы справа. Для составления плана лечения остеомиелита подбородочного отдела</p>	№5 , стр. 511

	<p>области в цвете не изменена, собирается в складку. Пальпация безболезненна. Подчелюстные лимфоузлы увеличены с обеих сторон, пальпация их болезненна. В полости рта имеется коллатеральный отек окологлазничных мягких тканей с язычной и вестибулярной сторон альвеолярной части в переднем отделе нижней челюсти. На слизистой оболочке красной каймы нижней губы справа имеется образование округлой формы, выступающее над красной каймой, синюшного цвета, мягкое, безболезненное. Больного не беспокоит, отмечает медленный рост образования.</p> <p>Какие данные являются несущественными? Имеют ли они значение для составления плана лечения больного?</p>	<p>нижней челюсти оно значения не имеет.</p>	
5.	<p>Больной, 27 лет, доставлен с жалобами на сильные боли в подбородочной области, начавшиеся утром и сопровождавшиеся потрясающим ознобом, подъемом температуры тела до 40,00С. При поступлении: температура тела 39,50С. Состояние тяжелое. Отек мягких тканей нижней губы и подбородочной области. Кожа этой области в цвете не изменена, собирается в складку. Пальпация безболезненна. Подчелюстные лимфоузлы увеличены с обеих сторон, пальпация их болезненна. В полости рта имеется коллатеральный отек окологлазничных мягких тканей с язычной и вестибулярной сторон альвеолярной части в переднем отделе нижней челюсти. На слизистой оболочке красной каймы нижней губы справа имеется образование округлой формы, выступающее над красной каймой, синюшного цвета, мягкое, безболезненное. Больного не беспокоит, отмечает медленный рост образования.</p> <p>Как осуществляется диспансеризация и реабилитация пациентов с данной патологией.</p>	<p>Санация полости рта, не допущение развития общего септического состояния. Реабилитация пациента в послеоперационном периоде.</p>	№5 , стр. 511

	<p><i>Какова тактика обучения пациента основным гигиеническим мероприятиям оздоровительного характера и мероприятиям, направленным на предупреждение возникновения и (или) распространения стоматологических заболеваний, их раннюю диагностику, выявление причин и условий их возникновения и развития.</i></p>		
--	--	--	--

Вопросы с развёрнутым ответом

№	Содержание задания	Правильный ответ	Источник
1.	Реабилитация – это:	<p>координированное применение медицинских, социальных, педагогических и профессиональных мероприятий в целях подготовки индивидуума на оптимум трудоспособности</p>	№ 1, стр.777
2.	Барьерная функция пародонта обеспечивается:	<p>тургором десны, состоянием мукополисахаридов, особенностями строения и функции десневой бороздки, антибактериальной функцией слюны за счет лизоцима, наличием тучных клеток</p>	№ 5, стр.3 68
3.	К методам функциональной диагностики, используемые в пародонтологии относятся:	<p>реопародонтография, остеометрия, полярография, биомикроскопия</p>	№ 5, стр.3 68
4.	К основным задачам амбулаторно-поликлинического этапа реабилитации относятся:	<p>диспансерное динамическое наблюдение, проведение вторичной профилактики, рациональное</p>	№ 5, стр.3 68

		трудоустройство пациентов и поддержание или улучшение их трудоспособности	
5.	Реабилитация может быть:	Медицинской, психологической, профессиональной, социальной	№1 , стр.777

ПК-5 готовность к диагностике стоматологических заболеваний и неотложных состояний в соответствии с Международной статистической классификацией болезней и проблем, связанных со здоровьем

Результаты освоения ОП (компетенции)	Результаты обучения по дисциплине
	Уметь
ПК-5 готовность к диагностике стоматологических заболеваний и неотложных состояний в соответствии с Международной статистической классификацией болезней и проблем, связанных со здоровьем	2 - обосновать необходимость полноценного обследования пациента с воспалительными, травматическими, опухолевыми заболеваниями ЧЛЮ;

Задания закрытого типа

№	Содержание задания	Правильный ответ	Источник
Выберите один правильный ответ			
1.	Причиной развития флегмоны крыловидно-нижнечелюстного пространства является воспалительный процесс в области: А) верхней губы, Б) третьих моляров, В) зубов верхней челюсти, Г) лимфатических узлов щечной области, Д) периоста с небной стороны.	Б) третьих моляров	№5 , стр.511
2.	Какая киста челюсти относится к одонтогенной? А) носонебная; Б) глобуломаксиллярная;	Г) радикулярная	№5 , стр.511

	В) носоальвеолярная; Г) радикулярная		
Выберите несколько правильных ответов			
1.	Отметьте причины смещения отломков при переломах нижней челюсти мирного и военного времени: А) направление и сила удара Б) воспалительная контрактура В) тяга жевательных мышц Г) масса отломков Д) подвижность зубов	А) направление и сила удара В) тяга жевательных мышц Г) масса отломков	№5 , стр. 572
2.	Укажите основные симптомы при переломах нижней челюсти со смещением отломков: А) боли в нижней челюсти и невозможность пережевывания пищи Б) биоэлектрическая активность жевательных мышц не нарушена В) нарушение прикуса Г) наличие «ступеньки» по краю нижней челюсти Д) положительный симптом нагрузки	А) боли в нижней челюсти и невозможность пережевывания пищи В) нарушение прикуса Г) наличие «ступеньки» по краю нижней челюсти	№5 , стр. 572
Установите последовательность/Сопоставьте понятия			
1.	Дополнительные методы исследования: 1) функциональные; 2) лабораторные. Название: а) цитологический метод; б) гистологический метод; в) полярография; г) реодентография; д) реопародонтография; е) серологический метод; ж) биомикроскопия	а) 1а,г,д; 2б,в,е,ж б) 1в,г,д,ж; 2а,б,е	№ 5 , стр. 48

Задания открытого типа

Ситуационные задачи/кейсы

№	Содержание задания	Правильный ответ	Источник
1.	Мужчина 27 лет обратился к врачу-стоматологу с жалобами на	Карбункул в области подбородка справа.	№ 5, стр. 548

	<p>болезненную припухлость в области подбородка справа, недомогание.</p> <p>Из анамнеза выяснено, что последние 2 недели работал на открытом воздухе, дня 4 назад появился фурункул подбородка справа, лечился народными средствами, однако воспаление продолжало увеличиваться в размерах. Вчера вечером вернулся домой, сегодня обратился к врачу.</p> <p>Термометрия тела - 37,6°C. При внешнем осмотре лицо асимметрично за счёт припухлости в области подбородка справа, кожа над припухлостью гиперемирована. Пальпаторно определяется плотный, болезненный, буграми возвышающийся инфильтрат 4,5*4 см с чёткими границами, с несколькими гнойно-некротическими стержнями. Регионарные лимфатические узлы не пальпируются. Рот открывает свободно, 4,5 см. Слизистая оболочка рта розовая, влажная, без патологических элементов. Пальпация свода преддверия полости рта во фронтальном отделе и нижней челюсти справа безболезненна, без патологических симптомов.</p> <p><i>Поставьте предварительный диагноз.</i></p>		
2.	<p>Мужчина 27 лет обратился к врачу-стоматологу с жалобами на болезненную припухлость в области подбородка справа, недомогание.</p> <p>Из анамнеза выяснено, что последние 2 недели работал на открытом воздухе, дня 4 назад появился фурункул подбородка справа, лечился народными средствами, однако воспаление продолжало увеличиваться в размерах. Вчера вечером вернулся домой, сегодня обратился к врачу.</p> <p>Термометрия тела - 37,6°C. При внешнем осмотре лицо асимметрично за счёт припухлости в области подбородка справа, кожа над припухлостью гиперемирована. Пальпаторно определяется плотный,</p>	<p>Дополнительные методы обследования: ОПТГ; общие анализы крови (+ RW, ВИЧ) и мочи; биохимический анализ крови (СРП, сахар); микробиологическое исследование экссудата; рентгенограмма органов грудной клетки.</p>	№ 5, стр. 548

	<p>болезненный, буграми возвышающийся инфильтрат 4,5*4 см с чёткими границами, с несколькими гнойно-некротическими стержнями. Регионарные лимфатические узлы не пальпируются. Рот открывает свободно, 4,5 см. Слизистая оболочка рта розовая, влажная, без патологических элементов. Пальпация свода преддверия полости рта во фронтальном отделе и нижней челюсти справа безболезненна, без патологических симптомов.</p> <p>Какие дополнительные методы обследования целесообразно провести?</p>		
3.	<p>Мужчина 27 лет обратился к врачу-стоматологу с жалобами на болезненную припухлость в области подбородка справа, недомогание.</p> <p>Из анамнеза выяснено, что последние 2 недели работал на открытом воздухе, дня 4 назад появился фурункул подбородка справа, лечился народными средствами, однако воспаление продолжало увеличиваться в размерах. Вчера вечером вернулся домой, сегодня обратился к врачу.</p> <p>Термометрия тела - 37,6°C. При внешнем осмотре лицо асимметрично за счёт припухлости в области подбородка справа, кожа над припухлостью гиперемирована. Пальпаторно определяется плотный, болезненный, буграми возвышающийся инфильтрат 4,5*4 см с чёткими границами, с несколькими гнойно-некротическими стержнями. Регионарные лимфатические узлы не пальпируются. Рот открывает свободно, 4,5 см. Слизистая оболочка рта розовая, влажная, без патологических элементов. Пальпация свода преддверия полости рта во фронтальном отделе и нижней челюсти справа безболезненна, без патологических симптомов.</p>	<p>1. Актиномикоз. 2. Обострение хронического остеомиелита нижней челюсти. 3. Одонтогенный абсцесс. 4. Карбункул подбородка справа.</p> <p>Основания: несколько гнойно-некротический стержень; отсутствие симптомов болезни зубов и кости нижней челюсти; симптомы интоксикации; отсутствие патологических изменений на ОПТГ; наличие гнойной капли из одного гнойно-некротического стержня.</p>	№ 5, стр. 548

	<i>Предположите нозологии для дифференциальной диагностики.</i>		
4.	<p>Мужчина 27 лет обратился к врачу-стоматологу с жалобами на болезненную припухлость в области подбородка справа, недомогание.</p> <p>Из анамнеза выяснено, что последние 2 недели работал на открытом воздухе, дня 4 назад появился фурункул подбородка справа, лечился народными средствами, однако воспаление продолжало увеличиваться в размерах. Вчера вечером вернулся домой, сегодня обратился к врачу.</p> <p>Термометрия тела - 37,6°C. При внешнем осмотре лицо асимметрично за счёт припухлости в области подбородка справа, кожа над припухлостью гиперемирована. Пальпаторно определяется плотный, болезненный, буграми возвышающийся инфильтрат 4,5*4 см с чёткими границами, с несколькими гнойно-некротическими стержнями. Регионарные лимфатические узлы не пальпируются. Рот открывает свободно, 4,5 см. Слизистая оболочка рта розовая, влажная, без патологических элементов. Пальпация свода преддверия полости рта во фронтальном отделе и нижней челюсти справа безболезненна, без патологических симптомов.</p> <p><i>Поставьте и обоснуйте клинический диагноз.</i></p>		№ 5, стр. 548
5.	<p>Мужчина 27 лет обратился к врачу-стоматологу с жалобами на болезненную припухлость в области подбородка справа, недомогание.</p> <p>Из анамнеза выяснено, что последние 2 недели работал на открытом воздухе, дня 4 назад появился фурункул подбородка справа, лечился народными средствами, однако воспаление продолжало увеличиваться в размерах. Вчера вечером вернулся домой, сегодня обратился к врачу.</p>	Показано экстренное хирургическое лечение в условиях челюстно-лицевого отделения стационара – вскрытие и дренирование гнойно-некротического очага на коже подбородка под местным обезболиванием, полученный экссудат направить на микробиологическое	№ 5, стр. 548

	<p>Термометрия тела - 37,6°C. При внешнем осмотре лицо асимметрично за счёт припухлости в области подбородка справа, кожа над припухлостью гиперемирована. Пальпаторно определяется плотный, болезненный, буграми возвышающийся инфильтрат 4,5*4 см с чёткими границами, с несколькими гнойно-некротическими стержнями. Регионарные лимфатические узлы не пальпируются. Рот открывает свободно, 4,5 см. Слизистая оболочка рта розовая, влажная, без патологических элементов. Пальпация свода преддверия полости рта во фронтальном отделе и нижней челюсти справа безболезненна, без патологических симптомов.</p> <p><i>Предложите метод лечения выявленной патологии.</i></p>	<p>исследование для получения антибиотикограммы. Ежедневное ведение гнойной раны согласно раневому процессу, физиотерапия. Медикаментозное лечение: антибактериальное, десенсибилизирующее, поливитамины.</p>	
--	--	---	--

ПК-6 готовность к проведению экспертизы временной нетрудоспособности и участие в иных видах медицинской экспертизы

<p>Результаты освоения ОП (компетенции)</p>	<p>Результаты обучения по дисциплине</p>
	<p>Знать</p>
<p>ПК-6 готовность к проведению экспертизы временной нетрудоспособности и участие в иных видах медицинской экспертизы</p>	<p>1-виды медико-социальной экспертизы.</p>

Задания закрытого типа

№	Содержание задания	Правильный ответ	Источник
<p>Выберите один правильный ответ</p>			
1.	<p>Отметьте организации не имеющие права выдавать листки нетрудоспособности. А) Фельдшеры и зубные врачи медицинских организаций</p>	<p>В) Врачи центров медицины катастроф</p>	<p>№5 , стр.736</p>

	Б) Врачи, занимающиеся частной практикой, имеющие лицензию В) Врачи центров медицины катастроф Г) Лечащие врачи специализированных санаториев, имеющие лицензию		
2.	К учреждениям, оказывающим первичную медико-санитарную помощь, не относятся: А) детская поликлиника Б) родильный дом В) специализированная больница Г) станция скорой медицинской помощи	В) специализированная больница	№5 , стр.736
Выберите несколько правильных ответов			
1.	Обязательное медицинское страхование в РФ: А) Один из видов личного страхования Б) Один из видов страхования ответственности В) Один из видов социального страхования	Б) Один из видов страхования ответственности В) Один из видов социального страхования	№5 , стр.736
2.	Листок нетрудоспособности имеют право выдавать медицинские работники: А) учреждений переливания крови Б) врачи, занимающиеся медицинской практикой В) лечащие врачи амбулаторно-поликлинических учреждений	А) учреждений переливания крови В) лечащие врачи амбулаторно-поликлинических учреждений	№5 , стр.736

Задания открытого типа

Ситуационные задачи/кейсы

№	Содержание задания	Правильный ответ	Источник
1.	Ночью в ГКБ № 20 города Москвы бригадой скорой помощи был доставлен пациент в очень тяжелом состоянии. В связи с обострением почечнокаменной болезни и стазом мочи он был срочно прооперирован. После операции больной был переведен в реанимационное отделение. На утренней пятиминутке выяснилось, что гражданин Н. вечером уже обращался за помощью в	В соответствии с Федеральным законом от 21 ноября 2011 г. № 323-ФЗ "Об основах охраны здоровья граждан в Российской Федерации", Федерального закона от 29 ноября 2010 г. № 326-ФЗ "Об обязательном	№5 , стр.736

	<p>данную больницу несколькими часами ранее и получил отказ в предоставлении медицинской помощи в связи с тем, что он не является жителем г. Москвы и страховое свидетельство выдано по его месту жительства в городе Ставрополь.</p> <p>Какой основной принцип нарушил врач, отказавший изначально пациенту в оказание медицинской помощи?</p>	<p>медицинском страховании в Российской Федерации" и Конституцией РФ врач был обязан оказать медицинскую помощь, так как больной является гражданином РФ и имеет полис ОМС.</p>	
2.	<p>Ночью в ГКБ № 20 города Москвы бригадой скорой помощи был доставлен пациент в очень тяжелом состоянии. В связи с обострением почечнокаменной болезни и стазом мочи он был срочно прооперирован. После операции больной был переведен в реанимационное отделение. На утренней пятиминутке выяснилось, что гражданин Н. вечером уже обращался за помощью в данную больницу несколькими часами ранее и получил отказ в предоставлении медицинской помощи в связи с тем, что он не является жителем г. Москвы и страховое свидетельство выдано по его месту жительства в городе Ставрополь.</p> <p>Каковы могут быть действия гражданина в данной ситуации?</p>	<p>Таким образом, гражданин Н. может подать иск на возмещение причиненного ему материального и морального вреда в соответствии с Гражданским кодексом РФ.</p>	№5 , стр.736
3.	<p>Учащийся автодорожного ПТУ во время производственной практики обратился к врачу по поводу острого бронхита. Был нетрудоспособен в течение 15 дней</p> <p>Проведите экспертизу временной нетрудоспособности</p>	<p>Лечащий врач выдает листок нетрудоспособности на весь срок заболевания, т.к. производственная практика приравнивается к работе.</p>	№5 , стр.736
4.	<p>Учащийся автодорожного ПТУ во время производственной практики обратился к врачу по поводу острого бронхита. Был нетрудоспособен в течение 15 дней</p> <p>установите причину временной нетрудоспособности</p>	<p>Лечащий врач выдает листок нетрудоспособности на весь срок заболевания, т.к. производственная практика приравнивается к работе.</p>	№5 , стр.736

5.	Учащийся автодорожного ПТУ во время производственной практики обратился к врачу по поводу острого бронхита. Был нетрудоспособен в течение 15 дней определите сроки и порядок оформления документов	Лечащий врач выдает листок нетрудоспособности на весь срок заболевания, т.к. производственная практика приравнивается к работе.	№5 , стр.736
----	--	---	--------------

Вопросы с развёрнутым ответом

№	Содержание задания	Правильный ответ	Источник
1.	Система социальной защиты, основанная на страховых взносах, гарантирующая получение денежного дохода в старости, в случае болезни, инвалидности и других установленных законом случаях, а также медицинское обслуживание – это ...	государственное социальное страхование;	№5 , стр.736
2.	Для обеспечения единой системы учета, кодирования и группировки заболеваний применяется ...	международная статистическая классификация болезней и проблем, связанных со здоровьем;	№5 , стр.736
3.	Лечащий врач в амбулаторно-поликлиническом учреждении самостоятельно может выдать листок нетрудоспособности на срок:	до 15 дней;	№5 , стр.736
4.	Под собственно заболеваемостью (первичной заболеваемостью) понимают:	совокупность новых, нигде ранее не учтенных и впервые в данном отчетном году выявленных среди населения заболеваний;	№5 , стр.736
5.	К характеристикам качества медицинской помощи относятся:	своевременность оказания медицинской помощи; правильность выбора методов профилактики, диагностики, лечения и реабилитации при оказании медицинской помощи; степень достижения запланированного результата;	№5 , стр.736

ПК-6 готовность к проведению экспертизы временной нетрудоспособности и участие в иных видах медицинской экспертизы

Результаты освоения ОП (компетенции)	Результаты обучения по дисциплине
	Знать
ПК-6 готовность к проведению экспертизы временной нетрудоспособности и участие в иных видах медицинской экспертизы	2- понятие временной нетрудоспособности.

Задания закрытого типа

№	Содержание задания	Правильный ответ	Источник
Выберите один правильный ответ			
1.	Лечащий врач в амбулаторно-поликлиническом учреждении самостоятельно может выдать листок нетрудоспособности на срок: а) до 10 дней; б) до 15 дней; в) до 4 месяцев; г) до 6 месяцев	б) до 15 дней;	№5 , стр.736
2.	Временная нетрудоспособность – это ... а) потеря трудоспособности, которая не более чем через год будет восстановлена; б) состояние здоровья человека, обусловленное заболеванием, травмой или другими причинами, когда невозможность полного или частичного выполнения профессиональной деятельности может быть обратимой; в) нетрудоспособность вследствие заболевания, при которой человек не может и не должен выполнять никакую работу и нуждается в специальном лечебном режиме	в) нетрудоспособность вследствие заболевания, при которой человек не может и не должен выполнять никакую работу и нуждается в специальном лечебном режиме	№5 , стр.736
Выберите несколько правильных ответов			

1.	Обязательное медицинское страхование в РФ: А) Один из видов личного страхования Б) Один из видов страхования ответственности В) Один из видов социального страхования	Б) Один из видов страхования ответственности В) Один из видов социального страхования	№5 , стр.736
2.	Листок нетрудоспособности имеют право выдавать медицинские работники: А) учреждений переливания крови Б) врачи, занимающиеся медицинской практикой В) лечащие врачи амбулаторно-поликлинических учреждений	А) учреждений переливания крови В) лечащие врачи амбулаторно-поликлинических учреждений	№5 , стр.736

Задания открытого типа

Ситуационные задачи/кейсы

№	Содержание задания	Правильный ответ	Источник
1.	Ночью в ГКБ № 20 города Москвы бригадой скорой помощи был доставлен пациент в очень тяжелом состоянии. В связи с обострением почечнокаменной болезни и стазом мочи он был срочно прооперирован. После операции больной был переведен в реанимационное отделение. На утренней пятиминутке выяснилось, что гражданин Н. вечером уже обращался за помощью в данную больницу несколькими часами ранее и получил отказ в предоставлении медицинской помощи в связи с тем, что он не является жителем г. Москвы и страховое свидетельство выдано по его месту жительства в городе Ставрополь. Какой основной принцип нарушил врач, отказавший изначально пациенту в оказание медицинской помощи?	В соответствии с Федеральным законом от 21 ноября 2011 г. № 323-ФЗ "Об основах охраны здоровья граждан в Российской Федерации", Федерального закона от 29 ноября 2010 г. № 326-ФЗ "Об обязательном медицинском страховании в Российской Федерации" и Конституцией РФ врач был обязан оказать медицинскую помощь, так как больной является гражданином РФ и имеет полис ОМС.	№5 , стр.736
2.	Ночью в ГКБ № 20 города Москвы бригадой скорой помощи был доставлен пациент в очень тяжелом состоянии. В связи с обострением	Таким образом, гражданин Н. может подать иск на возмещение	№5 , стр.736

	<p>почечнокаменной болезни и стазом мочи он был срочно прооперирован. После операции больной был переведен в реанимационное отделение. На утренней пятиминутке выяснилось, что гражданин Н. вечером уже обращался за помощью в данную больницу несколькими часами ранее и получил отказ в предоставлении медицинской помощи в связи с тем, что он не является жителем г. Москвы и страховое свидетельство выдано по его месту жительства в городе Ставрополь.</p> <p>Каковы могут быть действия гражданина в данной ситуации?</p>	<p>причиненного ему материального и морального вреда в соответствии с Гражданским кодексом РФ.</p>	
3.	<p>Учащийся автодорожного ПТУ во время производственной практики обратился к врачу по поводу острого бронхита. Был нетрудоспособен в течение 15 дней</p> <p>Проведите экспертизу временной нетрудоспособности</p>	<p>Лечащий врач выдает листок нетрудоспособности на весь срок заболевания, т.к. производственная практика приравнивается к работе.</p>	№5 , стр.736
4.	<p>Учащийся автодорожного ПТУ во время производственной практики обратился к врачу по поводу острого бронхита. Был нетрудоспособен в течение 15 дней</p> <p>установите причину временной нетрудоспособности</p>	<p>Лечащий врач выдает листок нетрудоспособности на весь срок заболевания, т.к. производственная практика приравнивается к работе.</p>	№5 , стр.736
5.	<p>Учащийся автодорожного ПТУ во время производственной практики обратился к врачу по поводу острого бронхита. Был нетрудоспособен в течение 15 дней</p> <p>определите сроки и порядок оформления документов</p>	<p>Лечащий врач выдает листок нетрудоспособности на весь срок заболевания, т.к. производственная практика приравнивается к работе.</p>	№5 , стр.736

Вопросы с развёрнутым ответом

№	Содержание задания	Правильный ответ	Источник
1.	Порядок доступа к персональным данным граждан устанавливается:	Федеральным Законом «О персональных данных»	№5 , стр.736

2.	С персональными данными ежедневно работает:	лечащий врач	№5 , стр.736
3.	Формулировка «обработка персональных данных осуществляется в медико-профилактических целях, в целях установления медицинского диагноза, оказания медицинских и медико-социальных услуг при условии, что обработка персональных данных осуществляется лицом, профессионально занимающимся медицинской деятельностью и обязанным в соответствии с законодательством Российской Федерации сохранять врачебную тайну» взята из:	Федерального Закона	№5 , стр.736
4.	Что, согласно правовым и нормативным документам, относится к персональным данным?	информация о пациентах ЛПУ	№5 , стр.736
5.	Доказательная медицина - это:	информационно-аналитический подход, обеспечивающий гарантию клинически и финансово эффективного лечения	№5 , стр.736

ПК-6 готовность к проведению экспертизы временной нетрудоспособности и участие в иных видах медицинской экспертизы

Результаты освоения ОП (компетенции)	Результаты обучения по дисциплине
	Знать
ПК-6 готовность к проведению экспертизы временной нетрудоспособности и участие в иных видах медицинской экспертизы	З- понятие стойкой нетрудоспособности.

Задания закрытого типа

№	Содержание задания	Правильный ответ	Источник
Выберите один правильный ответ			
1.	Допускается ли выдача листка нетрудоспособности за прошедшие	Б) только через ВК	№5 , стр.736

	дни, когда гражданин не был освидетельствован медицинским работником А) да Б) только через ВК		
2.	Гражданам, обратившимся за медицинской помощью после окончания <u>рабочего времени</u> (смены) дата освобождения от работы в листке нетрудоспособности указывается со следующего календарного дня А) по их желанию Б) всегда	А) по их желанию	№5 , стр.736
Выберите несколько правильных ответов			
1.	Задачи экспертизы трудоспособности а) научно обоснованное установление утраты трудоспособности при заболевании, травме, а также по другим причинам Б) правильное оформление документов, удостоверяющих нетрудоспособность граждан В) определение сроков нетрудоспособности с учетом медицинского и трудового прогноза	а) научно обоснованное установление утраты трудоспособности при заболевании, травме, а также по другим причинам Б) правильное оформление документов, удостоверяющих нетрудоспособность граждан В) определение сроков нетрудоспособности с учетом медицинского и трудового прогноза	№5 , стр.736
2.	Основные принципы экспертизы нетрудоспособности А) общедоступность Б) <u>коллегиальность</u> В) профилактический подход	А) общедоступность Б) <u>коллегиальность</u> В) профилактический подход	№5 , стр.736

Задания открытого типа

Ситуационные задачи/кейсы

№	Содержание задания	Правильный ответ	Источник
	Работница В., 35 лет, с 10 по 22 марта болела ангиной, по поводу чего	Временной нетрудоспособности	№5 , стр.736

	лечилась в поликлинике у врача-терапевта участкового. О каком виде нетрудоспособности идет речь?		
	Работница В., 35 лет, с 10 по 22 марта болела ангиной, по поводу чего лечилась в поликлинике у врача-терапевта участкового. Каким документом удостоверяется временная нетрудоспособность?	Электронный листок нетрудоспособности	№5 , стр.736
	Работница В., 35 лет, с 10 по 22 марта болела ангиной, по поводу чего лечилась в поликлинике у врача-терапевта участкового. Кем и когда выдается листок нетрудоспособности при амбулаторном лечении?	Лечащим врачом	№5 , стр.736
	Работница В., 35 лет, с 10 по 22 марта болела ангиной, по поводу чего лечилась в поликлинике у врача-терапевта участкового. На сколько дней лечащий врач самостоятельно может выдать листок нетрудоспособности в поликлинике?	15 дней единолично	№5 , стр.736
	Работница В., 35 лет, с 10 по 22 марта болела ангиной, по поводу чего лечилась в поликлинике у врача-терапевта участкового. Кем продляется листок нетрудоспособности свыше 15 дней?	Врачебная комиссия	№5 , стр.736

Вопросы с развёрнутым ответом

№	Содержание задания	Правильный ответ	Источник
	Временная утрата трудоспособности это -	состояние, при котором нарушенные функции организма, препятствующие труду, носят временный, обратимый характер	№5 , стр. 736
	Стойкая утрата трудоспособности это -	состояние, при котором нарушенные функции организма несмотря на комплексность лечения, приняли стойкий	№5 , стр. 736

		необратимый или частично обратимый характер	
	До какого срока может единолично продлить листок нетрудоспособности лечащий врач	до 15 дней	№5 , стр. 736
	РАЗГРАНИЧЕНИЕ НЕТРУДОСПОСОБНОСТИ ПО ХАРАКТЕРУ	Частичная, полная	№5 , стр. 736
	ДОКУМЕНТ, УДОСТОВЕРЯЮЩИЙ ВРЕМЕННУЮ НЕТРУДОСПОСОБНОСТЬ РАБОТАЮЩЕГО ГРАЖДАНИНА	Листок нетрудоспособности	№5 , стр. 736
	Установите последовательность/Сопоставьте понятия		
1.	1. Временная утрата трудоспособности это – 2.Стойкая утрата трудоспособности это – А) состояние, при котором нарушенные функции организма, препятствующие труду, носят временный, обратимый характер Б) состояние, при котором нарушенные функции организма несмотря на комплексность лечения, приняли стойкий необратимый или частично обратимый характер	1 А 2 Б	№5 , стр. 736

ПК-6 готовность к проведению экспертизы временной нетрудоспособности и участие в иных видах медицинской экспертизы

Результаты освоения ОП (компетенции)	Результаты обучения по дисциплине
	Знать
ПК-6 готовность к проведению экспертизы временной нетрудоспособности и участие в иных видах медицинской экспертизы	4 – ориентировочные сроки временной нетрудоспособности при основных стоматологических заболеваниях.

Задания закрытого типа

№	Содержание задания	Правильный ответ	Источник
Выберите один правильный ответ			
1.	Лечащий врач в амбулаторно-поликлиническом учреждении самостоятельно может выдать листок нетрудоспособности на срок: а) до 10 дней; б) до 15 дней; в) до 4 месяцев; г) до 6 месяцев	б) до 15 дней;	№5 , стр.736
2.	При наступлении временной нетрудоспособности гражданина, находящегося в отпуске без сохранения заработной платы, листок нетрудоспособности ... а) оформляется по общим правилам со дня заболевания; б) выдается со дня завершения отпуска в случае продолжающейся нетрудоспособности; в) не выдается	б) выдается со дня завершения отпуска в случае продолжающейся нетрудоспособности;	№5 , стр.736
Выберите несколько правильных ответов			
1.	Виды контроля качества медицинской помощи: а) государственный контроль; б) ведомственный контроль; г) внутренний контроль;	а) государственный контроль; б) ведомственный контроль; г) внутренний контроль;	№5 , стр.736
2.	К характеристикам качества медицинской помощи относится: а) своевременность оказания медицинской помощи; б) правильность выбора методов профилактики, диагностики, лечения и реабилитации при оказании медицинской помощи; в) степень достижения запланированного результата; Г) малая стоимость	а) своевременность оказания медицинской помощи; б) правильность выбора методов профилактики, диагностики, лечения и реабилитации при оказании медицинской помощи; в) степень достижения запланированного результата;	№5 , стр.736

Задания открытого типа

Ситуационные задачи/кейсы

№	Содержание задания	Правильный ответ	Источник
	Работница С., 45 лет, с 12 по 24 апреля болела ОРВИ, по поводу чего лечилась в поликлинике у врача-терапевта участкового. О каком виде нетрудоспособности идет речь?	Временной нетрудоспособности	№5 , стр.736
	Работница С., 45 лет, с 12 по 24 апреля болела ОРВИ, по поводу чего лечилась в поликлинике у врача-терапевта участкового. Каким документом удостоверяется временная нетрудоспособность?	Электронный листок нетрудоспособности	№5 , стр.736
	Работница С., 45 лет, с 12 по 24 апреля болела ОРВИ, по поводу чего лечилась в поликлинике у врача-терапевта участкового. Кем и когда выдается листок нетрудоспособности при амбулаторном лечении?	Лечащим врачом	№5 , стр.736
	Работница С., 45 лет, с 12 по 24 апреля болела ОРВИ, по поводу чего лечилась в поликлинике у врача-терапевта участкового. На сколько дней лечащий врач самостоятельно может выдать листок нетрудоспособности в поликлинике?	15 дней единолично	№5 , стр.736
	Работница С., 45 лет, с 12 по 24 апреля болела ОРВИ, по поводу чего лечилась в поликлинике у врача-терапевта участкового. Кем продляется листок нетрудоспособности свыше 15 дней?	Врачебная комиссия	№5 , стр.736

Вопросы с развёрнутым ответом

№	Содержание задания	Правильный ответ	Источник
	Базовая программа обязательного медицинского страхования (ОМС)– это ...	составная часть программы государственных гарантий бесплатного оказания гражданам медицинской помощи, определяющая права	№5 , стр.736

		застрахованных лиц на бесплатное оказание им медицинской помощи за счет средств ОМС на всей территории РФ;	
	Временная нетрудоспособность – это	состояние здоровья человека, обусловленное заболеванием, травмой или другими причинами, когда невозможность полного или частичного выполнения профессиональной деятельности может быть обратимой;	№5 , стр.736
	Для обеспечения единой системы учета, кодирования и группировки заболеваний применяется ...	международная статистическая классификация болезней и проблем, связанных со здоровьем;	№5 , стр.736
	Общественное здоровье – это ...	важнейший экономический и социальный потенциал страны, обусловленный воздействием комплекса факторов окружающей среды и образа жизни населения, позволяющий обеспечить оптимальный уровень качества и безопасность жизни людей;	№5 , стр.736
	ДОКУМЕНТ, УДОСТОВЕРЯЮЩИЙ ВРЕМЕННУЮ НЕТРУДОСПОСОБНОСТЬ РАБОТАЮЩЕГО ГРАЖДАНИНА	Листок нетрудоспособности	№5 , стр.736
Установите последовательность/Сопоставьте понятия			
	1. Временная утрата трудоспособности это – 2.Стойкая утрата трудоспособности это – А) состояние, при котором нарушенные функции организма,	1 А 2 Б	№5 , стр.736

	<p>препятствующие труду, носят временный, обратимый характер</p> <p>Б) состояние, при котором нарушенные функции организма несмотря на комплексность лечения, приняли стойкий необратимый или частично обратимый характер</p>		
--	---	--	--

ПК-7 готовность к определению тактики ведения, ведению и лечению пациентов, нуждающихся в хирургической стоматологической помощи

Результаты освоения ОП (компетенции)	Результаты обучения по дисциплине
	Знать
ПК-7 готовность к определению тактики ведения, ведению и лечению пациентов, нуждающихся в хирургической стоматологической помощи	1 – возрастные особенности челюстно-лицевой области

Задания закрытого типа

№	Содержание задания	Правильный ответ	Источник
Выберите один правильный ответ			
1.	<p>Система профилактических мероприятий, направленных на предупреждение попадания микроорганизмов в рану, органы и ткани больного в процессе любых врачебных мероприятий</p> <p>А) Асептика Б) Антисептика В) Дезинфекция</p>	А) Асептика	№ 5, стр. 89
2.	<p>Система мероприятий, направленных на уменьшение количества микроорганизмов в операционном поле, ране</p> <p>А) Асептика Б) Антисептика В) Дезинфекция</p>	Б) Антисептика	№ 5, стр. 89
Выберите несколько правильных ответов			

1.	<p>Выделяют пять способов инфицирования раневой поверхности:</p> <p>А) воздушный; Б) капельный; В) контактный; Г) имплантационный; Д) смешанный Е) гематогенный</p>	<p>А) воздушный; Б) капельный; В) контактный; •Г) имплантационный; Д) смешанный</p>	№ 5, стр. 89
2.	<p>У больных с травмой челюстно-лицевой области необходимо:</p> <p>А) уточнить обстоятельства травмы; Б) выявить возможное алкогольное опьянение или наркотическую интоксикацию в момент травмы; В) отметить, были ли потеря сознания (на какое время), тошнота, рвота, головокружение, кровотечение из носа, ушей; Г) уточнить характер оказания помощи; Д) выяснить время и дозу введения больному противостолбнячной сыворотки или столбнячного анатоксина. Е) Напоить водой</p>	<p>А) уточнить обстоятельства травмы; Б) выявить возможное алкогольное опьянение или наркотическую интоксикацию в момент травмы; В) отметить, были ли потеря сознания (на какое время), тошнота, рвота, головокружение, кровотечение из носа, ушей; Г) уточнить характер оказания помощи; Д) выяснить время и дозу введения больному противостолбнячной сыворотки или столбнячного анатоксина.</p>	№ 5, стр. 48
Установите последовательность/Сопоставьте понятия			
1.	<p>1) Для острых воспалительных процессов челюстно-лицевой области при поверхностной локализации воспаления характерны</p> <p>2) Для хронического воспалительного процесса характерно:</p> <p>А) инфильтрация и отёк в зоне воспаления в виде припухлости (tumor); гиперемия кожи, слизистой оболочки над очагом воспаления (rubor); местное повышение температуры тканей (calor); при локализации воспалительного процесса в области дна полости рта, языка, мягкого нёба появляются</p>	<p>1А 2Б</p>	№ 5, стр. 511

	<p>нарушения функций глотания, дыхания, речи (funcio lease).</p> <p>Б) Длительность около 2 мес, может сопровождаться образованием свищей с отхождением костных секвестров.</p>		
--	---	--	--

Задания открытого типа

Ситуационные задачи/кейсы

№	Содержание задания	Правильный ответ	Источник
6.	<p>Родители пациента М., возрастом 15 лет, страдающего болезнью Дауна обратились в поликлинику по поводу санации полости рта их сыну. После осмотра, который сопровождался значительными трудностями, удалось установить, что пациенту необходимо лечить множественный кариес зубов и удалить пять разрушенных зубов по поводу хронического периодонтита.</p> <p>Какой вид обезболивания Вы выберете для проведения санации полости рта у данного пациента?</p> <p>А) инфильтрационное обезболивание, Б) проводниковое обезболивание, В) общее обезболивание.</p>	В) общее обезболивание.	№5, стр. 233
7.	<p>Родители пациента М., возрастом 15 лет, страдающего болезнью Дауна обратились в поликлинику по поводу санации полости рта их сыну. После осмотра, который сопровождался значительными трудностями, удалось установить, что пациенту необходимо лечить множественный кариес зубов и удалить пять разрушенных зубов по поводу хронического периодонтита.</p> <p>В каких условиях и кем должно проводиться данный вид обезболивания?</p> <p>А) в амбулаторно-поликлинических условиях врачом-стоматологом, Б) в условиях стационара анестезиологом-реаниматологом</p>	Б) в условиях стационара анестезиологом-реаниматологом	№5, стр. 233

8.	<p>Пациент 37 лет, в анамнезе аллергия на анилиновые красители. Через 20 минут после местной анестезии лидокаином в стоматологическом кресле, почувствовал: интенсивный зуд всей поверхности кожи; затем на коже появились гиперемированные участки сыпи, выступающие над ее поверхностью. При этом отмечалось: нарастающая слабость, головокружение и головная боль, тошнота, повышение температуры тела – 37,5 °С, АД 100/60 мм.рт. ст., ЧСС 100 в мин., ЧД 20 экс. в мин. После проведенной неотложной терапии все явления исчезли.</p> <p>Назовите причину, которая могла вызвать данные симптомы?</p> <p>А) гипертонический криз Б) развивающийся обморок В) острая крапивница Г) острый отек Квинке</p>	В) острая крапивница	№№5, стр. 233
9.	<p>Пациент 37 лет, в анамнезе аллергия на анилиновые красители. Через 20 минут после местной анестезии лидокаином в стоматологическом кресле, почувствовал: интенсивный зуд всей поверхности кожи; затем на коже появились гиперемированные участки сыпи, выступающие над ее поверхностью. При этом отмечалось: нарастающая слабость, головокружение и головная боль, тошнота, повышение температуры тела – 37,5 °С, АД 100/60 мм.рт. ст., ЧСС 100 в мин., ЧД 20 экс. в мин. После проведенной неотложной терапии все явления исчезли.</p> <p>Какие меры неотложной помощи следует предпринять?</p> <p>А) немедленное прекращение введения препарата вызвавшего реакцию Б) антигистаминные препараты В) антигистаминные препараты и глюкокортикоиды Г) антигистаминные препараты и сосудосуживающие средства Д) немедленное прекращение</p>	Д) немедленное прекращение введения препарата вызвавшего реакцию, антигистаминные препараты, глюкокортикоиды и возможно сосудосуживающие средства.	№5, стр. 233

	<p>введения препарата вызвавшего реакцию, антигистаминные препараты, глюкокортикоиды и возможно сосудосуживающие средства.</p>		
10.	<p>Пациент 37 лет, в анамнезе аллергия на анилиновые красители. Через 20 минут после местной анестезии лидокаином в стоматологическом кресле, почувствовал: интенсивный зуд всей поверхности кожи; затем на коже появились гиперемированные участки сыпи, выступающие над ее поверхностью. При этом отмечалось: нарастающая слабость, головокружение и головная боль, тошнота, повышение температуры тела – 37,5 °С, АД 100/60 мм.рт. ст., ЧСС 100 в мин., ЧД 20 экс. в мин. После проведенной неотложной терапии все явления исчезли.</p> <p>Чем, в наибольшей степени, опасно развитие подобного состояния?</p> <p>А) развитием коллапса, Б) развитием инсульта, В) развитием инфаркта миокарда, Г) возможным развитием отека Квинке в области дыхательных путей и асфиксией.</p>	<p>Г) возможным развитием отека Квинке в области дыхательных путей и асфиксией.</p>	<p>№5, стр. 233</p>

Вопросы с развёрнутым ответом

№	Содержание задания	Правильный ответ	Источник
6.	<p>При удалении зубов придерживаются следующей последовательности</p>	<p>1) Наложение щипцов. 2) Продвижение щёчек щипцов. 3) Смыкание (фиксация) щипцов. 4) Вывихивание зуба (методом люксации или ротации). 5) Извлечение (тракция) зуба</p>	<p>№5 стр. 511</p>
7.	<p>Дистопия - это</p>	<p>Неправильное положение зуба,</p>	<p>№5 стр. 514</p>

		возникающее в процессе его прорезывания	
8.	Полуретенция - это	Неполное прорезывание зуба	№5 стр. 514
9.	Ретенция - это	Задержку прорезывания сформированного зуба	№5 стр. 514
10.	Острый перикоронит – это	Воспалительный процесс тканей десны и краевого периодонта в области третьего моляра при его затрудненном прорезывании	№5 стр. 514

ПК-7 готовность к определению тактики ведения, ведению и лечению пациентов, нуждающихся в хирургической стоматологической помощи

Результаты освоения ОП (компетенции)	Результаты обучения по дисциплине
	Знать
ПК-7 готовность к определению тактики ведения, ведению и лечению пациентов, нуждающихся в хирургической стоматологической помощи	2 - общие закономерности патогенеза наиболее распространенных стоматологических заболеваний;

Задания закрытого типа

№	Содержание задания	Правильный ответ	Источник
Выберите один правильный ответ			
1.	Болезненность при глотании появляется у больных с флегмоной в области: а) височной, б) скуловой, в) щечной, г) околоушно-жевательной, д) окологлоточного пространства.	д) окологлоточного пространства.	№ 5, стр. 89
2.	Выраженное затруднение при открывании рта появляется у больных с флегмоной в области: а) скуловой, б) поднижнечелюстной, в) подглазничной, г) щечной области, д) околоушно-жевательной.	д) околоушно-жевательной.	№ 5, стр. 89

Выберите несколько правильных ответов			
1.	<p>При развитии пресинкопального состояния необходимо:</p> <p>а) придать больному горизонтальное положение с приподнятым ножным концом;</p> <p>б) обеспечить доступ свежего воздуха в помещение;</p> <p>в) поднести ватный тампон, смоченным нашатырным спиртом к носовым ходам;</p>	<p>а) придать больному горизонтальное положение с приподнятым ножным концом;</p> <p>б) обеспечить доступ свежего воздуха в помещение;</p> <p>в) поднести ватный тампон, смоченным нашатырным спиртом к носовым ходам;</p>	№ 5, стр. 89
2.	<p>Приступая к сердечно-легочной реанимации необходимо:</p> <p>а) убедиться в отсутствии опасности для себя и пострадавшего;</p> <p>б) осторожно встряхнуть пострадавшего за плечи;</p> <p>в) громко обратиться к нему: «Вам нужна помощь?»;</p> <p>г) призвать на помощь «Помогите, человеку плохо!»</p>	<p>а) убедиться в отсутствии опасности для себя и пострадавшего;</p> <p>б) осторожно встряхнуть пострадавшего за плечи;</p> <p>в) громко обратиться к нему: «Вам нужна помощь?»;</p> <p>г) призвать на помощь «Помогите, человеку плохо!»</p>	№ 5, стр. 48
Установите последовательность/Сопоставьте понятия			
1.	<p>1) Для острых воспалительных процессов челюстно-лицевой области при поверхностной локализации воспаления характерны</p> <p>2) Для хронического воспалительного процесса характерно:</p> <p>А) инфильтрация и отёк в зоне воспаления в виде припухлости (tumor); гиперемия кожи, слизистой оболочки над очагом воспаления (rubor); местное повышение температуры тканей (calor); при локализации воспалительного процесса в области дна полости рта, языка, мягкого нёба появляются нарушения функций глотания, дыхания, речи (funcio lease).</p>	<p>1А</p> <p>2Б</p>	№ 5, стр. 511

Б) Длительность около 2 мес, может сопровождаться образованием свищей с отхождением костных секвестров.		
---	--	--

Задания открытого типа

Ситуационные задачи/кейсы

№	Содержание задания	Правильный ответ	Источник
1.	<p>Больной, 46 лет, обратился с жалобами на умеренные ноющую боль в области верхней челюсти слева, иррадиирующую в левую затылочную область, висок. Также беспокоит боль при глотании и открывании рта. Температура тела повышена до 37,50С. Из анамнеза выявлено, что неделю назад заболел 27 зуб. Беспокоила постоянная ноющая боль, усиливающаяся при накусывании. Больной к врачу не обращался, самостоятельно применял теплые содовые полоскания. В течение четырех дней боль в зубе прошла, однако накануне обращения к врачу появилась боль при глотании и открывании рта. Обратился к ЛОР-врачу, после осмотра которого патологии ЛОР-органов не выявлено, направлен на консультацию к стоматологу. При осмотре: определяется единичный, увеличенный, болезненный лимфатический узел в поднижнечелюстной области слева. Незначительный отек мягких тканей над скуловой дугой слева. Открывание рта ограничено до 1,0 см между резцами, резко болезненное. При внутриротовом осмотре выявлено: коронка 27 зуба частично разрушена, перкуссия ее слабо болезненна, отмечается подвижность II степени. Переходная складка с</p>	<p>Диагноз: абсцесс подвисочной ямки.</p>	<p>№5, стр. 233</p>

	<p>вестибулярной стороны на уровне 26, 27, 28 зубов отечна, гиперемирована, сглажена. При надавливании тканей в проекции бугра верхней челюсти слева определяется резко болезненный воспалительный инфильтрат. При рентгенологическом исследовании 27 зуба отмечаются участки разрежения костной ткани в области корней и бифуркации с нечеткими контурами, глубокие костные карманы.</p> <p>Поставьте диагноз</p>		
2.	<p>Больной, 46 лет, обратился с жалобами на умеренные ноющую боль в области верхней челюсти слева, иррадиирующую в левую затылочную область, висок. Также беспокоит боль при глотании и открывании рта. Температура тела повышена до 37,50С. Из анамнеза выявлено, что неделю назад заболел 27 зуб. Беспокоила постоянная ноющая боль, усиливающаяся при накусывании. Больной к врачу не обращался, самостоятельно применял теплые содовые полоскания. В течение четырех дней боль в зубе прошла, однако накануне обращения к врачу появилась боль при глотании и открывании рта. Обратился к ЛОР-врачу, после осмотра которого патологии ЛОР-органов не выявлено, направлен на консультацию к стоматологу. При осмотре: определяется единичный, увеличенный, болезненный лимфатический узел в поднижнечелюстной области слева. Незначительный отек мягких тканей над скуловой дугой слева. Открывание рта ограничено до 1,0 см между резцами, резко болезненное. При внутриротовом осмотре выявлено: коронка 27 зуба частично разрушена, перкуссия ее слабо болезненна, отмечается подвижность II степени. Переходная складка с вестибулярной стороны на уровне 26,</p>	<p>План лечения: удаление 27 зуба, вскрытие абсцесса, проведение антибактериального и противовоспалительного лечения</p>	№5, стр. 233

	<p>27, 28 зубов отечна, гиперемирована, сглажена. При надавливании тканей в проекции бугра верхней челюсти слева определяется резко болезненный воспалительный инфильтрат. При рентгенологическом исследовании 27 зуба отмечаются участки разрежения костной ткани в области корней и бифуркации с нечеткими контурами, глубокие костные карманы. Составьте план лечения.</p>		
3.	<p>Больной, 46 лет, обратился с жалобами на умеренные ноющую боль в области верхней челюсти слева, иррадирующую в левую затылочную область, висок. Также беспокоит боль при глотании и открывании рта. Температура тела повышена до 37,50С. Из анамнеза выявлено, что неделю назад заболел 27 зуб. Беспокоила постоянная ноющая боль, усиливающаяся при накусывании. Больной к врачу не обращался, самостоятельно применял теплые содовые полоскания. В течение четырех дней боль в зубе прошла, однако накануне обращения к врачу появилась боль при глотании и открывании рта. Обратился к ЛОР-врачу, после осмотра которого патологии ЛОР-органов не выявлено, направлен на консультацию к стоматологу. При осмотре: определяется единичный, увеличенный, болезненный лимфатический узел в поднижнечелюстной области слева. Незначительный отек мягких тканей над скуловой дугой слева. Открывание рта ограничено до 1,0 см между резцами, резко болезненное. При внутриротовом осмотре выявлено: коронка 27 зуба частично разрушена, перкуссия ее слабо болезненна, отмечается подвижность</p>	<p>Под местной инфильтрационной или туберальной анестезией с премедикацией производится разрез слизистой оболочки переходной складки с вестибулярной стороны на уровне 25, 26, 27, 28 зубов. Затем тупым путем, используя изогнутый по плоскости кровоостанавливающий зажим (типа Бильрот), очень осторожно, чтобы не вызвать кровотечения из крыловидного венозного сплетения нужно проникнуть в подвисочную ямку. Для этого, ориентируясь на бугор верхней челюсти, инструмент проводится кзади, кверху и кнутри. После вскрытия абсцесса, в рану вводится резиновый выпускник. Местно: больному назначаются теплые ротовые ванночки с гипертоническими растворами. Дренажи в</p>	№№5, стр. 233

	<p>II степени. Переходная складка с вестибулярной стороны на уровне 26, 27, 28 зубов отечна, гиперемирована, сглажена. При надавливании тканей в проекции бугра верхней челюсти слева определяется резко болезненный воспалительный инфильтрат. При рентгенологическом исследовании 27 зуба отмечаются участки разрежения костной ткани в области корней и бифуркации с нечеткими контурами, глубокие костные карманы.</p> <p>Опишите методику оперативного вмешательства.</p>	<p>последующем не меняются, а лишь подтягиваются до момента прекращения гноетечения.</p>	
4.	<p>Больной, 46 лет, обратился с жалобами на умеренные ноющую боль в области верхней челюсти слева, иррадиирующую в левую затылочную область, висок. Также беспокоит боль при глотании и открывании рта. Температура тела повышена до 37,50С. Из анамнеза выявлено, что неделю назад заболел 27 зуб. Беспокоила постоянная ноющая боль, усиливающаяся при накусывании. Больной к врачу не обращался, самостоятельно применял теплые содовые полоскания. В течение четырех дней боль в зубе прошла, однако накануне обращения к врачу появилась боль при глотании и открывании рта. Обратился к ЛОР-врачу, после осмотра которого патологии ЛОР-органов не выявлено, направлен на консультацию к стоматологу. При осмотре: определяется единичный, увеличенный, болезненный лимфатический узел в поднижнечелюстной области слева. Незначительный отек мягких тканей над скуловой дугой слева. Открывание рта ограничено до 1,0 см между резцами, резко болезненное.</p>	<p>Ограничение открывания рта и болезненность при глотании связаны с тем, что воспалительный процесс локализуется в области медиальной и латеральной крыловидных мышц, принимающих участие в движениях нижней челюсти, а также в области верхних отделов боковой стенки глотки.</p>	№5, стр. 233

<p>При внутриротовом осмотре выявлено: коронка 27 зуба частично разрушена, перкуссия ее слабо болезненна, отмечается подвижность II степени. Переходная складка с вестибулярной стороны на уровне 26, 27, 28 зубов отечна, гиперемирована, сглажена. При надавливании тканей в проекции бугра верхней челюсти слева определяется резко болезненный воспалительный инфильтрат. При рентгенологическом исследовании 27 зуба отмечаются участки разрежения костной ткани в области корней и бифуркации с нечеткими контурами, глубокие костные карманы.</p> <p><i>Укажите, с чем связаны такие клинические симптомы, как ограничение открывания рта и болезненность при глотании</i></p>		
--	--	--

Вопросы с развёрнутым ответом

№	Содержание задания	Правильный ответ	Источник
1.	Основным методом лечения больного с врожденным свищем шеи является его:	иссечение	№5 стр. 511
2.	Пунктат врожденной кисты шеи вне воспаления имеет вид:	прозрачной опалесцирующей жидкости.	№5 стр. 514
3.	При перфорации дна верхнечелюстной пазухи после удаления зуба и наличии в ней воспалительных явлений необходимо:	промыть пазуху антисептиком, провести тугую тампонаду устья лунки после образования в ней сгустка крови	№5 стр. 514
4.	Лечение больных хроническим одонтогенным остеомиелитом челюсти при сформировавшемся секвестре заключается в:	секвестрэктомии	№5 стр. 514
5.	Местными признаками острого одонтогенного остеомиелита нижней челюсти являются:	муфтообразный, без четких границ воспалительный инфильтрат,	№5 стр. 514

		положительный симптом Венсана, подвижность зубов	
--	--	--	--

ПК-7 готовность к определению тактики ведения, ведению и лечению пациентов, нуждающихся в хирургической стоматологической помощи

Результаты освоения ОП (компетенции)	Результаты обучения по дисциплине
	Знать
ПК-7 готовность к определению тактики ведения, ведению и лечению пациентов, нуждающихся в хирургической стоматологической помощи	З - этиологию, патогенез, ведущие клинические проявления, методы диагностики, лабораторные показатели и исходы основных заболеваний ЧЛЮ.

Задания закрытого типа

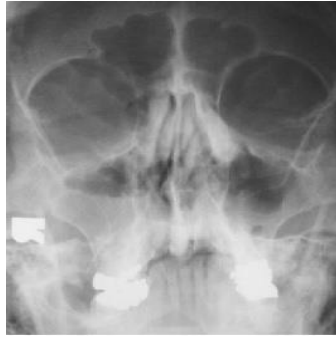№	Содержание задания	Правильный ответ	Источник
Выберите один правильный ответ			
1.	<p>ОЧАГИ ГНОЙНОЙ ИНФИЛЬТРАЦИИ И ГНОЙНОЕ РАСПЛАВЛЕНИЕ КОСТНОГО МОЗГА НАБЛЮДАЮТСЯ ПРИ ОСТЕОМИЕЛИТЕ:</p> <p>А) в острой стадий Б) в подострой стадии В) хроническом с преобладанием деструктивных процессов Г) хроническом с преобладанием продуктивных, гиперпластических процессов</p>	А) в острой стадий	№ 5, стр. 511
2.	<p>ДИАГНОЗ АРТРИТА ВНЧС СТАВЯТ НА ОСНОВАНИИ</p> <p>А) данных клинического анализа крови Б) ЭОД В) кожных проб Г) клинико-рентгенологического исследования Д) данных синциаграфии</p>	Г) клинико-рентгенологического исследования	№ 5, стр. 500
Выберите несколько правильных ответов			

1.	<p>Что может привести к парестезии нижней губы после имплантации на нижней челюсти?</p> <p>А) Травма нижнего луночкового нерва при формировании ложа для имплантата.</p> <p>Б) Сдавление нервного ствола установленным имплантатом.</p> <p>В) Инъекционной травмой нервного ствола.</p> <p>Г) Травмой подбородочного нерва крючком при работе ассистента.</p>	<p>А) Травма нижнего луночкового нерва при формировании ложа для имплантата.</p> <p>Б) Сдавление нервного ствола установленным имплантатом.</p> <p>В) Инъекционной травмой нервного ствола.</p> <p>Г) Травмой подбородочного нерва крючком при работе ассистента.</p>	№ 5, стр. 89
2.			№ 5, стр. 48
Установите последовательность/Сопоставьте понятия			
1.	<p>1) Аллогенный материал это –</p> <p>2) Ксеногенный материал это -</p> <p>А) Материал животного происхождения</p> <p>Б) Специально обработанная трупная кость</p>	<p>1Б</p> <p>2А</p>	№ 5, стр. 511

Задания открытого типа

Ситуационные задачи/кейсы

№	Содержание задания	Правильный ответ	Источник
	<p>Больной, 42 года обратился с жалобами на боли в области верхней челюсти справа, обильные гнойные выделения из правого носового хода, тяжесть в правой половине лица и усиление боли при наклоне головы вниз. Так же отмечает общее недомогание, слабость, повышение температуры тела до 38⁰С.</p> <p>Из анамнеза: 4 дня назад появились боли в области 1.6. Несколько лет назад зуб был лечен по поводу осложненного кариеса. Интенсивность болей постепенно нарастала. 2 дня назад появилась припухлость правой щеки, гноетечение из соответствующего носового хода.</p>	Острый одонтогенный верхнечелюстной синусит	№5, стр. 511



Объективно: конфигурация лица изменена за счет припухлости правой щеки. Кожа в цвете не изменена, хорошо собирается в складку. При пальпации инфильтрат не определяется. Пальпация передней стенки верхнечелюстного синуса справа болезненная. При передней риноскопии в правом носовом ходе определяются гнойные корочки.

Открывание рта в полном объеме, незначительно болезненное. В полости рта: 16 – под искусственной коронкой, перкуссия болезненная, слизистая оболочка по переходной складке в области 15, 16, 17 отечна, гиперемирована, пальпация болезненная.


На рентгенограмме 16: зуб ранее лечен по поводу осложненного кариеса, в периапикальных тканях разряжение костной ткани с нечеткими контурами.


Поставьте предварительный диагноз.

2 Больной, 42 года обратился с жалобами на боли в области верхней челюсти справа, обильные гнойные выделения из правого носового хода, тяжесть в правой половине лица и усиление боли при наклоне головы вниз. Так же отмечает общее недомогание, слабость, повышение температуры тела до 38⁰С.
Из анамнеза: 4 дня назад появились боли в области 1.6. Несколько лет назад зуб был лечен по поводу осложненного кариеса. Интенсивность болей постепенно нарастала. 2 дня назад появилась

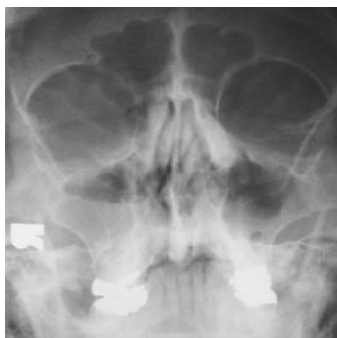Воспалительный процесс одонтогенного генеза.

№5, стр. 511

	<p>припухлость правой щеки, гноетечение из соответствующего носового хода.</p>  <p>Объективно: конфигурация лица изменена за счет припухлости правой щеки. Кожа в цвете не изменена, хорошо собирается в складку. При пальпации инфильтрат не определяется. Пальпация передней стенки верхнечелюстного синуса справа болезненная. При передней риноскопии в правом носовом ходе определяются гнойные корочки.</p> <p>Открытие рта в полном объеме, незначительно болезненное. В полости рта: 16 – под искусственной коронкой, перкуссия болезненная, слизистая оболочка по переходной складке в области 15, 16, 17 отечна, гиперемирована, пальпация болезненная.</p> <p>На рентгенограмме 16: зуб ранее лечен по поводу осложненного кариеса, в периапикальных тканях разряжение костной ткани с нечеткими контурами.</p> <p>Назовите этиологию и патогенез данного заболевания.</p>		
3	<p>Больной, 42 года обратился с жалобами на боли в области верхней челюсти справа, обильные гнойные выделения из правого носового хода, тяжесть в правой половине лица и усиление боли при наклоне головы вниз. Так же отмечает общее недомогание, слабость, повышение температуры тела до 38⁰С.</p> <p>Из анамнеза: 4 дня назад появились боли в области 1.6. Несколько лет назад зуб был лечен по</p>	Пневматическая, склеротическая	№№5, стр. 511

	<p>поводу осложненного кариеса. Интенсивность болей постепенно нарастала. 2 дня назад появилась припухлость правой щеки, гноеечение из соответствующего носового хода.</p>  <p>Объективно: конфигурация лица изменена за счет припухлости правой щеки. Кожа в цвете не изменена, хорошо собирается в складку. При пальпации инфильтрат не определяется. Пальпация передней стенки верхнечелюстного синуса справа болезненная. При передней риноскопии в правом носовом ходе определяются гнойные корочки.</p> <p>Открывание рта в полном объеме, незначительно болезненное. В полости рта: 16 – под искусственной коронкой, перкуссия болезненная, слизистая оболочка по переходной складке в области 15, 16, 17 отечна, гиперемирована, пальпация болезненная.</p> <p>На рентгенограмме 16: зуб ранее лечен по поводу осложненного кариеса, в периапикальных тканях разряжение костной ткани с нечеткими контурами.</p> <p>Назовите типы строения верхнечелюстного синуса.</p>		
4	<p>Больной, 42 года обратился с жалобами на боли в области верхней челюсти справа, обильные гнойные выделения из правого носового хода, тяжесть в правой половине лица и усиление боли при наклоне головы вниз. Так же отмечает общее недомогание, слабость, повышение температуры тела до 38⁰С.</p>	<p>На рентгенограмме в носо-подбородочной проекции уровень стояния жидкости в полости</p>	<p>№5, стр. 511</p>

Из анамнеза: 4 дня назад появились боли в области 1.6. Несколько лет назад зуб был лечен по поводу осложненного кариеса. Интенсивность болей постепенно нарастала. 2 дня назад появилась припухлость правой щеки, гноетечение из соответствующего носового хода.




Объективно: конфигурация лица изменена за счет припухлости правой щеки. Кожа в цвете не изменена, хорошо собирается в складку. При пальпации инфильтрат не определяется. Пальпация передней стенки верхнечелюстного синуса справа болезненная. При передней риноскопии в правом носовом ходе определяются гнойные корочки.

Открытие рта в полном объеме, незначительно болезненное. В полости рта: 16 – под искусственной коронкой, перкуссия болезненная, слизистая оболочка по переходной складке в области 15, 16, 17 отечна, гиперемирована, пальпация болезненная.

На рентгенограмме 16: зуб ранее лечен по поводу осложненного кариеса, в периапикальных тканях разряжение костной ткани с нечеткими контурами.

Опишите рентгенограмму.

	<p>Из анамнеза: 4 дня назад появились боли в области 1.6. Несколько лет назад зуб был лечен по поводу осложненного кариеса. Интенсивность болей постепенно нарастала. 2 дня назад появилась припухлость правой щеки, гноетечение из соответствующего носового хода.</p>  <p>Объективно: конфигурация лица изменена за счет припухлости правой щеки. Кожа в цвете не изменена, хорошо собирается в складку. При пальпации инфильтрат не определяется. Пальпация передней стенки верхнечелюстного синуса справа болезненная. При передней риноскопии в правом носовом ходе определяются гнойные корочки.</p> <p>Открытие рта в полном объеме, незначительно болезненное. В полости рта: 16 – под искусственной коронкой, перкуссия болезненная, слизистая оболочка по переходной складке в области 15, 16, 17 отечна, гиперемирована, пальпация болезненная.</p> <p>На рентгенограмме 16: зуб ранее лечен по поводу осложненного кариеса, в периапикальных тканях разряжение костной ткани с нечеткими контурами.</p> <p>Опишите рентгенограмму.</p>		
5	<p>Больной, 42 года обратился с жалобами на боли в области верхней челюсти справа, обильные гнойные выделения из правого носового хода, тяжесть в правой половине лица и усиление боли при наклоне головы вниз. Так же отмечает общее</p>	<p>Удаление причинного зуба. Консервативное лечение верхнечелюстного синусита</p>	<p>№5, стр. 511</p>

	<p>недомогание, слабость, повышение температуры тела до 38⁰С.</p> <p>Из анамнеза: 4 дня назад появились боли в области 1.6. Несколько лет назад зуб был лечен по поводу осложненного кариеса. Интенсивность болей постепенно нарастала. 2 дня назад появилась припухлость правой щеки, гноетечение из соответствующего носового хода.</p> <div data-bbox="427 591 764 925" data-label="Image"> </div> <p>Объективно: конфигурация лица изменена за счет припухлости правой щеки. Кожа в цвете не изменена, хорошо собирается в складку. При пальпации инфильтрат не определяется. Пальпация передней стенки верхнечелюстного синуса справа болезненная. При передней риноскопии в правом носовом ходе определяются гнойные корочки.</p> <p>Открытие рта в полном объеме, незначительно болезненное. В полости рта: 16 – под искусственной коронкой, перкуссия болезненная, слизистая оболочка по переходной складке в области 15, 16, 17 отечна, гиперемирована, пальпация болезненная.</p> <p>На рентгенограмме 16: зуб ранее лечен по поводу осложненного кариеса, в периапикальных тканях разряжение костной ткани с нечеткими контурами.</p> <p><i>План лечения больного</i></p>		
--	--	--	--

Вопросы с развёрнутым ответом

№	Содержание задания	Правильный ответ	Источник
---	--------------------	------------------	----------

	Шины, которые применяют при лечении переломов челюстей называются	гнутые из алюминиевой проволоки; стандартные шины назубные ленточные;	№5 стр. 588
	Что необходимо сделать врачу в отношении зубов вклиненных в щель перелома, когда они препятствуют вправлению отломков:	Провести операцию удаления зуба из линии перелома	№5 стр. 588
	Под знаком ранних симптомов онкологических заболеваний понимают	Онкологическую настороженность врача	№5 стр. 601
	Не полное удаление оболочки кисты челюстей может привести к	рецидиву	№5 стр. 511
	Актиномикоз относится к	специфическим воспалительным заболеваниям	№5 стр. 559

ПК-7 готовность к определению тактики ведения, ведению и лечению пациентов, нуждающихся в хирургической стоматологической помощи

Результаты освоения ОП (компетенции)	Результаты обучения по дисциплине
	Уметь
ПК-7 готовность к определению тактики ведения, ведению и лечению пациентов, нуждающихся в хирургической стоматологической помощи	1 -обосновать необходимость применения лекарственных препаратов при лечении гнойно-воспалительных заболеваний ЧЛЮ и развития возможных осложнений

Задания закрытого типа

№	Содержание задания	Правильный ответ	Источник
Выберите один правильный ответ			
1.	Основным методом лечения сарком челюстно-лицевой области является А) химиотерапия Б) хирургический В) лучевая терапия	Б) хирургический	№5 , стр.601
2.	Основным методом лечения фибром является: А) химиотерапия	Г) иссечение в пределах здоровых тканей	№5 , стр.601

	Б) лучевая терапия В) комбинированное лечение Г) иссечение в пределах здоровых тканей		
Выберите несколько правильных ответов			
1.	К зубосохраняющим операциям относятся: А) резекция верхушки корня Б) Ампутация корня В) Операция удаления зуба Г) гемисекция	А) резекция верхушки корня Б) Ампутация корня Г) Гемисекция	№ 13, стр. 89
2.	К хирургическим методам лечения хронических деструктивных форм периодонтита относится: А) резекция верхушки корня Б) Ампутация корня В) Операция удаления зуба Г) Гемисекция Д) Эндодонтическое лечение	А) резекция верхушки корня Б) Ампутация корня В) Операция удаления зуба Г) Гемисекция	№ 13, стр. 89
Установите последовательность/Сопоставьте понятия			
1.	А) Возбудители актиномикоза Б) Возбудитель туберкулеза	3) <i>A. naeslundii</i> , <i>A. viscosus</i> , <i>A. israelii</i> , <i>A. odontolyticus</i> 4) <i>Mycobacterium tuberculosis</i>	№ 5, стр. 559

Задания открытого типа

Ситуационные задачи/кейсы

№	Содержание задания	Правильный ответ	Источник
6.	Женщина 70 лет впервые обратилась к врачу-стоматологу с жалобами на незаживающую «болячку» в подглазничной области справа. Появилась она около 2 месяцев назад, связывает с укусом насекомого, сама лечила чистотелом, внутренним салом, однако болячка меняла форму и увеличивалась в размере. При внешнем осмотре обращает на себя внимание возвышающееся опухолевидное образование в подглазничной области справа блюдцеподобно-неправильной формы, в центре изъязвленное с корочками, 1,0×1,5 см, цвет насыщеннее цвета окружающей	Базалиома кожи подглазничной области справа	№5, стр. 643

	<p>кожи. При пальпации новообразование безболезненное, плотное в основании, ограниченно подвижное. Регионарные лимфатические узлы не пальпируются. Рот открывает в полном объеме, 4,5 см. Слизистая оболочка рта розовая, влажная, без патологических элементов. Прикус ортогнатический. Зубные ряды полные благодаря несъемным ортопедическим конструкциям.</p> <p>Поставьте предварительный диагноз.</p>		
7.	<p>Женщина 70 лет впервые обратилась к врачу-стоматологу с жалобами на незаживающую «болячку» в подглазничной области справа. Появилась она около 2 месяцев назад, связывает с укусом насекомого, сама лечила чистотелом, внутренним салом, однако болячка меняла форму и увеличивалась в размере.</p> <p>При внешнем осмотре обращает на себя внимание возвышающееся опухолевидное образование в подглазничной области справа блюдцеподобно-неправильной формы, в центре изъязвленное с корочками, 1,0×1,5 см, цвет насыщеннее цвета окружающей кожи. При пальпации новообразование безболезненное, плотное в основании, ограниченно подвижное. Регионарные лимфатические узлы не пальпируются. Рот открывает в полном объеме, 4,5 см. Слизистая оболочка рта розовая, влажная, без патологических элементов. Прикус ортогнатический. Зубные ряды полные благодаря несъемным ортопедическим конструкциям.</p> <p>Какова тактика врача-стоматолога при установлении вышеуказанного диагноза?</p>	<p>Направить к врачу-онкологу для проведения цитологического исследования соскоба с новообразования с целью верификации диагноза.</p>	№5 , стр. 643
8.	<p>Женщина 70 лет впервые обратилась к врачу-стоматологу с жалобами на незаживающую</p>	<p>Хирургический метод – иссечение новообразования в</p>	№5 , стр. 643

	<p>«болячку» в подглазничной области справа. Появилась она около 2 месяцев назад, связывает с укусом насекомого, сама лечила чистотелом, внутренним салом, однако болячка меняла форму и увеличивалась в размере.</p> <p>При внешнем осмотре обращает на себя внимание возвышающееся опухолевидное образование в подглазничной области справа блюдцеподобно-неправильной формы, в центре изъязвленное с корочками, 1,0×1,5 см, цвет насыщеннее цвета окружающей кожи. При пальпации новообразование безболезненное, плотное в основании, ограниченно подвижное. Регионарные лимфатические узлы не пальпируются. Рот открывает в полном объеме, 4,5 см. Слизистая оболочка рта розовая, влажная, без патологических элементов. Прикус ортогнатический. Зубные ряды полные благодаря несъемным ортопедическим конструкциям.</p> <p><i>Предложите варианты лечения предполагаемой нозологии.</i></p>	<p>пределах здоровых тканей с пластикой местными тканями под местным обезболиванием в условиях операционной стоматологической поликлиники.</p> <p>Операционный материал направляется в онкологическое учреждение на патогистологическое исследование (ПГИ – эксцизионная биопсия).</p> <p>2. По результатам цитологического исследования (базалиома) – лучевое лечение: близкофокусная рентгенотерапия, которая назначается врачом-радиологом онкологического учреждения.</p>	
9.	<p>Женщина 70 лет впервые обратилась к врачу-стоматологу с жалобами на незаживающую «болячку» в подглазничной области справа. Появилась она около 2 месяцев назад, связывает с укусом насекомого, сама лечила чистотелом, внутренним салом, однако болячка меняла форму и увеличивалась в размере.</p> <p>При внешнем осмотре обращает на себя внимание возвышающееся опухолевидное образование в подглазничной области справа блюдцеподобно-неправильной формы, в центре изъязвленное с корочками, 1,0×1,5 см, цвет насыщеннее цвета окружающей кожи. При пальпации новообразование безболезненное, плотное в основании, ограниченно подвижное. Регионарные</p>	<ul style="list-style-type: none"> - флюорография. - общий анализ крови, мочи. Кровь на RW, ВИЧ, гепатиты. - ЭКГ и заключение врача-терапевта участкового о возможности проведения специализированного лечения. 	№5 , стр. 643

	<p>лимфатические узлы не пальпируются. Рот открывает в полном объеме, 4,5 см. Слизистая оболочка рта розовая, влажная, без патологических элементов. Прикус ортогнатический. Зубные ряды полные благодаря несъемным ортопедическим конструкциям.</p> <p>Какие дополнительные методы обследования целесообразно провести на долечевом этапе?</p>		
10.	<p>Женщина 70 лет впервые обратилась к врачу-стоматологу с жалобами на незаживающую «болячку» в подглазничной области справа. Появилась она около 2 месяцев назад, связывает с укусом насекомого, сама лечила чистотелом, внутренним салом, однако болячка меняла форму и увеличивалась в размере.</p> <p>При внешнем осмотре обращает на себя внимание возвышающееся опухолевидное образование в подглазничной области справа блюдцеподобно-неправильной формы, в центре изъязвленное с корочками, 1,0×1,5 см, цвет насыщеннее цвета окружающей кожи. При пальпации новообразование безболезненное, плотное в основании, ограничено подвижное. Регионарные лимфатические узлы не пальпируются. Рот открывает в полном объеме, 4,5 см. Слизистая оболочка рта розовая, влажная, без патологических элементов. Прикус ортогнатический. Зубные ряды полные благодаря несъемным ортопедическим конструкциям.</p> <p>Нуждается ли больная в диспансерном наблюдении после лечения? Если да, то к какой группе она относится, и каким специалистом наблюдается?</p>	<p>Нуждается. После вышеописанного лечения она будет входить в 3 группу диспансеризации онкостоматологических больных. Диспансерное наблюдение этой больной будет проводить врач-онколог.</p>	№5 , стр. 643

Вопросы с развёрнутым ответом

№	Содержание задания	Правильный ответ	Источник
6.	Особенности огнестрельных ранений верхней челюсти определяются её анатомическими признаками:	1. тонкие стенки верхней челюсти; 2. наличие контрфорсов; 3. наличие мощного альвеолярного отростка; 4. наличие верхнечелюстной пазухи, сообщающейся с полостью носа; 5. тесная связь верхней челюсти с костями скуловой, лба, носа, решётчатой, клиновидной и слёзной.	№1 , стр. 564
7.	Проток околоушной слюнной железы открывается на слизистой оболочке:	щеки	№7 , стр. 17-33
8.	Проток околоушной слюнной железы открывается на уровне:	верхнего первого моляра	№7 , стр. 17-33
9.	Для объективного подтверждения ксеростомии используют:	сиалометрию	№7 , стр. 17-33
10.	Йодолипол — это:	жирорастворимое контрастное вещество;	№7 , стр. 17-33

ПК-7 готовность к определению тактики ведения, ведению и лечению пациентов, нуждающихся в хирургической стоматологической помощи

Результаты освоения ОП (компетенции)	Результаты обучения по дисциплине
	владеть
ПК-7 готовность к определению тактики ведения, ведению и лечению пациентов, нуждающихся в хирургической стоматологической помощи	1 -владеть методами и принципами ведения и лечения пациентов с заболеваниями и травмами ЧЛЮ в соответствии с Федеральными клиническими рекомендациями.

Задания закрытого типа

№	Содержание задания	Правильный ответ	Источник
Выберите один правильный ответ			
1.	СЕКВЕСТРЭКТОМИЯ ПРИ ХРОНИЧЕСКОМ ОСТЕОМИЕЛИТЕ ПОКАЗАНА В ПЕРИОД: Ф. физиолечения	С) сформировавшегося секвестра	№1 , стр.511

	<p>G. формирования секвестра H. сформировавшегося секвестра I. антибактериальной терапии J. реабилитации</p>		
2.	<p>ПРИ ЛЕЧЕНИИ ОСТРОГО ОСТЕОМИЕЛИТА ЧЕЛЮСТИ НЕОБХОДИМО ПРОВЕСТИ: А) периостотомию с двух сторон альвеолярного отростка Б) периостотомию с одной стороны альвеолярного отростка В) секвестрэктомию Г) резекцию верхушки корня причинного зуба Д) цистэктомию</p>	<p>А) периостотомию с двух сторон альвеолярного отростка</p>	№1 , стр.511
Выберите несколько правильных ответов			
1.	<p>ПРИЧИНОЙ РАЗВИТИЯ ТРАВМАТИЧЕСКОГО ОСТЕОМИЕЛИТА ЧЕЛЮСТЕЙ ЯВЛЯЕТСЯ: А) возраст больного Б) острый лимфаденит В) травма плохо изготовленным протезом Г) зуб или корень зуба в линии перелома Д) сила и направление повреждающего фактора</p>	<p>Г) зуб или корень зуба в линии перелома Д) сила и направление повреждающего фактора</p>	№1 , стр.511
2.	<p>Какие шины применяют при лечении переломов челюстей: А) гнутые из алюминиевой проволоки; Б) шины из быстротвердеющих пластмасс; В) стандартные шины назубные ленточные; Г) сочетание проволочных шин с быстро твердеющими пластмассовыми; Д) шина Ванкевич.</p>	<p>А) гнутые из алюминиевой проволоки; В) стандартные шины назубные ленточные;</p>	№1 , стр.511
Установите последовательность/Сопоставьте понятия			
1.	<p>В зависимости от сроков хирургического вмешательства различают: 4. раннюю ПХО 5. отсроченную ПХО 6. позднюю ПХО</p>	<p>1Б 2А 3В</p>	№ 5 , стр. 573

	<p>А) (проводится до 48 ч); Б) (проводится до 24 ч с момента ранения) В) (проводится спустя 48 ч после ранения).</p>		
--	--	--	--

Задания открытого типа

Ситуационные задачи/кейсы

№	Содержание задания	Правильный ответ	Источник
6.	<p>Больной, 20 лет, доставлен с жалобами на сильные боли в подбородочной области, начавшиеся утром и сопровождавшиеся потрясающим ознобом, подъемом температуры тела до 40,00С. При поступлении: температура тела 39,50С. Состояние тяжелое. Отек мягких тканей нижней губы и подбородочной области. Кожа этой области в цвете не изменена, собирается в складку. Пальпация безболезненна. Подчелюстные лимфоузлы увеличены с обеих сторон, пальпация их болезненна. В полости рта имеется коллатеральный отек окологлазничных мягких тканей с язычной и вестибулярной сторон альвеолярной части в переднем отделе нижней челюсти. На слизистой оболочке красной каймы нижней губы справа имеется образование округлой формы, выступающее над красной каймой, синюшного цвета, мягкое, безболезненное. Больного не беспокоит, отмечает медленный рост образования.</p> <p>Поставьте предварительный диагноз.</p>	<p>Предварительный диагноз: острый одонтогенный остеомиелит нижней челюсти подбородочной области.</p>	№ 5, стр. 511
7.	<p>Больной, 20 лет, доставлен с жалобами на сильные боли в подбородочной области, начавшиеся утром и сопровождавшиеся потрясающим ознобом, подъемом температуры тела до 40,00С. При поступлении: температура тела</p>	<p>Для постановки окончательного диагноза надо определить состояние зубов в очаге воспаления: болезненность при</p>	№ 5, стр. 511

	<p>39,50С. Состояние тяжелое. Отек мягких тканей нижней губы и подбородочной области. Кожа этой области в цвете не изменена, собирается в складку. Пальпация безболезненна. Подчелюстные лимфоузлы увеличены с обеих сторон, пальпация их болезненна. В полости рта имеется коллатеральный отек окологлазничных мягких тканей с язычной и вестибулярной сторон альвеолярной части в переднем отделе нижней челюсти. На слизистой оболочке красной каймы нижней губы справа имеется образование округлой формы, выступающее над красной каймой, синюшного цвета, мягкое, безболезненное. Больного не беспокоит, отмечает медленный рост образования.</p> <p>Какие дополнительные сведения необходимы для постановки окончательного диагноза?</p>	<p>перкуссии, подвижность, наличие кариозных полостей, состояние окологлазничных мягких тканей в области верхней челюсти слева, цвет, при пальпации следует определить наличие болезненности и участков флюктуации, общий анализ крови и мочи.</p>	
8.	<p>Больной, 20 лет, доставлен с жалобами на сильные боли в подбородочной области, начавшиеся утром и сопровождавшиеся потрясающим ознобом, подъемом температуры тела до 40,00С. При поступлении: температура тела 39,50С. Состояние тяжелое. Отек мягких тканей нижней губы и подбородочной области. Кожа этой области в цвете не изменена, собирается в складку. Пальпация безболезненна. Подчелюстные лимфоузлы увеличены с обеих сторон, пальпация их болезненна. В полости рта имеется коллатеральный отек окологлазничных мягких тканей с язычной и вестибулярной сторон альвеолярной части в переднем отделе нижней челюсти. На слизистой оболочке красной каймы нижней губы справа имеется образование округлой формы, выступающее над красной каймой, синюшного цвета, мягкое, безболезненное. Больного не беспокоит, отмечает медленный рост образования.</p> <p>Составьте план лечения.</p>	<p>План лечения: удаление причинных разрушенных зубов в области воспаления, вскрытие абсцессов с вестибулярной и язычной сторон альвеолярного отростка нижней челюсти слева и дренирование ран. Госпитализация больного. Лечение комплексное. Назначается противовоспалительная, дезинтоксикационная, дегидратационная терапии, витаминотерапия, симптоматическое лечение, терапия гипербарической оксигенацией.</p>	№ 5, стр. 511

9.	<p>Больной, 20 лет, доставлен с жалобами на сильные боли в подбородочной области, начавшиеся утром и сопровождавшиеся потрясающим ознобом, подъемом температуры тела до 40,00С. При поступлении: температура тела 39,50С. Состояние тяжелое. Отек мягких тканей нижней губы и подбородочной области. Кожа этой области в цвете не изменена, собирается в складку. Пальпация безболезненна. Подчелюстные лимфоузлы увеличены с обеих сторон, пальпация их болезненна. В полости рта имеется коллатеральный отек окологлазничных мягких тканей с язычной и вестибулярной сторон альвеолярной части в переднем отделе нижней челюсти. На слизистой оболочке красной каймы нижней губы справа имеется образование округлой формы, выступающее над красной каймой, синюшного цвета, мягкое, безболезненное. Больного не беспокоит, отмечает медленный рост образования.</p> <p>Какие данные являются несущественными? Имеют ли они значение для составления плана лечения больного?</p>	<p>Несущественным признаком является имеющееся новообразование на слизистой оболочке красной каймы нижней губы справа. Для составления плана лечения остеомиелита подбородочного отдела нижней челюсти оно значения не имеет.</p>	№ 5, стр. 511
10.	<p>Больной, 20 лет, доставлен с жалобами на сильные боли в подбородочной области, начавшиеся утром и сопровождавшиеся потрясающим ознобом, подъемом температуры тела до 40,00С. При поступлении: температура тела 39,50С. Состояние тяжелое. Отек мягких тканей нижней губы и подбородочной области. Кожа этой области в цвете не изменена, собирается в складку. Пальпация безболезненна. Подчелюстные лимфоузлы увеличены с обеих сторон, пальпация их болезненна. В полости рта имеется коллатеральный отек окологлазничных мягких тканей с язычной и вестибулярной сторон альвеолярной части в переднем отделе нижней челюсти. На слизистой</p>	<p>Реабилитационные мероприятия направлены на раннее восстановление после хирургического вмешательства. Необходима санация полости рта для профилактики развития гнойно-воспалительных заболеваний челюстно-лицевой области.</p>	№ 5, стр. 511

	<p>оболочке красной каймы нижней губы справа имеется образование округлой формы, выступающее над красной каймой, синюшного цвета, мягкое, безболезненное. Больного не беспокоит, отмечает медленный рост образования.</p> <p>Как осуществляется диспансеризация и реабилитация пациентов с данной патологией. Какова тактика обучения пациента основным гигиеническим мероприятиям оздоровительного характера и мероприятиям, направленным на предупреждение возникновения и (или) распространения стоматологических заболеваний, их раннюю диагностику, выявление причин и условий их возникновения и развития.</p>		
--	---	--	--

Вопросы с развёрнутым ответом

№	Содержание задания	Правильный ответ	Источник
6.	Направленная тканевая регенерация	Создание оптимальных условий для роста и созревания (развития) органотипичной костной ткани в области костных дефектов с применением мембранной техники	№1 , стр. 854
7.	Периимплантит – это	Прогрессирующая резорбция окружающей имплантат костной ткани, вызванная и сопровождающаяся воспалительным процессом в мягких тканях окружающих имплантат.	№1 , стр. 854
8.	К дополнительным методам исследования для уточнения диагноза «злокачественное новообразование челюстно-лицевой области» относится	цитологический	№1 , стр. 854
9.	Симптомами саркомы верхней челюсти является	сукровичное выделение из носа экзофтальм	№1 , стр. 854

10.	Ранними симптомами периферических сарком челюстей являются	деформация челюсти, подвижности зубов	№1 , стр. 854
-----	--	---------------------------------------	---------------

ПК-12 готовность к проведению оценки качества оказания стоматологической помощи с использованием основных медико-статистических показателей

Результаты освоения ОП (компетенции)	Результаты обучения по дисциплине
	Знать
ПК-12 готовность к проведению оценки качества оказания стоматологической помощи с использованием основных медико-статистических	1 – понятие внутреннего контроля качества медицинской деятельности

Задания закрытого типа

№	Содержание задания	Правильный ответ	Источник
Выберите один правильный ответ			
1.	Отметьте организации не имеющие права выдавать листки нетрудоспособности. А) Фельдшеры и зубные врачи медицинских организаций Б) Врачи, занимающиеся частной практикой, имеющие лицензию В) Врачи центров медицины катастроф	В) Врачи центров медицины катастроф	№ 5, стр. 89
2.	Благоприятный социально-психологический климат коллектива определяет все, кроме А) организованности Б) благодушия В) коллективизма (сплоченности) Г) информированности	Б) благодушия	№ 5, стр. 89
Выберите несколько правильных ответов			
1.	Медицинские и фармацевтические работники имеют право: А) на занятие народной медициной Б) на занятие частной медицинской практикой В) на профессиональные ассоциации	А) на занятие народной медициной Б) на занятие частной медицинской практикой	№ 5, стр. 89

		В) на профессиональные ассоциации	
2.	Целью управления является А) научно обоснованное планирование и анализ деятельности учреждения Б) руководство выполнением решений В) обеспечение ресурсами, подготовка документов и организация работы учреждения	А) научно обоснованное планирование и анализ деятельности учреждения Б) руководство выполнением решений В) обеспечение ресурсами, подготовка документов и организация работы учреждения	№ 5, стр. 48
Установите последовательность/Сопоставьте понятия			
1.	1) Для острых воспалительных процессов челюстно-лицевой области при поверхностной локализации воспаления характерны 2) Для хронического воспалительного процесса характерно: А) инфильтрация и отёк в зоне воспаления в виде припухлости (tumor); гиперемия кожи, слизистой оболочки над очагом воспаления (rubor); местное повышение температуры тканей (calor); при локализации воспалительного процесса в области дна полости рта, языка, мягкого нёба появляются нарушения функций глотания, дыхания, речи (funcio lease). Б) Длительность около 2 мес, может сопровождаться образованием свищей с отхождением костных секвестров.	1А 2Б	№ 5, стр. 511

Задания открытого типа

Ситуационные задачи/кейсы

№	Содержание задания	Правильный ответ	Источник
---	--------------------	------------------	----------

11.	<p>Родители пациента М., возрастом 15 лет, страдающего болезнью Дауна обратились в поликлинику по поводу санации полости рта их сыну. После осмотра, который сопровождался значительными трудностями, удалось установить, что пациенту необходимо лечить множественный кариес зубов и удалить пять разрушенных зубов по поводу хронического периодонтита.</p> <p>Какой вид обезболивания Вы выберете для проведения санации полости рта у данного пациента?</p> <p>А) инфильтрационное обезболивание, Б) проводниковое обезболивание, В) общее обезболивание.</p>	В) общее обезболивание.	№5, стр. 233
12.	<p>Родители пациента М., возрастом 15 лет, страдающего болезнью Дауна обратились в поликлинику по поводу санации полости рта их сыну. После осмотра, который сопровождался значительными трудностями, удалось установить, что пациенту необходимо лечить множественный кариес зубов и удалить пять разрушенных зубов по поводу хронического периодонтита.</p> <p>В каких условиях и кем должно проводиться данный вид обезболивания?</p> <p>А) в амбулаторно-поликлинических условиях врачом-стоматологом, Б) в условиях стационара анестезиологом-реаниматологом</p>	Б) в условиях стационара анестезиологом-реаниматологом	№5, стр. 233
13.	<p>Пациент 37 лет, в анамнезе аллергия на анилиновые красители. Через 20 минут после местной анестезии лидокаином в стоматологическом кресле, почувствовал: интенсивный зуд всей поверхности кожи; затем на коже появились гиперемированные участки сыпи, выступающие над ее поверхностью. При этом отмечалось: нарастающая слабость, головокружение и головная боль, тошнота, повышение температуры тела – 37,5 °С, АД 100/60 мм.рт. ст., ЧСС 100 в мин., ЧД 20 экс. в мин. После проведенной неотложной терапии все явления исчезли.</p>	В) острая крапивница	№№5, стр. 233

	<p>Назовите причину, которая могла вызвать данные симптомы?</p> <p>А) гипертонический криз Б) развивающийся обморок В) острая крапивница Г) острый отек Квинке</p>		
14.	<p>Пациент 37 лет, в анамнезе аллергия на анилиновые красители. Через 20 минут после местной анестезии лидокаином в стоматологическом кресле, почувствовал: интенсивный зуд всей поверхности кожи; затем на коже появились гиперемированные участки сыпи, выступающие над ее поверхностью. При этом отмечалось: нарастающая слабость, головокружение и головная боль, тошнота, повышение температуры тела – 37,5 °С, АД 100/60 мм.рт. ст., ЧСС 100 в мин., ЧД 20 экс. в мин. После проведенной неотложной терапии все явления исчезли.</p> <p>Какие меры неотложной помощи следует предпринять?</p> <p>А) немедленное прекращение введения препарата вызвавшего реакцию Б) антигистаминные препараты В) антигистаминные препараты и глюкокортикоиды Г) антигистаминные препараты и сосудосуживающие средства Д) немедленное прекращение введения препарата вызвавшего реакцию, антигистаминные препараты, глюкокортикоиды и возможно сосудосуживающие средства.</p>	Д) немедленное прекращение введения препарата вызвавшего реакцию, антигистаминные препараты, глюкокортикоиды и возможно сосудосуживающие средства.	№5, стр. 233
15.	<p>Пациент 37 лет, в анамнезе аллергия на анилиновые красители. Через 20 минут после местной анестезии лидокаином в стоматологическом кресле, почувствовал: интенсивный зуд всей поверхности кожи; затем на коже появились гиперемированные участки сыпи, выступающие над ее поверхностью. При этом отмечалось: нарастающая слабость,</p>	Г) возможным развитием отека Квинке в области дыхательных путей и асфиксией.	№5, стр. 233

	<p>головокружение и головная боль, тошнота, повышение температуры тела – 37,5 °С, АД 100/60 мм.рт. ст., ЧСС 100 в мин., ЧД 20 экс. в мин. После проведенной неотложной терапии все явления исчезли.</p> <p>Чем, в наибольшей степени, опасно развитие подобного состояния?</p> <p>А) развитием коллапса, Б) развитием инсульта, В) развитием инфаркта миокарда, Г) возможным развитием отека Квинке в области дыхательных путей и асфиксией.</p>		
--	--	--	--

Вопросы с развёрнутым ответом

№	Содержание задания	Правильный ответ	Источник
11.	При удалении зубов придерживаются следующей последовательности	1) Наложение щипцов. 2) Продвижение щёчек щипцов. 3) Смыкание (фиксация) щипцов. 4) Вывихивание зуба (методом люксации или ротации). 5) Извлечение (тракция) зуба	№5 стр. 511
12.	Дистопия - это	Неправильное положение зуба, возникающее в процессе его прорезывания	№5 стр. 514
13.	Полуретенция - это	Неполное прорезывание зуба	№5 стр. 514
14.	Ретенция - это	Задержку прорезывания сформированного зуба	№5 стр. 514
15.	Острый перикоронит – это	Воспалительный процесс тканей десны и краевого периодонта в области третьего моляра при его затрудненном прорезывании	№5 стр. 514

ПК-12 готовность к проведению оценки качества оказания стоматологической помощи с использованием основных медико-статистических показателей

Результаты освоения ОП (компетенции)	Результаты обучения по дисциплине
--------------------------------------	-----------------------------------

	Знать
ПК-12 готовность к проведению оценки качества оказания стоматологической помощи с использованием основных медико-статистических	2–организация внутреннего контроля качества медицинской помощи в стоматологической организации.

Задания закрытого типа

№	Содержание задания	Правильный ответ	Источник
Выберите один правильный ответ			
1.	Качество медицинской помощи является 1) медицинским понятием; 2) правовым понятием; 3) социально-культурным понятием.	2) правовым понятием;	№ 5, стр. 89
2.	Контроль качества медицинской помощи осуществляется путем 1) принятия федеральных законов в сфере здравоохранения; 2) проведения профилактических мероприятий; 3) создания системы оценки деятельности медицинских работников, участвующих в оказании медицинских услуг.	3) создания системы оценки деятельности медицинских работников, участвующих в оказании медицинских услуг.	№ 5, стр. 89
Выберите несколько правильных ответов			
1.	Безопасность медицинской деятельности включает в себя 1) безопасность медицинских изделий; 2) безопасность пациента; 3) обзор нормативных правовых актов.	1) безопасность медицинских изделий; 2) безопасность пациента;	№ 5, стр. 89
2.	Медицинская помощь – это 1) медицинское понятие; 2) правовое понятие; 3) социально-культурное понятие.	1) медицинское понятие; 2) правовое понятие;	№ 5, стр. 48
Установите последовательность/Сопоставьте понятия			
1.	1. Орган государственной власти, уполномоченный проверять	1-Б 2-А	№ 5, стр. 89

	<p>лицензирование в области качества и безопасности медицинской помощи.</p> <p>2. Орган государственной власти, устанавливающий квалификационные требования к медицинским услугам посредством принятия ведомственных актов (приказов).</p> <p>А) Министерство здравоохранения РФ.</p> <p>Б) Росздравнадзор.</p>		
--	---	--	--

Задания открытого типа

Ситуационные задачи/кейсы

№	Содержание задания	Правильный ответ	Источник
1.	<p>Больной обратился к зубному врачу хирургического кабинета стоматологической поликлиники с целью удаления зуба. Из анамнеза установлено, что у больного была аллергическая реакция на инъекцию пенициллина.</p> <p>Больному проведена анестезия 2% раствором новокаина. Через 3-5 минут состояние больного ухудшилось.</p> <p>Объективные данные: выраженная бледность, цианоз, обильный пот, тахикардия, артериальное давление резко снизилось; появилось ощущение покалывания, зуд кожи лица, чувство страха, ощущение тяжести за грудиной и затрудненное дыхание.</p> <p>Определите неотложное состояние пациента.</p>	У пациента аллергическая реакция на новокаин в виде анафилактического шока	№5, стр. 233
2.	<p>Больной обратился к зубному врачу хирургического кабинета стоматологической поликлиники с целью удаления зуба. Из анамнеза установлено, что у больного была</p>	Хирург не учел, что пенициллин разводится новокаином.	№5, стр. 233

	<p>аллергическая реакция на инъекцию пенициллина.</p> <p>Больному проведена анестезия 2% раствором новокаина. Через 3-5 минут состояние больного ухудшилось.</p> <p>Объективные данные: выраженная бледность, цианоз, обильный пот, тахикардия, артериальное давление резко снизилось; появилось ощущение покалывания, зуд кожи лица, чувство страха, ощущение тяжести за грудиной и затрудненное дыхание.</p> <p><i>В чем заключались ошибочные действия врача?</i></p>		
3.	<p>Больной обратился к зубному врачу хирургического кабинета стоматологической поликлиники с целью удаления зуба. Из анамнеза установлено, что у больного была аллергическая реакция на инъекцию пенициллина.</p> <p>Больному проведена анестезия 2% раствором новокаина. Через 3-5 минут состояние больного ухудшилось.</p> <p>Объективные данные: выраженная бледность, цианоз, обильный пот, тахикардия, артериальное давление резко снизилось; появилось ощущение покалывания, зуд кожи лица, чувство страха, ощущение тяжести за грудиной и затрудненное дыхание.</p> <p><i>Составьте алгоритм оказания неотложной помощи.</i></p>	<p>Алгоритм оказания неотложной помощи:</p> <p>а) обколоть место инъекции 0,1% р-ром адреналина с целью снижения скорости всасывания аллергена;</p> <p>б) срочно вызвать через третье лицо бригаду “скорой медицинской помощи” для оказания квалифицированной медицинской помощи;</p> <p>в) уложить пациента с опущенной головой, придать возвышенное положение нижним конечностям с целью притока крови к головному мозгу;</p> <p>г) расстегнуть стесняющую одежду и обеспечить доступ свежего воздуха;</p> <p>д) осуществлять контроль за состоянием пациента (АД, ЧДД, пульс);</p> <p>е) положить на место инъекции пузырь со льдом;</p>	№№5, стр. 233

		<p>ж) ввести антигистаминные препараты с целью десенсибилизации (2% р-р супрастина или 2% р-р пипольфена или 1% р-р димедрола); приготовить противошоковый набор;</p>	
4.	<p>Больной обратился к зубному врачу хирургического кабинета стоматологической поликлиники с целью удаления зуба. Из анамнеза установлено, что у больного была аллергическая реакция на инъекцию пенициллина.</p> <p>Больному проведена анестезия 2% раствором новокаина. Через 3-5 минут состояние больного ухудшилось.</p> <p>Объективные данные: выраженная бледность, цианоз, обильный пот, тахикардия, артериальное давление резко снизилось; появилось ощущение покалывания, зуд кожи лица, чувство страха, ощущение тяжести за грудиной и затрудненное дыхание.</p> <p><i>Подлежит ли разбор данной ситуации к внутреннему контролю качества и безопасности медицинской деятельности?</i></p>	да	№5, стр. 233
5.	<p>Больной обратился к зубному врачу хирургического кабинета стоматологической поликлиники с целью удаления зуба. Из анамнеза установлено, что у больного была аллергическая реакция на инъекцию пенициллина.</p> <p>Больному проведена анестезия 2% раствором новокаина. Через 3-5 минут состояние больного ухудшилось.</p> <p>Объективные данные: выраженная бледность, цианоз, обильный пот, тахикардия, артериальное давление резко снизилось; появилось ощущение покалывания, зуд кожи лица, чувство страха, ощущение</p>	Сбора аллергологического анамнеза. Развитие общесоматического осложнения.	№5, стр. 233

	тяжести за грудиной и затрудненное дыхание. Какой дефект можно определить в этом случае?		
--	--	--	--

Вопросы с развёрнутым ответом

№	Содержание задания	Правильный ответ	Источник
1.	Основным органом надзора, принимающим участие в проведении государственного контроля качества и безопасности медицинской деятельности является	Федеральная служба по надзору в сфере здравоохранения	№5 стр. 89
2.	Отсутствие недопустимого риска, связанного с возможностью нанесения ущерба – это	безопасность медицинской помощи	№5 стр. 89
3.	Совокупность характеристик, отражающих современность оказания медицинской помощи, правильность выбора методов профилактики, диагностики, лечения и реабилитации при оказании медицинской помощи, степень достижения запланированного результата – это	качество медицинской помощи	№5 стр. 89
4.	Первый уровень внутреннего контроля качества и безопасности медицинской деятельности проводит:	заведующий отделением (подразделением)	№5 стр. 89
5.	Второй уровень внутреннего контроля качества и безопасности медицинской деятельности проводит:	заместитель руководителя по лечебной работе	№5 стр. 89

ПК-12 готовность к проведению оценки качества оказания стоматологической помощи с использованием основных медико-статистических показателей

Результаты освоения ОП (компетенции)	Результаты обучения по дисциплине
	Уметь

ПК-12 готовность к проведению оценки качества оказания стоматологической помощи с использованием основных медико-статистических показателей	1. Выполнять полный объем методов обследования, диагностики и лечения стоматологических заболеваний согласно стандартам оказания медицинской помощи, Протоколам лечения и сложившейся клинической практики.
---	---

Задания закрытого типа

№	Содержание задания	Правильный ответ	Источник
Выберите один правильный ответ			
1.	Болезненность при глотании появляется у больных с флегмоной в области: а) височной, б) скуловой, в) щечной, г) околоушно-жевательной, д) окологлоточного пространства.	д) окологлоточного пространства.	№ 5, стр. 89
2.	Выраженное затруднение при открывании рта появляется у больных с флегмоной в области: а) скуловой, б) поднижнечелюстной, в) подглазничной, г) щечной области, д) околоушно-жевательной.	д) околоушно-жевательной.	№ 5, стр. 89
Выберите несколько правильных ответов			
1.	При развитии пресинкопального состояния необходимо: а) придать больному горизонтальное положение с приподнятым ножным концом; б) обеспечить доступ свежего воздуха в помещение; в) поднести ватный тампон, смоченным нашатырным спиртом к носовым ходам;	а) придать больному горизонтальное положение с приподнятым ножным концом; б) обеспечить доступ свежего воздуха в помещение; в) поднести ватный тампон, смоченным нашатырным спиртом к носовым ходам;	№ 5, стр. 89
2.	Приступая к сердечно-легочной реанимации необходимо: а) убедиться в отсутствии опасности для себя и пострадавшего; б) осторожно встряхнуть пострадавшего за плечи;	а) убедиться в отсутствии опасности для себя и пострадавшего; б) осторожно встряхнуть	№ 5, стр. 48

	в) громко обратиться к нему: «Вам нужна помощь?»; г) призвать на помощь «Помогите, человеку плохо!»	пострадавшего за плечи; в) громко обратиться к нему: «Вам нужна помощь?»; г) призвать на помощь «Помогите, человеку плохо!»	
Установите последовательность/Сопоставьте понятия			
1.	<p>1) Для острых воспалительных процессов челюстно-лицевой области при поверхностной локализации воспаления характерны</p> <p>2) Для хронического воспалительного процесса характерно:</p> <p>А) инфильтрация и отёк в зоне воспаления в виде припухлости (tumor); гиперемия кожи, слизистой оболочки над очагом воспаления (rubor); местное повышение температуры тканей (calor); при локализации воспалительного процесса в области дна полости рта, языка, мягкого нёба появляются нарушения функций глотания, дыхания, речи (functio laesa).</p> <p>Б) Длительность около 2 мес, может сопровождаться образованием свищей с отхождением костных секвестров.</p>	1А 2Б	№ 5, стр. 511

Задания открытого типа

Ситуационные задачи/кейсы

№	Содержание задания	Правильный ответ	Источник
5.	Больной, 46 лет, обратился с жалобами на умеренные ноющую боль в области верхней челюсти слева, иррадиирующую в левую затылочную область, висок. Также беспокоит боль при глотании и открывании рта. Температура тела	Диагноз: абсцесс подвисочной ямки.	№5, стр. 233

	<p>повышена до 37,50С. Из анамнеза выявлено, что неделю назад заболел 27 зуб. Беспокоила постоянная ноющая боль, усиливающаяся при накусывании. Больной к врачу не обращался, самостоятельно применял теплые содовые полоскания. В течение четырех дней боль в зубе прошла, однако накануне обращения к врачу появилась боль при глотании и открывании рта. Обратился к ЛОР-врачу, после осмотра которого патологии ЛОР-органов не выявлено, направлен на консультацию к стоматологу. При осмотре: определяется единичный, увеличенный, болезненный лимфатический узел в поднижнечелюстной области слева. Незначительный отек мягких тканей над скуловой дугой слева. Открывание рта ограничено до 1,0 см между резцами, резко болезненное. При внутриротовом осмотре выявлено: коронка 27 зуба частично разрушена, перкуссия ее слабо болезненна, отмечается подвижность II степени. Переходная складка с вестибулярной стороны на уровне 26, 27, 28 зубов отечна, гиперемирована, сглажена. При надавливании тканей в проекции бугра верхней челюсти слева определяется резко болезненный воспалительный инфильтрат. При рентгенологическом исследовании 27 зуба отмечаются участки разрежения костной ткани в области корней и бифуркации с нечеткими контурами, глубокие костные карманы.</p> <p><i>Поставьте диагноз</i></p>		
6.	<p>Больной, 46 лет, обратился с жалобами на умеренные ноющую боль в области верхней челюсти слева, иррадиирующую в левую</p>	<p>План лечения: удаление 27 зуба, вскрытие абсцесса, проведение</p>	<p>№5, стр. 233</p>

	<p>затылочную область, висок. Также беспокоит боль при глотании и открывании рта. Температура тела повышена до 37,50С. Из анамнеза выявлено, что неделю назад заболел 27 зуб. Беспокоила постоянная ноющая боль, усиливающаяся при накусывании. Больной к врачу не обращался, самостоятельно применял теплые содовые полоскания. В течение четырех дней боль в зубе прошла, однако накануне обращения к врачу появилась боль при глотании и открывании рта. Обратился к ЛОР-врачу, после осмотра которого патологии ЛОР-органов не выявлено, направлен на консультацию к стоматологу. При осмотре: определяется единичный, увеличенный, болезненный лимфатический узел в поднижнечелюстной области слева. Незначительный отек мягких тканей над скуловой дугой слева. Открывание рта ограничено до 1,0 см между резцами, резко болезненное. При внутриротовом осмотре выявлено: коронка 27 зуба частично разрушена, перкуссия ее слабо болезненна, отмечается подвижность II степени. Переходная складка с вестибулярной стороны на уровне 26, 27, 28 зубов отечна, гиперемирована, сглажена. При надавливании тканей в проекции бугра верхней челюсти слева определяется резко болезненный воспалительный инфильтрат. При рентгенологическом исследовании 27 зуба отмечаются участки разрежения костной ткани в области корней и бифуркации с нечеткими контурами, глубокие костные карманы. Составьте план лечения.</p>	<p>антибактериального и противовоспалительного лечения</p>	
7.	<p>Больной, 46 лет, обратился с жалобами на умеренные ноющую боль в области верхней челюсти слева, иррадиирующую в левую затылочную область, висок. Также беспокоит боль при глотании и</p>	<p>Под местной инфильтрационной или туберальной анестезией с премедикацией производится разрез слизистой оболочки</p>	№№5, стр. 233

	<p>открывании рта. Температура тела повышена до 37,50С. Из анамнеза выявлено, что неделю назад заболел 27 зуб. Беспокоила постоянная ноющая боль, усиливающаяся при накусывании. Больной к врачу не обращался, самостоятельно применял теплые содовые полоскания. В течение четырех дней боль в зубе прошла, однако накануне обращения к врачу появилась боль при глотании и открывании рта. Обратился к ЛОР-врачу, после осмотра которого патологии ЛОР-органов не выявлено, направлен на консультацию к стоматологу. При осмотре: определяется единичный, увеличенный, болезненный лимфатический узел в поднижнечелюстной области слева. Незначительный отек мягких тканей над скуловой дугой слева. Открывание рта ограничено до 1,0 см между резцами, резко болезненное. При внутриворотном осмотре выявлено: коронка 27 зуба частично разрушена, перкуссия ее слабо болезненна, отмечается подвижность II степени. Переходная складка с вестибулярной стороны на уровне 26, 27, 28 зубов отечна, гиперемирована, сглажена. При надавливании тканей в проекции бугра верхней челюсти слева определяется резко болезненный воспалительный инфильтрат. При рентгенологическом исследовании 27 зуба отмечаются участки разрежения костной ткани в области корней и бифуркации с нечеткими контурами, глубокие костные карманы.</p> <p>Опишите методику оперативного вмешательства.</p>	<p>переходной складки с вестибулярной стороны на уровне 25, 26, 27, 28 зубов. Затем тупым путем, используя изогнутый по плоскости кровоостанавливающий зажим (типа Бильрот), очень осторожно, чтобы не вызвать кровотечения из крыловидного венозного сплетения нужно проникнуть в подвисочную ямку. Для этого, ориентируясь на бугор верхней челюсти, инструмент проводится кзади, кверху и кнутри. После вскрытия абсцесса, в рану вводится резиновый выпускник. Местно: больному назначаются теплые ротовые ванночки с гипертоническими растворами. Дренажи в последующем не меняются, а лишь подтягиваются до момента прекращения гноетечения.</p>	
8.	<p>Больной, 46 лет, обратился с жалобами на умеренные ноющую</p>	<p>Ограничение открывания рта и</p>	<p>№5, стр. 233</p>

<p>боль в области верхней челюсти слева, иррадирующую в левую затылочную область, висок. Также беспокоит боль при глотании и открывании рта. Температура тела повышена до 37,50С. Из анамнеза выявлено, что неделю назад заболел 27 зуб. Беспокоила постоянная ноющая боль, усиливающаяся при накусывании. Больной к врачу не обращался, самостоятельно применял теплые содовые полоскания. В течение четырех дней боль в зубе прошла, однако накануне обращения к врачу появилась боль при глотании и открывании рта. Обратился к ЛОР-врачу, после осмотра которого патологии ЛОР-органов не выявлено, направлен на консультацию к стоматологу. При осмотре: определяется единичный, увеличенный, болезненный лимфатический узел в поднижнечелюстной области слева. Незначительный отек мягких тканей над скуловой дугой слева. Открывание рта ограничено до 1,0 см между резцами, резко болезненное. При внутриротовом осмотре выявлено: коронка 27 зуба частично разрушена, перкуссия ее слабо болезненна, отмечается подвижность II степени. Переходная складка с вестибулярной стороны на уровне 26, 27, 28 зубов отечна, гиперемирована, сглажена. При надавливании тканей в проекции бугра верхней челюсти слева определяется резко болезненный воспалительный инфильтрат. При рентгенологическом исследовании 27 зуба отмечаются участки разрежения костной ткани в области корней и бифуркации с нечеткими контурами, глубокие костные карманы.</p>	<p>болезненность при глотании связаны с тем, что воспалительный процесс локализуется в области медиальной и латеральной крыловидных мышц, принимающих участие в движениях нижней челюсти, а также в области верхних отделов боковой стенки глотки.</p>	
--	--	--

	<i>Укажите, с чем связаны такие клинические симптомы, как ограничение открывание рта и болезненность при глотании</i>		
--	---	--	--

Вопросы с развёрнутым ответом

№	Содержание задания	Правильный ответ	Источник
6.	Основным методом лечения больного с врожденным свищем шеи является его:	иссечение	№5 стр. 511
7.	Пунктат врожденной кисты шеи вне воспаления имеет вид:	прозрачной опалесцирующей жидкости.	№5 стр. 514
8.	При перфорации дна верхнечелюстной пазухи после удаления зуба и наличии в ней воспалительных явлений необходимо:	промыть пазуху антисептиком, провести тугую тампонаду устья лунки после образования в ней сгустка крови	№5 стр. 514
9.	Лечение больных хроническим одонтогенным остеомиелитом челюсти при сформировавшемся секвестре заключается в:	секвестрэктомии	№5 стр. 514
10.	Местными признаками острого одонтогенного остеомиелита нижней челюсти являются:	муфтообразный, без четких границ воспалительный инфильтрат, положительный симптом Венсана, подвижность зубов	№5 стр. 514

ПК-12 готовность к проведению оценки качества оказания стоматологической помощи с использованием основных медико-статистических показателей

Результаты освоения ОП (компетенции)	Результаты обучения по дисциплине
	Владеть
ПК-12 готовность к проведению оценки качества оказания стоматологической помощи с использованием основных медико-статистических показателей	1-Выполнять полный объем методов обследования, диагностики и лечения стоматологических заболеваний согласно стандартам оказания медицинской помощи, Протоколам лечения и сложившейся

	клинической практики в соответствии с законодательством РФ.
--	---

Задания закрытого типа

№	Содержание задания	Правильный ответ	Источник
Выберите один правильный ответ			
1.	Тактика врача в отношении зубов вклиненных в щель перелома, когда они препятствуют вправлению отломков: а) консервативное лечение; б) шинирование самотвердеющей пластмассой; в) лечение с применением антибиотиков; г) удаление; д) перемещение с помощью репозирующего аппарата.	г) удаление;	№5 , стр. 572
2.	БОЛИ ПРИ НЕВРАЛГИИ I ВЕТВИ ТРОЙНИЧНОГО НЕРВА РАСПРОСТРАНЯЮТСЯ А) в нижней трети лица Б) в средней трети лица В) по всему лицу В) в верхней трети лица Г) в затылочной области	В) в верхней трети лица	№5 , стр. 659
Выберите несколько правильных ответов			
1.	Клинические формы поражения слюнной железы при туберкулезе: А) очаговая; Б) диффузная; в) протоков; г) паренхимы; Д) гематогенная.	А) очаговая; Б) диффузная;	№5 , стр. 552
2.	Формы поражения слюнной железы при туберкулезе: А) экссудативная казеозная; Б) продуктивная склерозирующая; В) протоков; Г) паренхимы; Д) гематогенная.	А) экссудативная казеозная; Б) продуктивная склерозирующая;	№5 , стр. 552
Установите последовательность/Сопоставьте понятия			

1.	<p>В зависимости от сроков хирургического вмешательства различают:</p> <p>4. раннюю ПХО</p> <p>5. отсроченную ПХО</p> <p>6. позднюю ПХО</p> <p>А) (проводится до 48 ч); Б) (проводится до 24 ч с момента ранения) В) (проводится спустя 48 ч после ранения).</p>	<p>1Б</p> <p>2А</p> <p>3В</p>	№ 4 , стр. 125
----	--	-------------------------------	----------------

Задания открытого типа

Ситуационные задачи/кейсы

№	Содержание задания	Правильный ответ	Источник
6.	<p>Больная В., 24 года, воспитатель детского сада. Жалуется на повышение температуры тела до 39 °С, боль и припухлость в области околоушных слюнных желез.</p> <p><i>Анамнез:</i> три дня назад появилась припухлость в области правой околоушной слюнной железы, через два дня возникла такая же припухлость в области левой околоушной слюнной железы.</p> <p><i>Объективно:</i> общее состояние удовлетворительное, температура тела 38,5 °С.</p> <p><i>При осмотре:</i> обе околоушные слюнные железы увеличены, больше справа. При пальпации они болезненные, плотно-эластичной консистенции. Кожа над ними напряжена, в цвете не изменена. Отек тканей распространен на щечную, скуловую области, боковую поверхность шеи. Мочки ушных раковин с двух сторон приподняты. Открывание рта свободное. Слизистая оболочка полости рта сухая, гиперемирована. Устья протоков околоушных слюнных желез гиперемированы, отечны, отделяемого из протоков нет.</p>	Эпидемический паротит.	№5 , стр. 564

	Поставьте диагноз.		
7.	<p>Больная В., 24 года, воспитатель детского сада. Жалуется на повышение температуры тела до 39 °С, боль и припухлость в области околоушных слюнных желез.</p> <p><i>Анамнез:</i> три дня назад появилась припухлость в области правой околоушной слюнной железы, через два дня возникла такая же припухлость в области левой околоушной слюнной железы.</p> <p><i>Объективно:</i> общее состояние удовлетворительное, температура тела 38,5 °С.</p> <p><i>При осмотре:</i> обе околоушные слюнные железы увеличены, больше справа. При пальпации они болезненные, плотно-эластичной консистенции. Кожа над ними напряжена, в цвете не изменена. Отек тканей распространен на щечную, скуловую области, боковую поверхность шеи. Мочки ушных раковин с двух сторон приподняты. Открывание рта свободное. Слизистая оболочка полости рта сухая, гиперемирована. Устья протоков околоушных слюнных железы гиперемированы, отечны, отделяемого из протоков нет.</p> <p>Отметьте особенности сбора анамнеза.</p>	Обратите внимание на эпидемиологический анамнез	№5 , стр. 564
8.	<p>Больная В., 24 года, воспитатель детского сада. Жалуется на повышение температуры тела до 39 °С, боль и припухлость в области околоушных слюнных желез.</p> <p><i>Анамнез:</i> три дня назад появилась припухлость в области правой околоушной слюнной железы, через два дня возникла такая же припухлость в области левой околоушной слюнной железы.</p> <p><i>Объективно:</i> общее состояние удовлетворительное, температура тела 38,5 °С.</p> <p><i>При осмотре:</i> обе околоушные слюнные железы увеличены, больше справа. При пальпации они болезненные, плотно-эластичной консистенции. Кожа над ними</p>	<p>Постельный режим в течение 7-10 дней; диета (сбалансированная по калорийности, содержанию витаминов, минеральных веществ); компрессы с 30% ДМСО на область слюнной железы; антисептические полоскания полости рта (растворы мирамистина, хлоргексидина); орошение полости рта интерфероном 5-6 раз в день. При выраженной</p>	№5 , стр. 564

	<p>напряжена, в цвете не изменена. Отек тканей распространен на щечную, скуловую области, боковую поверхность шеи. Мочки ушных раковин с двух сторон приподняты. Открывание рта свободное. Слизистая оболочка полости рта сухая, гиперемирована. Устья протоков околоушных слюнных железы гиперемированы, отечны, отделяемого из протоков нет.</p> <p>Составьте план лечения.</p>	<p>ксеростомии с профилактической целью введение в протоки железы растворов антибиотиков (100 000 ЕД пенициллина в 1 мл физиологического раствора); наружные блокады по Вишневскому в область слюнной железы (0,5% раствора новокаина - 20,0 мл). После нормализации температуры тела физиотерапевтические процедуры (УВЧ, УФО, лазер).</p>	
9.	<p>Больная В., 24 года, воспитатель детского сада. Жалуется на повышение температуры тела до 39 °С, боль и припухлость в области околоушных слюнных желез.</p> <p><i>Анамнез:</i> три дня назад появилась припухлость в области правой околоушной слюнной железы, через два дня возникла такая же припухлость в области левой околоушной слюнной железы.</p> <p><i>Объективно:</i> общее состояние удовлетворительное, температура тела 38,5 °С.</p> <p><i>При осмотре:</i> обе околоушные слюнные железы увеличены, больше справа. При пальпации они болезненные, плотно-эластичной консистенции. Кожа над ними напряжена, в цвете не изменена. Отек тканей распространен на щечную, скуловую области, боковую поверхность шеи. Мочки ушных раковин с двух сторон приподняты. Открывание рта свободное. Слизистая оболочка полости рта сухая, гиперемирована. Устья протоков околоушных слюнных железы гиперемированы, отечны, отделяемого из протоков нет.</p> <p>Назовите возбудителя данного заболевания.</p>	<p>Фильтрующий вирус.</p>	<p>№5 , стр. 564</p>

10.	<p>Больная В., 24 года, воспитатель детского сада. Жалуется на повышение температуры тела до 39 °С, боль и припухлость в области околоушных слюнных желез.</p> <p><i>Анамнез:</i> три дня назад появилась припухлость в области правой околоушной слюнной железы, через два дня возникла такая же припухлость в области левой околоушной слюнной железы.</p> <p><i>Объективно:</i> общее состояние удовлетворительное, температура тела 38,5 °С.</p> <p><i>При осмотре:</i> обе околоушные слюнные железы увеличены, больше справа. При пальпации они болезненные, плотно-эластичной консистенции. Кожа над ними напряжена, в цвете не изменена. Отек тканей распространен на щечную, скуловую области, боковую поверхность шеи. Мочки ушных раковин с двух сторон приподняты. Открывание рта свободное. Слизистая оболочка полости рта сухая, гиперемирована. Устья протоков околоушных слюнных железы гиперемированы, отечны, отделяемого из протоков нет.</p> <p>Каков путь передачи инфекции?</p>	Воздушно-капельным путем.	№5 , стр. 564
-----	--	---------------------------	---------------

Вопросы с развёрнутым ответом

№	Содержание задания	Правильный ответ	Источник
6.	Первичная хирургическая обработка ран лица	это совокупность хирургических и консервативных мероприятий, направленных на создание оптимальных условий для заживления раны.	№5 , стр. 573
7.	Первичная хирургическая обработка раны	первую по счёту обработку огнестрельной раны	№5 , стр. 573
8.	вторичную хирургическую обработку раны	второе по счёту оперативное вмешательство в ране, которая уже	№5 , стр. 573

		подвергалась хирургической обработке	
9.	В зависимости от сроков хирургического вмешательства различают: раннюю ПХО	(проводится до 24 ч с момента ранения)	№5 , стр. 573
10.	В зависимости от сроков хирургического вмешательства различают: отсроченную ПХО	(проводится до 48 ч)	№5 , стр. 573

2. Критерии и шкала оценивания по оценочному средству

1. Тест

Шкала оценивания	Критерий оценивания
Согласно БРС ВолгГМУ: -61 – 75% Удовлетворительно (3) - 76 – 90% Хорошо (4) -91-100 Отлично (5)	% ВЫПОЛНЕНИЯ ЗАДАНИЯ 61 – 75 76– 90 91 – 100

2. Ситуационная задача

Шкала оценивания	Критерий оценивания
При соответствии - трем критериям Удовлетворительно (3) - четырем критериям Хорошо (4) -пяти критериям Отлично (5)	1. Полнота знания учебного материала по теме занятия
	2. Знание алгоритма решения
	3. Уровень самостоятельного мышления
	4. Аргументированность решения
	5. Умение увязывать теоретические положения с практикой, в том числе и с будущей профессиональной деятельностью

3. Контрольная работа

Шкала оценивания	Критерий оценивания
При соответствии - трем критериям Удовлетворительно (3) - четырем критериям Хорошо (4) -пяти или шести критериям Отлично (5)	1. Краткость
	2. Ясная, четкая структуризация материала, логическая последовательность в изложении материала
	3. Содержательная точность, то есть научная корректность
	4. Полнота раскрытия вопроса
	5. Наличие образных или символических опорных компонентов
	6. Оригинальность индивидуального представления материала (наличие вопросов, собственных суждений, своих символов и знаков и т. п.)

4. Собеседование

Шкала оценивания	Критерий оценивания
При соответствии - трем критериям Удовлетворительно (3) - четырем критериям Хорошо (4)	1. Краткость
	2. Ясная, четкая структуризация материала, логическая последовательность в изложении материала
	3. Содержательная точность, то есть научная корректность
	4. Полнота раскрытия вопроса
	5. Наличие образных или символических опорных компонентов
	6. Оригинальность индивидуального представления материала

-пяти или шести критериям Отлично (5)	(наличие вопросов, собственных суждений, своих символов и знаков и т. п.)
--	---

Тестовые задания.

1. Болезненность при глотании появляется у больных с флегмоной в области:

- 1) височной,
- 2) скуловой,
- 3) щечной,
- 4) околоушно-жевательной,
- 5) окологлоточного пространства.

Правильный ответ: 5

2. Выраженное затруднение при открывании рта появляется у больных с флегмоной в области:

- 1) скуловой,
- 2) поднижнечелюстной,
- 3) подглазничной,
- 4) щечной области,
- 5) околоушно-жевательной.

Правильный ответ: 5

3. Одним из осложнений флегмоны глазницы может быть:

- 1) ксерофтальмия,
- 2) выворот век,
- 3) потеря зрения,
- 4) парез лицевого нерва.

Правильный ответ: 3

4. Серьезным осложнением флегмон верхних отделов лица является:

- 1) паротит,
- 2) медиастинит,
- 3) парез лицевого нерва,
- 4) гематома мягких тканей,
- 5) тромбоз кавернозного синуса головного мозга.

Правильный ответ: 5

5. Первичный очаг гнойного воспаления, перерастающий в флегмону дна полости рта, локализуется в:

- 1) щечной области,
- 2) подвисочной ямке,
- 3) жевательной мышце,
- 4) околоушной слюнной железе,
- 5) поднижнечелюстной области.

Правильный ответ: 5

6. Разрез при вскрытии флегмоны дна полости рта производят в:

- 1) в подбородочной области,
- 2) окаймляющем угол нижней челюсти,
- 3) слизистой оболочке по крыловидно-нижнечелюстной складке,
- 4) в поднижнечелюстной области вдоль края нижней челюсти,
- 5) параллельно краю нижней челюсти дугообразной формы от угла до угла.

Правильный ответ: 5

7. Выполняя разрез при вскрытии флегмоны дна полости рта можно повредить:

- 1) язык,
- 2) скуловую ветвь nervus facialis,
- 3) корень языка,
- 4) околоушную слюнную железу,
- 5) поднижнечелюстную слюнную железу.

Правильный ответ: 5

8. Разрез при флегмоне дна полости рта достаточен, если он сделан:

- 1) в области флюктуации,
- 2) в проекции корня языка,
- 3) по границе гиперемии кожи,
- 4) на протяжении инфильтрата,
- 5) в месте наибольшей болезненности.

Правильный ответ: 4

9. При неблагоприятном течении флегмоны подподбородочной области инфекция распространяется в:

- 1) средостение,
- 2) околоушножевательную область,
- 3) околоушную слюнную железу,
- 4) подглазничную область,
- 5) щечную область.

Правильный ответ: 1

10. При неблагоприятном течении абсцесса челюстно-язычного желобка инфекция

распространяется в:

- 1) околоушно-жевательную область,
- 2) щечную область,
- 3) крыловидно-небное венозное сплетение,
- 4) венозные синусы головного мозга,
- 5) крыловидно-нижнечелюстное пространство.

Правильный ответ: 5

11. Причиной развития флегмоны крыловидно-нижнечелюстного пространства является воспалительный процесс в области:

- 1) верхней губы,
- 2) третьих моляров,
- 3) зубов верхней челюсти,
- 4) лимфатических узлов щечной области,
- 5) периоста с небной стороны.

Правильный ответ: 2

12. Типичным клиническим признаком флегмоны крыловидно-нижнечелюстного пространства является:

- 1) диплопия,
- 2) отек и гиперемия кожи щечных областей,
- 3) боль при глотании и открывании рта,
- 4) затрудненное открывание рта,
- 5) инфильтрат мягких тканей подподбородочной области.

Правильный ответ: 3

13. Типичным клиническим признаком флегмоны околоушно-жевательной области является:

- 1) отек верхнего века,
- 2) отек крыловидно-нижнечелюстной складки,
- 3) отек и гиперемия кожи щечной области,
- 4) гиперемия кожи в области нижней губы,
- 5) инфильтрат и гиперемия кожи околоушно-жевательной области.

Правильный ответ: 5

14. Флегмону околоушно-жевательной области необходимо дифференцировать от:

- 1) ангины Людвига,
- 2) карбункула нижней губы,
- 3) абсцедирующего паротита,
- 4) флегмоны височной области,
- 5) обострения хронического верхнечелюстного синусита.

Правильный ответ: 3

15. Типичным клиническим признаком флегмоны подвисочной ямки является:

- 1) симптом "песочных часов",
- 2) отек губо-щечной складки,
- 3) отек и гиперемия кожи в подглазничной области,
- 4) гиперемия кожи в области нижней губы,
- 5) инфильтрат мягких тканей в поднижнечелюстной области.

Правильный ответ: 1

16. Какая киста челюсти относится к одонтогенной?

- 1) носонебная;
- 2) глобуломаксиллярная;
- 3) носоальвеолярная;
- 4) радикулярная

Правильный ответ: 4

17. Типичным клиническим признаком абсцесса и флегмоны языка является:

- 1) асимметрия лица,
- 2) затрудненное открывание рта,
- 3) отек крыловидно-нижнечелюстной складки,
- 4) боль при глотании и движении языка,
- 5) отек и гиперемия кожи в щечных областях.

Правильный ответ: 4

18. Типичный разрез при вскрытии флегмоны языка производят:

- 1) дугообразно вдоль угла нижней челюсти,
- 2) в подподбородочной области по средней линии,
- 3) по крыловидно-нижнечелюстной складке,
- 4) в поднижнечелюстной области вдоль края нижней челюсти,
- 5) параллельно краю нижней челюсти дугообразной формы от угла до угла.

Правильный ответ: 2

19. При вскрытии флегмоны языка можно повредить:

- 1) лицевой нерв,
- 2) лицевую артерию,
- 3) щитовидную железу,
- 4) подъязычную слюнную железу,
- 5) артерии и вены языка.

Правильный ответ: 5

20. Местными признаками острого одонтогенного остеомиелита нижней челюсти являются:

- 1) подвижность всех зубов на челюсти,
- 2) воспалительный инфильтрат на поверхности челюсти без четких границ, положительный симптом нагрузки,
- 3) муфтообразный, без четких границ воспалительный инфильтрат, положительный симптом Венсана, подвижность зубов,
- 4) воспалительный инфильтрат на одной поверхности челюсти с четкими границами, отрицательный симптом Венсана.

Правильный ответ: 3

21. Лечение больных хроническим одонтогенным остеомиелитом челюсти при сформировавшемся секвестре заключается в:

- 1) секвестрэктомии,
- 2) санации полости рта,
- 3) антибактериальной терапии,
- 4) периостотомии в области причинного зуба,
- 5) антибактериальной терапии, секвестрэктомии,

Правильный ответ: 1

22. Оперативное лечение больного с травматическим остеомиелитом челюсти заключается в:

- 1) удалении секвестров,
- 2) ревизии костной раны,
- 3) репозиции и фиксации отломков,
- 4) ревизии костной раны, удалении секвестров,
- 5) ревизии костной раны, удалении секвестров, репозиции и фиксации отломков.

Правильный ответ: 5

23. При перфорации дна верхнечелюстной пазухи после удаления зуба и наличии в ней воспалительных явлений необходимо:

- 1) провести синусотомию,
- 2) динамическое наблюдение,
- 3) промыть пазуху антисептиком, провести тугую тампонаду устья лунки после образования в ней сгустка крови,
- 4) укрыть лунку йодоформным тампоном,
- 5) выскоблить полипы из верхнечелюстной пазухи через лунку.

Правильный ответ: 3

24. Пунктат врожденной кисты шеи вне воспаления имеет вид:

- 1) гноя,
- 2) лимфы,
- 3) крови,
- 4) мутной жидкости,
- 5) прозрачной опалесцирующей жидкости.

Правильный ответ: 5

25. Основным методом лечения больного с врожденным свищем шеи является

его:

- 1) перевязка,
- 2) иссечение,
- 3) прошивание,
- 4) криодеструкция,
- 5) склерозирование.

Правильный ответ: 2

26. Коматозные состояния вызывают:

- а) этиловый спирт
- б) опиаты
- в) фенобарбитал
- г) дихлорэтан
- д) все ответы правильны

Правильный ответ: д

27. Наиболее частой причиной обморока у молодых является:

- а) развитие мозгового инсульта;
- б) развитие инфаркта миокарда;
- в) нарушения ритма и проводимости сердца;
- г) нарушение нервной регуляции сосудистого тонуса

Правильный ответ: г

28. Наиболее частой причиной обморока у пожилых является:

- а) развитие мозгового инсульта;
- б) развитие инфаркта миокарда;
- в) нарушения ритма и проводимости сердца;
- г) нарушение нервной регуляции сосудистого тонуса

Правильный ответ: в

29. Интенсивное наблюдение за пациентами в критическом состоянии

включает

- а) мониторинг жизненно важных функций
- б) выявление проблем пациента

- в) выполнение мероприятий гигиенического ухода
- г) определение основных биохимических показателей крови

Правильный ответ: а

30. Для пресинкопального состояния характерно:

- а) резкая слабость;
- б) потемнение в глазах;
- в) потливость;
- г) все перечисленное верно

Правильный ответ: дг

31. При развитии пресинкопального состояния необходимо:

- а) придать больному горизонтальное положение с приподнятым ножным концом;
- б) обеспечить доступ свежего воздуха в помещение;
- в) поднести ватный тампон, смоченным нашатырным спиртом к носовым ходам;
- г) все перечисленное верно.

Правильный ответ: г

32. Приступая к сердечно-легочной реанимации необходимо:

- а) убедиться в отсутствии опасности для себя и пострадавшего;
- б) осторожно встряхнуть пострадавшего за плечи;
- в) громко обратиться к нему: «Вам нужна помощь?»;
- г) призвать на помощь «Помогите, человеку плохо!»;
- д) все перечисленное верно.

Правильный ответ: д

33. При исследовании больного в постсинкопальный период диагнозу "простой обморок" противоречит:

- а) головная боль
- б) потеря памяти
- в) потливость
- г) тошнота
- д) наличие позывов к рвоте

Правильный ответ: б

34. Для простого обморока наименее характерна потеря сознания:

- а) при виде крови
- б) при продолжительном стоянии
- в) при физической нагрузке
- г) при экстракции зубов
- д) при быстром погружении в холодную воду

Правильный ответ: в

35. При травматическом шоке оптимальным обезболиванием будет:

- а) внутривенное введение 1-2 мл морфина гидрохлорида
- б) внутривенное введение 300 мг калипсола
- в) закись азота с кислородом в соотношении 3:1
- г) регионарная анестезия
- д) внутривенное введение баралгин

Правильный ответ: а

36. Лечение анафилактических реакций включает использование всех препаратов кроме

- а) пенициллина
- б) физиологического раствора
- в) преднизалона
- г) супрастина

Правильный ответ: а

Ситуационные задачи

Ситуационная задача № 1

Больной, 40 лет, обратился с жалобами на сильные боли в области нижней челюсти слева, начавшиеся внезапно ночью и сопровождавшиеся сильным ознобом, подъемом температуры тела до 38,80С. При поступлении: температура тела 39,50С. Состояние средней тяжести. Отмечается отек мягких тканей щечной области и нижнего века слева. Кожа в этой области в цвете не изменена, собирается в складку. Пальпация безболезненна. Поднижнечелюстные лимфатические узлы увеличены с обеих сторон, пальпация их болезненная. В полости рта: имеется коллатеральный отек окологлазничных мягких тканей с вестибулярной и язычной сторон альвеолярной части нижней челюсти слева. Слизистая оболочка этой области гиперемирована, при пальпации болезненна, определяется

инфильтрат с участком флюктуации. 34, 35 зубы - II-III степени подвижности, их перкуссия резко болезненная, коронковые части 34, 35 зубов частично разрушены. На слизистой оболочке щечной области слева имеется новообразование на широком основании, бледно-розовой окраской, безболезненное, размером 1,5x1,5 см. Больного не беспокоит, отмечает медленный рост образования.

Вопросы:

1. Поставьте и обоснуйте диагноз.
2. Составьте план лечения.
3. Определите признаки нехарактерные для данного заболевания.

Ответ.

1. Анамнез больного, общее состояние, клиническая картина (подвижность группы зубов, отек и гиперемия слизистой оболочки с вестибулярной и язычной сторон альвеолярного отростка нижней челюсти слева) позволяют поставить диагноз острого одонтогенного остеомиелита нижней челюсти слева.

2. План лечения: удаление зубов, явившихся причиной заболевания, вскрытие абсцессов с вестибулярной и язычной сторон альвеолярного отростка нижней челюсти слева и дренирование ран. Госпитализация больного. Лечение комплексное. Назначается противовоспалительная, дезинтоксикационная, дегидратационная терапии, витаминотерапия, симптоматическое лечение, и терапия гипербарической оксигенацией.

3. Нехарактерным признаком является имеющееся новообразование на слизистой оболочке щечной области слева.

Ситуационная задача №2

Больной, 20 лет, доставлен с жалобами на сильные боли в подбородочной области, начавшиеся утром и сопровождавшиеся потрясающим ознобом, подъемом температуры тела до 40,00С. При поступлении: температура тела 39,50С. Состояние тяжелое. Отек мягких тканей нижней губы и подбородочной области. Кожа этой области в цвете не изменена, собирается в складку. Пальпация безболезненна. Подчелюстные лимфоузлы увеличены с обеих сторон, пальпация их болезненна. В полости рта имеется коллатеральный отек окологлазничных мягких тканей с язычной и вестибулярной сторон альвеолярной части в переднем отделе нижней челюсти. На слизистой оболочке красной каймы нижней губы справа имеется образование округлой формы, выступающее над красной каймой, синюшного цвета, мягкое, безболезненное. Больного не беспокоит, отмечает медленный рост образования.

Вопросы:

1. Поставьте предварительный диагноз.
2. Какие дополнительные сведения необходимы для постановки окончательного диагноза?
3. Составьте план лечения.
4. Какие данные являются несущественными? Имеют ли они значение для составления плана лечения больного?
5. Как осуществляется диспансеризация и реабилитация пациентов с данной патологией. Какова тактика обучения пациента основным гигиеническим мероприятиям оздоровительного характера и мероприятиям, направленным на предупреждение возникновения и (или) распространения стоматологических заболеваний, их раннюю диагностику, выявление причин и условий их возникновения и развития.

Ответ.

1. Предварительный диагноз: острый одонтогенный остеомиелит нижней челюсти подбородочной области.
2. Для постановки окончательного диагноза надо определить состояние зубов в очаге воспаления: болезненность при перкуссии, подвижность, наличие кариозных полостей, состояние околочелюстных мягких тканей в области верхней челюсти слева, цвет, при пальпации следует определить наличие болезненности и участков флюктуации, общий анализ крови и мочи.
3. План лечения: удаление причинных разрушенных зубов в области воспаления, вскрытие абсцессов с вестибулярной и язычной сторон альвеолярного отростка нижней челюсти слева и дренирование ран. Госпитализация больного. Лечение комплексное. Назначается противовоспалительная, дезинтоксикационная, дегидратационная терапии, витаминотерапия, симптоматическое лечение, терапия гипербарической оксигенацией.
4. Несущественным признаком является имеющееся новообразование на слизистой оболочке красной каймы нижней губы справа. Для составления плана лечения остеомиелита подбородочного отдела нижней челюсти оно значения не имеет.

Ситуационная задача № 3

Больной, 46 лет, обратился с жалобами на умеренные ноющую боль в области верхней челюсти слева, иррадирующую в левую затылочную область, висок. Также беспокоит боль при глотании и открывании рта. Температура тела повышена до 37,50С. Из анамнеза выявлено, что неделю назад заболел 27 зуб. Беспокоила постоянная ноющая боль, усиливающаяся при накусывании. Больной к врачу не обращался, самостоятельно

применял теплые содовые полоскания. В течение четырех дней боль в зубе прошла, однако накануне обращения к врачу появилась боль при глотании и открывании рта. Обратился к ЛОР-врачу, после осмотра которого патологии ЛОР-органов не выявлено, направлен на консультацию к стоматологу. При осмотре: определяется единичный, увеличенный, болезненный лимфатический узел в поднижнечелюстной области слева. Незначительный отек мягких тканей над скуловой дугой слева. Открывание рта ограничено до 1,0 см между резцами, резко болезненное. При внутриворотном осмотре выявлено: коронка 27 зуба частично разрушена, перкуссия ее слабо болезненна, отмечается подвижность II степени. Переходная складка с вестибулярной стороны на уровне 26, 27, 28 зубов отечна, гиперемирована, сглажена. При надавливании тканей в проекции бугра верхней челюсти слева определяется резко болезненный воспалительный инфильтрат. При рентгенологическом исследовании 27 зуба отмечаются участки разрежения костной ткани в области корней и бифуркации с нечеткими контурами, глубокие костные карманы.

Вопросы:

1. Поставьте диагноз, составьте план лечения.
2. Опишите методику оперативного вмешательства.

3. Укажите, с чем связаны такие клинические симптомы, как ограничение открывания рта и болезненность при глотании.

Ответ.

1. Диагноз: абсцесс подвисочной ямки. План лечения: удаление 27 зуба, вскрытие абсцесса, проведение антибактериального и противовоспалительного лечения.

2. Под местной инфильтрационной или туберальной анестезией с премедикацией производится разрез слизистой оболочки переходной складки с вестибулярной стороны на уровне 25, 26, 27, 28 зубов. Затем тупым путем, используя изогнутый по плоскости кровоостанавливающий зажим (типа Бильрот), очень осторожно, чтобы не вызвать кровотечения из крыловидного венозного сплетения нужно проникнуть в подвисочную ямку. Для этого, ориентируясь на бугор верхней челюсти, инструмент проводится кзади, кверху и кнутри. После вскрытия абсцесса, в рану вводится резиновый выпускник. Местно: больному назначаются теплые ротовые ванночки с гипертоническими растворами. Дренажи в последующем не меняются, а лишь подтягиваются до момента прекращения гноетечения.

3. Ограничение открывания рта и болезненность при глотании связаны с тем, что воспалительный процесс локализуется в области медиальной и латеральной крыловидных

мышц, принимающих участие в движениях нижней челюсти, а также в области верхних отделов

боковой стенки глотки.

Ситуационная задача № 4

У больного, 43 лет, при осмотре обнаружен резко болезненный воспалительный инфильтрат в левой височной области, занимающий передние 2/3 этой области. Кожа над ним гиперемирована, в складку не собирается. В передненижних отделах инфильтрата определяется симптом флюктуации. Открывание рта и боковые движения челюсти ограничены, резко болезненны. Полость рта не санирована.

Вопросы:

1. Каких данных не хватает для постановки окончательного диагноза?
2. Поставьте предположительный диагноз на основании имеющихся данных
3. Воспалительный процесс какой локализации в первую очередь необходимо исключить или подтвердить в данном случае и почему? На основании каких признаков?
4. Какие обстоятельства необходимо учитывать при составлении плана лечения?

Ответ.

1. Прежде всего необходимо уточнить жалобы больного: точная локализация, характер боли, степень и характер нарушения функций, общее самочувствие. Не хватает анамнестических данных: когда, в связи с чем возникло заболевание, динамика его развития до момента обращения, какое лечение проводилось? Не хватает данных клинического обследования, прежде всего, касающихся степени и характера нарушения функций. Необходимо выяснить, имеются ли еще какие-либо признаки воспаления в тканях соседних областей. Нет данных, указывающих на причину развития воспаления. Нет данных рентгенологического обследования: состояние зубочелюстной системы, состояние костей мозгового черепа.

2. Флегмона височной области слева.

3. Необходимо исключить или подтвердить наличие воспалительного процесса в подвисочной и крылонебной ямках, так как изолированно флегмона височной области встречается крайне редко - при непосредственной травме или инфицировании данной области. Чаще всего флегмона височной области возникает при распространении гноя из подвисочной области. Необходимо выяснить следующие данные: нарушение и болезненность глотания, наличие воспалительной инфильтрации тканей за бугром верхней челюсти. При распространении гнойного отделяемого в крылонебную ямку может присоединяться отек век.

4. Необходимо учитывать два обстоятельства:

а) наличие и характер причин развития воспаления;

б) точная локализация и распространенность острого гнойного воспалительного процесса.

Ситуационная задача № 5

Больной, 34 лет, поступил с жалобами на резко болезненную припухлость в обеих поднижнечелюстных и подподбородочных областях, слабость, недомогание, повышение температуры тела. Также беспокоит затруднение и болезненность при разговоре, жевании, глотании. Открывание рта ограничено, болезненно. Заболевание началось неделю назад, когда появилась постоянная ноющая боль в 47 зубе, усиливающаяся при накусывании. Боль нарастала, появилась незначительная, болезненная разлитая припухлость в правой поднижнечелюстной области. Два дня назад обратился в районную поликлинику, где был удален 47 зуб по поводу обострения хронического периодонтита. Несмотря на удаление зуба припухлость увеличивалась, боль и симптомы нарушения функций нарастали. После повторного обращения к стоматологу направлен в стоматологический стационар. Объективно: больной бледен, пульс учащен, температура тела $38,5^{\circ}\text{C}$. В обеих поднижнечелюстных и в подподбородочной областях определяется обширный болезненный с нечеткими границами инфильтрат, больше выраженный справа. Кожа над ним гиперемирована, не собирается в складку в правой поднижнечелюстной области и ограниченно собирается в складку в подподбородочной и левой поднижнечелюстной областях. Открывание рта 1,5-2,0 см., резко болезненное. Движение языка, особенно его смещение вперед, резко болезненно. Слизистая оболочка обоих челюстно-язычных желобков и подъязычных областей отечна, справа гиперемирована, несколько инфильтрирована и болезненна. Лунка удаленного 47 зуба заполнена организуемым кровяным сгустком, покрытым фибриновым налетом. На ортопантограмме в области лунки 47 зуба патологических изменений, инородных тел не определяется. В области тела нижней челюсти, ближе к ее краю на уровне 3.6. определяется участок уплотнения костной ткани большой интенсивности с четкими контурами правильной овальной формы.

Вопросы:

1. Поставьте диагноз и проведите его обоснование.

2. Укажите на признаки, нехарактерные для данного заболевания. С чем они могут быть связаны?

3. Опишите методику оперативного лечения.

Ответ.

1. Флегмона дна полости рта. Диагноз ставится на основании локализации воспалительного инфильтрата, занимающего несколько клетчаточных пространств дна полости рта: обе поднижнечелюстные, подподбородочную области, челюстно-язычный желобок справа, область корня языка.

2. Для данного заболевания нехарактерно наличие на рентгенограмме участка уплотнения костной ткани. Это может быть связано с наличием одонтогенной или неодонтогенной костной опухоли: одонтомы или остеомы.

3. Методика оперативного вмешательства: под местным инфильтрационным обезболиванием с премедикацией или под наркозом производится разрез кожи параллельно краю нижней челюсти, отступя от него на 2,0 см. Разрез начинается в поднижнечелюстной области с одной стороны, ведется через подподбородочную область, заканчиваясь в поднижнечелюстной области с другой стороны. Рассекается кожа, подкожная клетчатка, подкожная мышца и фасция, затем по желобоватому зонду или между браншами кровоостанавливающего зажима рассекается поверхностный листок собственной фасции шеи. Далее тупым путем необходимо проникнуть в клетчаточные пространства поднижнечелюстных, подподбородочной областей, к корню языка, в оба челюстно-язычных желобка, подъязычную область. После широкого раскрытия клетчаточных пространств в каждое из них вводятся перфорированные резиновые или пластиковые трубки, фиксирующиеся йодоформным тампоном. Накладывается асептическая повязка

Ситуационная задача № 6

Мужчина 36 лет впервые обратился к врачу-стоматологу-хирургу с жалобами на наличие острого предмета на нёбе. «Может, кость от пищи застряла», - со слов больного. Анамнез болезни выяснить не удалось из-за асоциального состояния: нет дома, живёт, где придётся, не работает, безразлично относится к своему физическому состоянию. Термометрия тела – 37,4°C; АД – 140/90 мм рт. ст.; пульс – 72 удара в минуту. При внешнем осмотре кожа лица инъецирована сосудами, кое-где имеют место белого цвета рубцы от 1,5 до 2,0 см длиной. Регионарные лимфатические узлы не пальпируются. Рот открывает свободно, 4,5 см. Слизистая оболочка рта розовая, влажная, без патологических элементов. Прикус не фиксирован из-за отсутствия большего количества зубов. В передней трети нёба почти по средней линии имеется дефект её, из него видна шероховатая серого цвета кость, подвижная; при глубоком зондировании сообщения с носовой полостью нет, зонд упирается в плотную кость.

Вопросы:

1. Поставьте предварительный диагноз.

2. Какое лечение показано больному?
3. Какие методы обследования больного необходимы по Стандарту?
4. Опишите протокол операции этому больному.
5. Назовите этапы развития секвестрирующей формы хронического остеомиелита.

Ответы:

1. Хронический кортикальный остеомиелит небной кости.
2. Больному показано экстренное хирургическое лечение – операция секвестрэктомия в условиях хирургического кабинета стоматологической поликлиники.
3. Необходимые методы обследования по Стандарту: - флюорография; - общий анализ крови и мочи; - кровь на RW и гепатиты, сахар; - биохимический анализ крови; - ЭКГ; - консультация врача-терапевта участкового; - ОПТГ.
4. Учитывая подвижность секвестра (этап отделения), операция секвестрэктомии проводится под аппликационным обезболиванием Лидоксором. Далее при помощи тупого зажима фиксируется секвестр и извлекается плавными движениями книзу и вперёд. Туалет раны 0,06% раствором Хлоргексидина биглюконата. Возможна (при кровоточивости) тампонада образовавшейся полости гемостатической губкой с антибиотиком (имеющийся официальный препарат).
5. Этапы развития секвестрирующей формы хронического остеомиелита: 1. Формирование секвестра. 2. Демаркация секвестра. 3. Отторжение секвестра.

Ситуационная задача № 7

Мужчина 61 года направлен в клинику ЧЛХ врачом-стоматологом-хирургом из районной стоматологической поликлиники для госпитального лечения. Жалобы на недомогание, боли и припухлость в области нижней челюсти справа.

Из анамнеза выяснено, что 2 месяца назад была травма лица. По поводу установленного ангулярного перелома нижней челюсти справа лечился (раза 3 был на приёме, 2 недели носил повязку, поддерживающую нижнюю челюсть) амбулаторно. Неделю назад стал болеть последний нижний зуб на нижней челюсти справа, полоскал рот раствором соды, 3 дня назад припухло под челюстью, со вчерашнего дня отмечает общий дискомфорт.

Термометрия тела - 37,8, АД - 130/80 мм рт. ст., пульс 78 ударов в минуту. Конфигурация лица изменена из-за отёка мягких тканей подчелюстной области справа, кожа в цвете над ней гиперемирована, при пальпации определяется плотный болезненный инфильтрат соответственно подчелюстному треугольнику справа. Симптомы непрямой нагрузки (Ходаровича и Рауэра) отрицательны. Регионарные лимфатические узлы не

пальпируются. Рот открывает свободно, 4,0 см. Слизистая оболочка рта розовая, влажная, без патологических элементов. Прикус нефиксирован из-за отсутствия зубов, имеются 1.8, 1.7, 1.3, 3.8, 4.5, 4.8 зубы, обильно покрытые зубными отложениями, корни их оголены на Уз - У величины корня, подвижность 2 степени. Имеется припухлость с оральной и вестибулярной сторон альвеолярного отростка в области 4.8, 4.7 зубочелюстных сегментов, гиперемия слизистой. Патологической подвижности нижней челюсти нет. Крыловидно-челюстные складки выражены одинаково с обеих сторон. Зев чистый.

На ОПТГ имеется щель (1,5 мм) перелома, идущая от вершечек 4.8 зуба к нижнему краю угла нижней челюсти, края отломков неровные; 4.8 зуб в остеопорозной кости на У величины корня.

Вопросы:

1. Поставьте диагноз.
2. Каков порядок оказания помощи этому больному?
3. С какими заболеваниями дифференцируют вышеописанный патологический процесс?
4. Опишите протокол операции вскрытия флегмоны поднижнечелюстного пространства.
5. Какие осложнения вскрытия флегмоны встречаются?

Ответы:

1. Остеофлегмона подчелюстного пространства справа.
2. Больному показано экстренное хирургическое вмешательство – вскрытие флегмоны и удаление 4.8 зуба под комбинированным обезболиванием в условиях челюстно-лицевого стационара; медикаментозное лечение: антибактериальное с учётом антибиотикограммы, десенсибилизирующее, симптоматическое; физиотерапевтическое местное лечение.
3. Дифференцируют с заболеваниями:
 - аденофлегмона;
 - одонтогенная флегмона;
 - субмандибулит;
 - опухоль поднижнечелюстной слюнной железы справа.
4. Разрез кожи проводят параллельно и ниже края нижней челюсти, чтобы не повредить краевую веточку лицевого нерва, длиной 6-7 см (на ширину инфильтрата).

Послойно и на эту же величину рассекают далее подкожную клетчатку, подкожную мышцу шеи, поверхностный листок собственной фасции.

При необходимости (встречается на пути) перевязываются и пересекаются лицевые артерия и вена.

Тупо (тупым зажимом) по внутренней поверхности тела нижней челюсти проходят в подчелюстной треугольник.

Получают до 2-4 кубических см гноя, который берут на микробиологическое исследование.

Рану струйно промывают 0,06% раствором Хлоргексидина биглюконата, дренируют трубочным дренажом. Накладывают повязку с гипертоническим раствором.

5. Осложнения вскрытия флегмоны:

1. Парез краевой веточки лицевого нерва.
2. Формирование слюнного свища.
3. Оставление инородного тела (например, резинового дренажа).

Практические навыки

1. проведения неинъекционных анестезий;
2. проведения инфильтрационных анестезий;
3. проведения проводниковой анестезии на верхней челюсти,
4. проведения проводниковой анестезии на нижней челюсти,
5. проведения стволовой анестезии 2 и 3 ветви тройничного нерва,
6. проведения методики удаления различных групп зубов на верхней и нижней челюстях,
7. проведения методики удаления ретинированных и дистопированных зубов,
8. проведения методики ревизии лунки при альвеолите,
9. проведения методики остановки луночковых кровотечений,
10. проведения техники удаления секвестров при остеомиелите лунки зуба,
11. проведения техники рассечения или иссечения слизистой оболочки (капюшона) при перикороните,
12. проведения пластического устранения оро-антрального сообщения при острой перфорации верхнечелюстной пазухи.
13. проведения резекции верхушки корня зуба, ампутации корня,
14. проведения техники гемисекции зуба, короно-радикулярной сепарации,
15. проведения вскрытия субпериостальных абсцессов.
16. проведения вскрытия поверхностных абсцессов мягких тканей,
17. проведения проведения блокад при воспалительных инфильтратах,
18. проведения бужирования протоков слюнных желез,

19. проведения техники удаления камней из протоков слюнных желез,
20. проведения открытого кюретажа патологических зубодесневых карманов, лоскутной операции,
21. проведения гингивотомии, гингивэктомии,
22. проведения первичной хирургической обработки ран челюстно-лицевой области,
23. проведения вправление вывиха нижней челюсти,
24. проведения техники изготовления и наложения проволочных шин гладких, с распорочным изгибом, с зацепными петлями,
25. проведения наложения стандартных проволочных шин, шин лабораторного типа,
26. проведения цистотомии, цистэктомии,
27. проведения удаления ретенционных кист малых слюнных желез,
28. проведения удаления доброкачественных опухолей мягких тканей лица,
29. проведения удаления эпулисов,
30. проведения пластического удлинения укороченных уздечек губ, языка,
31. проведения пластического углубления мелкого преддверия рта на протяжении 4-5 зубов,
32. проведения дентальной имплантации,
33. проведения пальпации челюстно-лицевой области.

Формируемые компетенции по ФГОС		ИЗ – индивидуальные задания	С – собеседование по контрольным вопросам.	Пр – оценка освоения практических навыков
		Темы индивидуальных заданий	Вопросы для собеседования	Практические навыки из перечня
УК	1	1-21	1-29	-
	2	1, 3	1-3	-
	3	12-21	1-3	-
ПК	1	8,12	22-24	-
	2	1-21	25	1-33

3	1-17	26	-
4	1-21	27	-
5	4,5,9	5,16-21	1-33
6	6	4	-
7	2,6	5, 6, 8	1-33
8	1-17	-	1-33
9	7	28, 29	1-33
10	15	-	-
11	3	6	-
12	14	3,10,11-16	-

Б) ФОС для вариативной части производственной (клинической) практики

Раздел: Стоматология терапевтическая

Примерные темы индивидуальных заданий

1. Индексы для регистрации кариеса зубов и поверхностей
2. Профессиональная гигиена полости рта.
3. Современные методы и средства профилактики кариеса зубов.
4. Эндогенные и экзогенные методы профилактики кариеса зубов.
5. Ошибки и осложнения при лечении заболеваний твердых тканей зубов.
6. Особенности течения лечения пульпита и периодонтита в различных возрастных группах
7. Ошибки и осложнения в диагностике и лечении пульпита
8. Физические методы диагностики и лечения пульпита
9. Острый верхушечный периодонтит. Клиника, дифференциальная диагностика. Лечение острого верхушечного периодонтита.
10. Хронический формы периодонтит. Клиника, дифференциальная диагностика, лечение
11. Нарушение формирования твердых тканей зубов. Гипоплазия эмали: этиология, клинические проявления, лечение.
12. Флюороз: этиология, лечение, профилактика.
13. Патологическая стираемость твердых тканей: этиология и патогенез, клинические проявления и лечение.
14. Гиперстезия твердых тканей зубов: этиология и патогенез, клинические проявления и лечение. Лекарственные и токсические поражения твердых тканей зубов: клинические проявления, лечение.

15. Травма зуба: клинические разновидности, лечение. Профилактика некариозных поражений твердых тканей зубов.
16. Заболевания слизистой оболочки полости рта. Классификация, Клиника, дифференциальная диагностика.
17. Симптоматическое лечение воспалительных заболеваний пародонта: лечение болезней пародонта, общие принципы лечения, удаление зубных отложений, шлифование и полирование поверхности корня, наложение десневых повязок, избирательное пришлифовывание зубов, депульпирование зубов.
18. Фармакотерапия болезней пародонта.

Примерные вопросы для устного собеседования

1. Этиология, патогенез кариеса зубов. Определение кариеса зубов. Международная классификация.
2. Кариес эмали. Клиника, диагностика, дифференциальная диагностика, лечение.
3. Кариес дентина. Клиника, диагностика, дифференциальная диагностика, лечение.
4. Кариес цемента. Клиника, диагностика, дифференциальная диагностика, лечение.
5. Индексы для регистрации кариеса зубов и поверхностей
6. Профессиональная гигиена полости рта.
7. Современные методы и средства профилактики кариеса зубов. Эндогенные и экзогенные методы профилактики кариеса зубов.
8. Методы стоматологического просвещения населения. Особенности профилактики кариеса зубов среди различных возрастных групп населения.
9. Ошибки и осложнения при лечении заболеваний твердых тканей зубов.
10. Современные представления об этиологии, патогенезе, клинике, диагностике пульпита и периодонтита зубов.
11. Особенности течения лечения пульпита и периодонтита в различных возрастных группах.
12. Биологический метод лечения пульпита. Показания, противопоказания
13. Ампутирующий метод лечения пульпита. Показания, противопоказания.
14. Экстирпационный метод лечения пульпита. Показания, противопоказания.
15. Ошибки и осложнения в диагностике и лечении пульпита
16. Физические методы диагностики и лечения пульпита
17. Периодонт. Гистологическое строение, иннервация, кровоснабжение, функции. Классификации периодонтита

18. Острый верхушечный периодонтит. Клиника, дифференциальная диагностика.
Лечение острого верхушечного периодонтита.

19. Хронический формы периодонтит. Клиника, дифференциальная диагностика,
лечение

20. Нарушение формирования твердых тканей зубов. Гипоплазия эмали: этиология,
клинические проявления, лечение.

Тестовые задания

1. Показания для депульпированию зубов при пародонтите:

- а) глубина десневых карманов 6 мм;
- б) подвижность зубов II-III степени;
- в) перед хирургическим лечением пародонтита тяжелой степени при глубине десневых карманов более 7 мм и подвижности зубов II степени;
- г) не имеет значения глубина карманов и подвижность зубов.

Правильный ответ: в

2. Противопоказания для проведения физиотерапевтического лечения:

- а) гноетечение из десневых карманов;
- б) онкологические заболевания, туберкулез, инфекционные заболевания, сопровождающиеся высокой температурой, беременность;
- в) хирургическое лечение болезней пародонта;
- г) возраст до 15 лет;
- д) возраст старше 50 лет

Правильный ответ: б

3. Заболевания, протекающие с поражением пародонта, которые можно отнести к ретикулогистиоцитозам:

- а) гипофосфатазия;
- б) синдром Папийон-Лефевра;
- в) болезнь Педжета;
- г) болезнь Хенда-Шюллера-Крисчена;
- д) синдром Олбрайта.

Правильный ответ: г

4. Эпулис относится к:

- а) гингивитам;
- б) пародонтиту;
- в) пародонтозу;
- г) идиопатическим заболеваниям;
- д) пародонтомам.

Правильный ответ: д

5. К идиопатическим болезням пародонта относят:

- а) пародонтоз;
- б) пародонтит;
- в) фиброматоз дёсен;
- г) синдром Папийон-Лефевра;
- д) пародонтома.

Правильный ответ: г

6. Назовите заболевания слизистой оболочки полости рта, ассоциированные с ВИЧинфекцией:

- а) туберкулез, различные формы кандидоза;
- б) вирусные инфекции, различные формы кандидоза;
- в) лейкоплакия, вирусные инфекции;
- г) язвенно-некротический гингиво-стоматит, саркома Капоши;
- д) красный плоский лишай, кандидозы.

Правильный ответ: б, г

7. Комплекс тканей, объединенных понятием пародонт

- а) десна и круговая связка зуба
- б) периодонт, десна, надкостница, зуб
- в) десна, надкостница, кость альвеолы, периодонт, ткани зуба (цемент)
- г) десна, ткани зуба
- д) десна, надкостница, цемент

Правильный ответ: в

8. Ранняя зубная бляшка после чистки зубов формируется в течение

- а) 2 часов

б) 4-5 часов

в) 7-8 часов

г) 12 часов

д) 24 часов

Правильный ответ: д

9.Сроки формирования «зрелой» зубной бляшки

а) 2-3 суток

б) 4-5 суток

в) 6-7 суток

г) более 7 суток

д) более месяца

Правильный ответ: д

10.Какие ткани зуба входят в состав пародонта?

а) эмаль

б) пульпа

в) дентин

г) цемент

д) входят все

Правильный ответ: г

11.Строение костной ткани альвеолы

а) кость альвеолы состоит из компактного костного вещества

б) кость альвеолы состоит из губчатой костной ткани

в) кость альвеолы и межзубной перегородки состоит из компактного костного вещества, образующего кортикальную пластинку, кость альвеолярного отростка представлена губчатой костной тканью

г) кость альвеолы представлена кортикальной пластинкой

д) кость альвеолы представлена межзубной перегородкой

Правильный ответ: в

12.Структурными образованиями микроциркуляторного русла пародонта

являются:

а) капилляры

- б) артериолы и венулы
- в) артериолы, прекапилляры, капилляры, посткапилляры, венулы
- г) прекапилляры, капилляры, посткапилляры
- д) венозные сосуды

Правильный ответ: в

13.Иннервацию пародонта обеспечивает:

- а) лицевой нерв
- б) вторая ветвь тройничного нерва
- в) ветви зубных сплетений второй и третьей ветви тройничного нерва
- г) первая ветвь тройничного нерва
- д) все три ветви тройничного нерва

Правильный ответ: в

14.Ключевые факторы в этиологии заболеваний пародонта:

- а) измененная реактивность организма
- б) микроорганизмы зубной бляшки
- в) микроорганизмы и продукты их обмена в зубном налете; факторы полости рта, способные усиливать или ослаблять влияние микроорганизмов, общие факторы, регулирующие метаболизм тканей полости рта
- г) наследственность
- д) травматическая окклюзия

Правильный ответ: в

15.Состав зубной бляшки:

- а) зубная бляшка представлена скоплением микроорганизмов
- б) зубная бляшка состоит из углеводов и липидов
- в) зубная бляшка представлена межклеточным матриксом, состоящим из полисахаридов, протеинов, липидов, неорганических компонентов, в который включены микроорганизмы, эпителиальные клетки, лейкоциты, макрофаги
- г) зубная бляшка представлена органическими компонентами
- д) зубная бляшка состоит из элементов слюны

Правильный ответ: в

16.Разница между воспалительными и дистрофическими заболеваниями пародонта

(пародонтитом и пародонтозом):

а) нет, это лишь формы одного и того же дистрофического процесса в челюстях

б) это совершенно различные заболевания

в) разница определяется лишь вначале, развившиеся стадии данных заболеваний не отличаются друг от друга

г) воспалительный процесс предшествует дистрофическому

д) пародонтоз предшествует пародонтиту

Правильный ответ: б

17.Укажите патологию твердых тканей зуба, возникающую в период их развития:

а) эрозия зубов

б) гипоплазия, гиперплазия эмали, флюороз

в) кислотный некроз

г) клиновидный дефект

д) наследственные нарушения развития зубов

Правильный ответ: б, д

18.Из перечисленных некариозных поражений зубов возникают после их прорезывания:

а) травма, эрозия зубов, клиновидный дефект

б) флюороз зубов

в) гипоплазия эмали

г) гиперплазия эмали

д) наследственные нарушения развития зубов

Правильный ответ: а

19.Назовите формы клинического проявления гипоплазии эмали.

а) пятнистая

б) штриховая, чашеобразная

в) эрозивная

г) бороздчатая

Правильный ответ: а, б, в, г

20. При дифференциальной диагностике кариеса в стадии пятна и флюороза решающим является:

- а) локализация процесса
- б) симметричность поражения
- в) консистенция поверхности пятна
- г) прогрессирование процесса
- д) системность поражения

Правильный ответ: д

21. Пятнистую форму системной гипоплазии следует дифференцировать:

- а) с пятнистой формой флюороза и местной гипоплазии, кариесом в стадии пятна
- б) поверхностным кариесом
- в) штриховой формой гипоплазии
- г) штриховой формой флюороза
- д) меловидно-крапчатой формой флюороза

Правильный ответ: а

22. Эрозивную форму гипоплазии следует дифференцировать:

- а) с меловидно-крапчатой и эрозивной формой флюороза
- б) поверхностным и средним кариесом
- в) клиновидным дефектом
- г) глубоким кариесом
- д) патологической стираемостью зубов

Правильный ответ: а, б

23. Для клиновидного дефекта характерно:

- а) появление после прорезывания зубов
- б) локализация в пришеечной области
- в) характерная форма клина
- г) редкое развитие гиперестезии

Правильный ответ: а, б, в, г

24. Для лечения гиперестезии твердых тканей зубов применяют:

- а) 3% раствор дикаина, жидкость Платонова

- б) глубокое фторирование
- в) препараты серебра
- г) десенситайзеры (Seal and Protect, Gluma Desensitizer)
- д) фторлак

Правильный ответ: б, г.

25. При общем лечении постлучевого некроза твердых тканей зубов применяют:

- а) антиоксиданты
- б) препараты кальция и поливитамины
- в) гормональные препараты
- г) анестетики
- д) десенсибилизирующие препараты

Правильный ответ: а, б

26 Иммунные зоны зуба располагаются:

- 1) фиссуры и углубления на зубах
- 2) пришеечная треть видимой коронки зуба
- 3) жевательные поверхности зубов
- 4) бугры, экватор и вестибулярные поверхности зубов
- 5) режущий край

27. Препаратами в экстренном лечении анафилактического шока является все, кроме:

- а) преднизолон
- б) мезатон
- в) адреналин
- г) эуфиллин

28. Максимальное время, в течение которого может развиваться анафилактический шок составляет:

- а) 3 минуты после введения препарата
- б) 10 минут после введения препарата
- в) 30 минут после введения препарата
- г) 1 час после введения препарата

29. Ведущим механизмом развития анафилактического шока является:

- а) снижение сократительной способности миокарда
- б) расширение венозного отдела сосудистого русла
- в) уменьшение объема циркулирующей крови
- г) угнетение сосудодвигательного центра

30. Введение эуфиллина при анафилактическом шоке показано:

- а) всем больным
- б) больным с одышкой
- в) больным с бронхоспазмом, после стабилизации АД
- г) больным с загрудинными болями, после стабилизации АД

Ситуационные задачи

Ситуационная задача №1.

В клинику обратилась пациентка А. в возрасте 18-ти лет с жалобами на эстетические дефекты зубов. Со слов пациентки постоянные зубы прорезались уже с пятнами. Проживает пациентка А. в г. Одинцово.

При внешнем осмотре: кожные покровы без видимой патологии.

При осмотре полости рта: множественные меловидные пятна на всех поверхностях зубов,

эмаль гладкая.

Задания

1. Поставьте диагноз.
2. Укажите причину возникновения данного заболевания.
3. Проведите дифференциальную диагностику.
4. Предложите алгоритм лечебно-профилактических мероприятий.

Ответ

1. Диагноз: пятнистая форма флюороза по классификации Патрикеева. K003.0 Эндемическая (флюорозная) крапчатость эмали [флюороз зубов] – по МКБ-с.
2. Повышенная концентрация фторида в питьевой воде.
3. С очаговой деминерализацией эмали, пятнистой формой гипоплазии.

4. За две недели до начала лечения пациентке следует осуществить профессиональную гигиену полости рта, включающую удаление зубных отложений. Можно предложить провести микроабразию эмали в области линии улыбки - 20 зубов.

Пациентке следует дать рекомендации по уходу за полостью рта. Для домашнего применения целесообразно назначить, например: зубную пасту с гидроксиапатитом и полоскание 10% раствором глюконата кальция (2 раза в день в течение 2 недель). Кроме того, после микроабразии эмали на две недели из рациона питания пациентки должны быть исключены красящие продукты: черный чай, кофе, красное вино, кетчуп, свекла, морковь, черная смородина, черника и другие.

Ситуационная задача №2.

Пациент Б. 55 лет обратился в клинику с жалобами на дефекты зубов в пришеечной области, эстетический недостаток, иногда возникающую болезненность от температурных, механических и химических раздражителей. При осмотре: в пришеечной области определяются обширные дефекты твердых тканей, по форме напоминающие клин. Пораженные участки имеют гладкие и блестящие поверхности. Отмечается ретракция десны.

Задания:

1. Назовите стоматологическое заболевание, к которому относится данная патология.
2. Расскажите о возможных причинах развития данного некариозного поражения.
3. Чем обусловлено развитие абфракционных дефектов?
4. Предложите комплекс профилактических мероприятий.
5. Поясните особенности пломбирования абфракционных дефектов

Ответ

1. Клиновидный дефект (истирание).
2. Этиологические факторы до конца не выяснены. Считается, что причинами развития могут быть механические факторы (неправильная чистка зубов, жесткая зубная щетка заболевания пародонта, особенности анатомического строения круговой мышцы рта
3. Развитие абфракционных дефектов в виде клина обусловлено разными модулями эластичности эмали и дентина.
4. Чистка зубов вертикальными движениями зубной щетки, применение низкоабразивных лечебно-профилактических зубных паст. Не рекомендуется использовать зубной порошок.

5. Пломбирование клиновидных дефектов традиционными композитами часто мало эффективно. Поэтому при замещении абфракционных дефектов целесообразно использовать стеклоиономерные цементы, жидкие композиты и компомеры, которые обладают адекватными свойствами (модуль упругости, эластичности и т.д.)

Ситуационная задача №3.

Больная Д., 16 лет, жалуется на наличие светлых пятен на центральных резцах и молярах. Родилась и проживает в местности с содержанием фтора в питьевой воде 1,0 мг/л. При

осмотре на вестибулярной поверхности 11, 21, по экватору и на буграх 16, 26, определяются меловидные пятна с блестящей поверхностью. Пятна существуют с момента прорезывания зубов.

Задания:

1. Перечислите заболевания, вероятные при данной симптоматике.
2. Назовите вероятный (предварительный) диагноз.
3. Перечислите условия задачи, подтверждающие диагноз.

Ответы

1. Эндемический флюороз, начальный кариес, кислотный некроз
2. Эндемический флюороз
3. Содержание фтора в питьевой воде 1,0 мг/л, меловидные пятна с блестящей поверхностью. Пятна существуют с момента прорезывания зубов

Ситуационная задача №4.

Больной, 24 лет, жалуется на наличие самопроизвольных болей в 36 зубе, беспокоящие его около 2 суток. Боли прерывистые, ночные. Ранее отмечал кратковременные боли от холодного. Объективно: на дистальной поверхности 36 зуба имеется глубокая кариозная полость с большим количеством размягченного дентина. Зондирование дна кариозной полости резко болезненно. Перкуссия зуба безболезненна. Порог электровозбудимости пульпы повышен до 25 мкА.

Задания:

1. Назовите наиболее вероятный диагноз.
2. Перечислите возможные заболевания при данной патологии.
3. Перечислите этапы выбранного метода лечения, реабилитацию.

Ответы.

1. Острый очаговый пульпит.

2. Острый очаговый пульпит, острый диффузный пульпит, обострение хронического пульпита.

3. Анестезия, препарирование кариозной полости, препарирование полости зуба, ампутация, экстирпация, механическая и медикаментозная обработка корневых каналов, пломбирование корневых каналов и кариозной полости. Наблюдение в течение 2 лет.

Ситуационная задача №5.

Пациент 20 лет обратился к стоматологу с жалобами на кровоточивость десны при чистке зубов, неприятный запах из полости рта. Считает себя больным более 10 лет, когда стал обращать внимание на кровоточивость дёсен во время чистки зубов. Проводились осмотры у стоматолога каждые 6 месяцев, лечение зубов по поводу кариеса. При внешнем осмотре: кожные покровы без видимых изменений. При осмотре полости рта: гигиена неудовлетворительная, слизистая оболочка губ, щёк бледно-розового цвета, достаточно увлажнена, без видимых патологических изменений. В области зубов 1.3, 1.2, 1.1, 2.1, 2.2, 2.3 карманы 3,5 мм. Десну окрасили раствором Шиллера-Писарева.

Задания:

1. Назовите группу заболеваний пародонта, к которой может относиться данная патология.

2. Назовите причину патологических изменений десны у этого пациента.

3. Определите индекс ПМА в области зубов 1.3, 1.2, 1.1, 2.1, 2.2, 2.3.

4. Поставьте предварительный диагноз. Назовите метод диагностики, необходимый для уточнения диагноза.

5. Составьте план лечения и реабилитации.

Ответы

1. К группе воспалительных заболеваний пародонта.

2. Причиной патологических изменений десны у этого пациента является микробная бляшка, которая не полностью удаляется с поверхности зубов при их ежедневной чистке.

3. Индекс ПМА в области 1.3, 1.2, 1.1, 2.1, 2.2, 2.3 равен 66,6(6)%.

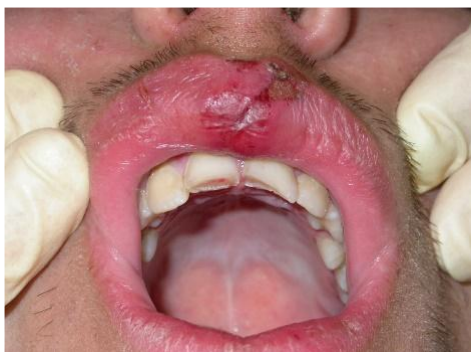4. Предварительный диагноз: хронический локальный пародонтит лёгкой степени в области 1.3, 1.2, 1.1, 2.1, 2.2, 2.3. Для уточнения диагноза необходимо применить рентгенологический метод исследования – панорамную рентгенографию верхней и нижней челюстей.

5. План лечения:

- удаление зубных отложений;

- коррекция и контроль гигиены полости рта;
- местная противовоспалительная терапия;
- санация полости рта

Ситуационная задача 6



Пациент К. 17 лет обратился в клинику с жалобами на боли в верхней губе и передних верхних зубах.

Несколько часов тому назад упал с велосипеда.

При внешнем осмотре: на фоне отека и гиперемии имеется рана красной каймы и слизистой оболочки верхней губы по средней линии. Пальпация травмированного участка умеренно болезненная.

При осмотре зубных рядов определяется отлом режущих краев зубов 11 и 21 на $\frac{1}{3}$ длины коронки, реакция на холод резко болезненная. В линии отлома обоих зубов просвечивает пульпа, полости зубов не вскрыты. Перкуссия зубов 11 и 21 умеренно болезненная, зубы неподвижные.

Задания:

1. Назовите необходимые дополнительные методы исследования.
2. Поставьте предварительный диагноз патологии зубов 11, 21 и мягких тканей верхней губы.
3. Определите врачебную тактику в отношении зубов 11 и 21, укажите варианты их лечения.
4. Укажите прогноз для зубов 11 и 21.
5. Определите объем лечебных мероприятий при описанной травме верхней губы.

Ответы:

1. Необходимо сделать рентгенограмму или визиограмму верхних фронтальных зубов для исключения перелома их корней. Показана электроодонтодиагностика зубов 11 и 21.

2. Диагноз:

- острая травма зубов 11 и 21, травматический отлом $\frac{1}{3}$ коронковой части
- острая травма верхней губы.

3. Объем врачебных мероприятий в отношении зубов 11 и 21 будет зависеть от клиники и показаний ЭОД. При отсутствии ночных и самопроизвольных приступообразных болей и показания ЭОД до 10 мА показано консервативное лечение зубов с применением лечебных прокладок с гидроокисью кальция и реставрация зубов гелиокомпозитами. В случае же появления самопроизвольных приступообразных болей и более высоких цифрах ЭОД показано удаление под анестезией пульпы, эндодонтическое лечение, фиксация стекловолоконных штифтов и реставрация коронковой части зубов 11 и 21 светоотверждаемыми композитами.

4. В случае проведения эндодонтического лечения необходимо сделать рентгенограмму зубов 11 и 21 через 6 месяцев. При сохранении витальности зубов 11 и 21 показано электрометрическое исследование их через 3, 6 и 12 месяцев.

5. Показана антисептическая обработка раны, анестезия и наложение косметических швов на рану верхней губы. Внутрь - антигистаминные препараты, анальгетики.

Практические навыки

1 осмотр и обследование лица
2 пальпация мягких тканей и костной основы лица
3 пальпация височно-нижнечелюстного сустава
4 определение высоты нижнего отдела лица
5 осмотр зубов, оценка их твердых тканей:
6 определение степени патологической подвижности зубов
7 зондирование.
8 электроодонтодиагностика
9 оценка состояния зубных рядов
10 перкуссия зубов
11 определение типа прикуса
12 зондирование десневых и пародонтальных карманов
13 визуально-клиническое изучение диагностических моделей челюстей

Раздел: Стоматология ортопедическая.

Примерные темы индивидуальных заданий

1. Ошибки и осложнения в процессе ортопедического лечения
2. Обследование полости рта и внешний осмотр

3. Функциональная перегрузка пародонта
4. Методы обследования при заболеваниях пародонта: клинические, параклинические
5. Диагностика травматической окклюзии
6. Методы подготовки полости рта к протезированию: общие и специальные
7. Ортопедические методы лечения пациентов с заболеваниями челюстно-лицевой области
8. Парафункции жевательных мышц
9. Современные методы обследований,
10. Основные эстетические параметры лица и улыбки.
11. Обследование полости рта и внешний осмотр
12. Рентгенологические методы. КЛКТ, МСКТ, МРТ
13. Причины снижения высоты нижнего отдела лица.
14. Миогимнастика.
15. Заболевания височно-нижнечелюстного сустава
16. Деформирующий артроз или остеоартроз
17. Вывих и подвывих височно-нижнечелюстного сустава
18. Патология височно-нижнечелюстного сустава. Клиническая картина, этиология, классификация
19. Патология височно-нижнечелюстного сустава. Диагностика, лечение
20. Гнатология.
21. Цифровые оттиски при лечении пациентов несъемными протезами с опорой на имплантаты
22. Сканирование моделей и оттисков при лечении пациентов несъемными протезами с опорой на имплантаты. Типы сканеров.
23. Получение полимерных моделей с помощью 3D-принтера при лечении пациентов несъемными протезами с опорой на имплантаты
24. Компьютерное моделирование при лечении пациентов несъемными протезами с опорой на имплантаты. Цифровой артикулятор
25. Различные виды несъемных ортопедических конструкций с опорой на импланты
26. Современные методы ортопедического лечения заболеваний височно-нижнечелюстного сустава
27. Диагностика и лечение травматической окклюзии. Ортопедическое лечение пациентов с функциональной перегрузкой пародонта.

28. Особенности ортопедического лечения пациентов съёмными протезами с опорой на имплантаты.

29. Особенности ортопедического лечения пациентов несъёмными протезами с опорой на имплантаты.

30. Взаимосвязь повышенной стираемости зубов и заболеваний височно-нижнечелюстного сустава.

Примерные вопросы для устного собеседования

1. Современные методы аппаратурной функциональной диагностики окклюзии.

2. Современные методы функциональной диагностики жевательной мускулатуры.

3. Функциональная патология при частичной потере зубов.

4. Лучевая диагностика состояния височно-нижнечелюстного сустава.

5. Диагностика в амбулаторной стоматологии.

6. Биомеханика нижней челюсти.

7. Профилактический онкологический осмотр полости рта.

8. Осложнения ортопедического стоматологического лечения, причины возникновения, меры профилактики и лечения.

9. Диагностика окклюзии при заболеваниях височно-нижнечелюстного сустава.

10. Влияние окклюзии на состояние височно-нижнечелюстного сустава.

11. Биомеханика нижней челюсти.

12. Особенности ухода больными при травмах лица.

13. Методика медицинской реабилитации пациентов с травмой лица.

14. Парафункции жевательных мышц. Клиническая картина, этиология.

15. Дезинфекция и антисептика на ортопедическом стоматологическом приеме.

16. Взаимодействие основных материалов с организмом человека.

17. Особенности ортопедического лечения пациентов съёмными протезами с опорой на имплантаты.

18. Особенности ортопедического лечения пациентов несъёмными протезами с опорой на имплантаты.

Ситуационные задачи.

Задача № 1

1. Организационные принципы работы ортопедического отделения стоматологической поликлиники.
2. Организация работы клиники ортопедической стоматологии.
3. Методы дезинфекции и стерилизации.
4. Современные средства барьерной защиты врача и пациента в ортопедической стоматологии.
5. Методы оценки функциональной эффективности зубных протезов.
6. Профилактический онкологический осмотр полости рта.
7. Диагностика в амбулаторной стоматологии.
8. Определение функциональной эффективности жевания. Жевательные пробы.
9. Обследование ВНЧС при полной потере зубов.
10. Подготовка полости рта к протезированию при полной потере зубов.

Раздел: Стоматология детская

Примерные темы индивидуальных заданий

1. Гигиена полости рта и ее значение в профилактике стоматологических заболеваний.
2. Клиника и дифференциальная диагностика кариеса зубов у детей.
3. Клиника, диагностика и лечение периодонтита у детей.
4. Проявления в полости рта детских инфекционных заболеваний
5. Предраковые состояния и злокачественные новообразования слизистой оболочки рта и красной каймы губ.

Примерные вопросы для устного собеседования

1. Порядок организации стоматологической помощи детскому населению в амбулаторных условиях.
2. Консервативные методы лечения осложнённых форм кариеса в детском возрасте.
3. Комплексное лечение заболеваний слизистой оболочки полости рта у детей.

Тестовые задания.

1. Анатомическая шейка зуба – это:
 - 1) Место, разделяющее зуб на две части
 - 2) **Переход эмали в цемент корня**
 - 3) Переход надальвеолярной части зуба в подальвеолярную

- 4) Экватор зуба
- 5) Место прикрепления десны к зубу.

2. Эмаль зуба состоит из:

1) **Эмалевых призм, объединенных в пучки, и межпризматического вещества**

- 2) Кутикулы и пелликулы
- 3) Osteобластов, коллагеновых волокон
- 4) Амелобластов, эластических волокон
- 5) Пелликулы и межпризматического вещества.

3. Периодонтальная щель – это пространство между:

- 1) Десневым краем и поверхностью зуба
- 2) **Цементом корня зуба и альвеолой**
- 3) Эмалью и цементом корня
- 4) Двумя соседними зубами
- 5) Двумя альвеолами.

4. Слои слизистой оболочки полости рта называются:

- 1) Покровный эпителий, собственно слизистая, подслизистый
- 2) Многослойный эпителий, собственно слизистая, синовиальный
- 3) **Многослойный плоский эпителий, собственно слизистая, подслизистый**
- 4) Многорядный мерцательный эпителий, жировая клетчатка, мышечная

пластинка

- 5) Покровный эпителий, жировая клетчатка, собственно слизистая.

5. В норме в полости рта ороговевают эпителий слизистой оболочки:

- 1) **Десны**
- 2) Щеки
- 3) Губы
- 4) Мягкого нёба.

"факторы риска", находящегося на диспансерном учете у стоматологов необходимо

а) один раз в год

б) диспансерный осмотр 2 раза в год

- в) диспансерный осмотр по показаниям, но не реже 2 раз в год
- г) диспансерный осмотр 3 раза в год
- д) диспансерный осмотр по показаниям, но не реже 3 раз в год

7. Укажите модель диспансерного наблюдения для ребенка дошкольного возраста, имеющего здоровую полость рта

- а) диспансерный осмотр 1 раз в год**
- б) диспансерный осмотр 2 раза в год
- в) диспансерный осмотр 3 раза в год
- г) диспансерный осмотр по показаниям
- д) диспансерные осмотры не целесообразны

8. Укажите модель диспансерного наблюдения для ребенка дошкольного возраста, имеющего кариес зубов

- а) диспансерный осмотр 1 раз в год
 - б) диспансерный осмотр 2 раза в год
 - в) диспансерный осмотр 3 раза в год
 - г) диспансерный осмотр 4 раза в год
 - д) диспансерные осмотры по показаниям**
- с учетом формы активности кариеса

9. Укажите модель диспансерного наблюдения для ребенка дошкольного возраста, имеющего порок развития, осложнений и сочетающийся с кариесом

- а) диспансерный осмотр 1 раз в год
- б) диспансерный осмотр 2 раза в год
- в) диспансерный осмотр 3 раза в год**
- г) диспансерный осмотр по показаниям
- д) диспансерные осмотры с учетом формы активности кариеса

10. Укажите модель диспансерного наблюдения для школьника, имеющего III степень активности кариеса

- а) диспансерный осмотр 1 раз в год
- б) диспансерный осмотр 2 раза в год
- в) диспансерный осмотр 3 раза в год
- г) диспансерный осмотр по показаниям

д) диспансерный осмотр 3 раза в год, через каждые 3-4 месяца

Практические навыки

1. Сбор жалоб, анамнеза заболевания стоматологического больного.
2. Обучение гигиене полости рта.
3. Интерпретация рентгенологических методов обследования.
4. Проведение осмотра полости рта с заполнением зубной формулы,
5. Перкуссия зуба, термодиагностика.

Раздел: Ортодонтия

Примерные темы индивидуальных заданий

1. Распространенность аномалий и деформаций зубных рядов в детском возрасте. Этиология и патогенез аномалий и деформаций зубных рядов. Методы диагностики, обследования и лечения. Диспансеризация.

2. Распространенность заболеваний пародонта у детей. Этиология и патогенез заболеваний пародонта. Методы диагностики, обследования и лечения. Диспансеризация.

3. Распространенность заболеваний ВНЧС у детей. Этиология и патогенез заболеваний ВНЧС. Методы диагностики, обследования и лечения. Диспансеризация.

Примерные вопросы для устного собеседования

1. Порядок организации стоматологической помощи детскому населению в амбулаторных условиях.
2. Методы лечения аномалий и деформаций зубных рядов.
3. Реабилитация больных с аномалиями и деформациями зубных рядов.

Практические навыки

1. методика сбора и анализа жалоб, анамнеза, в том числе аллергологического;
2. методика объективного обследования больного (осмотр, пальпация, перкуссия);
3. специальные методы диагностики стоматологического заболевания;
4. функциональные методы диагностики стоматологического заболевания;
5. методы лечения и профилактики стоматологических заболеваний.

Формируемые компетенции по ФГОС		ИЗ – индивидуальные задания	С – собеседование по контрольным вопросам.	Пр – оценка освоения практических навыков
		Темы индивидуальных заданий	Вопросы для собеседования	Практические навыки из перечня
УК	1	1-10	1-10	1-5
	2	1-10	1-10	1-5
	3	1-10	1-10	1-5
ПК	1	1-10	1-10	1-5
	2	1-10	1-10	1-5
	3	1-10	1-10	1-5
	4	1-10	1-10	1-5
	5	1-10	1-10	1-5
	6	1-10	1-10	1-5
	7	1-10	1-10	1-5
	8	1-10	1-10	1-5
	9	1-10	1-10	1-5
	10	1-10	1-10	1-5
	11	1-10	1-10	1-5
	12	1-10	1-10	1-5

Разработал доцент кафедры стоматологии Института НМФО

О.Ю.Афанасьева