


Приложение 10 к ОПОП

федеральное государственное
бюджетное образовательное
учреждение высшего
образования
«Волгоградский
государственный
медицинский университет»
Министерства здравоохранения
Российской Федерации

«УТВЕРЖДАЮ»
директор Института НМФО


Н.И.Свиридова
«29» августа 2023 г.

**Фонд оценочных средств для проведения промежуточной аттестации по
практике.**

Наименование дисциплины: **Челюстно-лицевая хирургия**

Основная профессиональная образовательная программа подготовки кадров
высшей квалификации в ординатуре по специальности: **31.08.69 Челюстно-
лицевая хирургия**

Квалификация (степень) выпускника: **врач-челюстно-лицевой хирург**

Кафедра: **Кафедра стоматологии Института непрерывного медицинского
и фармацевтического образования.**

Форма обучения – очная

Волгоград, 2023

Разработчики:

№	Ф.И.О.	Должность	Ученая степень/ звание	Кафедра (полное название)
1.	Македонова Ю.А.	Зав. кафедрой	д.м.н./доцент	Стоматологии Института НМФО
2.	Афанасьева О.Ю.	доцент	к.м.н./доцент	Стоматологии Института НМФО

Фонд оценочных средств для проведения промежуточной аттестации по практике ОПОП подготовки кадров высшей квалификации в ординатуре по специальности 31.08.69 Челюстно-лицевая хирургия рассмотрен на заседании кафедры протокол № 10 от «25» мая 2023 г.

Заведующий кафедрой стоматологии Института НМФО,
д.м.н., доцент


Ю.А. Македонова

Рецензент: главный врач ГАУЗ «ВОКСП», к.м.н, доцент Д.В.Верстаков


Рецензент: доктор медицинских наук, профессор, за-служенный врач РФ, заведующий кафедрой хирургической стоматологии и челюстно-лицевой хирургии ФГБОУ ВО «Саратовский государственный медицинский университет им. В. И. Разумовского» Минздрава РФ.

Рабочая программа согласована с учебно-методической комиссией Института НМФО ВолгГМУ, протокол № 1 от «29» 08 2023 года

Председатель УМК


М.М.Королева

Начальник управления учебно-методического сопровождения
и производственной практики


М.Л.Науменко

Рабочая программа утверждена на заседании Ученого совета Института НМФО протокол № 1 от «29» 08 2023 года

Секретарь
Ученого совета


В.Д. Заклякова

**ФОНД ОЦЕНОЧНЫХ СРЕДСТВ ПО ПРОИЗВОДСТВЕННОЙ
(КЛИНИЧЕСКОЙ) ПРАКТИКЕ.**

**КРИТЕРИИ ОЦЕНКИ, ШКАЛЫ ОЦЕНИВАНИЯ ПО ВИДАМ ОЦЕНОЧНЫХ
СРЕДСТВ**

№ п/п	Наименование оценочного средства	Краткая характеристика оценочного средства	Представление оценочного средства в фонде	Примерные критерии оценивания
1	Контрольные вопросы	Средство контроля, организованное как специальная беседа преподавателя с обучающимся на темы, связанные с изучаемой дисциплиной, и рассчитанное на выяснение объема знаний обучающегося по определенному разделу, теме, проблеме и т.п.	Перечень контрольных вопросов	Полнота раскрытия темы; Знание основных понятий в рамках обсуждаемого вопроса, их взаимосвязей между собой и с другими вопросами дисциплины (модуля); Знание основных методов изучения определенного вопроса; Знание основных практических проблем и следствий в рамках обсуждаемого вопроса; Наличие представления о перспективных направлениях разработки рассматриваемого вопроса

2	Тестовые задания	Система заданий, позволяющая стандартизировать процедуру измерения уровня знаний и умений обучающегося .	Фонд тестовых заданий	Критерии оценки вопросов теста в зависимости от типов формулируемых вопросов.
3	Ситуационные задачи	Проблемная задача на основе реальной профессионально-ориентированной ситуации, имеющая варианты решений. Позволяет оценить умение применить знания и аргументированный выбор варианта решения	Набор ситуационных задач	Грамотность определения содержащейся в задаче проблемы; корректность оперирования профессиональной терминологией при анализе и решении задачи; адекватность применяемого способа решения ситуационной задачи
4	Индивидуальные задания	Продукт самостоятельной работы обучающегося , представляющий собой краткое изложение в письменном виде полученных результатов теоретическог	Темы рефератов	Содержательные: соответствие содержания работы заявленной теме; степень раскрытия темы; наличие основных разделов: введения, основной части, заключения;

		<p>о анализа определенной научной (учебно-исследовательской) темы, где автор раскрывает суть исследуемой проблемы, приводит различные точки зрения, а также собственные взгляды на нее.</p>		<p>обоснованность выбора темы, ее актуальности; структурирование подходов к изучению рассматриваемой проблемы (рубрикация содержания основной части); аргументированность собственной позиции; корректность формулируемых выводов. Формальные: объем работы составляет от 20 до 30 страниц; форматирование текста (выравнивание по ширине, 12 шрифт, 1.5 интервал); соответствие стилю изложения требованиям научного жанра; грамотность письменной речи (орфография, синтаксис, пунктуация); перечень используемых литературных источников (содержит не менее 10 источников, 70% которых - научные и учебно-</p>
--	--	---	--	---

				методические издания; из них более 50% - литература, опубликованная за последние 5 лет).
--	--	--	--	--

Оценки отлично (5), хорошо (4), удовлетворительно (3): зачтено
Оценка неудовлетворительно (2): не зачтено

Собеседование по контрольным вопросам

Оценка	Описание
Отлично	Обучающийся исчерпывающе знает весь программный материал, отлично понимает и прочно усвоил его. На вопросы (в пределах программы) дает правильные, сознательные и уверенные ответы. В различных практических заданиях умеет самостоятельно пользоваться полученными знаниями. В устных ответах и письменных работах пользуется литературно правильным языком и не допускает ошибок.
Хорошо	Обучающийся знает весь требуемый программой материал, хорошо понимает и прочно усвоил его. На вопросы (в пределах программы) отвечает без затруднений. Умеет применять полученные знания в практических заданиях. В устных ответах пользуется литературным языком и не делает грубых ошибок. В письменных работах допускает только незначительные ошибки.
Удовлетворительно	Обучающийся обнаруживает знание основного программного учебного материала. При применении знаний на практике испытывает некоторые затруднения и преодолевает их с небольшой помощью преподавателя. В устных ответах допускает ошибки при изложении материала и в построении речи. В письменных работах делает ошибки.
Неудовлетворительно	Обучающийся обнаруживает незнание большей части программного материала, отвечает, как правило, лишь на наводящие вопросы преподавателя, неуверенно. В письменных работах допускает частые и грубые ошибки.

Решение ситуационных задач, разбор клинических случаев

Оценка	Описание
Отлично	Демонстрирует полное понимание проблемы. Все требования, предъявляемые к заданию, выполнены, получены исчерпывающие ответы на все вопросы.
Хорошо	Демонстрирует значительное понимание проблемы. Все требования, предъявляемые к заданию, выполнены.
Удовлетворительно	Демонстрирует частичное понимание проблемы. Большинство требований, предъявляемых к заданию, выполнены.
Неудовлетворительно	Демонстрирует непонимание проблемы. Многие требования, предъявляемые к заданию, не выполнены. Нет ответа. Не было попытки решить задачу. Выполненная попытка решить задачу неправильная.

Тестовые задания

Границы в процентах	Оценка
85-100	Отлично
65-84	Хорошо
55-64	Удовлетворительно
0-54	Неудовлетворительно

А) ФОС для базовой части производственной (клинической) практики

Темы индивидуальных заданий

1. определить показания к госпитализации,
2. провести дифференциальную диагностику основных стоматологических хирургических заболеваний,
3. обосновать клинический диагноз;
4. разработать схему, план и тактику ведения больного в сложных клинических случаях,
5. обосновать дифференциальный диагноз, показания и противопоказания к назначению лекарственной терапии;
6. разработать план подготовки больного к оперативному вмешательству, определить соматические противопоказания;
7. определить необходимость дополнительных и специальных методов исследования (лабораторных, рентгенологических),
8. организовать их выполнение и провести интерпретацию их результатов;
9. провести дифференциальную диагностику стоматологических заболеваний;

10. использовать методики распознавания и купирования следующих неотложных состояний: анафилактический шок, инфаркт миокарда, гипогликемическая и гипергликемическая кома,
11. организовать комплексную реабилитацию больных стоматологическими заболеваниями в стационарных, амбулаторных условиях;
12. правильно и максимально полно собрать анамнез болезни и анамнез жизни стоматологического больного;
13. обосновать назначение необходимых лабораторных и дополнительных исследований;
14. оценить морфологические и биохимические показатели крови, мочи в диагностике патологического процесса и определении его активности;
15. обосновать показания к назначению больному стоматологическим заболеванием антибактериальных препаратов, нестероидных противовоспалительных препаратов;
16. разработать обоснованную схему современной этиотропной, патогенетической и симптоматической терапии при различных стоматологических хирургических заболеваниях;
17. провести комплексное лечение больного с учетом соматического состояния пациента, включающее режим, диету, медикаментозные средства, физиотерапию.
18. Провести экспертизу качества медицинской помощи.
19. Провести санитарно-просветительскую работу с населением по профилактике стоматологических заболеваний и мотивации здорового образа жизни.
20. Провести экспертизу временной нетрудоспособности больного со стоматологическими заболеваниями.
21. Определить кратность диспансерного наблюдения стоматологического больного.

Вопросы для устного собеседования

1. Порядок оказания медицинской помощи стоматологическим больным.
2. Положения об организации деятельности отделения хирургической стоматологии.
3. Стандарты оснащения кабинета врача-стоматолога-хирурга в поликлиники.
4. Экспертиза временной нетрудоспособности в хирургической стоматологии.
5. Клинические рекомендации (протоколы лечения стоматологических больных).
6. Показания к госпитализации.
7. Охарактеризуйте основные преимущества и недостатки современных карпульных анестетиков.

8. Перечислите этапы предоперационной подготовки больных в плановом порядке.
9. Перечислите непосредственные и поздние осложнения местного обезболивания.
10. Перечислите непосредственные и поздние осложнения операции удаления зуба.
11. Перечислите непосредственные и поздние осложнения операции атипичного удаления зуба.
12. Перечислите непосредственные и поздние осложнения операции резекции верхушки корня, гемисекции.
13. Перечислите непосредственные и поздние осложнения операции дентальной имплантации.
14. Перечислите непосредственные и поздние осложнения операции открытого кюретажа.
15. Перечислите непосредственные и поздние осложнения операции открытого синус-лифтинга.
16. Перечислите непосредственные и поздние осложнения операции цистэктомии.
17. Назовите определение анафилактического шока. Какие этиологические факторы могут привести к развитию анафилактического шока?
18. Охарактеризуйте стадии развития анафилактического шока.
19. Охарактеризуйте клиническую симптоматику анафилактического шока в зависимости от степени тяжести. Перечислите возможные после шокковые осложнения.
20. Перечислите неотложные мероприятия при анафилактическом шоке.
21. Назовите основные меры профилактики анафилактического шока.
22. Назовите основные этиологические и патогенетические факторы развития одонтогенных воспалительных заболеваний ЧЛЮ.
23. Назовите основные этиологические и патогенетические факторы развития онкологических заболеваний ЧЛЮ.
24. Назовите основные этиологические и патогенетические факторы развития дефектов и деформаций ЧЛЮ.
25. Диспансеризация в хирургической стоматологии.
26. Охарактеризуйте основные черты огнестрельных и неогнестрельных повреждений ЧЛЮ.
27. Статистика травматических повреждений мягких тканей и костей лица.
28. Определите комплекс реабилитационных мероприятий в зависимости от объема оперативного вмешательства, проведенного на тканях ЧЛЮ.
29. Определите комплекс реабилитационных мероприятий больных с онкологической патологией.

Тестовые задания.

1. Болезненность при глотании появляется у больных с флегмоной в области:

- 1) височной,
- 2) скуловой,
- 3) щечной,
- 4) околоушно-жевательной,
- 5) окологлоточного пространства.

Правильный ответ: 5

2. Выраженное затруднение при открывании рта появляется у больных с флегмоной в области:

- 1) скуловой,
- 2) поднижнечелюстной,
- 3) подглазничной,
- 4) щечной области,
- 5) околоушно-жевательной.

Правильный ответ: 5

3. Одним из осложнений флегмоны глазницы может быть:

- 1) ксерофтальмия,
- 2) выворот век,
- 3) потеря зрения,
- 4) парез лицевого нерва.

Правильный ответ: 3

4. Серьезным осложнением флегмон верхних отделов лица является:

- 1) паротит,
- 2) медиастинит,
- 3) парез лицевого нерва,
- 4) гематома мягких тканей,
- 5) тромбоз кавернозного синуса головного мозга.

Правильный ответ: 5

5. Первичный очаг гнойного воспаления, перерастающий в флегмону дна полости рта, локализуется в:

- 1) щечной области,
- 2) подвисочной ямке,
- 3) жевательной мышце,
- 4) околоушной слюнной железе,
- 5) поднижнечелюстной области.

Правильный ответ: 5

6. Разрез при вскрытии флегмоны дна полости рта производят в:

- 1) в подбородочной области,
- 2) окаймляющем угол нижней челюсти,
- 3) слизистой оболочке по крыловидно-нижнечелюстной складке,
- 4) в поднижнечелюстной области вдоль края нижней челюсти,
- 5) параллельно краю нижней челюсти дугообразной формы от угла до угла.

Правильный ответ: 5

7. Выполняя разрез при вскрытии флегмоны дна полости рта можно повредить:

- 1) язык,
- 2) скуловую ветвь nervus facialis,
- 3) корень языка,
- 4) околоушную слюнную железу,
- 5) поднижнечелюстную слюнную железу.

Правильный ответ: 5

8. Разрез при флегмоне дна полости рта достаточен, если он сделан:

- 1) в области флюктуации,
- 2) в проекции корня языка,
- 3) по границе гиперемии кожи,
- 4) на протяжении инфильтрата,
- 5) в месте наибольшей болезненности.

Правильный ответ: 4

9. При неблагоприятном течении флегмоны подподбородочной области инфекция распространяется в:

- 1) средостение,
- 2) околоушно-жевательную область,
- 3) околоушную слюнную железу,
- 4) подглазничную область,
- 5) щечную область.

Правильный ответ: 1

10. При неблагоприятном течении абсцесса челюстно-язычного желобка инфекция

распространяется в:

- 1) околоушно-жевательную область,
- 2) щечную область,
- 3) крыловидно-небное венозное сплетение,
- 4) венозные синусы головного мозга,
- 5) крыловидно-нижнечелюстное пространство.

Правильный ответ: 5

11. Причиной развития флегмоны крыловидно-нижнечелюстного пространства является воспалительный процесс в области:

- 1) верхней губы,
- 2) третьих моляров,
- 3) зубов верхней челюсти,
- 4) лимфатических узлов щечной области,
- 5) периоста с небной стороны.

Правильный ответ: 2

12. Типичным клиническим признаком флегмоны крыловидно-нижне-челюстного пространства является:

- 1) диплопия,
- 2) отек и гиперемия кожи щечных областей,
- 3) боль при глотании и открывании рта,
- 4) затрудненное открывание рта,
- 5) инфильтрат мягких тканей подподбородочной области.

Правильный ответ: 3

13. Типичным клиническим признаком флегмоны околоушно-жевательной области является:

- 1) отек верхнего века,
- 2) отек крыловидно-нижнечелюстной складки,
- 3) отек и гиперемия кожи щечной области,
- 4) гиперемия кожи в области нижней губы,
- 5) инфильтрат и гиперемия кожи околоушно-жевательной области.

Правильный ответ: 5

14. Флегмону околоушно-жевательной области необходимо дифференцировать от:

- 1) ангины Людвига,
- 2) карбункула нижней губы,
- 3) абсцедирующего паротита,
- 4) флегмоны височной области,
- 5) обострения хронического верхнечелюстного синусита.

Правильный ответ: 3

15. Типичным клиническим признаком флегмоны подвисочной ямки является:

- 1) симптом "песочных часов",
- 2) отек губо-щечной складки,
- 3) отек и гиперемия кожи в подглазничной области,
- 4) гиперемия кожи в области нижней губы,
- 5) инфильтрат мягких тканей в поднижнечелюстной области.

Правильный ответ: 1

16. Какая киста челюсти относится к одонтогенной?

- 1) носонебная;

- 2) глобуломаксиллярная;
 - 3) носоальвеолярная;
 - 4) радикулярная
- Правильный ответ: 4

17. Типичным клиническим признаком абсцесса и флегмоны языка является:

- 1) асимметрия лица,
- 2) затрудненное открывание рта,
- 3) отек крыловидно-нижнечелюстной складки,
- 4) боль при глотании и движении языка,
- 5) отек и гиперемия кожи в щечных областях.

Правильный ответ: 4

18. Типичный разрез при вскрытии флегмоны языка производят:

- 1) дугообразно вдоль угла нижней челюсти,
- 2) в подбородочной области по средней линии,
- 3) по крыловидно-нижнечелюстной складке,
- 4) в поднижнечелюстной области вдоль края нижней челюсти,
- 5) параллельно краю нижней челюсти дугообразной формы от угла до угла.

Правильный ответ: 2

19. При вскрытии флегмоны языка можно повредить:

- 1) лицевой нерв,
- 2) лицевую артерию,
- 3) щитовидную железу,
- 4) подъязычную слюнную железу,
- 5) артерии и вены языка.

Правильный ответ: 5

20. Местными признаками острого одонтогенного остеомиелита нижней челюсти являются:

- 1) подвижность всех зубов на челюсти,
- 2) воспалительный инфильтрат на поверхности челюсти без четких границ, положительный симптом нагрузки,
- 3) муфтообразный, без четких границ воспалительный инфильтрат, положительный симптом Венсана, подвижность зубов,
- 4) воспалительный инфильтрат на одной поверхности челюсти с четкими границами, отрицательный симптом Венсана.

Правильный ответ: 3

21. Лечение больных хроническим одонтогенным остеомиелитом челюсти при сформировавшемся секвестре заключается в:

- 1) секвестрэктомии,

- 2) санации полости рта,
 - 3) антибактериальной терапии,
 - 4) периостотомии в области причинного зуба,
 - 5) антибактериальной терапии, секвестрэктомии,
- Правильный ответ: 1

22. Оперативное лечение больного с травматическим остеомиелитом челюсти заключается в:

- 1) удалении секвестров,
- 2) ревизии костной раны,
- 3) репозиции и фиксации отломков,
- 4) ревизии костной раны, удалении секвестров,
- 5) ревизии костной раны, удалении секвестров, репозиции и фиксации отломков.

Правильный ответ: 5

23. При перфорации дна верхнечелюстной пазухи после удаления зуба и наличии в ней воспалительных явлений необходимо:

- 1) провести синусотомию,
- 2) динамическое наблюдение,
- 3) промыть пазуху антисептиком, провести тугую тампонаду устья лунки после образования в ней сгустка крови,
- 4) укрыть лунку йодоформным тампоном,
- 5) выскоблить полипы из верхнечелюстной пазухи через лунку.

Правильный ответ: 3

24. Пунктат врожденной кисты шеи вне воспаления имеет вид:

- 1) гноя,
- 2) лимфы,
- 3) крови,
- 4) мутной жидкости,
- 5) прозрачной опалесцирующей жидкости.

Правильный ответ: 5

25. Основным методом лечения больного с врожденным свищем шеи является его:

- 1) перевязка,
- 2) иссечение,
- 3) прошивание,
- 4) криодеструкция,
- 5) склерозирование.

Правильный ответ: 2

26. Коматозные состояния вызывают:

- а) этиловый спирт
- б) опиаты

- в) фенobarбитал
 - г) дихлорэтан
 - д) все ответы правильны
- Правильный ответ: д

27. Наиболее частой причиной обморока у молодых является:

- а) развитие мозгового инсульта;
 - б) развитие инфаркта миокарда;
 - в) нарушения ритма и проводимости сердца;
 - г) нарушение нервной регуляции сосудистого тонуса
- Правильный ответ: г

28. Наиболее частой причиной обморока у пожилых является:

- а) развитие мозгового инсульта;
 - б) развитие инфаркта миокарда;
 - в) нарушения ритма и проводимости сердца;
 - г) нарушение нервной регуляции сосудистого тонуса
- Правильный ответ: в

29. Интенсивное наблюдение за пациентами в критическом состоянии включает

- а) мониторинг жизненно важных функций
 - б) выявление проблем пациента
 - в) выполнение мероприятий гигиенического ухода
 - г) определение основных биохимических показателей крови
- Правильный ответ: а

30. Для пресинкопального состояния характерно:

- а) резкая слабость;
 - б) потемнение в глазах;
 - в) потливость;
 - г) все перечисленное верно
- Правильный ответ: дг

31. При развитии пресинкопального состояния необходимо:

- а) придать больному горизонтальное положение с приподнятым ножным концом;
 - б) обеспечить доступ свежего воздуха в помещение;
 - в) поднести ватный тампон, смоченным нашатырным спиртом к носовым ходам;
 - г) все перечисленное верно.
- Правильный ответ: г

32. Приступая к сердечно-легочной реанимации необходимо:

- а) убедиться в отсутствии опасности для себя и пострадавшего;

- б) осторожно встряхнуть пострадавшего за плечи;
- в) громко обратиться к нему: «Вам нужна помощь?»;
- г) призвать на помощь «Помогите, человеку плохо!»;
- д) все перечисленное верно.

Правильный ответ: д

33. При исследовании больного в постсинкопальный период диагнозу "простой обморок" противоречит:

- а) головная боль
- б) потеря памяти
- в) потливость
- г) тошнота
- д) наличие позывов к рвоте

Правильный ответ: б

34. Для простого обморока наименее характерна потеря сознания:

- а) при виде крови
- б) при продолжительном стоянии
- в) при физической нагрузке
- г) при экстракции зубов
- д) при быстром погружении в холодную воду

Правильный ответ: в

35. При травматическом шоке оптимальным обезболиванием будет:

- а) внутривенное введение 1-2 мл морфина гидрохлорида
- б) внутривенное введение 300 мг калипсола
- в) закись азота с кислородом в соотношении 3:1
- г) регионарная анестезия
- д) внутривенное введение баралгин

Правильный ответ: а

36. Лечение анафилактических реакций включает использование всех препаратов кроме

- а) пенициллина
- б) физиологического раствора
- в) преднизалона
- г) супрастина

Правильный ответ: а

Ситуационные задачи

Ситуационная задача № 1

Больной, 40 лет, обратился с жалобами на сильные боли в области нижней челюсти слева, начавшиеся внезапно ночью и сопровождавшиеся сильным ознобом, подъемом температуры тела до 38,80С. При поступлении: температура тела 39,50С. Состояние средней тяжести. Отмечается отек мягких

тканей щечной области и нижнего века слева. Кожа в этой области в цвете не изменена, собирается в складку. Пальпация безболезненна. Поднижнечелюстные лимфатические узлы увеличены с обеих сторон, пальпация их болезненная. В полости рта: имеется коллатеральный отек околочелюстных мягких тканей с вестибулярной и язычной сторон альвеолярной части нижней челюсти слева. Слизистая оболочка этой области гиперемирована, при пальпации болезненна, определяется инфильтрат с участком флюктуации. 34, 35 зубы - II-III степени подвижности, их перкуссия резко болезненная, коронковые части 34, 35 зубов частично разрушены. На слизистой оболочке щечной области слева имеется новообразование на широком основании, бледно-розовой окраской, безболезненное, размером 1,5x1,5 см. Больного не беспокоит, отмечает медленный рост образования.

Вопросы:

1. Поставьте и обоснуйте и диагноз.
2. Составьте план лечения.
3. Определите признаки нехарактерные для данного заболевания.

Ответ.

1. Анамнез больного, общее состояние, клиническая картина (подвижность группы зубов, отек и гиперемия слизистой оболочки с вестибулярной и язычной сторон альвеолярного отростка нижней челюсти слева) позволяют поставить диагноз острого одонтогенного остеомиелита нижней челюсти слева.

2. План лечения: удаление зубов, явившихся причиной заболевания, вскрытие абсцессов с вестибулярной и язычной сторон альвеолярного отростка нижней челюсти слева и дренирование ран. Госпитализация больного. Лечение комплексное. Назначается противовоспалительная, дезинтоксикационная, дегидратационная терапии, витаминотерапия, симптоматическое лечение, и терапия гипербарической оксигенацией.

3. Нехарактерным признаком является имеющееся новообразование на слизистой оболочке щечной области слева.

Ситуационная задача №2

Больной, 20 лет, доставлен с жалобами на сильные боли в подбородочной области, начавшиеся утром и сопровождавшиеся потрясающим ознобом, подъемом температуры тела до 40,00С. При поступлении: температура тела 39,50С. Состояние тяжелое. Отек мягких тканей нижней губы и подбородочной области. Кожа этой области в цвете не изменена, собирается в складку. Пальпация безболезненна. Подчелюстные лимфоузлы увеличены с обеих сторон, пальпация их болезненна. В полости рта имеется коллатеральный отек околочелюстных мягких тканей с язычной и вестибулярной сторон альвеолярной части в переднем отделе нижней челюсти. На слизистой оболочке красной каймы нижней губы справа имеется образование округлой формы, выступающее над красной каймой, синюшного цвета, мягкое, безболезненное. Больного не беспокоит, отмечает медленный рост образования.

Вопросы:

1. Поставьте предварительный диагноз.
2. Какие дополнительные сведения необходимы для постановки окончательного диагноза?
3. Составьте план лечения.
4. Какие данные являются несущественными? Имеют ли они значение для составления плана лечения больного?
5. Как осуществляется диспансеризация и реабилитация пациентов с данной патологией. Какова тактика обучения пациента основным гигиеническим мероприятиям оздоровительного характера и мероприятиям, направленным на предупреждение возникновения и (или) распространения стоматологических заболеваний, их раннюю диагностику, выявление причин и условий их возникновения и развития.

Ответ.

1. Предварительный диагноз: острый одонтогенный остеомиелит нижней челюсти подбородочной области.
2. Для постановки окончательного диагноза надо определить состояние зубов в очаге воспаления: болезненность при перкуссии, подвижность, наличие кариозных полостей, состояние околочелюстных мягких тканей в области верхней челюсти слева, цвет, при пальпации следует определить наличие болезненности и участков флюктуации, общий анализ крови и мочи.
3. План лечения: удаление причинных разрушенных зубов в области воспаления, вскрытие абсцессов с вестибулярной и язычной сторон альвеолярного отростка нижней челюсти слева и дренирование ран. Госпитализация больного. Лечение комплексное. Назначается противовоспалительная, дезинтоксикационная, дегидратационная терапии, витаминотерапия, симптоматическое лечение, терапия гипербарической оксигенацией.
4. Несущественным признаком является имеющееся новообразование на слизистой оболочке красной каймы нижней губы справа. Для составления плана лечения остеомиелита подбородочного отдела нижней челюсти оно значения не имеет.

Ситуационная задача № 3

Больной, 46 лет, обратился с жалобами на умеренные ноющую боль в области верхней челюсти слева, иррадиирующую в левую затылочную область, висок. Также беспокоит боль при глотании и открывании рта. Температура тела повышена до 37,50С. Из анамнеза выявлено, что неделю назад заболел 27 зуб. Беспокоила постоянная ноющая боль, усиливающаяся при накусывании. Больной к врачу не обращался, самостоятельно применял теплые содовые полоскания. В течение четырех дней боль в зубе прошла, однако накануне обращения к врачу появилась боль при глотании и открывании рта. Обратился к ЛОР-врачу, после осмотра которого патологии ЛОР-органов не выявлено, направлен на консультацию к стоматологу. При

осмотре: определяется единичный, увеличенный, болезненный лимфатический узел в поднижнечелюстной области слева. Незначительный отек мягких тканей над скуловой дугой слева. Открывание рта ограничено до 1,0 см между резцами, резко болезненное. При внутриворотном осмотре выявлено: коронка 27 зуба частично разрушена, перкуссия ее слабо болезненна, отмечается подвижность II степени. Переходная складка с вестибулярной стороны на уровне 26, 27, 28 зубов отечна, гиперемирована, сглажена. При надавливании тканей в проекции бугра верхней челюсти слева определяется резко болезненный воспалительный инфильтрат. При рентгенологическом исследовании 27 зуба отмечаются участки разрежения костной ткани в области корней и бифуркации с нечеткими контурами, глубокие костные карманы.

Вопросы:

1. Поставьте диагноз, составьте план лечения.
2. Опишите методику оперативного вмешательства.

3. Укажите, с чем связаны такие клинические симптомы, как ограничение открывания рта и болезненность при глотании.

Ответ.

1. Диагноз: абсцесс подвисочной ямки. План лечения: удаление 27 зуба, вскрытие абсцесса, проведение антибактериального и противовоспалительного лечения.

2. Под местной инфильтрационной или туберальной анестезией с премедикацией производится разрез слизистой оболочки переходной складки с вестибулярной стороны на уровне 25, 26, 27, 28 зубов. Затем тупым путем, используя изогнутый по плоскости кровоостанавливающий зажим (типа Бильрот), очень осторожно, чтобы не вызвать кровотечения из крыловидного венозного сплетения нужно проникнуть в подвисочную ямку. Для этого, ориентируясь на бугор верхней челюсти, инструмент проводится кзади, кверху и кнутри. После вскрытия абсцесса, в рану вводится резиновый выпускник. Местно: больному назначаются теплые ротовые ванночки с гипертоническими растворами. Дренажи в последующем не меняются, а лишь подтягиваются до момента прекращения гноетечения.

3. Ограничение открывания рта и болезненность при глотании связаны с тем, что воспалительный процесс локализуется в области медиальной и латеральной крыловидных мышц, принимающих участие в движениях нижней челюсти, а также в области верхних отделов

боковой стенки глотки.

Ситуационная задача № 4

У больного, 43 лет, при осмотре обнаружен резко болезненный воспалительный инфильтрат в левой височной области, занимающий передние 2/3 этой области. Кожа над ним гиперемирована, в складку не собирается. В передненижних отделах инфильтрата определяется симптом

флюктуации. Открывание рта и боковые движения челюсти ограничены, резко болезненны. Полость рта не санирована.

Вопросы:

1. Каких данных не хватает для постановки окончательного диагноза?
2. Поставьте предположительный диагноз на основании имеющихся данных
3. Воспалительный процесс какой локализации в первую очередь необходимо исключить или подтвердить в данном случае и почему? На основании каких признаков?
4. Какие обстоятельства необходимо учитывать при составлении плана лечения?

Ответ.

1. Прежде всего необходимо уточнить жалобы больного: точная локализация, характер боли, степень и характер нарушения функций, общее самочувствие. Не хватает анамнестических данных: когда, в связи с чем возникло заболевание, динамика его развития до момента обращения, какое лечение проводилось? Не хватает данных клинического обследования, прежде всего, касающихся степени и характера нарушения функций. Необходимо выяснить, имеются ли еще какие-либо признаки воспаления в тканях соседних областей. Нет данных, указывающих на причину развития воспаления. Нет данных рентгенологического обследования: состояние зубочелюстной системы, состояние костей мозгового черепа.

2. Флегмона височной области слева.

3. Необходимо исключить или подтвердить наличие воспалительного процесса в подвисочной и крылонебной ямках, так как изолированно флегмона височной области встречается крайне редко - при непосредственной травме или инфицировании данной области. Чаще всего флегмона височной области возникает при распространении гноя из подвисочной области. Необходимо выяснить следующие данные: нарушение и болезненность глотания, наличие воспалительной инфильтрации тканей за бугром верхней челюсти. При распространении гнойного отделяемого в крылонебную ямку может присоединиться отек век.

4. Необходимо учитывать два обстоятельства:

- а) наличие и характер причин развития воспаления;
- б) точная локализация и распространенность острого гнойного воспалительного процесса.

Ситуационная задача № 5

Больной, 34 лет, поступил с жалобами на резко болезненную припухлость в обеих поднижнечелюстных и подподбородочных областях, слабость, недомогание, повышение температуры тела. Также беспокоит затруднение и болезненность при разговоре, жевании, глотании. Открывание рта ограничено, болезненно. Заболевание началось неделю назад, когда появилась постоянная ноющая боль в 47 зубе, усиливающаяся при накусывании. Боль нарастала, появилась незначительная, болезненная разлитая припухлость в правой

поднижнечелюстной области. Два дня назад обратился в районную поликлинику, где был удален 47 зуб по поводу обострения хронического периодонтита. Несмотря на удаление зуба припухлость увеличивалась, боль и симптомы нарушения функций нарастали. После повторного обращения к стоматологу направлен в стоматологический стационар. Объективно: больной бледен, пульс учащен, температура тела $-38,5^{\circ}\text{C}$. В обеих поднижнечелюстных и в подподбородочной областях определяется обширный болезненный с нечеткими границами инфильтрат, больше выраженный справа. Кожа над ним гиперемирована, не собирается в складку в правой поднижнечелюстной области и ограничено собирается в складку в подподбородочной и левой поднижнечелюстной областях. Открывание рта 1,5-2,0 см., резко болезненное. Движение языка, особенно его смещение вперед, резко болезненно. Слизистая оболочка обоих челюстно-язычных желобков и подъязычных областей отечна, справа гиперемирована, несколько инфильтрирована и болезненна. Лунка удаленного 47 зуба заполнена организуемым кровяным сгустком, покрытым фибринозным налетом. На ортопантограмме в области лунки 47 зуба патологических изменений, инородных тел не определяется. В области тела нижней челюсти, ближе к ее краю на уровне 3.б. определяется участок уплотнения костной ткани большой интенсивности с четкими контурами правильной овальной формы.

Вопросы:

1. Поставьте диагноз и проведите его обоснование.
2. Укажите на признаки, нехарактерные для данного заболевания. С чем они могут быть связаны?
3. Опишите методику оперативного лечения.

Ответ.

1. Флегмона дна полости рта. Диагноз ставится на основании локализации воспалительного инфильтрата, занимающего несколько клетчаточных пространств дна полости рта: обе поднижнечелюстные, подподбородочную области, челюстно-язычный желобок справа, область корня языка.

2. Для данного заболевания нехарактерно наличие на рентгенограмме участка уплотнения костной ткани. Это может быть связано с наличием одонтогенной или неодонтогенной костной опухоли: одонтомы или остеомы.

3. Методика оперативного вмешательства: под местным инфильтрационным обезболиванием с премедикацией или под наркозом производится разрез кожи параллельно краю нижней челюсти, отступя от него на 2,0 см. Разрез начинается в поднижнечелюстной области с одной стороны, ведется через подподбородочную область, заканчиваясь в поднижнечелюстной области с другой стороны. Рассекается кожа, подкожная клетчатка, подкожная мышца и фасция, затем по желобоватому зонду или между браншами кровоостанавливающего зажима рассекается поверхностный листок собственной фасции шеи. Далее тупым путем необходимо проникнуть в клетчаточные пространства поднижнечелюстных, подподбородочной областей, к корню языка, в оба челюстно-язычных желобка, подъязычную область. После широкого раскрытия клетчаточных пространств в каждое из

них вводятся перфорированные резиновые или пластиковые трубки, фиксирующиеся йодоформным тампоном. Накладывается асептическая повязка

Ситуационная задача № 6

Мужчина 36 лет впервые обратился к врачу-стоматологу-хирургу с жалобами на наличие острого предмета на нёбе. «Может, кость от пищи застряла», - со слов больного. Анамнез болезни выяснить не удалось из-за асоциального состояния: нет дома, живёт, где придётся, не работает, безразлично относится к своему физическому состоянию. Термометрия тела – 37,4°C; АД – 140/90 мм рт. ст.; пульс – 72 удара в минуту. При внешнем осмотре кожа лица инъецирована сосудами, кое-где имеют место белого цвета рубцы от 1,5 до 2,0 см длиной. Регионарные лимфатические узлы не пальпируются. Рот открывает свободно, 4,5 см. Слизистая оболочка рта розовая, влажная, без патологических элементов. Прикус не фиксирован из-за отсутствия большего количества зубов. В передней трети нёба почти по средней линии имеется дефект её, из него видна шероховатая серого цвета кость, подвижная; при глубоком зондировании сообщения с носовой полостью нет, зонд упирается в плотную кость.

Вопросы:

1. Поставьте предварительный диагноз.
2. Какое лечение показано больному?
3. Какие методы обследования больного необходимы по Стандарту?
4. Опишите протокол операции этому больному.
5. Назовите этапы развития секвестрирующей формы хронического остеомиелита.

Ответы:

1. Хронический кортикальный остеомиелит нёбной кости.
2. Больному показано экстренное хирургическое лечение – операция секвестрэктомиа в условиях хирургического кабинета стоматологической поликлиники.
3. Необходимые методы обследования по Стандарту: - флюорография; - общий анализ крови и мочи; - кровь на RW и гепатиты, сахар; - биохимический анализ крови; - ЭКГ; - консультация врача-терапевта участкового; - ОПТГ.
4. Учитывая подвижность секвестра (этап отделения), операция секвестрэктомии проводится под аппликационным обезболиванием Лидоксором. Далее при помощи тупого зажима фиксируется секвестр и извлекается плавными движениями книзу и вперёд. Туалет раны 0,06% раствором Хлоргексидина биглюконата. Возможна (при кровоточивости) тампонада образовавшейся полости гемостатической губкой с антибиотиком (имеющийся официальный препарат).
5. Этапы развития секвестрирующей формы хронического остеомиелита:
 1. Формирование секвестра.
 2. Демаркация секвестра.
 3. Отторжение секвестра.

Ситуационная задача № 7

Мужчина 61 года направлен в клинику ЧЛХ врачом-стоматологом-хирургом из районной стоматологической поликлиники для госпитального лечения. Жалобы на недомогание, боли и припухлость в области нижней челюсти справа.

Из анамнеза выяснено, что 2 месяца назад была травма лица. По поводу установленного ангулярного перелома нижней челюсти справа лечился (раз 3 был на приёме, 2 недели носил повязку, поддерживающую нижнюю челюсть) амбулаторно. Неделю назад стал болеть последний нижний зуб на нижней челюсти справа, полоскал рот раствором соды, 3 дня назад припухло под челюстью, со вчерашнего дня отмечает общий дискомфорт.

Термометрия тела - 37,8, АД - 130/80 мм рт. ст., пульс 78 ударов в минуту. Конфигурация лица изменена из-за отёка мягких тканей подчелюстной области справа, кожа в цвете над ней гиперемирована, при пальпации определяется плотный болезненный инфильтрат соответственно подчелюстному треугольнику справа. Симптомы не прямой нагрузки (Ходаровича и Рауэра) отрицательны. Регионарные лимфатические узлы не пальпируются. Рот открывает свободно, 4,0 см. Слизистая оболочка рта розовая, влажная, без патологических элементов. Прикус нефиксирован из-за отсутствия зубов, имеются 1.8, 1.7, 1.3, 3.8, 4.5, 4.8 зубы, обильно покрытые зубными отложениями, корни их оголены на Уз - У величины корня, подвижность 2 степени. Имеется припухлость с оральной и вестибулярной сторон альвеолярного отростка в области 4.8, 4.7 зубочелюстных сегментов, гиперемия слизистой. Патологической подвижности нижней челюсти нет. Крыловидно-челюстные складки выражены одинаково с обеих сторон. Зев чистый.

На ОПТГ имеется щель (1,5 мм) перелома, идущая от вершечек 4.8 зуба к нижнему краю угла нижней челюсти, края отломков неровные; 4.8 зуб в остеопорозной кости на У величины корня.

Вопросы:

1. Поставьте диагноз.
2. Каков порядок оказания помощи этому больному?
3. С какими заболеваниями дифференцируют вышеописанный патологический процесс?
4. Опишите протокол операции вскрытия флегмоны поднижнечелюстного пространства.
5. Какие осложнения вскрытия флегмоны встречаются?

Ответы:

1. Остеофлегмона подчелюстного пространства справа.
2. Больному показано экстренное хирургическое вмешательство – вскрытие флегмоны и удаление 4.8 зуба под комбинированным обезболиванием в условиях челюстно-лицевого стационара; медикаментозное лечение: антибактериальное с учётом антибиотикограммы, десенсибилизирующее, симптоматическое; физиотерапевтическое местное лечение.

3. Дифференцируют с заболеваниями:

- аденофлегмона;
- одонтогенная флегмона;
- субмандибулит;
- опухоль поднижнечелюстной слюнной железы справа.

4. Разрез кожи проводят параллельно и ниже края нижней челюсти, чтобы не повредить краевую веточку лицевого нерва, длиной 6-7 см (на ширину инфильтрата).

Послойно и на эту же величину рассекают далее подкожную клетчатку, подкожную мышцу шеи, поверхностный листок собственной фасции.

При необходимости (встречается на пути) перевязываются и пересекаются лицевые артерия и вена.

Тупо (тупым зажимом) по внутренней поверхности тела нижней челюсти проходят в подчелюстной треугольник.

Получают до 2-4 кубических см гноя, который берут на микробиологическое исследование.

Рану струйно промывают 0,06% раствором Хлоргексидина биглюконата, дренируют трубочным дренажом. Накладывают повязку с гипертоническим раствором.

5. Осложнения вскрытия флегмоны:

1. Парез краевой веточки лицевого нерва.
2. Формирование слюнного свища.
3. Оставление инородного тела (например, резинового дренажа).

Практические навыки

1. проведения неинъекционных анестезий;
2. проведения инфильтрационных анестезий;
3. проведения проводниковой анестезии на верхней челюсти,
4. проведения проводниковой анестезии на нижней челюсти,
5. проведения стволовой анестезии 2 и 3 ветви тройничного нерва,
6. проведения методики удаления различных групп зубов на верхней и нижней челюстях,
7. проведения методики удаления ретинированных и дистопированных зубов,
8. проведения методики ревизии лунки при альвеолите,
9. проведения методики остановки луночковых кровотечений,
10. проведения техники удаления секвестров при остеомиелите лунки зуба,
11. проведения техники рассечения или иссечения слизистой оболочки (капюшона) при перикороните,
12. проведения пластического устранения оро-антрального сообщения при острой перфорации верхнечелюстной пазухи.
13. проведения резекции верхушки корня зуба, ампутации корня,
14. проведения техники гемисекции зуба, короно-радикулярной сепарации,

15. проведения вскрытия субпериостальных абсцессов.
16. проведения вскрытия поверхностных абсцессов мягких тканей,
17. проведения проведения блокад при воспалительных инфильтратах,
18. проведения бужирования протоков слюнных желез,
19. проведения техники удаления камней из протоков слюнных желез,
20. проведения открытого кюретажа патологических зубодесневых карманов, лоскутной операции,
21. проведения гингивотомии, гингивэктомии,
22. проведения первичной хирургической обработки ран челюстно-лицевой области,
23. проведения вправление вывиха нижней челюсти,
24. проведения техники изготовления и наложения проволочных шин гладких, с распорочным изгибом, с зацепными петлями,
25. проведения наложения стандартных проволочных шин, шин лабораторного типа,
26. проведения цистотомии, цистэктомии,
27. проведения удаления ретенционных кист малых слюнных желез,
28. проведения удаления доброкачественных опухолей мягких тканей лица,
29. проведения удаления эпюлисов,
30. проведения пластического удлинения укороченных уздечек губ, языка,
31. проведения пластического углубления мелкого преддверия рта на протяжении 4-5 зубов,
32. проведения дентальной имплантации,
33. проведения пальпации челюстной-лицевой области.

Формируемые компетенции по ФГОС		ИЗ – индивидуаль ые задания	С – собеседование по контрольным вопросам.	Пр – оценка освоения практически х навыков
		Темы индивидуальн ых заданий	Вопросы для собеседования	Практ ические навыки из перечня
УК	1	1-21	1-29	-
	2	1, 3	1-3	-
	3	12-21	1-3	-
ОПК	1	8,12	22-24	-
	2	1-21	25	1-33
	3	1-17	26	-
	4	1-21	27	-

	5	4,5,9	5,16-21	1-33
	6	6	4	-
	7	2,6	5, 6, 8	1-33
	8	1-17	-	1-33
	9	7	28, 29	1-33
	10	15	-	-

Б) ФОС для вариативной части производственной (клинической) практики

Раздел: Стоматология терапевтическая

Примерные темы индивидуальных заданий

1. Индексы для регистрации кариеса зубов и поверхностей
2. Профессиональная гигиена полости рта.
3. Современные методы и средства профилактики кариеса зубов.
4. Эндогенные и экзогенные методы профилактики кариеса зубов.
5. Ошибки и осложнения при лечении заболеваний твердых тканей зубов.
6. Особенности течения лечения пульпита и периодонтита в различных возрастных группах
7. Ошибки и осложнения в диагностике и лечении пульпита
8. Физические методы диагностики и лечения пульпита
9. Острый верхушечный периодонтит. Клиника, дифференциальная диагностика. Лечение острого верхушечного периодонтита.
10. Хронический формы периодонтит. Клиника, дифференциальная диагностика, лечение
11. Нарушение формирования твердых тканей зубов. Гипоплазия эмали: этиология, клинические проявления, лечение.
12. Флюороз: этиология, лечение, профилактика.
13. Патологическая стираемость твердых тканей: этиология и патогенез, клинические проявления и лечение.
14. Гиперстезия твердых тканей зубов: этиология и патогенез, клинические проявления и лечение. Лекарственные и токсические поражения твердых тканей зубов: клинические проявления, лечение.
15. Травма зуба: клинические разновидности, лечение. Профилактика некариозных поражений твердых тканей зубов.
16. Заболевания слизистой оболочки полости рта. Классификация, Клиника, дифференциальная диагностика.
17. Симптоматическое лечение воспалительных заболеваний пародонта: лечение болезней пародонта, общие принципы лечения, удаление зубных отложений, шлифование и полирование поверхности корня, наложение десневых повязок, избирательное пришлифовывание зубов, депульпирование зубов.
18. Фармакотерапия болезней пародонта.

Примерные вопросы для устного собеседования

1. Этиология, патогенез кариеса зубов. Определение кариеса зубов. Международная классификация.
2. Кариес эмали. Клиника, диагностика, дифференциальная диагностика, лечение.
3. Кариес дентина. Клиника, диагностика, дифференциальная диагностика, лечение.
4. Кариес цемента. Клиника, диагностика, дифференциальная диагностика, лечение.
5. Индексы для регистрации кариеса зубов и поверхностей
6. Профессиональная гигиена полости рта.
7. Современные методы и средства профилактики кариеса зубов. Эндогенные и экзогенные методы профилактики кариеса зубов.
8. Методы стоматологического просвещения населения. Особенности профилактики кариеса зубов среди различных возрастных групп населения.
9. Ошибки и осложнения при лечении заболеваний твердых тканей зубов.
10. Современные представления об этиологии, патогенезе, клинике, диагностике пульпита и периодонтита зубов.
11. Особенности течения лечения пульпита и периодонтита в различных возрастных группах.
12. Биологический метод лечения пульпита. Показания, противопоказания
13. Ампутационный метод лечения пульпита. Показания, противопоказания.
14. Экстирпационный метод лечения пульпита. Показания, противопоказания.
15. Ошибки и осложнения в диагностике и лечении пульпита
16. Физические методы диагностики и лечения пульпита
17. Периодонт. Гистологическое строение, иннервация, кровоснабжение, функции. Классификации периодонтита
18. Острый верхушечный периодонтит. Клиника, дифференциальная диагностика. Лечение острого верхушечного периодонтита.
19. Хронический формы периодонтит. Клиника, дифференциальная диагностика, лечение
20. Нарушение формирования твердых тканей зубов. Гипоплазия эмали: этиология, клинические проявления, лечение.

Тестовые задания

1. Показания для депульпированию зубов при пародонтите:

- а) глубина десневых карманов 6 мм;
- б) подвижность зубов II-III степени;

в) перед хирургическим лечением пародонтита тяжелой степени при глубине десневых карманов более 7 мм и подвижности зубов II степени;

г) не имеет значения глубина карманов и подвижность зубов.

Правильный ответ: в

2. Противопоказания для проведения физиотерапевтического лечения:

а) гноетечение из десневых карманов;

б) онкологические заболевания, туберкулез, инфекционные заболевания, сопровождающиеся высокой температурой, беременность;

в) хирургическое лечение болезней пародонта;

г) возраст до 15 лет;

д) возраст старше 50 лет

Правильный ответ: б

3. Заболевания, протекающие с поражением пародонта, которые можно отнести к ретикулогистиоцитозам:

а) гипофосфатазия;

б) синдром Папийон-Лефевра;

в) болезнь Педжета;

г) болезнь Хенда-Шюллера-Крисчена;

д) синдром Олбрайта.

Правильный ответ: г

4. Эпулис относится к:

а) гингивитам;

б) пародонтиту;

в) пародонтозу;

г) идиопатическим заболеваниям;

д) пародонтомам.

Правильный ответ: д

5. К идиопатическим болезням пародонта относят:

а) пародонтоз;

б) пародонтит;

в) фиброматоз дёсен;

г) синдром Папийон-Лефевра;

д) пародонтома.

Правильный ответ: г

6. Назовите заболевания слизистой оболочки полости рта, ассоциированные с ВИЧинфекцией:

а) туберкулез, различные формы кандидоза;

б) вирусные инфекции, различные формы кандидоза;

в) лейкоплакия, вирусные инфекции;

- г) язвенно-некротический гингиво-стоматит, саркома Капоши;
- д) красный плоский лишай, кандидозы.

Правильный ответ: б, г

7.Комплекс тканей, объединенных понятием пародонт

- а) десна и круговая связка зуба
- б) периодонт, десна, надкостница, зуб
- в) десна, надкостница, кость альвеолы, периодонт, ткани зуба (цемент)
- г) десна, ткани зуба
- д) десна, надкостница, цемент

Правильный ответ: в

8.Ранняя зубная бляшка после чистки зубов формируется в течение

- а) 2 часов
- б) 4-5 часов
- в) 7-8 часов
- г) 12 часов
- д) 24 часов

Правильный ответ: д

9.Сроки формирования «зрелой» зубной бляшки

- а) 2-3 суток
- б) 4-5 суток
- в) 6-7 суток
- г) более 7 суток
- д) более месяца

Правильный ответ: д

10.Какие ткани зуба входят в состав пародонта?

- а) эмаль
- б) пульпа
- в) дентин
- г) цемент
- д) входят все

Правильный ответ: г

11.Строение костной ткани альвеолы

- а) кость альвеолы состоит из компактного костного вещества
- б) кость альвеолы состоит из губчатой костной ткани
- в) кость альвеолы и межзубной перегородки состоит из компактного костного вещества, образующего кортикальную пластинку, кость альвеолярного отростка представлена губчатой костной тканью
- г) кость альвеолы представлена кортикальной пластинкой
- д) кость альвеолы представлена межзубной перегородкой

Правильный ответ: в

12. Структурными образованиями микроциркуляторного русла пародонта являются:

- а) капилляры
- б) артериолы и венулы
- в) артериолы, прекапилляры, капилляры, посткапилляры, венулы
- г) прекапилляры, капилляры, посткапилляры
- д) венозные сосуды

Правильный ответ: в

13. Иннервацию пародонта обеспечивает:

- а) лицевой нерв
- б) вторая ветвь тройничного нерва
- в) ветви зубных сплетений второй и третьей ветви тройничного нерва
- г) первая ветвь тройничного нерва
- д) все три ветви тройничного нерва

Правильный ответ: в

14. Ключевые факторы в этиологии заболеваний пародонта:

- а) измененная реактивность организма
- б) микроорганизмы зубной бляшки
- в) микроорганизмы и продукты их обмена в зубном налете; факторы полости рта, способные усиливать или ослаблять влияние микроорганизмов, общие факторы, регулирующие метаболизм тканей полости рта
- г) наследственность
- д) травматическая окклюзия

Правильный ответ: в

15. Состав зубной бляшки:

- а) зубная бляшка представлена скоплением микроорганизмов
- б) зубная бляшка состоит из углеводов и липидов
- в) зубная бляшка представлена межклеточным матриксом, состоящим из полисахаридов, протеинов, липидов, неорганических компонентов, в который включены микроорганизмы, эпителиальные клетки, лейкоциты, макрофаги

г) зубная бляшка представлена органическими компонентами

д) зубная бляшка состоит из элементов слюны

Правильный ответ: в

16. Разница между воспалительными и дистрофическими заболеваниями пародонта

(пародонтитом и пародонтозом):

- а) нет, это лишь формы одного и того же дистрофического процесса в челюстях

- б) это совершенно различные заболевания
 - в) разница определяется лишь вначале, развившиеся стадии данных заболеваний не отличаются друг от друга
 - г) воспалительный процесс предшествует дистрофическому
 - д) пародонтоз предшествует пародонтиту
- Правильный ответ: б

17. Укажите патологию твердых тканей зуба, возникающую в период их развития:

- а) эрозия зубов
 - б) гипоплазия, гиперплазия эмали, флюороз
 - в) кислотный некроз
 - г) клиновидный дефект
 - д) наследственные нарушения развития зубов
- Правильный ответ: б, д

18. Из перечисленных некариозных поражений зубов возникают после их прорезывания:

- а) травма, эрозия зубов, клиновидный дефект
 - б) флюороз зубов
 - в) гипоплазия эмали
 - г) гиперплазия эмали
 - д) наследственные нарушения развития зубов
- Правильный ответ: а

19. Назовите формы клинического проявления гипоплазии эмали.

- а) пятнистая
 - б) штриховая, чашеобразная
 - в) эрозивная
 - г) бороздчатая
- Правильный ответ: а, б, в, г

20. При дифференциальной диагностике кариеса в стадии пятна и флюороза решающим является:

- а) локализация процесса
 - б) симметричность поражения
 - в) консистенция поверхности пятна
 - г) прогрессирование процесса
 - д) системность поражения
- Правильный ответ: д

21. Пятнистую форму системной гипоплазии следует дифференцировать:

- а) с пятнистой формой флюороза и местной гипоплазии, кариесом в стадии пятна

- б) поверхностным кариесом
- в) штриховой формой гипоплазии
- г) штриховой формой флюороза
- д) меловидно-крапчатой формой флюороза

Правильный ответ: а

22. Эрозивную форму гипоплазии следует дифференцировать:

- а) с меловидно-крапчатой и эрозивной формой флюороза
- б) поверхностным и средним кариесом
- в) клиновидным дефектом
- г) глубоким кариесом
- д) патологической стираемостью зубов

Правильный ответ: а, б

23. Для клиновидного дефекта характерно:

- а) появление после прорезывания зубов
- б) локализация в пришеечной области
- в) характерная форма клина
- г) редкое развитие гиперестезии

Правильный ответ: а, б, в, г

24. Для лечения гиперестезии твердых тканей зубов применяют:

- а) 3% раствор дикаина, жидкость Платонова
- б) глубокое фторирование
- в) препараты серебра
- г) десенситайзеры (Seal and Protect, Gluma Desensitizer)
- д) фторлак

Правильный ответ: б, г.

25. При общем лечении постлучевого некроза твердых тканей зубов применяют:

- а) антиоксиданты
- б) препараты кальция и поливитамины
- в) гормональные препараты
- г) анестетики
- д) десенсибилизирующие препараты

Правильный ответ: а, б

26. Иммунные зоны зуба располагаются:

- 1) фиссуры и углубления на зубах
- 2) пришеечная треть видимой коронки зуба
- 3) жевательные поверхности зубов
- 4) бугры, экватор и вестибулярные поверхности зубов
- 5) режущий край

27. Препаратами в экстренном лечении анафилактического шока является все, кроме:

- а) преднизолон
- б) мезатон
- в) адреналин
- г) эуфиллин

28. Максимальное время, в течение которого может развиваться анафилактический шок составляет:

- а) 3 минуты после введения препарата
- б) 10 минут после введения препарата
- в) 30 минут после введения препарата
- г) 1 час после введения препарата

29. Ведущим механизмом развития анафилактического шока является:

- а) снижение сократительной способности миокарда
- б) расширение венозного отдела сосудистого русла
- в) уменьшение объема циркулирующей крови
- г) угнетение сосудодвигательного центра

30. Введение эуфиллина при анафилактическом шоке показано:

- а) всем больным
- б) больным с одышкой
- в) больным с бронхоспазмом, после стабилизации АД
- г) больным с за грудинными болями, после стабилизации АД

Ситуационные задачи

Ситуационная задача №1.

В клинику обратилась пациентка А. в возрасте 18-ти лет с жалобами на эстетические дефекты зубов. Со слов пациентки постоянные зубы прорезались уже с пятнами. Проживает пациентка А. в г. Одинцово.

При внешнем осмотре: кожные покровы без видимой патологии.

При осмотре полости рта: множественные меловидные пятна на всех поверхностях зубов,

эмаль гладкая.

Задания

1. Поставьте диагноз.
2. Укажите причину возникновения данного заболевания.
3. Проведите дифференциальную диагностику.
4. Предложите алгоритм лечебно-профилактических мероприятий.

Ответ

1. Диагноз: пятнистая форма флюороза по классификации Патрикеева. К003.0 Эндемическая (флюорозная) крапчатость эмали [флюороз зубов] – по МКБ-с.

2. Повышенная концентрация фторида в питьевой воде.

3. С очаговой деминерализацией эмали, пятнистой формой гипоплазии.

4. За две недели до начала лечения пациентке следует осуществить профессиональную гигиену полости рта, включающую удаление зубных отложений. Можно предложить провести микроабразию эмали в области линии улыбки - 20 зубов.

Пациентке следует дать рекомендации по уходу за полостью рта. Для домашнего применения целесообразно назначить, например: зубную пасту с гидроксиапатитом и полоскание 10% раствором глюконата кальция (2 раза в день в течение 2 недель). Кроме того, после микроабразии эмали на две недели из рациона питания пациентки должны быть исключены красящие продукты: черный чай, кофе, красное вино, кетчуп, свекла, морковь, черная смородина, черника и другие.

Ситуационная задача №2.

Пациент Б. 55 лет обратился в клинику с жалобами на дефекты зубов в пришеечной области, эстетический недостаток, иногда возникающую болезненность от температурных, механических и химических раздражителей. При осмотре: в пришеечной области определяются обширные дефекты твердых тканей, по форме напоминающие клин. Пораженные участки имеют гладкие и блестящие поверхности. Отмечается ретракция десны.

Задания:

1. Назовите стоматологическое заболевание, к которому относится данная патология.

2. Расскажите о возможных причинах развития данного некариозного поражения.

3. Чем обусловлено развитие абфракционных дефектов?

4. Предложите комплекс профилактических мероприятий.

5. Поясните особенности пломбирования абфракционных дефектов

Ответ

1. Клиновидный дефект (истирание).

2. Этиологические факторы до конца не выяснены. Считается, что причинами развития могут быть механические факторы (неправильная чистка зубов, жесткая зубная щетка заболевания пародонта, особенности анатомического строения круговой мышцы рта

3. Развитие абфракционных дефектов в виде клина обусловлено разными модулями эластичности эмали и дентина.

4. Чистка зубов вертикальными движениями зубной щетки, применение низкоабразивных лечебно-профилактических зубных паст. Не рекомендуется использовать зубной порошок.

5. Пломбирование клиновидных дефектов традиционными композитами часто мало эффективно. Поэтому при замещении абфракционных дефектов целесообразно использовать стеклоиономерные цементы, жидкие композиты и компомеры, которые обладают адекватными свойствами (модуль упругости, эластичности и т.д.)

Ситуационная задача №3.

Больная Д., 16 лет, жалуется на наличие светлых пятен на центральных резцах и молярах. Родилась и проживает в местности с содержанием фтора в питьевой воде 1,0 мг/л. При

осмотре на вестибулярной поверхности 11, 21, по экватору и на буграх 16, 26, определяются меловидные пятна с блестящей поверхностью. Пятна существуют с момента прорезывания зубов.

Задания:

1. Перечислите заболевания, вероятные при данной симптоматике.
2. Назовите вероятный (предварительный) диагноз.
3. Перечислите условия задачи, подтверждающие диагноз.

Ответы

1. Эндемический флюороз, начальный кариес, кислотный некроз
2. Эндемический флюороз
3. Содержание фтора в питьевой воде 1,0 мг/л, меловидные пятна с блестящей поверхностью. Пятна существуют с момента прорезывания зубов

Ситуационная задача №4.

Больной, 24 лет, жалуется на наличие самопроизвольных болей в 36 зубе, беспокоящие его около 2 суток. Боли прерывистые, ночные. Ранее отмечал кратковременные боли от холодного. Объективно: на дистальной поверхности 36 зуба имеется глубокая кариозная полость с большим количеством размягченного дентина. Зондирование дна кариозной полости резко болезненно. Перкуссия зуба безболезненна. Порог электровозбудимости пульпы повышен до 25 мкА.

Задания:

1. Назовите наиболее вероятный диагноз.
2. Перечислите возможные заболевания при данной патологии.
3. Перечислите этапы выбранного метода лечения, реабилитацию.

Ответы.

1. Острый очаговый пульпит.
2. Острый очаговый пульпит, острый диффузный пульпит, обострение хронического пульпита.
3. Анестезия, препарирование кариозной полости, препарирование полости зуба, ампутация, экстирпация, механическая и медикаментозная обработка корневых каналов, пломбирование корневых каналов и кариозной полости. Наблюдение в течение 2 лет.

Ситуационная задача №5.

Пациент 20 лет обратился к стоматологу с жалобами на кровоточивость десны при чистке зубов, неприятный запах из полости рта. Считает себя больным более 10 лет, когда стал обращать внимание на кровоточивость дёсен во время чистки зубов. Проводились осмотры у стоматолога каждые 6 месяцев, лечение зубов по поводу кариеса. При внешнем осмотре: кожные покровы без видимых изменений. При осмотре полости рта: гигиена неудовлетворительная, слизистая оболочка губ, щёк бледно-розового цвета, достаточно увлажнена, без видимых патологических изменений. В области зубов 1.3, 1.2, 1.1, 2.1, 2.2, 2.3 карманы 3,5 мм. Десну окрасили раствором Шиллера-Писарева.

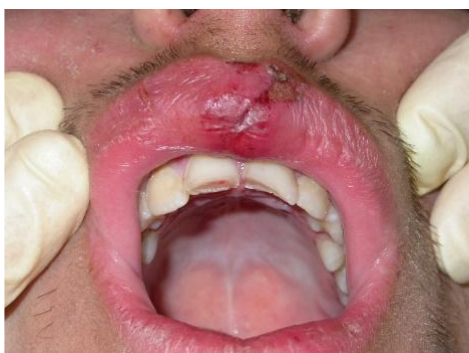Задания:

1. Назовите группу заболеваний пародонта, к которой может относиться данная патология.
2. Назовите причину патологических изменений десны у этого пациента.
3. Определите индекс ПМА в области зубов 1.3, 1.2, 1.1, 2.1, 2.2, 2.3.
4. Поставьте предварительный диагноз. Назовите метод диагностики, необходимый для уточнения диагноза.
5. Составьте план лечения и реабилитации.

Ответы

1. К группе воспалительных заболеваний пародонта.
2. Причиной патологических изменений десны у этого пациента является микробная бляшка, которая не полностью удаляется с поверхности зубов при их ежедневной чистке.
3. Индекс ПМА в области 1.3, 1.2, 1.1, 2.1, 2.2, 2.3 равен 66,6(6)%.
4. Предварительный диагноз: хронический локальный пародонтит лёгкой степени в области 1.3, 1.2, 1.1, 2.1, 2.2, 2.3. Для уточнения диагноза необходимо применить рентгенологический метод исследования – панорамную рентгенографию верхней и нижней челюстей.
5. План лечения:
 - удаление зубных отложений;
 - коррекция и контроль гигиены полости рта;
 - местная противовоспалительная терапия;
 - санация полости рта

Ситуационная задача 6



Пациент К. 17 лет обратился в клинику с жалобами на боли в верхней губе и передних верхних зубах.

Несколько часов тому назад упал с велосипеда.

При внешнем осмотре: на фоне отека и гиперемии имеется рана красной каймы и слизистой оболочки верхней губы по средней линии. Пальпация травмированного участка умеренно болезненная.

При осмотре зубных рядов определяется отлом режущих краев зубов 11 и 21 на $\frac{1}{3}$ длины коронки, реакция на холод резко болезненная. В линии отлома обоих зубов просвечивает пульпа, полости зубов не вскрыты. Перкуссия зубов 11 и 21 умеренно болезненная, зубы неподвижные.

Задания:

1. Назовите необходимые дополнительные методы исследования.
2. Поставьте предварительный диагноз патологии зубов 11, 21 и мягких тканей верхней губы.
3. Определите врачебную тактику в отношении зубов 11 и 21, укажите варианты их лечения.
4. Укажите прогноз для зубов 11 и 21.
5. Определите объем лечебных мероприятий при описанной травме верхней губы.

Ответы:

1. Необходимо сделать рентгенограмму или визиограмму верхних фронтальных зубов для исключения перелома их корней. Показана электроодонтодиагностика зубов 11 и 21.

2. Диагноз:

- острая травма зубов 11 и 21, травматический отлом $\frac{1}{3}$ коронковой части
- острая травма верхней губы.

3. Объем врачебных мероприятий в отношении зубов 11 и 21 будет зависеть от клиники и показаний ЭОД. При отсутствии ночных и самопроизвольных приступообразных болей и показания ЭОД до 10 мА показано консервативное лечение зубов с применением лечебных прокладок с гидроокисью кальция и реставрация зубов гелиокомпозитами. В случае же появления самопроизвольных приступообразных болей и более высоких цифрах ЭОД показано удаление под анестезией пульпы, эндодонтическое лечение, фиксация стекловолоконных штифтов и реставрация коронковой части зубов 11 и 21 светоотверждаемыми композитами.

4. В случае проведения эндодонтического лечения необходимо сделать рентгенограмму зубов 11 и 21 через 6 месяцев. При сохранении витальности зубов 11 и 21 показано электрометрическое исследование их через 3, 6 и 12 месяцев.

5. Показана антисептическая обработка раны, анестезия и наложение косметических швов на рану верхней губы. Внутрь - антигистаминные препараты, анальгетики.

Практические навыки

1 осмотр и обследование лица

2 пальпация мягких тканей и костной основы лица
3 пальпация височно-нижнечелюстного сустава
4 определение высоты нижнего отдела лица
5 осмотр зубов, оценка их твердых тканей:
6 определение степени патологической подвижности зубов
7 зондирование.
8 электроодонтодиагностика
9 оценка состояния зубных рядов
10 перкуссия зубов
11 определение типа прикуса
12 зондирование десневых и пародонтальных карманов
13 визуально-клиническое изучение диагностических моделей челюстей

Раздел: Стоматология ортопедическая.

Примерные темы индивидуальных заданий

1. Ошибки и осложнения в процессе ортопедического лечения
2. Обследование полости рта и внешний осмотр
3. Функциональная перегрузка пародонта
4. Методы обследования при заболеваниях пародонта: клинические, параклинические
5. Диагностика травматической окклюзии
6. Методы подготовки полости рта к протезированию: общие и специальные
7. Ортопедические методы лечения пациентов с заболеваниями челюстно-лицевой области
8. Парафункции жевательных мышц
9. Современные методы обследований,
10. Основные эстетические параметры лица и улыбки.
11. Обследование полости рта и внешний осмотр
12. Рентгенологические методы. КЛКТ, МСКТ, МРТ
13. Причины снижения высоты нижнего отдела лица.
14. Миогимнастика.
15. Заболевания височно-нижнечелюстного сустава
16. Деформирующий артроз или остеоартроз
17. Вывих и подвывих височно-нижнечелюстного сустава
18. Патология височно-нижнечелюстного сустава. Клиническая картина, этиология, классификация
19. Патология височно-нижнечелюстного сустава. Диагностика, лечение
20. Гнатология.
21. Цифровые оттиски при лечении пациентов несъемными протезами с опорой на имплантаты
22. Сканирование моделей и оттисков при лечении пациентов несъемными протезами с опорой на имплантаты. Типы сканеров.

23. Получение полимерных моделей с помощью 3D-принтера при лечении пациентов несъемными протезами с опорой на имплантаты
24. Компьютерное моделирование при лечении пациентов несъемными протезами с опорой на имплантаты. Цифровой артикулятор
25. Различные виды несъемных ортопедических конструкций с опорой на импланты
26. Современные методы ортопедического лечения заболеваний височно-нижнечелюстного сустава
27. Диагностика и лечение травматической окклюзии. Ортопедическое лечение пациентов с функциональной перегрузкой пародонта.
28. Особенности ортопедического лечения пациентов съемными протезами с опорой на имплантаты.
29. Особенности ортопедического лечения пациентов несъемными протезами с опорой на имплантаты.
30. Взаимосвязь повышенной стираемости зубов и заболеваний височно-нижнечелюстного сустава.

Примерные вопросы для устного собеседования

1. Современные методы аппаратурной функциональной диагностики окклюзии.
2. Современные методы функциональной диагностики жевательной мускулатуры.
3. Функциональная патология при частичной потере зубов.
4. Лучевая диагностика состояния височно-нижнечелюстного сустава.
5. Диагностика в амбулаторной стоматологии.
6. Биомеханика нижней челюсти.
7. Профилактический онкологический осмотр полости рта.
8. Осложнения ортопедического стоматологического лечения, причины возникновения, меры профилактики и лечения.
9. Диагностика окклюзии при заболеваниях височно-нижнечелюстного сустава.
10. Влияние окклюзии на состояние височно-нижнечелюстного сустава.
11. Биомеханика нижней челюсти.
12. Особенности ухода больными при травмах лица.
13. Методика медицинской реабилитации пациентов с травмой лица.
14. Парафункции жевательных мышц. Клиническая картина, этиология.
15. Дезинфекция и антисептика на ортопедическом стоматологическом приеме.
16. Взаимодействие основных материалов с организмом человека.
17. Особенности ортопедического лечения пациентов съемными протезами с опорой на имплантаты.

18. Особенности ортопедического лечения пациентов несъемными протезами с опорой на имплантаты.

Ситуационные задачи.

Задача № 1

В клинику ортопедической стоматологии обратилась пациентка К. 36 лет с жалобами на периодически возникающую кровоточивость десен во время чистки зубов.

Со слов пациентки практически здорова; аллергических реакций на пищевые продукты либо лекарственные препараты не выявлено.

К стоматологу ранее обращалась при разрушении зубов с целью пломбирования кариозных полостей.

При внешнем осмотре: асимметрии лица нет; регионарные лимфоузлы при пальпации безболезненны, подвижны.

При осмотре полости рта маргинальная десна у зубов 1.4, 1.3, 2.2, 3.3 незначительно гиперемирована, в остальных участках - бледно-розового цвета, умеренно увлажнена.

Зубная формула

Патологической подвижности зубов нет.

Прикус ортогнатический. Высота нижнего отдела лица не изменена. При анализе окклюзионных взаимоотношений в полости рта и на диагностических моделях в пространстве артикулятора выявлены преждевременные контакты в центральной и боковых окклюзиях.

На ортопантограмме: равномерная резорбция костной ткани альвеолярных отростков на длины корней зубов.

Задание.

1. Поставьте предварительный диагноз.
2. Предложите дополнительные методы исследования для уточнения диагноза.
3. Укажите, какой метод ортопедического лечения показан в данном случае.
4. Назовите методы выявления суперконтактов.
5. Сформулируйте возможные ошибки и осложнения при проведении избирательного пришлифовывания зубов.

Задача № 2

В клинику ортопедической стоматологии обратился пациент И. 47 лет с жалобами на самопроизвольные кровотечения из десны в области верхних последних зубов слева, неприятный запах изо рта. Пациент считает себя здоровым человеком, аллергологический анамнез не отягощен. Неоднократно обращался к стоматологу при появлении полостей в зубах с целью их пломбирования. При

внешнем осмотре асимметрии не выявлено, высота нижнего отдела лица не изменена. Открывание рта в полном объеме. Лимфоузлы не увеличены. Осмотр полости рта. Состояние слизистой оболочки полости рта. Маргинальная десна у всех групп зубов умеренно гиперемирована, отечна. На слизистой оболочке щеки слева на уровне смыкания зубов соответственно зубу 2.8 определяется очаг гиперкератоза.

Зубная формула.

Коронковая часть зуба 3.7 изменена в цвете (розовый оттенок), восстановлена пломбой, высота коронковой части ниже нормы, форма жевательной поверхности не соответствует нормальной рельефности (отсутствуют щечные бугры и фиссуры). Определяется зубоальвеолярное удлинение в области зуба 2.7. Зубы 2.7 и 2.8 смещены также в щечную сторону и имеют бугорково-бугорковый контакт с зубами-антагонистами. Патологической подвижности смещенных зубов не выявлено. Имеются твердые зубные отложения. Прикус ортогнатический.

Результаты рентгенологического исследования. На обзорной рентгенограмме зубных рядов в боковой проекции определяется резорбция костной ткани альвеолярного отростка в области моляров обеих челюстей слева, на длины корней. Имеется костный карман между зубами 2.7 и 2.8. Определяется также очаг разрежения в периапикальных тканях зуба 3.7, корневые каналы не пломбированы.

Задание.

1. Назовите основной недостаток пломб из композитного материала при их расположении на жевательной группе зубов.
2. Перечислите причины деформаций зубных рядов.
3. Укажите причину пародонтита у данного пациента.
4. Назовите возможное последствие хронического травмирования слизистой оболочки щеки смещенным в щечную сторону зубом 2.8.
5. Предложите способ наиболее рационального устранения патологического кармана между зубами 2.7 и 2.8, который обуславливает хронические кровотечения.

Практические навыки

1. Организационные принципы работы ортопедического отделения стоматологической поликлиники.
2. Организация работы клиники ортопедической стоматологии.
3. Методы дезинфекции и стерилизации.
4. Современные средства барьерной защиты врача и пациента в ортопедической стоматологии.

5. Методы оценки функциональной эффективности зубных протезов.
6. Профилактический онкологический осмотр полости рта.
7. Диагностика в амбулаторной стоматологии.
8. Определение функциональной эффективности жевания. Жевательные пробы.
9. Обследование ВНЧС при полной потере зубов.
10. Подготовка полости рта к протезированию при полной потере зубов.

Раздел: Стоматология детская

Примерные темы индивидуальных заданий

1. Гигиена полости рта и ее значение в профилактике стоматологических заболеваний.
2. Клиника и дифференциальная диагностика кариеса зубов у детей.
3. Клиника, диагностика и лечение периодонтита у детей.
4. Проявления в полости рта детских инфекционных заболеваний
5. Предраковые состояния и злокачественные новообразования слизистой оболочки рта и красной каймы губ.

Примерные вопросы для устного собеседования

1. Порядок организации стоматологической помощи детскому населению в амбулаторных условиях.
2. Консервативные методы лечения осложнённых форм кариеса в детском возрасте.
3. Комплексное лечение заболеваний слизистой оболочки полости рта у детей.

Тестовые задания.

1. Анатомическая шейка зуба – это:
 - 1) Место, разделяющее зуб на две части
 - 2) **Переход эмали в цемент корня**
 - 3) Переход надальвеолярной части зуба в подальвеолярную
 - 4) Экватор зуба
 - 5) Место прикрепления десны к зубу.
2. Эмаль зуба состоит из:
 - 1) **Эмалевых призм, объединенных в пучки, и межпризматического вещества**
 - 2) Кутикулы и пелликулы
 - 3) Остеобластов, коллагеновых волокон
 - 4) Амелобластов, эластических волокон
 - 5) Пелликулы и межпризматического вещества.

3. Периодонтальная щель – это пространство между:

- 1) Десневым краем и поверхностью зуба
- 2) **Цементом корня зуба и альвеолой**
- 3) Эмалью и цементом корня
- 4) Двумя соседними зубами
- 5) Двумя альвеолами.

4. Слои слизистой оболочки полости рта называются:

- 1) Покровный эпителий, собственно слизистая, подслизистый
- 2) Многослойный эпителий, собственно слизистая, синовиальный
- 3) **Многослойный плоский эпителий, собственно слизистая, подслизистый**
- 4) Многорядный мерцательный эпителий, жировая клетчатка, мышечная пластинка
- 5) Покровный эпителий, жировая клетчатка, собственно слизистая.

5. В норме в полости рта ороговевают эпителий слизистой оболочки:

- 1) **Десны**
- 2) **Щеки**
- 3) **Губы**
- 4) **Мягкого нёба.**

"факторы риска", находящегося на диспансерном учете у стоматологов необходимо

- а) один раз в год
- б) диспансерный осмотр 2 раза в год**
- в) диспансерный осмотр по показаниям, но не реже 2 раз в год
- г) диспансерный осмотр 3 раза в год
- д) диспансерный осмотр по показаниям, но не реже 3 раз в год

7. Укажите модель диспансерного наблюдения для ребенка дошкольного возраста, имеющего здоровую полость рта

- а) диспансерный осмотр 1 раз в год**
- б) диспансерный осмотр 2 раза в год
- в) диспансерный осмотр 3 раза в год
- г) диспансерный осмотр по показаниям
- д) диспансерные осмотры не целесообразны

8. Укажите модель диспансерного наблюдения для ребенка дошкольного возраста, имеющего кариес зубов

- а) диспансерный осмотр 1 раз в год
- б) диспансерный осмотр 2 раза в год
- в) диспансерный осмотр 3 раза в год
- г) диспансерный осмотр 4 раза в год
- д) диспансерные осмотры по показаниям**

с учетом формы активности кариеса

9. Укажите модель диспансерного наблюдения для ребенка дошкольного возраста, имеющего порок развития, осложнений и сочетающийся с кариесом

- а) диспансерный осмотр 1 раз в год
- б) диспансерный осмотр 2 раза в год
- в) диспансерный осмотр 3 раза в год**
- г) диспансерный осмотр по показаниям
- д) диспансерные осмотры с учетом формы активности кариеса

10. Укажите модель диспансерного наблюдения для школьника, имеющего III степень активности кариеса

- а) диспансерный осмотр 1 раз в год
- б) диспансерный осмотр 2 раза в год
- в) диспансерный осмотр 3 раза в год
- г) диспансерный осмотр по показаниям
- д) диспансерный осмотр 3 раза в год, через каждые 3-4 месяца**

Практические навыки

1. Сбор жалоб, анамнеза заболевания стоматологического больного.
2. Обучение гигиене полости рта.
3. Интерпретация рентгенологических методов обследования.
4. Проведение осмотра полости рта с заполнением зубной формулы,
5. Перкуссия зуба, термодиагностика.

Раздел: Ортодонтия

Примерные темы индивидуальных заданий

1. Распространенность аномалий и деформаций зубных рядов в детском возрасте. Этиология и патогенез аномалий и деформаций зубных рядов. Методы диагностики, обследования и лечения. Диспансеризация.

2. Распространенность заболеваний пародонта у детей. Этиология и патогенез заболеваний пародонта. Методы диагностики, обследования и лечения. Диспансеризация.

3. Распространенность заболеваний ВНЧС у детей. Этиология и патогенез заболеваний ВНЧС. Методы диагностики, обследования и лечения. Диспансеризация.

Примерные вопросы для устного собеседования

1. Порядок организации стоматологической помощи детскому населению в амбулаторных условиях.
2. Методы лечения аномалий и деформаций зубных рядов.
3. Реабилитация больных с аномалиями и деформациями зубных рядов.

Практические навыки

1. методика сбора и анализа жалоб, анамнеза, в том числе аллергологического;
2. методика объективного обследования больного (осмотр, пальпация, перкуссия);
3. специальные методы диагностики стоматологического заболевания;
4. функциональные методы диагностики стоматологического заболевания;
5. методы лечения и профилактики стоматологических заболеваний.

Формируемые компетенции по ФГОС		ИЗ – индивидуальные задания	С – собеседование по контрольным вопросам.	Пр – оценка освоения практических навыков
		Темы индивидуальных заданий	Вопросы для собеседования	Практические навыки из перечня
УК	1	1-10	1-10	1-5
	2	1-10	1-10	1-5
	3	1-10	1-10	1-5
ОПК	1	1-10	1-10	1-5
	2	1-10	1-10	1-5
	3	1-10	1-10	1-5
	4	1-10	1-10	1-5
	5	1-10	1-10	1-5
	6	1-10	1-10	1-5
	7	1-10	1-10	1-5
	8	1-10	1-10	1-5
	9	1-10	1-10	1-5
	10	1-10	1-10	1-5
ПК	1	1-10	1-10	1-5