

федеральное государственное  
бюджетное образовательное  
учреждение высшего  
образования  
«Волгоградский  
государственный  
медицинский университет»  
Министерства здравоохранения  
Российской Федерации

«УТВЕРЖДАЮ»  
Директор Института НМФО  
  
«27» \_\_\_\_\_ 2024 г.  
  
**ПРИНЯТО**  
на заседании ученого совета  
Института НМФО № 18 от  
«27» июня 2024 г.

**Фонд оценочных средств для итоговой (государственной итоговой) аттестации**

Основная профессиональная образовательная программа подготовки кадров высшей квалификации в ординатуре по специальности: **31.08.36**

**Кардиология**

Квалификация (степень) выпускника: **врач кардиолог**

Кафедра: Кафедра кардиологии, сердечно-сосудистой и торакальной хирургии Института непрерывного медицинского и фармацевтического образования.

Для обучающихся 2023, 2024 годов поступления (актуализированная редакция)

Форма обучения – очная

Волгоград, 2024

**Разработчики:**

№	Ф.И.О.	Должность	Ученая степень / звание	Кафедра (полное название)
1.	Лопатин Юрий Михайлович	Зав. кафедрой кардиологии, сердечно-сосудистой и торакальной хирургии ИНМФО	д.м.н.	Кафедра кардиологии, сердечно-сосудистой и торакальной хирургии Института НМФО
2.	Заводчикова Елена Николаевна	Доцент кафедры кардиологии, сердечно-сосудистой и торакальной хирургии ИНМФО	к.м.н.	Кафедра кардиологии, сердечно-сосудистой и торакальной хирургии Института НМФО
3.	Киракозов Дмитрий Анатольевич	Доцент кафедры кардиологии, сердечно-сосудистой и торакальной хирургии ИНМФО	к.м.н.	Кафедра кардиологии, сердечно-сосудистой и торакальной хирургии Института НМФО
4.	Илюхин Олег Владимирович	Доцент кафедры кардиологии, сердечно-сосудистой и торакальной хирургии ИНМФО	к.м.н.	Кафедра кардиологии, сердечно-сосудистой и торакальной хирургии Института НМФО

**Фонд оценочных средств для проведения государственной итоговой аттестации для обучающихся по программам подготовки кадров высшей квалификации в ординатуре по специальности кардиология** рассмотрен на заседании кафедры протокол 15 № 13 от « 25 » 2024 г.

Заведующий кафедрой кардиологии, сердечно-сосудистой и торакальной хирургии Института НМФО, д.м.н., профессор Ю.М. Лопатин


**Рецензенты:**


Главный врач ГБУЗ «ВОККЦ», главный внештатный специалист – кардиолог Комитета здравоохранения Волгоградской области, к.м.н. В.В. Иваненко

**Фонд оценочных средств для проведения государственной итоговой аттестации для обучающихся по программам подготовки кадров высшей квалификации в ординатуре по специальности кардиология** согласован с учебно-методической комиссией Института НМФО, протокол №12 от « 27 » 06 2024 года

Председатель УМК



М.М.Королева

Начальник  отдела учебно-методического сопровождения и производственной практики  
М.Л.Науменко

**Фонд оценочных средств для проведения государственной итоговой аттестации для обучающихся по программам подготовки кадров высшей квалификации в ординатуре по специальности кардиология** рассмотрен на заседании Ученого совета Института НМФО, протокол № 18 от « 27 » 06 2024 г.

Секретарь Ученого совета



М.В. Кабытова

# **1.ПЕРЕЧЕНЬ ТЕСТОВЫХ ЗАДАНИЙ ДЛЯ ГОСУДАРСТВЕННОЙ ИТОГОВОЙ АТТЕСТАЦИИ В ОРДИНАТУРЕ ПО СПЕЦИАЛЬНОСТИ 31.08.36 «КАРДИОЛОГИЯ»**

1. Вторичная гиперлипидемия наблюдается при

- А. почечной недостаточности**
- Б. перикардите
- В. артериальной гипертонии
- Г. миокардите

2. Наиболее частой причиной кардиоэмболического инсульта является

- А. фибрилляция предсердий**
- Б. перенесенный инфаркт миокарда
- В. синдром преждевременного возбуждения желудочков
- Г. желудочковая групповая экстрасистолия

3. Препаратом выбора для профилактики тромбоэмболических осложнений у больной с фибрилляцией предсердий и умеренным или тяжелым митральным стенозом является

- А. варфарин**
- Б. апиксабан
- В. дабигатран
- Г. ривароксабан

4. При лечении бета-адреноблокаторами

- А. снижается потребность миокарда в кислороде**
- Б. развивается гиполипидемический эффект
- В. уменьшается объем циркулирующей крови
- Г. наблюдается положительный хронотропный эффект

5. При исследовании в режиме цветного доплеровского сканирования кровотоков от датчика принято картировать цветом

- А. синим**
- Б. фиолетовым

В. красным

Г. зеленым

6. К аритмиям, не сопровождающимся недостаточностью кровообращения, относится

**А. предсердная экстрасистолия**

Б. фибрилляция предсердий

В. пароксизмальная тахикардия

Г. полная атриовентрикулярная блокада

7. Препаратом первой линии для лечения артериальной гипертензии при диабетической нефропатии на стадии микроальбуминурии является

**А. ингибитор ангиотензинпревращающего фермента**

Б. дигидропиридиновый антагонист кальция

В. диуретик

Г. бета-адреноблокатор

8. Критерием диагноза синдрома слабости синусового узла при холтеровском мониторинге ЭКГ является выявление паузы более (в мс)

**А. 2500**

Б. 5000

В. 1500

Г. 3500

9. Наличие АВ-диссоциации характерно для

**А. желудочковой тахикардии**

Б. трепетания предсердий

В. узловой тахикардии

Г. фибрилляции предсердий

10. Какой УЗ-признак характеризует стеноз митрального отверстия?

**А. створки митрального клапана утолщены, движутся однонаправленно**

- Б. провисание створок митрального клапана в полость предсердия
  - В. створки митрального клапана движутся в противофазе
11. Одним из основных признаков слабости синусового узла на ЭКГ является
- А. выраженная синусовая брадикардия**
  - Б. полная блокада правой ножки пучка Гиса
  - В. частая наджелудочковая экстрасистолия
  - Г. полная блокада левой ножки пучка Гиса
12. Побочным действием тиазидных диуретиков является
- А. гипокалиемия**
  - Б. аменорея
  - В. гинекомастия
  - Г. гипернатриемия
13. Пороговый уровень среднесуточного систолического АД (мм рт. ст.) для диагностики АГ по данным суточного мониторирования АД (ESC, 2018) равен
- А. 130**
  - Б. 125
  - В. 135
  - Г. 140
14. К противопоказаниям при хирургической коррекции хронической ИБС относят
- А. диаметр коронарной артерии менее 1,5 мм**
  - Б. избыточную массу тела
  - В. ХСН I-II ФК
  - Г. возраст больного старше 70 лет
15. Наиболее часто встречающимся сочетанием симптомов при тромбоэмболии легочной артерии является
- А. одышка, цианоз, тахикардия**
  - Б. бронхоспазм, кровохарканье, тахикардия

- В. цианоз, бронхоспазм, тахикардия
- Г. кровохарканье, коллапс, отеки нижних конечностей

16. При отёке лёгких на фоне сердечной недостаточности для стимулирования инотропной функции сердца и увеличения минутного объема показано введение

- А. добутамина**
- Б. фенилэфрина
- В. фуросемида
- Г. эналаприлата

17. С какой патологией наиболее сложно дифференцировать трепетание предсердий?

- А. предсердной тахикардией с АВ блокадой II степени**
- Б. узловой пароксизмальной тахикардией с частотой более 100 в 1 минуту
- В. пароксизмальной антидромной тахикардией при синдроме WPW
- Г. фибрилляцией желудочков на фоне предшествующей фибрилляции предсердий

18. Стандартное трехканальное 24-часовое мониторирование ЭКГ по холтеру позволяет диагностировать

- А. нарушения variability сердечного ритма**
- Б. стенокардию напряжения
- В. микроциркуляторную стенокардию
- Г. феномен белого халата

19. Рентгенологические признаки гиперволемии малого круга кровообращения характерны для

- А. дефекта межпредсердной перегородки**
- Б. недостаточности клапана легочной артерии
- В. дефекта межжелудочковой перегородки
- Г. дилатации левого желудочка

20. Антигипертензивный эффект бисопролола уменьшает

- А. нимесулид**

- Б. спиронолактон
- В. флуконазол
- Г. периндоприл

21.Основной причиной формирования стеноза аорты в возрасте 50-60 лет в настоящее время является

- А. двустворчатый аортальный клапан**
- Б. ревматическая болезнь сердца
- В. инфекционный эндокардит
- Г. миксоматозная дегенерация

22.Препаратом, используемым для предупреждения ваготонии при введении барбитуратов, является

- А. атропин**
- Б. гексобарбитал
- В. эpineфрин
- Г. налорфин

23.Оптимальным методом подтверждения ишемической болезни сердца у пациента 65 лет с типичными ангинозными болями и выявленной фракции выброса левого желудочка 40% является

- А. коронарная ангиография**
- Б. сцинтиграфия миокарда с нагрузкой
- В. стресс-тест (тредмил)
- Г. стресс-эхо

24.Срок действия санаторно-курортной карты составляет

- А. 2 месяца**
- Б. 6 месяцев
- В. 30 дней
- Г. 10 дней

25. Специфическим маркером некроза миокарда является

- А. тропонин**
- Б. аспаратаминотрансфераза
- В. креатинфосфокиназа
- Г. аланинаминотрансфераза

26. При совместном применении аминогликозидов и петлевых диуретиков наиболее опасно

- А. развитие острой почечной недостаточности**
- Б. развитие глухоты
- В. усиление нейротоксичности
- Г. развитие выраженной гипокалиемии

27. Для подтверждения хронической сердечной недостаточности у больных фибрилляцией предсердий необходимо выявить высокие уровни

- А. (про-) мозгового натрийуретического пептида**
- Б. трансаминаза (аланинаминотрансферазы и аспаратаминотрансферазы)
- В. метаболита биохимических реакций аминокислотно-белкового обмена в организме (креатинина)
- Г. специфических маркеров некроза миокарда (тропонинов)

28. Наиболее точно оценить эффект антиангинальных препаратов у больных стенокардией напряжения позволяет

- А. метод парных велоэргометров**
- Б. чреспищеводная кардиостимуляция
- В. проба с физической нагрузкой на тредмиле
- Г. 24-часовое мониторирование электрокардиограммы

29. Для диагностики хронической сердечной недостаточности наиболее информативным является уровень

- А. натрийуретических пептидов**
- Б. норэпинефрина плазмы



В. тропонинов Т, |

Г. СРБ

30. Антиангинальным средством, применение которого возможно при артериальной гипотонии, является

**А. ивабрадин**

Б. фозиноприл

В. метопролол

Г. бисопролол

31. ЭКГ признаком ортодромной тахикардии при синдроме WPW является

**А. узкий комплекс QRS**

Б. удлинение интервала QT

В. расширенный комплекс QRS

Г. наличие зубца Р до комплекса QRS

32. Площадь митрального отверстия в норме составляет (в см<sup>2</sup>)

**А. 4-6**

Б. 3

В. 1,5

Г. 2

33. Признаком вовлечённости правого желудочка при инфаркте миокарда является

**А. стойкая гипотония**

Б. боль в эпигастральной области

В. появление влажных хрипов в нижних отделах лёгких

Г. снижение темпа диуреза менее 40 мл/час

34. Признаками фибрилляции предсердий на электрокардиограмме являются

**А. нерегулярность ритма, отсутствие зубца Р**

Б. нерегулярный ритм (аритмия), несколько зубцов Р перед каждым QRS

В. учащённый ритм желудочковых сокращений, отсутствие волн Р

Г. нерегулярный ритм (аритмия), наличие волн Р

35. К необходимым условиям развития легочного сердца относят

**А. легочную гипертензию**

Б. уменьшение эффективного сосудистого русла легких

В. гиперкапнию и ацидоз

Г. гипертрофию стенок правого желудочка

36. В верификации ишемической болезни сердца решающим является

**А. коронароангиография**

Б. аускультация сердца

В. недостаточность кровообращения

Г. анамнез

37. Развитие пароксизма фибрилляции предсердий с ав- проведением 1:1 возможно при

**А. синдроме WPW**

Б. АВ-блокаде 3 степени

В. синдроме Бругада

Г. удлинение интервала QT

38. Для лечения артериальной гипертензии у больных с метаболическим синдромом препаратами первого выбора являются

**А. ингибиторы ангиотензинпревращающего фермента и блокаторы рецептора ангиотензина**

Б. тиазидные диуретики, дигидропиридиновые антагонисты кальция

В. бета-блокаторы, ингибиторы ангиотензинпревращающего фермента

Г. бета-блокаторы, тиазидные диуретики

39. Какое свойство стрептокиназы ограничивает ее повторное применение?

**А. антигенность**

Б. тромбоспецифичность

В. отсутствие влияния на фибринолитическую активность крови

Г. пирогенность

40. При выявлении четких критериев хронической сердечной недостаточности I стадии, I функционального класса возможно применение

- А. ингибиторов АПФ**
- Б. периферических вазодилататоров
- В. сердечных гликозидов
- Г. диуретиков

41. Неблагоприятным побочным эффектом бета-адреноблокаторов является

- А. брадикардия**
- Б. тахикардия
- В. артериальная гипертензия
- Г. гиполипидемия

42. Какой признак характерен для пароксизмальной синоатриальной тахикардии?

- А. внезапное начало и внезапный конец тахикардии**
- Б. волны фибрилляции предсердий
- В. уширение комплексов QRS
- Г. разные интервалы R-R

43. При аллергической реакции на йод в анамнезе больному противопоказан

- А. кордарон**
- Б. обзидан
- В. верапамил
- Г. коринфар

44. На фоне блокады левой ножки пучка Гиса следует подозревать развитие инфаркта миокарда при

- А. наличие комплексов QR в левых грудных отведениях (V5, V6)**
- Б. отсутствии патологических зубцов Q в левых грудных отведениях V5-V6
- В. превышении длительности комплекса QRS более 0,12 с во всех отведениях

Г. имеющемся смещении сегмента ST вниз (депрессия) более чем на 3 мм

45. При очень высоком суммарном сердечно-сосудистом риске по SCORE немедленное назначение гиполипидемической лекарственной терапии показано при уровне ХС ЛПНП ммоль/л и выше

**А. 1,8**

Б. 4,0

В. 2,5

Г. 5,0

46. Чаще всего причиной острого инфаркта миокарда является

**А. коронаросклероз**

Б. воспаление коронарных сосудов

В. коронаростаз

Г. гипертоническая болезнь

47. Для лечения какого нарушения ритма сердца применяется операция «лабиринт»?

**А. фибрилляция предсердий**

Б. желудочковая тахикардия

В. синдром WPW

Г. типичное трепетание предсердий

48. К бессимптомному поражению органа-мишени при артериальной гипертензии относится

**А. микроальбуминурия**

Б. сердечная недостаточность со сниженной фракцией выброса

В. энцефалопатия

Г. стенокардия

49. Пациенту с хронической сердечной недостаточностью и фибрилляцией предсердий обязательно назначают

**А. антикоагулянты**

Б. тикагрелор

- В. клопидогрел
- Г. ацетилсалициловую кислоту

50. Содержание сердечного тропонина в сыворотке крови, помимо инфаркта миокарда, может повышаться при

- А. миокардите**
- Б. пиелонефрите
- В. введении преднизолона
- Г. панкреатите

51. При эхокардиографии толщина стенки правого желудочка, измеренная в конце диастолы у здорового человека, составляет до (в мм)

- А. 5**
- Б. 10
- В. 7
- Г. 8

52. При ЭХОКГ методом оценки митральной регургитации является

- А. PISA**
- Б. максимальный градиент
- В. TAPSE
- Г. отношение E/e'

53. Пациенту с синдромом Бругада при противопоказаниях к имплантации кардиовертера-дефибриллятора должен быть рекомендован

- А. хинидин**
- Б. амиодарон
- В. пропафенон
- Г. бисопролол

54. Повышение уровня триглицеридов в плазме крови наблюдается при лечении

- А. колестиполом**
- Б. фенофибратом

- В. аторвастатином
- Г. препаратами никотиновой кислоты

55. Применение нитратов противопоказано при

- А. гипертрофической обструктивной кардиомиопатии**
- Б. стенокардии Принцметала
- В. артериальной гипертонии
- Г. постинфарктном кардиосклерозе

56. Минимальный риск развития статин-ассоциированных мышечных осложнений имеют

- А. мужчины >65 лет с избыточным весом**
- Б. пациенты с гипотиреозом
- В. женщины >65 лет субтильного телосложения
- Г. лица с регулярными интенсивными физическими тренировками

57. Препаратом первого выбора при артериальной гипертензии во время беременности является

- А. метилдопа**
- Б. нифедипин
- В. небиволол
- Г. периндоприл

58. Согласно национальным рекомендациям прием статинов следует отменить, когда на фоне миалгии регистрируется повышение в крови активности КФК в \_\_\_\_\_ раз/раза

- А. 5**
- Б. 3
- В. 2
- Г. 4

59. Электрокардиографическим признаком аневризмы сердца является

- А. длительный подъем ST выше изолинии**
- Б. появление зубца Q в соответствующих отведениях

В. снижение амплитуды зубца R в соответствующих отведениях

Г. коронарный зубец T в соответствующих отведениях

60. Препаратом, препятствующим агрегации тромбоцитов и образованию «белого» тромба, является

**А. клопидогрел**

Б. дабигатран

В. ривароксабан

Г. варфарин

61. Противотромботическая эффективность антикоагулянтов кумариновой группы оптимальна при поддержании международного нормализованного отношения (МНО) в пределах

**А. 2,0-3,0**

Б. 5,0-6,0

В. 1,0-2,0

Г. 0-1,0

62. При наличии на эхокардиографии асимметричной гипертрофии межжелудочковой перегородки с толщиной стенки более 1,5 см можно предположить

**А. гипертрофическую кардиомиопатию**

Б. аортальный стеноз

В. артериальную гипертензию

Г. дилатационную кардиомиопатию

63. Сердечный индекс определяется отношением

**А. минутного объема кровообращения к площади поверхности тела**

Б. сердечного выброса к росту пациента

В. сердечного выброса к площади поверхности тела

Г. минутного объема кровообращения к индексу массы тела

64. Нагрузочные ЭКГ тесты для выявления коронарной недостаточности не имеют диагностической ценности при наличии на исходной ЭКГ

**А. блокады левой ножки пучка Гиса**

- Б. неполной блокады правой ножки пучка Гиса
- В. атриовентрикулярной блокады | степени
- Г. синдрома укороченного интервала PQ

65. При возникновении атипичного дискомфорта за грудиной без изменений сегмента ST на ЭКГ на высоте нагрузки при проведении тредмил-теста проба является

- А. сомнительной**
- Б. отрицательной
- В. неполноценной
- Г. положительной

66. Под региональным отсутствием сокращений сердечной стенки понимают

- А. акинезию**
- Б. гипокинезию
- В. дискинезию
- Г. гиперкинезию

67. Показанием для установки фильтра в нижнюю полую вену или перевязки ее у больных с тромбоэмболией легочной артерии и тромбофлебитом нижних конечностей является

- А. наличие противопоказаний для лечения антикоагулянтами**
- Б. повторная тромбоэмболия на фоне неадекватной терапии антикоагулянтами
- В. высокое содержание протромбина
- Г. антифосфолипидный синдром

68. Тромбоэндокардит при инфаркте миокарда чаще развивается при

- А. развития аневризмы левого желудочка**
- Б. чрезмерно ранней активизации больных
- В. синдроме Дресслера
- Г. желудочковых нарушениях ритма

69. Феномен Ашмана характерен для

- А. фибрилляции предсердий**



- Б. АВ-узловой тахикардии
- В. желудочковой тахикардии
- Г. реципрокной тахикардии с участием дополнительного проводящего пути

70. Назначение антиаритмических препаратов обычно не требуется при

- А. предсердной экстрасистолии**
- Б. наджелудочковой тахикардии
- В. желудочковой тахикардии
- Г. желудочковой экстрасистолии

71. ЭКГ признаком острого перикардита является

- А. депрессия сегмента PQ**
- Б. наличие реципрокных депрессий сегмента ST
- В. удлинение интервала QT
- Г. элевация сегмента PQ

72. Противопоказанием к назначению дилтиазема является

- А. гипотония**
- Б. болезнь Крона
- В. тахикардия
- Г. язва желудка

73. Методом выбора для визуализации образований в правых камерах сердца является

- А. компьютерная томография с контрастированием**
- Б. трансторакальная ЭХО-КГ
- В. чреспищеводная ЭХО-КГ
- Г. трансторакальная ЭХО-КГ с контрастным усилением

74. ЭХО-КГ признаком тяжелого митрального стеноза считают

- А. площадь митрального отверстия 0,9 см<sup>2</sup>**
- Б. площадь митрального отверстия 1,2 см<sup>2</sup>

В. диастолический размер левого желудочка в 55 мм

Г. размер левого предсердия в 36 мм

75. Препаратом, аритмогенность которого увеличивается после перенесенного инфаркта миокарда, является

**А. этацизин**

Б. метопролол

В. верапамил

Г. дилтиазем

76. Сегмент ST V1-V2 при блокаде правой ножки пучка Гиса обычно

**А. расположен ниже изолинии**

Б. имеет неопределённую форму

В. расположен на изолинии

Г. расположен выше изолинии

77. Противопоказанием к применению пентоксифиллина является

**А. повышенная чувствительность к метилксантинам**

Б. нарушение мозгового кровообращения

В. нарушение кровообращения в сетчатке

Г. нарушение периферического кровообращения атеросклеротического генеза

78. Нежелательное повышение уровня триглицеридов в плазме крови наблюдается при лечении гиперлипидемии

**А. колестиполом**

Б. фенофибратом

В. аторвастатином

Г. эндурацином

79. Наиболее информативным методом при выявлении выпота в перикард является

**А. эхокардиография**

Б. электрокардиография с дополнительными отведениями

- В. рентгенография органов грудной клетки
- Г. перкуссия с определением границ сердца

80. Препаратом, который рационально применить пациенту с непереносимостью ингибиторов АПФ, является

- А. лозартан**
- Б. празозин
- В. верапамил
- Г. нифедипин

81. Назначение лидокаина показано при

- А. желудочковой тахикардии**
- Б. суправентрикулярной экстрасистолии
- В. фибрилляции - трепетания предсердий
- Г. суправентрикулярной тахикардии

82. Максимальное снижение уровня триглицеридов наблюдается при лечении

- А. фенофибратом**
- Б. аторвастатином
- В. эзитимибом
- Г. колестиполом

83. При обследовании пациента с неосложнённой артериальной гипертензией рекомендуется проведение

- А. эхокардиография**
- Б. коронароангиографии
- В. суточного мониторирования ЭКГ
- Г. сцинтиграфии миокарда

84. Наиболее характерным клиническим симптомом инфаркта миокарда является

- А. боль за грудиной продолжительностью более 20 минут**
- Б. боль за грудиной, купирующаяся нитроглицерином
- В. внезапно развившаяся одышка
- Г. коллапс
85. Обычная физическая активность не вызывает усталости, сердцебиения и одышки при —  
функциональном классе хронической сердечной недостаточности
- А. I**
- Б. II
- В. III
- Г. IV
86. Негативное влияние на углеводный и липидный профиль оказывают
- А. неселективные бета-блокаторы**
- Б. ингибиторы АПФ
- В. антагонисты кальция
- Г. препараты центрального действия
87. Нагрузочная доза прасугрела при остром коронарном синдроме должна составлять
- А. 60 мг однократно**
- Б. 10 мг 2 раза в сутки
- В. 30 мг 2 раза в сутки
- Г. 30 мг однократно
88. Наиболее информативным методом выявления недостаточности митрального клапана является
- А. ЭХОКГ**
- Б. электрокардиография в 12 отведениях
- В. аускультация тонов и шумов сердца
- Г. рентгенография органов грудной клетки
89. Нагрузочная доза тикагрелора перед первичным чрескожным коронарным вмешательством у пациентов с острым коронарным синдромом составляет (в мг)

**А. 180**

Б. 240

В. 90

Г. 60

90. Диагноз «миокардит» достоверно можно поставить по характерным результатам

**А. биопсии миокарда**

Б. сцинтиграфии миокарда

В. ЭКГ

Г. эхокардиографии

91. Для выявления воспалительных изменений миокарда подтверждение может быть получено с помощью

**А. биопсии миокарда**

Б. сцинтиграфии миокарда с пирофосфатом технеция

В. сцинтиграфии миокарда с таллием-201

Г. радионуклидной вентрикулографии

92. Общим для анемии, тиреотоксикоза, пролапса митрального клапана, ревматического митрального порока сердца является шум

**А. систолический на верхушке**

Б. диастолический во 2 межреберье слева от грудины

В. систоло-диастолический на основании сердца

Г. мезодиастолический в точке Боткина

93. Непосредственным исполнителем организации хранения и расхода медикаментов является

**А. старшая медицинская сестра**

Б. медсестра процедурного кабинета

В. заведующий структурным подразделением

Г. постовая медицинская сестра

94. При остром перикардите болевой синдром уменьшается в положении

**А. лежа на животе**

Б. на правом боку

В. лежа на спине

Г. на левом боку

95. У больного со стенозом устья аорты без признаков недостаточности кровообращения и коронарной недостаточности появились обмороки при физических усилиях, что вызывает необходимость

**А. провести консультацию кардиохирурга для решения вопроса о хирургическом лечении порока**

Б. установить кардиостимулятор

В. провести обследование с целью исключения тромбоэмболии мелких ветвей легочной артерии

Г. назначить препараты, улучшающие инотропную функцию миокарда

96. При выборе статина для коррекции гиперлипидемии у пациента с хронической болезнью почек следует отдать предпочтение

**А. аторвастатину**

Б. правастатину

В. ловастатину

Г. розувастатину

97. Реполяризация в миокарде желудочков в норме направлена

**А. от эпикарда к эндокарду**

Б. от эндокарда к эпикарду

В. от перикарда к эпикарду а затем к эндокарду

Г. в неопределенном направлении

98. Показанием к проведению трансэзофагальной эхокардиографии является подозрение на

**А. миксому, тромбоз ушка левого предсердия**

Б. тромбоэмболии легочной артерии (ТЭЛА)

В. острый инфаркт миокарда

Г. ГКМП

99. При амбулаторном лечении заболеваний (травм), отравлений и иных состояний, связанных с временной потерей гражданами трудоспособности, лечащий врач единолично выдает (формирует) гражданам листки нетрудоспособности

**А. сроком не более 15 дней**

Б. сроком не более 5 дней

В. на весь срок лечения

Г. сроком не более 10 дней

100. Пациентам с диабетической нефропатией и протеинурией целесообразно снижать уровень сад под, контролем скорости клубочковой фильтрации до уровня (в мм рт. ст.)

**А. ниже 130**

Б. 120

В. 140

Г. ниже 120

101. Лекарственными препаратами, вызывающими при внезапном прекращении приема «синдром отмены», являются

**А. бета-адреноблокаторы**

Б. агонисты имидазолиновых рецепторов

В. диуретики

Г. ингибиторы АПФ

102. При вертикальном положении электрической оси угол альфа составляет от (в градусах)

**А. от +70 до +90**

Б. 0 до +39

В. +40 до +69

Г. +91 до +120

103. Корнельским называют произведение

- А. сумма амплитуд R avL и SV3 на длительность QRS II**
- Б. массы и площади поверхности тела
- В. ЧСС и систолического АД,
- Г. количества пачек выкуранных сигарет в день и стажа курения (в годах)

104. Препаратом, препятствующим агрегации тромбоцитов и образованию «белого» тромба, является

- А. аспирин**
- Б. дабигатран
- В. апиксабан
- Г. варфарин

105. Согласно федеральному закону от 21.11.2011 м 323-ФЗ к видам медицинской помощи относится медицинская помощь

- А. первичная медико-санитарная, скорая, специализированная, паллиативная**
- Б. амбулаторная, стационарная, стационарная дневная, вне медицинской
- В. организации
- Г. экстренная, неотложная, плановая
- Д. по врачебным специальностям

106. Элевация сегмента ST в каких электрокардиографических отведениях является проявлением синдрома Бругада?

- А. V1-V3**
- Б. I-III
- В. AVR-AVF
- Г. V4-V6

107. При атриовентрикулярной блокаде II степени с периодикой Самойлова-Венкебаха наблюдают

- А. укорочение интервала RR перед паузами**
- Б. частое наличие блокады правой ножки пучка Гиса
- В. блокаду правой ножки пучка Гиса в сочетании с блокадой передней или
- Г. задней ветви левой ножки пучка Гиса



Д. постоянство интервалов PR перед комплексами QRS

108. Для инфаркта миокарда характерен

- А. **локальный гипокинез**
- Б. диффузный гипокинез
- В. диффузный гиперкинез
- Г. локальный гиперкинез

109. К периферическим вазодилататорам относятся

- А. **антагонисты кальциевых каналов**
- Б. агонисты имидазолиновых рецепторов
- В. бета-блокаторы
- Г. агонисты альфа2-адренорецепторов

110. Систолический шум типа изгнания выслушивается

- А. **стенозе устья аорты**
- Б. стенозе митрального клапана
- В. недостаточности клапана легочной артерии
- Г. недостаточности трехстворчатого клапана

111. К триаде признаков, характерных для выраженного аортального стеноза, относят

- А. **одышку, обмороки, стенокардию**
- Б. тремор, отёки, одышку
- В. одышку, артериальную гипертонию, обмороки
- Г. стенокардию, постуральную гипотензию, отёки

112. Для рубцовой стадии инфаркта миокарда характерным является

- А. **сегмент ST на изолинии**
- Б. сужение зубца Q до 0,02 с
- В. положительный (всегда) зубец T
- Г. исчезновение патологического зубца Q

113. Вероятность возникновения аритмогенного эффекта при назначении антиаритмических препаратов более высока у больных с

- А. тяжелым поражением миокарда**
- Б. наджелудочковой экстрасистолией
- В. желудочковой экстрасистолией
- Г. наджелудочковыми аритмиями

114. Приступы одышки, возникающие в положении сидя и облегчающиеся в положении лежа, могут наблюдаться у больных с

- А. миксомой левого предсердия**
- Б. выраженной аортальной недостаточностью
- В. полной блокадой левой ножки пучка Гиса
- Г. декомпенсированным митральным пороком сердца

115. К препаратам, наиболее эффективным для применения при остановке кровообращения, относят

- А. эпинефрин**
- Б. сердечные гликозиды
- В. антагонисты кальция
- Г. преднизолон

116. У больных с идиопатической пароксизмальной желудочковой тахикардией при изменении комплексов QRS во время тахикардии по типу блокады правой ножки пучка Гиса с резким отклонением электрической оси влево наиболее эффективно назначение

- А. верапамил (финоптин)**
- Б. новокаинамида
- В. кордарона
- Г. лидокаина

117. Наиболее частым признаком гидроперикарда на электрокардиограмме является

- А. снижение вольтажа QRS**
- Б. патологический зубец Q II, III, Avf отведениях
- В. удлинение интервала QT более 500 мсек

Г. элевация сегмента ST более 3 мм

118. Инфаркт миокарда, связанный с тромбозом ранее установленного стента, относится согласно универсальной классификации инфаркта миокарда (ESC, 2018) к типу

**А. 4б**

Б. 2

В. 3

Г. 1

119. При выборе ингибитора ангиотензинпревращающего фермента для лечения больного хронической сердечной недостаточностью и нарушением функции почек следует отдать предпочтение

**А. фозиноприлу**

Б. периндоприлу

В. лизиноприлу

Г. каптоприлу

120. К ассоциированным состояниям при артериальной гипертонии относят

**А. ИБС: инфаркт миокарда, стенокардию, коронарную реваскулязацию**

Б. микроальбуминурию и соотношение альбумина к креатинину (30 - 300 мг/г; 3,4 -34 мг/ммоль)

В. скорость каротидно-фemorальной пульсовой волны >10 м/сек. и лодыжечно-плечевой индекс <0,9

Г. ранние сердечно-сосудистые заболевания в анамнезе

121. Для полной атриовентрикулярной блокады характерным является

**А. атриовентрикулярная диссоциация**

Б. удлинение интервала QT

В. удлинение интервала PQ

Г. расширенный комплекс QRS

122. Необходимым лабораторным контролем для безопасного применения гепарина является

**А. АЧТВ**

Б. время свёртывания

В. МНО

Г. Протромбин

123. Антикоагулянты применяют при

**А. тромбозах**

Б. эндартериите нижних конечностей

В. начинающейся гангрене

Г. облитерирующем атеросклерозе

124. Какая патология отмечается на ЭКГ больного, если в отведениях I, AVL, V 5-6 укорочен PQ, имеется дельта-волна, уширенный комплекс QRS с высоким зубцом R?

**А. феномене WPW**

Б. синдром ранней желудочковой реполяризации

В. наличие дополнительных проводящих путей с замедлением атрио-

Г. вентрикулярной проводимости

Д. очаговые изменения нижней локализации с нарушением атриовентрикулярной и внутрижелудочковой проводимости

125. Особенности действия сердечных гликозидов у лиц пожилого и старческого возраста является то, что

**А. повышается вероятность гликозидной интоксикации**

Б. увеличивают конечно-диастолический объём полостей сердца

В. увеличивают конечно-систолический объём полостей сердца

Г. снижают сердечный выброс

126. Омега-3 полиненасыщенные жирные кислоты способны снизить в плазме крови уровень

**А. триглицеридов**

Б. липопротеидов низкой плотности

В. липопротеидов (а)

Г. общего холестерина

127. Антиаритмическим препаратом, рекомендованным к приему пациентам со структурными заболеваниями сердца, является

- А. соталол**
- Б. верапамил
- В. прокаинамид
- Г. этацизин

128. Пациенту с синдромом WPW после эпизода потери сознания показано

- А. катетерная абляция дополнительных путей проведения**
- Б. назначение амиодарона
- В. имплантация электрокардиостимулятора
- Г. имплантация кардиовертера дефибриллятора

129. Период полувыведения розувастатина составляет (в часах)

- А. 19**
- Б. 14
- В. 9
- Г. 6

130. К препаратам, замедляющим проведение возбуждения на уровне атриовентрикулярного соединения относят

- А. дигоксин**
- Б. амлодипин
- В. ивабрадин
- Г. лизиноприл

131. Синдром Морганьи - Эдемса - Стокса наблюдается при блокаде

- А. сино-атриальной**
- Б. левой ножки пучка Гиса
- В. внутрипредсердной
- Г. двухпучковой внутрижелудочковой

132. Для профилактики инфекционного эндокардита роженицам с ревматическим пороком сердца назначается препарат

- А. ампициллин**
- Б. клиндамицин
- В. доксициклин
- Г. джозамицин

133. При возникновении пароксизма устойчивой желудочковой тахикардии на фоне инфаркта миокарда показано

- А. незамедлительное проведение электроимпульсной терапии**
- Б. проведение инфузии лидокаина
- В. назначение бета-блокаторов
- Г. проведение инфузии кордарона

134. Оценка тяжести острой левожелудочковой недостаточности при инфаркте миокарда основывается на классификации

- А. Killip**
- Б. NYHA
- В. по Лангу
- Г. Стражеско - Василенко

135. Европейским рекомендациям (2013 г.) к препаратам первой линии для устранения стенокардии относится

- А. бисопролол**
- Б. ивабрадин
- В. никорандил
- Г. триметазидин

136. Для лечения пациентов с АГ и дислипидемией следует предпочесть

- А. антагонисты кальция**
- Б. кардиоселективный бета-адреноблокатор
- В. тиазидовый и тиазидоподобный диуретик

Г. препараты центрального действия

137. Каптоприл относится к классу препаратов

**А. иАПФ**

Б. блокаторов кальциевых каналов

В. бета-адреноблокаторов

Г. блокаторов рецепторов ангиотензина 2

138. Нарушение функции щитовидной железы наиболее часто развивается при приеме

**А. кордарона**

Б. метопролола

В. спиронолактона

Г. лизиноприла

139. По рекомендации для стран Европы «Систолю- диастолическая АГ» определяется по уровню АД в мм рт. ст. 140 и \_\_\_\_ 90

**А. выше; выше**

Б. выше; ниже

В. ниже; ниже

Г. ниже; выше

140. Доступность медицинской помощи обеспечивается главным образом

**А. развитием первичной медико-санитарной помощи**

Б. закупкой недостающих медикаментов за рубежом

В. изменением номенклатуры специальностей медработников

Г. финансированием научно-исследовательского сектора

141. Максимально быстрое снижение артериального давления показано, если гипертонический криз осложняется

**А. расслаивающей аневризмой аорты**

Б. ишемическим инсультом

В. нарушением ритма сердца

Г. острым коронарным синдромом

142. Под делегированием полномочий понимают

- А. наделение правами и обязанностями какого-либо лица в сфере его компетенции**
- Б. предоставление полной свободы действий какому-либо лицу
- В. полное подчинение
- Г. передачу части своей заработной платы подчиненным

143. К признакам феномена Вольфа - Паркинсона – Уайта (WPW) относят

- А. укорочение PQ, наличие дельта-волны, расширение QRS**
- Б. постепенное удлинение интервала PQ с последующим выпадением QRS
- В. периодическое выпадение предсердного и желудочкового комплексов
- Г. двуфазность зубца Р желудочковый комплекс обычной конфигурации

144. Причиной отрицательной гемокультуры может быть

- А. забор крови после назначения антибиотиков**
- Б. забор крови из подключичного катетера
- В. наличие бактериемии, обусловленной *S. aureus* MRSA
- Г. забор крови из разных вен

145. К бета-адреноблокаторам короткого действия относят

- А. эсмолол**
- Б. карведилол
- В. соталол
- Г. биспролол

146. Калийсберегающим диуретиком является

- А. триамтерен**
- Б. гидрохлортиазид,
- В. индапамид
- Г. торасемид



147. К бессимптомному поражению органа при артериальной гипертонии относится

- А. микроальбуминурия**
- Б. энцефалопатия
- В. стенокардия
- Г. сердечная недостаточность со сниженной фракцией выброса

148. «Барабанные палочки» и цианоз ног, но не рук, встречаются при \_\_\_\_\_ сердца после возникновения сброса крови справа-налево

- А. незаращении артериального протока**
- Б. недостаточности трикуспидального клапана
- В. стенозе аортального клапана
- Г. дефекте межпредсердной перегородки

149. Толщина стенок левого желудочка при выраженной гипертрофии составляет (в мм)

- А. 16-20**
- Б. 14-16
- В. 13-14
- Г. более 20

150. Типичным изменением на ЭКГ при остром перикардите является

- А. элевация сегмента ST**
- Б. инверсия зубцов T
- В. депрессия сегмента ST
- Г. развитие БЛНПГ

151. Инфаркт миокарда вследствие спонтанного разрыва, изъязвления, эрозирования или расслоения атеросклеротической бляшки относится согласно универсальной классификации инфаркта миокарда (ESC, 2018) к типу

- А. 1**
- Б. 2
- В. 3
- Г. 4а

152. Заметное уменьшение экстрасистолии у больных с сердечной недостаточностью может быть достигнуто при назначении

- А. амиодарон**
- Б. сердечных гликозидов
- В. амлодипина
- Г. диуретиков

153. Самым частым осложнением острого инфаркта миокарда относят

- А. нарушения ритма**
- Б. тромбоэмболию легочной артерии
- В. шок
- Г. разрыв миокарда

154. Основным показателем систолической функции левого желудочка является

- А. фракция выброса**
- Б. ударный объём
- В. конечный систолический размер левого желудочка
- Г. конечный систолический объём

155. Интоксикация препаратами дигоксина сопровождается

- А. тошнотой и рвотой**
- Б. кровотечением
- В. возбуждением
- Г. болью в сердце

156. К абсолютным противопоказаниям для терапии тромболитиками больных с острым инфарктом миокарда относят

- А. перенесенный геморрагический (или неуточненный) инсульт любой давности**
- Б. тромбоэмболию легочной артерии
- В. рефрактерную АГ (САД > 180 мм рт.ст или ДАД > 110 мм.рт.ст)
- Г. транзиторную ишемическую атаку < 6 месяцев

157. Для эктопического ритма из левого предсердия характерно

- А. наличие зубца Р формы «щит и меч»**
- Б. периодическое выпадение зубца Р и желудочкового комплекса
- В. появление зубца Р за желудочковым комплексом QRS
- Г. отсутствие зубца Р перед комплексом QRS

158. При ангионевротическом отёке неотложную терапию начинают

- А. с H1 - гистаминоблокаторов**
- Б. со стабилизаторов мембран тучных клеток
- В. с адреномиметиков
- Г. с глюкокортикостероидов

159. Жизненно важным показанием для пункции перикарда является

- А. нарастанием явлений тампонады сердца**
- Б. одышка при физической нагрузке
- В. подозрение на серозный характер экссудата
- Г. тахикардия 100 уд /мин

160. При горизонтальном положении электрической оси угол альфа составляет от (в градусах)

- А. от 0 до +30**
- Б. +70 до +90
- В. -10 до -30
- Г. +30 до +69

161. При возникновении тромбоэмболии легочной артерии на ЭКГ наиболее специфично появление

- А. признака SI QIII**
- Б. атрио-вентрикулярной блокады
- В. предсердных экстрасистол
- Г. синусовой брадикардии

162. Наиболее безопасным антиаритмиком 1С группы является

- А. пропafenон**
- Б. морацизин
- В. этацизин
- Г. флекаинид

163. К УЗ-признакам стеноза аортального клапана относят \_\_\_ — его створок

- А. неполное раскрытие и утолщение**
- Б. сепарацию
- В. среднесистолическое схождение
- Г. осцилляцию

164. Препаратом, способным снизить уровень АД, является

- А. молсидомин**
- Б. ранолазин
- В. триметазидин
- Г. ивабрадин

165. Основным критерием успешной реперфузии после проведения системного тромболизиса является

- А. снижение элевации сегмента ST на 50% от исходного уровня**
- Б. купирование болевого синдрома
- В. исчезновение признаков сердечной недостаточности
- Г. восстановление АВ проводимости

166. Выслушивание двойного шума Дюрозье на бедренной артерии свидетельствует о

- А. недостаточности аортального клапана**
- Б. недостаточности клапана лёгочной артерии
- В. недостаточности митрального клапана
- Г. стенозе устья аорты

167. Характерными симптомами для сердечной недостаточности II функционального класса в соответствии с Нью-Йоркской классификацией сердечной недостаточности являются

- А. умеренное ограничение нагрузок, в покое самочувствие спокойное**
- Б. ограничений физической активности нет, обычные нагрузки не вызывают усталости
- В. выраженное ограничение физических нагрузок, больной чувствует себя комфортно только в состоянии покоя
- Г. неспособность выполнять какие-либо нагрузки без появления дискомфорта, симптомы сердечной недостаточности или синдром стенокардии могут появляться в покое

168. Лекарственным препаратом, при назначении которого требуется коррекция гипокалиемии, является

- А. фуросемид**
- Б. рамиприл
- В. эналаприл
- Г. спиронолактон

169. При нормальном положении электрической оси сердца регистрируется максимальный зубец в в/о отведении

- А. II стандартном**
- Б. I стандартном
- В. III стандартном
- Г. усиленном Avl

170. Боль в эпигастральной области, тошнота, рвота наиболее характерны для

- А. локализации инфаркта миокарда в области нижней стенки левого желудочка**
- Б. локализации инфаркта миокарда в области передней стенки левого желудочка
- В. расслаивающей аневризмы грудного отдела аорты
- Г. тромбоза лёгочной артерии

171. Систолический шум регургитации выслушивается при

- А. митральной недостаточности**
- Б. стенозе клапана лёгочной артерии

- В. аортальной недостаточности
- Г. стенозе митрального клапана

172. Средством первого выбора для лечения желудочковой тахикардии в остром периоде инфаркта миокарда является

- А. амиодарон**
- Б. новокаинамид
- В. лидокаин
- Г. верапамил

173. Наиболее тяжёлое течение стенокардии наблюдается у пациентов со стенозом

- А. стеноз ствола левой коронарной артерии более 70%**
- Б. задней межжелудочковой артерии более 80%
- В. проксимальным поражением огибающей артерии более 70%
- Г. среднего сегмента правой коронарной артерии до 60%

174. Систолический шум у левого края грудины на выдохе является признаком

- А. стеноза клапана легочной артерии**
- Б. стеноза аортального клапана
- В. недостаточности трёхстворчатого клапана
- Г. недостаточности митрального клапана

175. Необходимость снижения дозы ривароксабана и апиксабана следует учитывать при снижении клиренса креатинина менее (в мл/мин)

- А. 50**
- Б. 70
- В. 60
- Г. 80

176. Лечение при тяжелой симптомной брадиаритмии на фоне острого инфаркта миокарда следует начинать с введения

- А. 0,5-1,0 мг атропина внутривенно**
- Б. 1 мг изупрела внутривенно

- В. электрода в полость правого желудочка
- Г. 100 мг лидокаина внутривенно

177. Характерной неблагоприятной побочной реакцией при применении фондапаринукса является

- А. кровотечение**
- Б. некроз кожи
- В. остеопороз
- Г. тромбоцитопения

178. К антиаритмическим препаратам I «С» подкласса относят

- А. этацизин**
- Б. дизопирамид
- В. амиодарон
- Г. лидокаин

179. Преимущественно диастолическая форма сердечной недостаточности наблюдается при

- А. ГКМП с обструкции выносящего тракта ЛЖ**
- Б. постинфарктном кардиосклерозе
- В. дкмп
- Г. пролабировании митрального клапана с выраженной регургитацией

180. Стандартное трехканальное мониторирование ЭКГ в течение 24 часов по Холтеру является методом выбора диагностики

- А. нарушения ритма и проводимости**
- Б. нарушения ритма и стенокардии напряжения
- В. наличия микроциркулярной стенокардии и стенокардии напряжения
- Г. наличия дисинхронии миокарда и нарушений ритма

181. Какой препарат обладает наибольшим эффектом по снижению ХС ЛПНП и уменьшению риска сердечно-сосудистых событий при его добавлении к статинам в случаях, если целевой уровень ХС ЛПНП на монотерапии статинами не достигнут?

**А. Ингибитор PSSK9**

Б. фенофибрат

В. эзетимиб

Г. никотиновая кислота

182. При истощении батареи электрокардиостимулятора. выполняют

**А. смену ЭКС без смены электродов, если при ревизии параметры электродов окажутся удовлетворительными**

Б. удаление старых ЭКС и электродов и имплантацию новых ЭКС и электродов

В. смену старой батареи ЭКС на новую без смены электрокардиостимулятора и электродов

Г. телеметрическое отключение электрокардиостимулятора с имплантацией другой системы на противоположной стороне

183. Если в трудовом договоре не оговорен срок его действия, то договор считается

**А. заключенным не на неопределенный срок**

Б. недействительным

В. заключенным на срок не менее двух лет

Г. заключенным на срок не менее одного года

184. Какое положение электрической оси сердца является наиболее характерным признаком блокады задней ветви левой ножки пучка Гиса?

**А. резкое отклонение ЭОС вправо**

Б. вертикальное положение (угол альфа от  $60^\circ$  до  $90^\circ$ )

В. нормальное положение (угол альфа от  $30^\circ$  до  $60^\circ$ )

Г. отклонение влево (угол альфа менее минус  $35^\circ$ )

185. Таргетная терапия гиперлипидемий с использованием моноклональных антител имеет место при приеме

**А. ингибиторы PCSK9**

Б. секвестрантов желчных кислот

В. фибратов

Г. статинов



186. Регистрация патологического зубца Q и подъема сегмента ST в отведениях V1-V3 является признаком. инфаркта миокарда

**А. передно-перегородочного**

Б. нижнего

В. бокового

Г. правого желудочка

187. Для оценки эффективности устранения действия гепарина с помощью введения протамина сульфата следует использовать

**А. время свертывания крови**

Б. протромбиновое время

В. международное нормализованное отношение

Г. время кровотечения

188. Агранулоцитоз является характерной нежелательной реакцией

**А. тиклопидина**

Б. прасугрела

В. тикагрелора

Г. клопидогрела

189. В листке нетрудоспособности исправления

**А. не допускаются**

Б. допускается одно исправление

В. допускаются не более трех исправлений по разрешению врачебной комиссии

Г. допускается не более двух исправлений

190. Персистирующая форма фибрилляции предсердий сохраняется в течение

**А. 7 дней**

Б. 3 дней

В. 2 месяцев

Г. 3 часов

191. Усиление I тона сердца может наблюдаться при
- А. тиреотоксикозе**
  - Б. ожирении
  - В. артериальной гипотонии
  - Г. эмфиземе
192. Полная нерегулярность ритма желудочковых сокращений наиболее характерна для
- А. фибрилляции предсердий**
  - Б. предсердной пароксизмальной тахикардии
  - В. атриовентрикулярной узловой тахикардии
  - Г. желудочковой пароксизмальной тахикардии
193. Пациентов с обструктивной формой гипертрофической кардиомиопатии противопоказано назначение
- А. нитратов, дигидропиридинов, ИАПФ**
  - Б. спиронолактона, пропранолола, соталола
  - В. бисопролола, дизопирамида, амиодарона
  - Г. верапамила, дилтиазема, атенолола
194. Синусовая брадикардия наиболее характерна для
- А. нижнего инфаркта миокарда**
  - Б. базального инфаркта миокарда
  - В. передне-перегородочного инфаркта миокарда
  - Г. инфаркта межжелудочковой перегородки
195. Нормальная масса сердца взрослого человека составляет (в граммах)
- А. 270-300**
  - Б. 180-200
  - В. 480-500
  - Г. 100-120

196. Максимальный эффект снижения уровня триглицеридов в плазме крови может быть достигнут при лечении

- А. фенофибратом**
- Б. аторвастатином
- В. эзитимибом
- Г. колестиполом

197. Характерным признаком острого коронарного синдрома с поражением ствола левых коронарных артерий является элевация сегмента ST в отведении

- А. aVR**
- Б. V1-4
- В. Avl
- Г. Avf

198. Наличие изолированных дилатаций правого желудочка без патологического сброса слева направо и при наличии желудочковой тахикардии в анамнезе может быть признаком

- А. аритмогенной дисплазии ПЖ**
- Б. легочной гипертензии
- В. стеноза устья аорты
- Г. инфаркта миокарда левого желудочка

199. При проведении ЭХО-КГ диастолический прогиб передней створки митрального клапана и ограничение ее подвижности характерны для

- А. митрального стеноза**
- Б. пролапса митрального клапана
- В. аортального стеноза
- Г. аортальной недостаточности

200. Побочным действием сердечных гликозидов является

- А. АВ-блокада**
- Б. мерцательная аритмия
- В. гипокалиемия
- Г. нарушение липидного обмена

201. Противопоказанием для назначения нитратов является

- А. закрытоугольная глаукома**
- Б. хроническая сердечная недостаточность
- В. бронхиальная астма
- Г. артериальная гипертензия

202. Ранним ЭКГ- признаком гиперкалиемии является

- А. высокий остроконечный зубец Т**
- Б. сглаженный зубец Т
- В. уширение комплекса QRS
- Г. укороченный интервал PQ

203. Струйное введение хлорида кальция наиболее показано при

- А. передозировки верапамила с артериальной гипотензией**
- Б. желудочковой пароксизмальной тахикардии
- В. массивной кровопотере
- Г. фибрилляции желудочков

204. На ЭКГ при митральном стенозе регистрируется

- А. двугорбый расширенный зубец Р в отведениях I, II, aVL**
- Б. индекс Соколова - Лайона более 35 мм
- В. отклонение электрической оси влево
- Г. высокоамплитудный зубец Р в отведениях II, III, Avf

205. Наиболее характерным признаком блокады передней ветви левой ножки пучка Гиса является

- А. резкое отклонение электрической оси сердца влево**
- Б. выраженное отклонение электрической оси вправо
- В. значительное уширение и деформация комплекса QRS
- Г. изменение конечной части желудочкового комплекса

206. Ретроспективным является исследование, в котором

- А. исследователь анализирует архивные медицинские записи, выбирает пациентов, удовлетворяющих определенным критериям и анализирует информацию о них**
- Б. частота исхода сравнивается с таковым в контрольной группе
- В. сначала создается протокол, а затем в него включаются и начинают получать лечение пациенты
- Г. изучаемый препарат ни с чем не сравнивается, при этом используются методы описательной статистики, констатирующие наблюдение

207. Назначение ацетилсалициловой кислоты при артериальной гипертензии показано

- А. при выявлении ИБС**
- Б. мужчинам старше 40 лет
- В. при выявлении почечной недостаточности
- Г. женщинам старше 60 лет

208. Внезапное появление одышки характерно для

- А. ТЭЛА**
- Б. расслоения грудного отдела аорты
- В. острого левостороннего плеврита
- Г. инфаркта миокарда левого желудочка

209. При острой тромбоэмболии легочной артерии давление в легочной артерии

- А. резко возрастает**
- Б. остается нормальным
- В. понижается
- Г. сначала снижается, а затем становится нормальным

210. Задержка проведения возбуждения по сердцу происходит в

- А. АВ-узле**
- Б. мышцах желудочков
- В. миокарде предсердий
- Г. волокнах Пуркинье

211. ЭКГ признаком антидромной тахикардии при синдроме WPW является

- А. расширенный комплекс QRS**
- Б. узкий комплекс QRS
- В. удлинение интервала QT
- Г. наличие зубца Р до комплекса QRS

212. Показанием к применению прасугрела является

- А. предупреждение тромбоза стента при ОКС**
- Б. преходящее нарушение мозгового кровообращения
- В. артериальная гипертония
- Г. язвенная болезнь желудка

213. Фактором риска внезапной смерти при синдроме WPW является значение эффективного рефрактерного периода дополнительного пути проведения (в мс)

- А. менее 270**
- Б. более 550
- В. менее 400
- Г. более 270

214. Синдром отмены представляет собой

- А. ответную реакцию организма на отмену препарата с ухудшением клинического течения заболевания**
- Б. усиление эффекта препарата при его отмене
- В. снижение эффекта препарата при его отмене
- Г. положительное действие лекарственного средства

215. Паспортная часть медицинской карты амбулаторного больного (форма №025/У) заполняется

- А. медицинским регистратором**
- Б. медицинской сестрой
- В. врачом-статистиком
- Г. врачом-терапевтом

216. Генетически детерминированным заболеванием сердца является

- А. гипертрофическая кардиомиопатия**
- Б. миокардитический кардиосклероз
- В. алкогольная кардиомиопатия
- Г. открытое овальное окно

217. При синдроме слабости синусового узла пациентам противопоказано назначение

- А. моксонидина**
- Б. фелодипина
- В. гидролазина
- Г. нифедипина

218. Потенцирование эффекта и увеличение риска побочных эффектов возрастает при одновременном приеме аторвастатина с

- А. антибиотиками-макролидами**
- Б. в-адреноблокаторами
- В. антацидами
- Г. нестероидными противовоспалительными препаратами

219. Стандартной позицией, при которой оценивают состояние нижней полой вены при эхокардиографическом исследовании, является

- А. субкостальная**
- Б. парастернальный доступ
- В. супрастернальный доступ
- Г. апикальная

220. Частота замещающего ритма из АВ-соединения составляет (в минутах)

- А. 40-50**
- Б. 20-40
- В. 60-80
- Г. 0-20

221. При одновременном назначении статинов и фибратов увеличивается риск развития

- А. миопатии**
- Б. лейкопении
- В. нейротоксичности
- Г. амилоидоза

222. Наиболее частым осложнением митральных пороков является

- А. ХСН**
- Б. изолированная систолическая артериальная гипертензия
- В. амилоидоз внутренних органов с вовлечением сердца
- Г. нарушение преимущественно диастолической функции сердца

223. Применение ИАПФ в сочетании со спиронолактоном в дозе более 25 мг может привести к

- А. гиперкалиемии**
- Б. гиперкальциемии
- В. гипермагниемии
- Г. гипернатриемии

224. Феномен сливных комплексов характерен для

- А. желудочковой тахикардии**
- Б. трепетания предсердий
- В. фибрилляции предсердий
- Г. АВ-узловой тахикардии

225. Введение какого инфузионного раствора показано при наличии артериальной гипотензии при анафилактическом шоке?

- А. изотонического хлорида натрия**
- Б. реополиглюкина
- В. глюкозы 5%
- Г. рефортана



226. Эффективно снизить уровень липопротеида (а) в плазме крови способны

- А. ингибиторы PCSK9**
- Б. статины
- В. омега-3 полиненасыщенные жирные кислоты
- Г. секвестранты желчных кислот

227. Насыщение амиодароном на ЭКГ проявляется

- А. удлинение интервала QT**
- Б. удлинением интервала PQ
- В. элевацией сегмента ST
- Г. расширением комплекса QRS

228. Синоатриальная блокада 2:1 на электрокардиограмме выглядит как

- А. синусовая брадикардия**
- Б. экстрасистолия из верхней части предсердия по типу бигеминии
- В. экстрасистолия из верхней части предсердия по типу тригеминии
- Г. укорочение интервала PP перед выпадением импульсов

229. При каком осложнении гипертонического криза наблюдается внезапно возникшая сильная боль грудной клетке и спине с иррадиацией вдоль позвоночника?

- А. расслоении аорты**
- Б. инфаркте миокарда
- В. острой сердечной недостаточности
- Г. остром нарушении мозгового кровообращения

230. Иностранному гражданину листок нетрудоспособности может быть выдан

- А. если он является застрахованным**
- Б. после оперативного вмешательства
- В. во всех случаях нетрудоспособности
- Г. при заболевании туберкулезом

231. Методом оценки эффективности назначенных нитратов у лиц с ишемической болезнью сердца является

- А. тредмил-тест**
- Б. общий анализ крови
- В. суточное мониторирование по Холтеру
- Г. эхокардиография

232. Первоначальная доза преднизолона при анафилактическом шоке составляет (в мг)

- А. 90-120**
- Б. 20-40
- В. 500
- Г. 50-60

233. Единственным клиническим проявлением стенокардии в ряде случаев может быть

- А. одышка при физической нагрузке**
- Б. боль, воспроизводимая при пальпации грудной клетки
- В. боль в левой половине грудной клетки продолжительностью более 30
- Г. минут
- Д. боль, проходящая при физической нагрузке

234. Врождённым пороком сердца является

- А. открытый артериальный проток**
- Б. открытое овальное окно
- В. аневризма межпредсердной перегородки
- Г. ложная хорда

235. Наиболее выраженный болевой синдром отмечается у больных с перикардитом

- А. вирусным и идиопатическим**
- Б. эпистенокардитическим
- В. уремическим
- Г. туберкулезным

236. Миотомия-миоэктомия используется для лечения кардиомиопатии

- А. гипертрофической**
- Б. рестриктивной
- В. дилатационной
- Г. аритмогенной правожелудочковой

237. Третичная профилактика включает в себя комплекс мер, направленных на

- А. предотвращение ухудшения течения заболевания, возможных осложнений после того, как болезнь проявилась**
- Б. выявление факторов риска, предупреждение возникновения болезни и устранение её причин
- В. реабилитацию больного, перенесшего острое заболевание с длительной нетрудоспособностью
- Г. выявление заболевания на ранних стадиях и на предупреждение его прогрессирования, а также возможных осложнений

238. Суточный ритм АД типа Night-peaker ставится в случае, если

- А. ночные значения АД выше, чем дневные**
- Б. АД в дневные часы по сравнению с часами ночными ниже менее чем на 10%
- В. снижение АД в ночные часы превышает 20% по сравнению с дневными значениями
- Г. АД в ночные часы по сравнению с дневными часами ниже менее чем на 10%

239. Большое пульсовое давление, быстрый и высокий пульс, покачивание головы характерны для

- А. недостаточности аортального клапана**
- Б. стеноза или недостаточности трёхстворчатого клапана
- В. врождённых пороков сердца в стадии декомпенсации
- Г. сужения устья аорты (аортальный стеноз)

240. При регулярном профилактическом приеме пролонгированных нитратов развитие толерантности к ним предупреждает

- А. наличие 8-часового безнитратного периода**
- Б. применение изосорбида динитрата в возрастающих дозах

- В. периодическая замена одного препарата на другой
- Г. применение трансдермальных форм нитратов

241. К кристаллоидным инфузионным препаратам относится

- А. 0,9% р-р натрия хлорида**
- Б. Желатиноль
- В. Реополиглюкин
- Г. Полиглюкин

242. Лекарственным препаратом, для которого характерен гемитоновый криз, является

- А. клонидин**
- Б. фозиноприл
- В. спиронолактон
- Г. бисопролол

243. При каком нарушении ритма катетерная аблация медленного пути АВ соединения является наиболее предпочтительным способом лечения?

- А. АВ-узловая тахикардия**
- Б. синдром WPW
- В. фибрилляция предсердий
- Г. типичное трепетание предсердий

244. При развитии толерантности к нитратам следует

- А. временно их отменить**
- Б. полностью отказаться от их применения
- В. уменьшить принимаемую дозу
- Г. перейти на прием другого препарата данной группы

245. При наличии противопоказаний к имплантации кардиовертера-дефибриллятора пациентам с синдромом Бругада должен быть рекомендован

- А. хинидин**
- Б. пропранолол

В. лидокаин

Г. фенитоин

246. Эффективность ацетилсалициловой кислоты можно оценить по показателям

**А. агрегации тромбоцитов**

Б. тромбопластинового времени

В. активированного частичного тромбопластинового времени

Г. протромбинового времени

247. Характерным признаком вазоспастической стенокардии является во время болевого приступа

**А. элевация ST**

Б. появление патологического зубца Q

В. появление отрицательного зубца T

Г. депрессия ST

248. Для выявления жизнеспособного миокарда используется эхокардиографическое исследование

**А. с малыми дозами добутамина**

Б. трансторакальное в покое с контрастным усилением

В. чреспищеводное

Г. с физической нагрузкой

249. Для купирования гипертонического криза, осложненного острой левожелудочковой недостаточностью, следует использовать внутривенное введение

**А. фуросемид**

Б. верапамил

В. пропранолол

Г. сердечных гликозидов

250. Самым опасным осложнением, связанным с приемом кордарона, является

**А. возникновение фиброза легких**

Б. периферическая полинейропатия

- В. нарушение функции щитовидной железы
- Г. фотосенсибилизация

251. Ранний диастолический шум характерен для

- А. аортальная недостаточность**
- Б. недостаточности трехстворчатого клапана
- В. митрального стеноза
- Г. стеноза клапана легочной артерии

252. Характерным симптомом для больных со стенозом устья аорты является

- А. бледность кожных покровов**
- Б. симптом Мюссе
- В. акроцианоз
- Г. «пляска каротид»

253. К коллоидным инфузионным препаратам относится

- А. полиглюкин**
- Б. ацесоль
- В. 20% раствор глюкозы
- Г. 5% раствор глюкозы

254. Выявление узурации рёбер на рентгенограмме органов грудной клетки характерно для

- А. коарктации аорты**
- Б. стеноза лёгочной артерии
- В. недостаточности аортального клапана
- Г. открытого артериального протока

255. Рубцовым изменением на ЭКГ при трансмуральном инфаркте миокарда является

- А. зубец QS**
- Б. смещение интервала ST ниже изолинии
- В. подъём интервала ST выше изолинии

Г. отсутствие патологического зубца Q

256. К классу гиполипидемических препаратов, обладающему наибольшей способностью уменьшать содержание в плазме крови холестерина липопротеидов низкой плотности, относят

**А. статины**

Б. никотиновую кислоту

В. эзетимиб

Г. фибраты

257. Пациенту 45 лет с умеренно тяжелым митральным стенозом и пароксизмальной формой фибрилляции предсердий без клиники сердечной недостаточности показана антитромботическая терапия

**А. только антагонисты витамина К**

Б. новыми пероральными антикоагулянтами и ацетилсалициловой

В. кислотой

Г. только ацетилсалициловой кислотой

Д. комбинацией клопидогрела и ацетилсалициловой кислоты

258. Возможность прижизненной визуализации нестабильных атеросклеротических бляшек, красных и белых тромбов, а также имплантированных стентов в коронарных артериях имеет томография

**А. оптическая когерентная**

Б. позиционно-эмиссионная

В. магнитно-резонансная

Г. мультиспиральная компьютерная

259. Медицинская карта амбулаторного больного (форма №025/у) хранится

**А. в регистратуре**

Б. в кабинете лечащего врача

В. у главного врача

Г. у пациента

260. Купирование ангинозного приступа начинается с назначения

**А. нитраглицерина сублингвально**

Б. спазмолитиков

В. наркотических анальгетиков

Г. нитратов внутривенно капельно

261. У мальчика 5 лет с артериальной гипертензией и жалобами на боли в голених при ходьбе в первую очередь следует исключить

**А. коарктацию аорты**

Б. пиелонефрит

В. синдром Такаясу

Г. облитерирующий эндартериит

262. при остром коронарном синдроме без подъёма сегмента ST, сопровождающимся повышением

маркеров повреждения миокарда, показано проведение коронароангиографии в течение (в часах)

**А. 24**

Б. 72

В. 96

Г. 48

263. Если причиной инфекционного эндокардита являются грамм-отрицательные бактерии, то следует назначить

**А. гентамицин и /или ампициллин**

Б. амфотерицин В

В. тетрациклины

Г. пенициллин со стрептомицином

264. Нагрузочная доза тикагрелора при остром коронарном синдроме должна составлять

**А. 180 мг однократно**

Б. 180 мг 2 раза в сутки

В. 90 мг 1 раз в сутки

Г. 90 мг 2 раза в сутки



265. НПВС уменьшают гипотензивный эффект

- А. ИАПФ**
- Б. антагонистов кальция
- В. седативных препаратов
- Г. альфа-блокаторов

266. Побочным эффектом, не характерным для глюкокортикостероидов, является

- А. задержка калия**
- Б. катаболизм белков
- В. повышение глюкозы плазмы
- Г. катаболизм белков задержка натрия и воды

267. Остро возникшая блокада левой ножки пучка Гиса чаще всего сопровождается инфаркт локализации

- А. передней**
- Б. нижней
- В. задней
- Г. боковой

268. Эталонным методом диагностики тромбоэмболии лёгочной артерии является

- А. ангиопульмонография**
- Б. рентгенография лёгких
- В. сцинтиграфия лёгких
- Г. ЭКГ

269. Методом выбора для визуализации некомпактного миокарда является

- А. МРТ сердца**
- Б. стресс-ЭХО-КГ с физической нагрузкой
- В. чреспищеводное ЭХО-КГ
- Г. стресс-ЭХО-КГ с малыми дозами добутамина

270. Препаратом, рекомендованным для подавления желудочковой экстрасистолии пациентам с ишемической болезнью сердца, является

- А. соталол**
- Б. верапамил
- В. лидокаин
- Г. этализин

271. У больных с тяжёлым аортальным стенозом характерным изменением, выявляемым при эхокардиографии, является

- А. высокий градиент ЛЖ/аорта**
- Б. аортальная регургитация
- В. увеличение ударного объёма
- Г. зона акинезии в области межжелудочковой перегородки

272. Показанием для оформления листка нетрудоспособности является

- А. установление острого заболевания**
- Б. прохождение обследования по направлению военных комиссариатов
- В. диспансеризация по поводу хронического заболевания
- Г. прохождение профилактической диспансеризации

273. У больных с ИБС и тахикардией назначение бета-адреноблокаторов может вызвать

- А. брадикардию и снижение АД**
- Б. повышение АД
- В. тахикардию
- Г. повышение потребности миокарда в кислороде

274. Препаратом выбора для купирования болевого синдрома и профилактики кардиогенного шока при остром инфаркте является

- А. морфина гидрохлорид**
- Б. трамадол
- В. тримеперидин
- Г. фентанил

275. Препаратом выбора при стенокардии у больного с сердечной недостаточностью является

**А. бисопролол**

Б. верапамил

В. нитросорбид

Г. коринфар

276. Чем определяется количество одновременно назначенных лекарственных средств?

**А. абсолютной необходимостью в зависимости от состояния пациента**

Б. возрастом пациента

В. совместимостью лекарственных препаратов

Г. сопутствующим заболеванием

277. Для купирования приступа желудочковой тахикардии в первую очередь используют

**А. лидокаин**

Б. аденозин (АТФ)

В. дигоксин

Г. метопролол

278. Дистанция шестиминутной ходьбы менее 150 м соответствует \_\_\_ функциональному классу хронической сердечной недостаточности

**А. IV**

Б. III

В. I

Г. II

279. При хронической сердечной недостаточности развивается \_\_\_ тип кардиоренального синдрома

**А. 2**

Б. 1

В. 4

Г. 3

280. Диагноз «скрытая АГ» можно исключить при уровне (в мм рт. ст.)

**А. дневного амбулаторного АД менее 135/85**

Б. «офисного» АД 140/90

В. дневного амбулаторного АД >135/85

Г. среднесуточного амбулаторного АД >135/80

281. На медико-социальную экспертизу пациента направляет

**А. ВК медицинской организации**

Б. лечащий врач

В. лечащий врач и заведующий отделением

Г. главный врач

282. Длительность применения апиксабана в дозе 10 мг 2 раза в сутки для лечения острой венозной тромбоземболии составляет (в днях)

**А. 7**

Б. 14

В. 21

Г. 28

283. Абсолютным диагностическим критерием артериальной гипертензии при феохромоцитоме является

**А. наличие признаков опухоли надпочечников и гиперпродукция катехоламинов**

Б. увеличение в плазме крови концентрации альдостерона

В. отсутствие гипотензивного эффекта альфа-блокаторов

Г. высокий уровень в моче 5-оксииндолуксусной кислоты

284. К гидрофильным статинам относится

**А. розувастатин**

Б. ловастатин

В. аторвастатин

Г. симвастатин

285. Переходная зона (амплитуда R=S) в норме обычно соответствует \_\_\_\_ отведениям

**А. V3-V4**

Б. V5-V6

В. V1-V2

Г. V2-V3

286. При возникновении пароксизма устойчивой желудочковой тахикардии на фоне инфаркта миокарда показано

**А. незамедлительное проведение ЭИТ**

Б. проведение инфузии кордарона

В. проведение инфузии лидокаина

Г. назначение бета-блокаторов

287. Оценка тяжести острой левожелудочковой недостаточности при инфаркте миокарда основывается на классификации

**А. Killip**

Б. по Лангу

В. NYHA

Г. Стражеско – Василенко

288. При проведении наружного массажа сердца частота компрессий грудной клетки должна составлять \_\_\_ в 1 минуту

**А. 100-120**

Б. 10-20

В. 60-70

Г. 40-50

289. Какие данные объективного обследования характерны для пациентов с экссудативным перикардитом?

**А. набухание шейных вен на вдохе**

Б. резкое повышение АД

- В. кардиомегалия
- Г. шум трения перикарда

290. Эффективно применение быстрого внутривенного введения АТФ при купировании

- А. пароксизмальная АВ-узловая тахикардия**
- Б. тахикардии с участием дополнительного пути проведения
- В. мерцательной аритмии
- Г. желудочковой тахикардии

291. При гипертоническом кризе с признаками острой левожелудочковой недостаточности наиболее рационально применение

- А. нитропрусида натрия**
- Б. дигоксина
- В. амлодипина
- Г. клонидина

292. Лечение при тяжелой симптомной брадиаритмии на фоне острого инфаркта миокарда следует начинать с введения

- А. 0,5-1,0 мг атропина в/в**
- Б. 1 мг изупрела внутривенно
- В. электрода в полость правого желудочка
- Г. 100 мг лидокаина внутривенно

293. При необходимости усиления антиангинальной терапии на фоне приема в-адреноблокатора и нитратов противопоказано назначение

- А. дилтиазема**
- Б. ивабрадина
- В. амлодипина
- Г. ранолазина

294. При высоком уровне липопротеида (а) в плазме крови больному следует назначить

- А. фибраты**
- Б. секвестранты жирных кислот

В. эзетимиб

Г. статины

295. К основным компонентам метаболического синдрома относят висцеральное ожирение, артериальную гипертензию

**А. нарушение углеводного обмена, дислипотеинемия**

Б. нарушение толерантности к глюкозе, кардиомиопатию

В. отечный синдром, сахарный диабет

Г. микроальбуминурию, поликистоз почек

296. Самым частым признаком инфекционного эндокардита является

**А. повышение температуры тела**

Б. появление узелков Ослера

В. появление петехий

Г. появление боли в области сердца

297. При однократном развитии фибрилляции желудочков в первые сутки инфаркта миокарда пациенту в дальнейшем показан длительный прием

**А. бета-адреноблокаторов**

Б. кордарона

В. этацизина

Г. этмозина

298. Снижение вольтажа в стандартных отведениях на ЭКГ характерно для

**А. амилоидоза сердца**

Б. болезни Фабри

В. гипертрофической кардиомиопатии

Г. атаксии Фридрейха

299. Перегрузка сердца давлением развивается при

**А. артериальной гипертензии**

Б. митральной регургитации

В. аортальной регургитации

Г. дилатационной кардиомиопатии

## **2. ПЕРЕЧЕНЬ ВОПРОСОВ ДЛЯ ГОСУДАРСТВЕННОЙ ИТОВОЙ АТТЕСТАЦИИ В ОРДИНАТУРЕ ПО СПЕЦИАЛЬНОСТИ 31.08.36 «КАРДИОЛОГИЯ»**

### **Собеседование:**

1. Антиангинальные средства. Тактика их применения.
2. Антиаритмические средства. Классификация. Тактика применения.
3. Бактериальный эндокардит. Клиника. Дифференциальная диагностика. Лечение.
4. Брадиаритмии. Классификация. Клиника. Диагностика. Лечение.
5. Врожденные пороки сердца: открытый артериальный проток. ДМЖП. Особенности гемодинамики. Дифференциальный диагноз. Лечение.
6. Вторичные (симптоматические) артериальные гипертензии. Классификация. Основные принципы диагностики и лечения симптоматических артериальных гипертензий.
7. Гипертоническая болезнь. Этиология. Классификация. Особенности течения гипертонической болезни в молодом и пожилом возрасте. Клинические варианты эссенциальной гипертензии.
8. Диагностика ПМК.
9. Диуретические средства. Классификация. Тактика применения.
10. ДМЖП, особенности гемодинамики. Дифференциальная диагностика. Принципы лечения.
11. ДСУ. Классификация. Клиника. Диагностика. Показания к применению искусственного водителя ритма.
12. Идиопатические кардиомиопатии. Клинические формы. Особенности гемодинамики. Принципы лечения.
13. Ингибиторы АПФ и антагонисты кальция при лечении ИБС и гипертонической болезни.



14. Инструментальная диагностика ДСУ.
15. Инструментальная диагностика острого легочного сердца.
16. Интенсивная терапия и реанимация в кардиологии. Основные принципы интенсивной терапии.
17. Клиника инфаркта миокарда, варианты клинического течения. Диагноз и дифференциальный диагноз инфаркта миокарда.
18. Клиническая фармакология гипотензивных препаратов. Периферические вазодилататоры и диуретики при лечении гипертонической болезни.
19. Клинические формы ИБС. Дифференциальная диагностика стенокардии с болями в грудной полости другой этиологии.
20. Лечение гипертонического криза.
21. Лечение сердечной астмы.
22. Лечение хронической недостаточности кровообращения.
23. механизмы. Классификация. Клиническая картина.
24. Миокардиодистрофии. Этиология. Алкогольная миокардиодистрофия. Клиника Лечение.
25. Миокардиты. Классификация. Дифференциальный диагноз. Принципы лечения и профилактика.
26. Нарушение ритма сердца при инфаркте миокарда. Диагностика, прогностическое значение аритмий, лечение.
27. Осложнения инфаркта миокарда. Кардиогенный шок, патогенез клиника, лечение.
28. Осложнения инфаркта миокарда. Сердечная астма и отек легких, диагностика, лечение.
29. Пароксизмальные тахикардии. Этиология. Патогенез. Изменения гемодинамики. Клиника. Дифференциальный диагноз. Лечение.
30. Перикардиты. Этиология. Классификация болезней перикарда. Принципы диагностики и лечения больных острым и хроническими перикардитами.

31. Пороки митрального и аортального клапанов. Особенности клиники в зависимости от степени выраженности порока. Показания к оперативному лечению.
32. Предсердно-желудочковая блокада, этиология, классификация. Клиника. Лечение.
33. Принципы лечения ИБС: медикаментозная терапия, показания и противопоказания к хирургическому лечению, диспансерное наблюдение, реабилитация.
34. Принципы лечения.
35. Приобретенные пороки сердца. Этиология. Патогенез. Дифференциальная диагностика. Принципы лечения.
36. Сердечная недостаточность. Этиология. Патофизиологические
37. Синдром преждевременного возбуждения желудочков. Клиника. Лечение.
38. Синкопальные состояния при сердечно-сосудистых заболеваниях. Клиника. Дифференциальная диагностика. Лечение.
39. Тетрада Фалло. Гемодинамика. Клиническая картина. Лечение.
40. Тромбозы и эмболии при сердечно-сосудистой патологии. Средства и современные принципы лечения.
41. Тромбоэмболия легочной артерии. Этиология. Патогенез. Дифференциальная диагностика. Лечение.
42. УЗИ кардиомиопатий.
43. Фибрилляция и трепетание предсердий. Этиология. Патогенез. Клинико-электрографическая характеристика. Лечение.
44. Хроническая сердечная недостаточность. Этиология. Патогенез. Лечение.
45. ЭКГ- диагностика желудочковых тахиаритмий.
46. ЭКГ- диагностика инфаркта миокарда. Принципы топической диагностики инфаркта миокарда.
47. ЭКГ- диагностика тахиаритмий.
48. ЭКГ при гипертрофиях отделов сердца.
49. ЭКГ при мерцании и трепетании предсердий.

50. ЭКГ при нарушениях атриовентрикулярной проводимости.
51. ЭКГ при нарушениях проводимости по ножкам пучка Гиса.
52. ЭКГ при некоронарных поражениях миокарда.
53. ЭКГ при перикардитах.
54. ЭКГ при синдромах предвозбуждения желудочков.
55. ЭКГ при ТЭЛА.
56. ЭКГ при экстрасистолии.
57. ЭКГ при электролитных нарушениях.
58. ЭКГ пробы с физической нагрузкой.
59. Экстрасистолия. Этиология. Патогенез. Классификация. Лечение.
60. Этиология и патогенез атеросклероза. Клиника и диагностика атеросклероза.
61. Эхо-КГ в диагностике аортальных пороков сердца.
62. Эхо-КГ в диагностике митральных пороков сердца.

### **3.ПРИМЕР СИТУАЦИОННЫХ ЗАДАЧ:**

#### **ЗАДАЧА 1**

Мужчина 37 лет.

Жалобы на одышку при незначительной физической нагрузке (ходьба по ровной поверхности), сердцебиение, приступы удушья по ночам, купирующиеся в положении сидя и после приема 2 таблеток нитроглицерина. Вышеописанные жалобы появились полгода назад вскоре после перенесенного гриппа, осложненного постгриппозной пневмонией.

Объективно: Состояние средней тяжести. Акроцианоз, кожные покровы бледные. ЧД = 20 в мин. АД = 110/70 мм рт. ст. Границы сердца расширены влево на 3 см. Тоны сердца глухие, ритмичные, ритм галопа. В легких на фоне ослабленного дыхания мелкопузырчатые влажные хрипы в нижних отделах. Печень выступает из-под края реберной дуги на 3 см, слегка болезненная при пальпации. Пастозность голеней и стоп.

ЭКГ: Ритм синусовый 97 в мин. Одиночная желудочковая экстрасистолия. Блокада передней ветви левой ножки пучка Гиса. Признаки ГЛЖ.

#### **ВОПРОСЫ:**

1. Какие дополнительные исследования следует провести для уточнения диагноза и их ожидаемые результаты?
2. Сформулируйте наиболее вероятный диагноз.
3. Тактика лечения пациента

## ЗАДАЧА 2

Мужчина 75 лет

В течение 2 лет отмечает появление головокружения, слабости, эпизодов «потемнения в глазах», пошатывание при ходьбе. Ухудшение самочувствия за последние 2 месяца: появились кратковременные синкопальные состояния, Дважды по «скорой» регистрировались приступы мерцания предсердий, купирующиеся самостоятельно. При осмотре: ЧСС 50 уд/мин., АД 160\70 мм рт. ст.

ЭКГ: Синусовая брадиаритмия 50-58 уд/ мин. Диффузные изменения миокарда.

ВОПРОСЫ:

1. Какие дополнительные исследования следует провести для уточнения диагноза?
2. Сформулируйте наиболее вероятный диагноз.
3. Тактика лечения пациента.

## ЗАДАЧА 3

Мужчина 55 лет

Клинический диагноз: ИБС. Атеросклероз коронарных артерий. Состояние после транслюминальной баллонной ангиопластики с имплантацией внутрисосудистого стента. Сахарный диабет - 11 тип (легкое течение). Гиперлипидемия 2 Б тип.

Биохимический анализ крови: общий холестерин 6,6 ммоль/л, триглицериды 2,25 ммоль/л, альфа-холестерин 0,8 ммоль/л, коэффициент атерогенности 7,25, глюкоза крови 6,3 ммоль\л.

ВОПРОСЫ:

1. Какой уровень общего холестерина, альфа-холестерина и триглицеридов являются оптимальными для данного пациента?
2. Что такое коэффициент атерогенности, как он вычисляется и каковы его нормы?
3. Каковы методы коррекции дислипотеидемии в данном случае?

## ЗАДАЧА 4

Мужчина 59 лет

В анамнезе в течение 5 лет беспокоили давящие боли за грудиной при физической нагрузке, купирующиеся нитроглицерином. Частота приступов варьировала в зависимости от физической активности от 1 до 4 в день. Регулярно принимал локрен 10 мг в день, моносан 40 мг 2 раза в день (утром и днем), аспирин кардио 100 мг 1 раз в день. За последние 3 недели, несмотря на регулярный прием препаратов отметил изменение характера загрудинных болей: они участились до 10-12 приступов в день, стали более продолжительными, появились приступы в покое в ночное время. На снятой ЭКГ - без существенной динамики по сравнению с предыдущими.

ВОПРОСЫ:

1. Сформулируйте правильный диагноз.
2. Какова правильная врачебная тактика?

## ЗАДАЧА 5

Мужчина 49 лет

Был доставлен в БИТ по поводу острого трансмурального инфаркта миокарда передне-перегородочной локализации. При поступлении: кожные покровы бледные. ЧСС = 88 уд\мин., АД = 130\80 мм рт. ст. Тоны сердца приглушены, ритмичные, шумы не прослушиваются. В легких - дыхание несколько ослаблено, хрипов нет. ЧД = 20 в мин. Печень не выступает из-под края реберной дуги. Периферических отеков нет. На 5 день заболевания состояние больного внезапно резко ухудшилось: появились признаки острой правожелудочковой недостаточности (набухание шейных вен, увеличение печени, падение АД до 90/50 мм рт. ст., синусовая тахикардия 125 уд\мин.), при аускультации сердца стал выслушиваться грубый пансистолический шум на верхушке и в точке Боткина.

ВОПРОСЫ:

1. Какова наиболее вероятная причина резкого ухудшения состояния больного?
2. Какие дополнительные исследования следует провести для уточнения диагноза?

## ЗАДАЧА 6

Мужчина 60 лет

Находился на стационарном лечении по поводу трансмурального инфаркта миокарда передней локализации 5-дневной давности. Течение заболевания без осложнений: приступов стенокардии не было, нарушения ритма сердца не регистрировались. На ЭКГ: патологический зубец Q в V1-V4, элевация сегмента ST в I, AVL, V1-V5 на 2 мм. Проводилась терапия нитроглицерином в/в (первые сутки), гепарином в/в (первые трое суток), далее получал капотен, атенолол и аспирин.

На 5 сутки у больного развились признаки острого нарушения мозгового кровообращения с правосторонним гемипарезом.

ВОПРОСЫ:

1. Сформулируйте развернутый клинический диагноз.
2. Какие дополнительные исследования следует провести для уточнения причины нарушения мозгового кровообращения?
3. Тактика лечения.

## ЗАДАЧА 7

Мужчина 43 лет.

При эхокардиографическом исследовании получены следующие результаты: ЛП = 3,8 см, КДР = 5,2 см, КСР = 3,4 см, Тмжп = 1,7 см, Тзс = 1,1 см, ПЖ = 2,4 см. Клапанный аппарат интактен, насосная и сократительная функция в пределах нормы. По данным Д-ЭХОКГ: патологических токов не обнаружено.

ВОПРОСЫ:

1. Проявлением каких заболеваний может быть вышеописанная ЭХО-КГ картина?
2. Какая дополнительная информация Вам необходима для уточнения диагноза?
3. Сформулируйте возможные клинические диагнозы.

## ЗАДАЧА 8

Женщина 53 лет

В течение 3 лет отмечает появление перебоев в работе сердца, длительных ноющих болей в области сердца преимущественно в покое, одышки при физической нагрузке, нарушение сна, зябкости, раздражительности, склонности к задержке жидкости, выпадение волос.

Объективно: Нормального телосложения, повышенного питания, лицо слегка одутловато. ЧСС = 58 уд/мин., АД = 140/90 мм рт. ст. Тоны сердца приглушены, ритмичные. Дыхание везикулярное, хрипов нет. Печень не пальпируется. Пастозность голеней. Щитовидная железа при пальпации нормальных размеров.

ЭКГ: Ритм синусовый 60 уд/мин. Отклонение ЭОС влево. Диффузные изменения миокарда.

ВЭМ: Толерантность к физической нагрузке средняя. Проба отрицательная.

ЭхоКГ: без особенностей

АНАЛИЗЫ КРОВИ: холестерин 7,9 ммоль/л, триглицериды 2,8 ммоль/л. В остальном - без особенностей.

### ВОПРОСЫ:

- Какой диагноз наиболее вероятен с учетом представленных данных?
- Какие дополнительные исследования следует провести для уточнения диагноза?
- Тактика лечения.

## ЗАДАЧА 9

Больной Ф. 78 лет Жалобы на приступы сердцебиения, перебои в работе сердца, которые сопровождаются слабостью, одышкой. Приступы аритмии стали беспокоить последние шесть месяцев, продолжительностью несколько минут, проходят самостоятельно при перемене положения тела.

Из анамнеза, последние несколько лет отмечает снижение памяти, повышение АД до 160/90 мм рт. ст. Вредных привычек не имеет.

Объективно: состояние удовлетворительное. Телосложение правильное, рост – 168 см, вес – 70 кг. При аускультации дыхание жесткое, хрипов нет. ЧД – 17 уд/мин. Тоны сердца приглушены, ритм правильный. ЧСС – 112 уд/мин, дефицит пульса. АД – 130/80 мм рт. ст. Живот мягкий, безболезненный во всех отделах. Печень не пальпируется.

Общий анализ крови и мочи без патологии. В биохимическом анализе крови определяется высокий уровень холестерина.

При регистрации ЭКГ: зубцы Р во всех отведениях отсутствуют. Между комплексами QRS, мелкие волны «f», частота желудочков 110-150 в минуту.

### ВОПРОСЫ:

- Какое нарушение ритма у больного?
- С какими аритмиями необходимо провести дифференциальный диагноз.
- Какие дополнительные методы обследования вы назначите больному? Обоснуйте ответ.
- На основании каких параметров оценивается риск развития инсульта и системных тромбоэмболий у данного больного? Является ли необходимым назначение антикоагулянтов у данного больного?



## ЗАДАЧА 10

При проведении диспансеризации у женщины 50 лет (вес 98 кг, рост 164 см) выявлено: гликемия натощак 6,9 ммоль/л, в общем анализе мочи (ОАМ) – уд.вес 1035, желтая, прозрачная, белок – 0,15 г/л, сахар +++++, эритроциты 1-2 в п/зр, лейкоциты 3-5 в п/зр, эпителий плоский 3-5 в п/зр.

Активно жалоб не предъявляет. В течение последних 6 месяцев периодически отмечала повышение АД до 140/95 – 160/105 мм рт. ст.

Гипотензивную терапию не получает. Семейный анамнез: мать – 69 лет страдает АГ, СД 2 типа; отец – умер в 60 лет от ИМ. При анкетировании наличие соматической патологии и вредные привычки отрицает.

Объективно: состояние относительно удовлетворительное. Телосложение правильное. ИМТ – 37 кг/м<sup>2</sup>. Окружность талии – 104 см. Кожные покровы обычного цвета, чистые. Видимые слизистые бледно-розовые.

Периферические л/узлы не пальпируются. Дыхание везикулярное, хрипов нет. ЧДД = 16 в мин. Тоны сердца ясные, ритм правильный. ЧСС – 72 в мин.

АД – 140/90 мм рт.ст. Живот мягкий, безболезненный во всех отделах.

Печень – по краю рёберной дуги. Селезёнка не пальпируется. Симптом поколачивания отрицателен с обеих сторон. Физиологические отправления в норме.

### ВОПРОСЫ:

- Предположите наиболее вероятный диагноз.
- Обоснуйте поставленный Вами диагноз.
- Составьте план обследования пациента.
- Препарат какой группы антигипертензивных лекарственных средств Вы бы рекомендовали пациенту? Обоснуйте свой выбор.
- Какой глюкозоснижающий препарат Вы бы рекомендовали пациенту? Обоснуйте Ваш выбор.

## ЗАДАЧА 11

Мужчина 57 лет вызвал врача на дом. Предъявляет жалобы на интенсивные давящие загрудинные боли с иррадиацией в левую руку, левую лопатку. Вышеописанная симптоматика появилась около 2 часов назад после интенсивной физической нагрузки. Самостоятельно принял 2 таблетки нитроглицерина – без эффекта. Ранее боли подобного характера никогда не беспокоили.

В анамнезе артериальная гипертония в течение последних 10 лет с максимальными цифрами артериального давления 200/100 мм рт. ст.

Регулярно лекарственные препараты не принимает. Курит (1 пачка в день) в течение 30 лет. Аллергические реакции отрицает.

При объективном обследовании: кожные покровы чистые влажные. В легких перкуторный лёгочный звук, дыхание везикулярное, хрипов нет. Тоны сердца ослаблены, ритм правильный, АД – 160/100 мм рт.ст., ЧСС – 88 в мин. Живот мягкий, безболезненный. Физиологические отправления в норме.

На ЭКГ зарегистрировано: синусовый ритм, подъем сегмента ST > 0,2 мВ в отведениях II, III, aVF. Транспортная доступность до стационара неотложной кардиологии, располагающего возможностью проведения первичного ЧКВ – 30 мин.

ВОПРОСЫ:

- Предположите наиболее вероятный диагноз.
- Обоснуйте поставленный Вами диагноз.
- Какой должна быть тактика ведения пациента на догоспитальном этапе? Обоснуйте свой выбор.
- Какой объём медикаментозной помощи должен быть оказан пациенту на догоспитальном этапе?
- Достаточно ли данных для постановки диагноза инфаркт миокарда? Обоснуйте свой ответ.

## ЗАДАЧА 12

Мужчина 59 лет. 01.09.2016 г. перенёс передний ИМ с з. Q. Из анамнеза известно, что в последние 2 года повышалось АД до 160/90 мм рт.ст. Постоянно терапию не получал, эпизодически принимал каптоприл 25 мг. При физнагрузке периодически возникает дискомфорт в области сердца, одышка. Курит. Во время госпитализации выполнены ЧТКА и стентирование ПМА.

В анализах: общий холестерин - 6,36 ммоль/л, ЛПНП - 3,69 ммоль/л, ЛПВП - 1,25 ммоль/л, ТГ - 2,26 ммоль/л, глюкоза натощак – 4,5.

ЭХО-КГ: ГЛЖ, увеличение полости ЛП. Локальная гипокинезия боковой стенки ЛЖ. Митральная регургитация 2 ст., трикуспидальная регургитация 1 ст. Нарушение диастолической функции левого желудочка ( $VE/VA < 1,0$ ). ФВ – 48%.

Результаты ВЭМ: субмаксимальная ЧСС 137 уд/мин достигнута при нагрузке 100 Вт.

Результаты теста с 6-минутной ходьбой: за 6 мин пройдено 412 метров.

30.09.2016 г. явился на приём в участковую поликлинику. Боли в сердце не беспокоят, при ускорении ходьбы появляется одышка.

Постоянно принимает аспирин 100 мг/сут, клопидогрел 75 мг/сут, аторвастатин 40 мг/сут, бисопролол 2,5 мг/сут, лизиноприл 5 мг х 2 раза в сутки.

При осмотре: состояние удовлетворительное. ИМТ – 37 кг/м<sup>2</sup>. Кожные покровы чистые, обычной окраски. В лёгких дыхание везикулярное, хрипов нет. ЧДД 16 в мин. Тоны сердца ослаблены, ритм правильный. ЧСС – 70 уд/мин., АД – 150/100 мм рт. ст. Живот мягкий, безболезненный во всех отделах. Печень и не увеличена. Отеков нет.

ВОПРОСЫ:

- Предположите наиболее вероятный диагноз.
- Оцените данные лабораторных анализов и объективного осмотра пациента.
- Проведите коррекцию медикаментозной терапии.

### ЗАДАЧА 13

Пациент Д. 50 лет обратился в поликлинику с жалобами на частые головные боли, периодическую жажду, сухость во рту, учащённое мочеиспускание, тяжесть в поясничной области, повышенную утомляемость, повышение  $t$  тела до  $37,8^{\circ}\text{C}$ . Из анамнеза – СД 2 типа 3 года. ГБ в течение 5 лет.

Принимает валсартан 40 – 80 мг/сутки в зависимости от уровня АД.

Максимальное повышение АД до 150/90 мм рт.ст. У матери ГБ, у отца ИМ. Курит.

При осмотре – повышенного питания. ИМТ –  $29 \text{ кг/м}^2$ , объём талии 100 см.

Кожные покровы обычной окраски. Перкуторно: лёгочный звук.

Аускультативно: дыхание везикулярное, хрипов нет, ЧДД – 17 в минуту.

Тоны сердца ослаблены, ритм правильный, акцент II тона над аортой, ЧСС – 78 уд/мин. АД – 135/85 мм рт.ст. (S=D) Язык влажный чистый, живот мягкий безболезненный, увеличен в объёме за счёт подкожно-жировой клетчатки.

Печень не увеличена. Симптом Пастернацкого положителен с обеих сторон.

Пастозность лица.

В общем анализе крови: эритроциты –  $4,4 \times 10^{12}/\text{л}$ , гемоглобин – 142 г/л, цветовой показатель – 0.85, лейкоциты  $11 \times 10^9/\text{л}$ , палочкоядерные 8%, сегментоядерные 72%, лимфоциты 16%, моноциты 4%. СОЭ - 25 мм/ч.

В общем анализе мочи: удельный вес – 1018, белок – следы, лейкоциты – 20-30 в поле зрения, эритроциты 1-2 в поле зрения.

В биохимическом анализе крови: глюкоза крови 5,2 ммоль/л, НВА1с 5,6%, АЛТ 25 МЕ/л, АСТ 15 МЕ/л, креатинин 75 мкмоль/л. Рентгенография лёгких – без патологии.

ЭКГ – синусовый ритм, признаки гипертрофии левого желудочка, ЧСС – 84 уд/мин.

УЗИ брюшной полости – печень не увеличена, эхогенность не изменена, желчный пузырь не увеличен, стенка 2 мм, конкрементов нет, поджелудочная железа уплотнена, не увеличена. Почки: деформация ЧЛС с обеих сторон, конкрементов нет.

ВОПРОС:

- Предположите наиболее вероятный диагноз. Обоснуйте.

#### ЗАДАЧА 14

Больной П. 35 лет обратился к терапевту поликлиники с жалобами на эпизоды внезапно возникающего головокружения при интенсивной физической нагрузке, эпизод кратковременной потери сознания.

Анамнез: Считает себя больным в течение 2 месяцев, когда впервые появились эпизоды головокружения. Накануне вечером после интенсивной нагрузки был эпизод кратковременной потери сознания. Наследственность: отец – внезапная смерть в 43 года.

При осмотре: состояние больного удовлетворительное. Кожные покровы и слизистые обычной окраски, высыпаний нет. Периферических отёков нет. Периферические лимфоузлы не увеличены. Дыхание в лёгких везикулярное, хрипов нет, ЧД – 14 в мин. Верхушечный толчок усилен, концентрический. Тоны сердца ритмичные, ясные. ЧСС=60 уд в минуту. В области верхушки и вдоль левого края грудины выслушивается интенсивный систолический шум. АД=120/80 мм рт. ст. Живот мягкий, безболезненный при пальпации. Печень и селезёнка не пальпируются. Стул оформленный. Симптом поколачивания отрицательный с обеих сторон.

Пациенту снята ЭКГ – ритм синусовый, правильный, ЧСС – 64 в мин.

Отклонение ЭОС влево.  $RV_6 > RV_5 > RV_4$ . Индекс Соколова-Лайона 45 мм.

ЭХОКГ – полости не расширены, ФВ 56%. Толщина задней стенки ЛЖ – 13 мм, толщина межжелудочковой перегородки – 18 мм, индекс массы миокарда – 132 г/м<sup>2</sup>.

По результатам самостоятельного контроля АД и СМАД у пациента регистрируются нормальные значения АД. По результатам лабораторно-инструментального обследования не выявлено поражение других органов-мишеней, факторов риска нет.

ВОПРОСЫ:

- Предложите дополнительный план обследования пациента, обоснуйте.
- Ваши дальнейшие действия для постановки диагноза? Обоснуйте свой выбор

### ЗАДАЧА 15

Мужчина 75 лет. В течение 2 лет отмечает появление головокружения, слабости, эпизодов «потемнения в глазах», пошатывание при ходьбе. Ухудшение самочувствия за последние 2 месяца: появились кратковременные синкопальные состояния. Дважды по «скорой» регистрировались приступы фибрилляции предсердий, купирующиеся самостоятельно. При осмотре: ЧСС 50 уд/мин., АД 160/70 мм рт. ст.

ЭКГ: Синусовая брадиаритмия 50–58 уд/мин.

ВОПРОСЫ:

- Какие дополнительные исследования следует провести для уточнения диагноза?
- Сформулируйте наиболее вероятный диагноз.
- Тактика лечения пациента.

### ЗАДАЧА 16

Больной Л., 36 лет находился на лечении в хирургическом отделении ЦРБ по поводу венозного илеофemorального тромбоза справа подострого течения. Постельный режим не соблюдал. Через неделю после госпитализации внезапно появились резкие боли в правой половине грудной клетки, одышка. При осмотре: состояние больного средней тяжести, в сознании, несколько возбужден и напуган. Бледность кожных покровов. Правая голень отечна, кожа гиперемирована. Пульс = 96 уд/ мин., ритмичный, удовлетворительного наполнения и напряжения. АД = 100/70 мм рт.ст. Границы сердца не изменены. Тоны сердца приглушены, акцент II тона на лёгочной артерии. Глотание свободное. Живот мягкий, безболезненный. Печень и селезенка не увеличены. Дизурии нет. Симптом поколачивания отрицательный с обеих сторон.

ВОПРОСЫ:

- Сформулируйте предварительный диагноз.
- Наметьте план дополнительного обследования больного.
- Какие мероприятия неотложной помощи необходимо провести больному.

### ЗАДАЧА 17

Больной Б., 49 лет, доставлен в приёмное отделение родственниками. Предъявляет жалобы на интенсивную загрудинную боль, возникшую 2 часа назад в момент сильного эмоционального стресса. Была однократная рвота. Ранее считал себя здоровым, активно занимался спортом и регулярно наблюдался во врачебно-физкультурном диспансере. Не курит, алкоголь употребляет эпизодически.

Общее состояние средней степени тяжести, сознание ясное. Беспокоен, просит о помощи. Кожные покровы гиперемированы, повышенной влажности. Над всей поверхностью легких везикулярное дыхание. ЧДД = 16 в 1 мин. Тоны сердца приглушены, ритм правильный, акцент II тона над аортой. Пульс = 110 уд/ мин., АД = 180/100 мм рт.ст. Живот при пальпации мягкий и безболезненный. Печень и селезёнка не увеличены. Симптом поколачивания отрицательный с обеих сторон. Отёков нет.

Внезапно упал на пол и потерял сознание. Кожные покровы цианотичные, редкие дыхательные движения агонального типа, зрачки расширены, пульс отсутствует.

ВОПРОСЫ:

- Сформулируйте диагноз на момент поступления.
- Куда Вы госпитализируете больного?
- Каковы Ваши первые лечебные мероприятия и диагностические действия?
- Какое неотложное состояние развилось у больного?

### ЗАДАЧА 18

Больной В., 57 лет, водитель автобуса. Вызвал участкового терапевта в связи с интенсивными болями за грудиной, возникшими 1,5 ч назад; боль давящего характера, иррадирует в левое плечо и предплечье, сопровождается нарастающей слабостью, холодным потом. Приём валидола боль не купирует.

Объективно: общее состояние средней тяжести, кожные покровы бледные, влажные, цианоз губ, крыльев носа, капли холодного липкого пота на лице. Температура тела 36,8 °С, пульс 98 в 1 мин, ритмичный, слабого наполнения и напряжения; АД 105/70 мм рт.ст. Границы сердца расширены влево до среднеключичной линии, талия сердца сохранена. Аускультативно: тоны сердца ослаблены, глухие, «ритм галопа». Над лёгкими ясный лёгочный звук, дыхание везикулярное. Живот мягкий; печень у края рёберной дуги, при пальпации мягкая, безболезненная. Селезенка не прощупывается.

ВОПРОСЫ:

- Сформулируйте диагноз на момент осмотра.
- Куда Вы госпитализируете больного?
- Каковы Ваши первые лечебные мероприятия и диагностические действия?
- Какое неотложное состояние развилось у больного?

## ЗАДАЧА 19

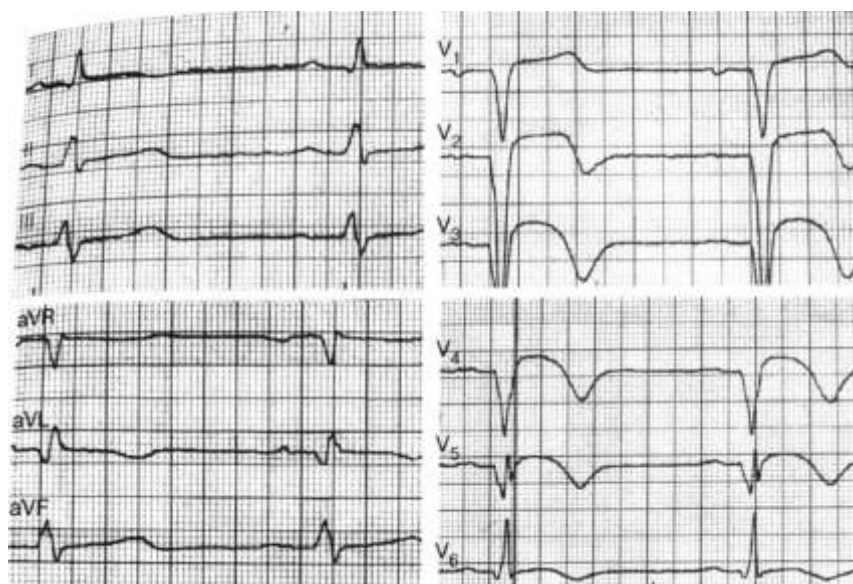
Вы – врач кардиобригады (БИТ) на вызове к мужчине 49 лет с жалобами на жгучую и сжимающую боль за грудиной и в прекардиальной области. Боль носит волнообразный характер, возникла впервые в жизни, после интенсивной физической нагрузки.

Медикаментозных препаратов не принимал.

Общее состояние пациента ближе к тяжёлому. Больной возбуждён, мечется в постели. Кожные покровы бледные, влажные – холодный пот. АД 100/60 мм рт. ст., пульс – 104 в 1 мин. Тоны сердца приглушены, патологических шумов нет. В лёгких дыхание везикулярное, хрипов нет. Живот мягкий, при пальпации безболезненный. Симптом поколачивания отрицательный с обеих сторон. Отёков нет.

ВОПРОСЫ:

- Сформулируйте диагноз на момент осмотра.
- Куда Вы госпитализируете больного?
- Каковы Ваши первые лечебные мероприятия и диагностические действия?
- Какое неотложное состояние развилось у больного?





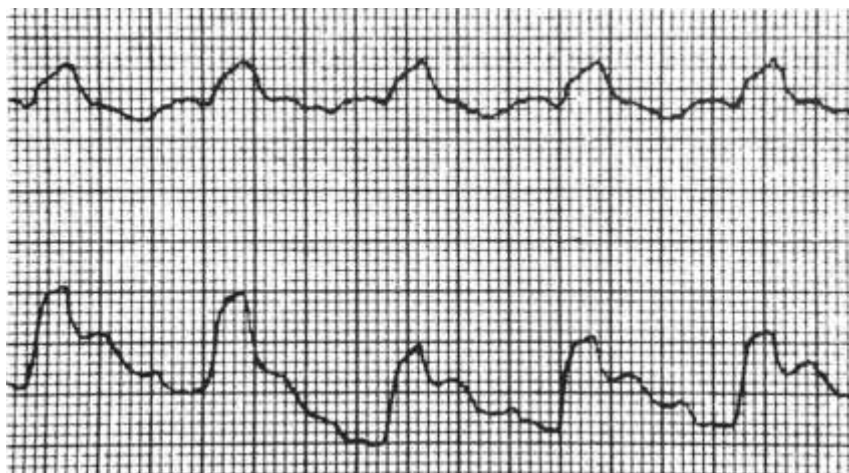
## ЗАДАЧА 20

Вы – врач приёмного покоя БСМП. Бригадой «скорой помощи» доставлен мужчина 54 лет с купированным болевым синдромом. На ЭКГ, зарегистрированной «скорой помощью», картина переднего распространённого инфаркта миокарда в стадии повреждения. На догоспитальном этапе внутривенно введены морфин и гепарин, сублингвально – нитроглицерин, аспирин, клопидогрел.

При измерении АД в приёмном покое состояние пациента внезапно ухудшилось: появились общая слабость, головокружение, кожные покровы побледнели, покрылись холодным потом, развился акроцианоз. АД – 60/30 мм рт.ст., пульс – 170 уд. в 1 мин, слабого наполнения и напряжения, аритмичный. Тоны сердца глухие. ЧД – 28 в мин.

ВОПРОСЫ:

- Сформулируйте диагноз на момент осмотра.
- Куда Вы госпитализируете больного?
- Каковы Ваши первые лечебные мероприятия и диагностические действия?
- Какое неотложное состояние развилось у больного?



## ЗАДАЧА 21

50-летняя женщина с ГБ в течение 5 лет (макс. АД 180/100 мм рт.ст.), дислипидемией, курит 20 лет, имеет ожирение 2 степени. Поступила в отделение кардиологии с жалобами на боли за грудиной давящего характера, которые появляются в покое, ночью и в ранние утренние часы, продолжаются около 20 минут, купируются нитроглицерином.

Во время приступа боли отмечает слабость и одышку. Принимает эналаприл 10 мг, индапамид-ретард 1,5 мг.

При осмотре ритм правильный, ЧСС 70 в минуту, АД 170/90 мм рт. ст.

ИМТ 35 кг/м<sup>2</sup>, окружность талии 110 см. В лёгких хрипов нет. Живот мягкий, печень не пальпируется. Пастозность стоп.

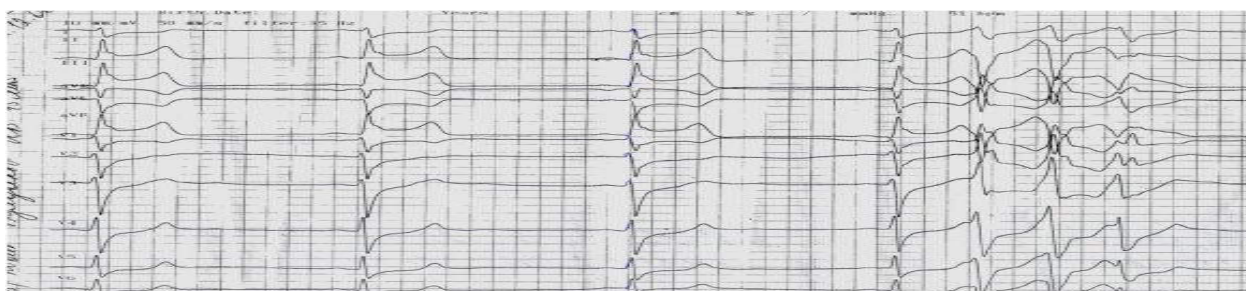Рентгенография – расширена дуга аорты.

ЭХОКГ : ФВ 65%, эксцентрическая ГЛЖ, дилатация ЛП 2 степени.

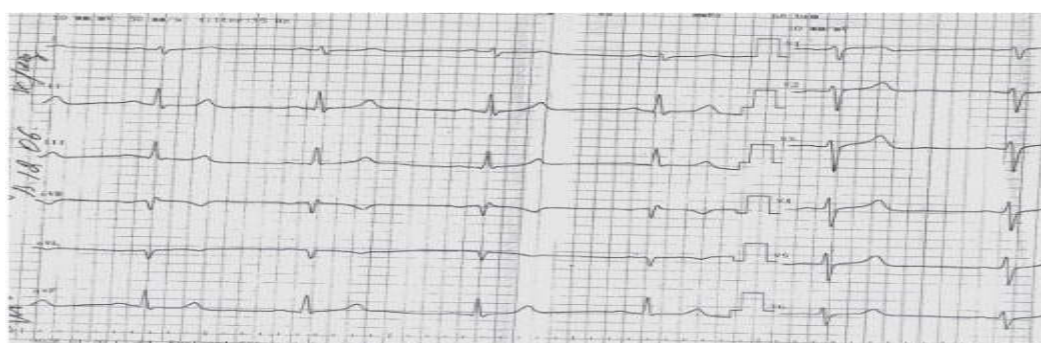АСТ 92 МЕ/л (норма 3–45 МЕ/л); АЛТ 87 МЕ/л (норма 5–35 МЕ/л); общ. Холестерин -6,0 ммоль/д, ТГ- 2,3 ммоль/л, ЛПНП -3,5 ммоль/л, креатинин 109 мкмоль/л, калий- 3,2 ммоль/л, глюкоза 7,0 ммоль/л

На 3 день пребывания в отделении у больной в 7 часов утра появилась

боль за грудиной. ЭКГ, зарегистрированная через 15 минут от начала появления боли:



Через 5 минут боль купирована нитроглицерином, снята повторная ЭКГ.



- Сформулируйте предварительный диагноз.
- Наметьте план дополнительного обследования больного
- Назначьте лекарственную терапию.

## ЗАДАЧА 22

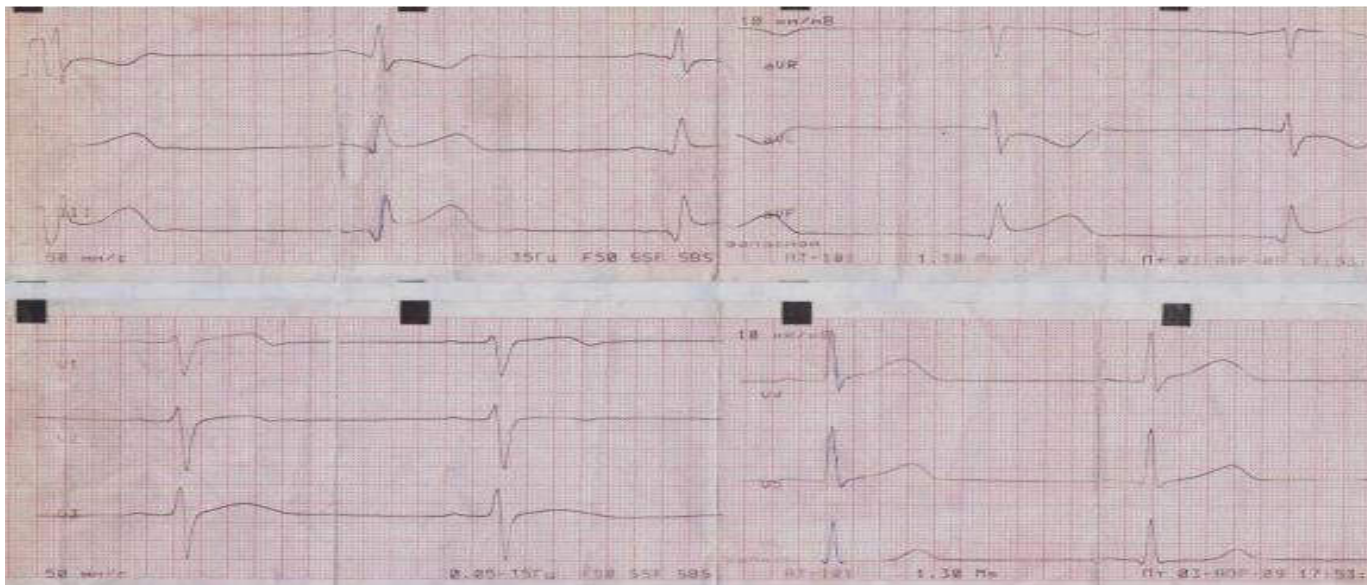
Больной К., 45 лет, вызвал СМП в связи с появлением жгучей боли в эпигастральной области, которая появилась в покое, 4 часа назад, не изменяется при дыхании, не зависит от положения тела. Однократная рвота не принесла облегчения.

АД не контролировал. Курит 20 лет по 1 пачке в день. Отец умер от инфаркта миокарда в 40-летнем возрасте.

Объективно: кожные покровы повышенной влажности, холодные. В лёгких

дыхание жесткое, единичные влажные хрипы в нижних отделах. Частота дыхательных движений 25 в минуту. Тоны ритмичны, приглушены, ЧСС 53 в минуту, АД 80/40 мм рт. ст. Живот мягкий, безболезненный. Печень не увеличена. Периферических отёков

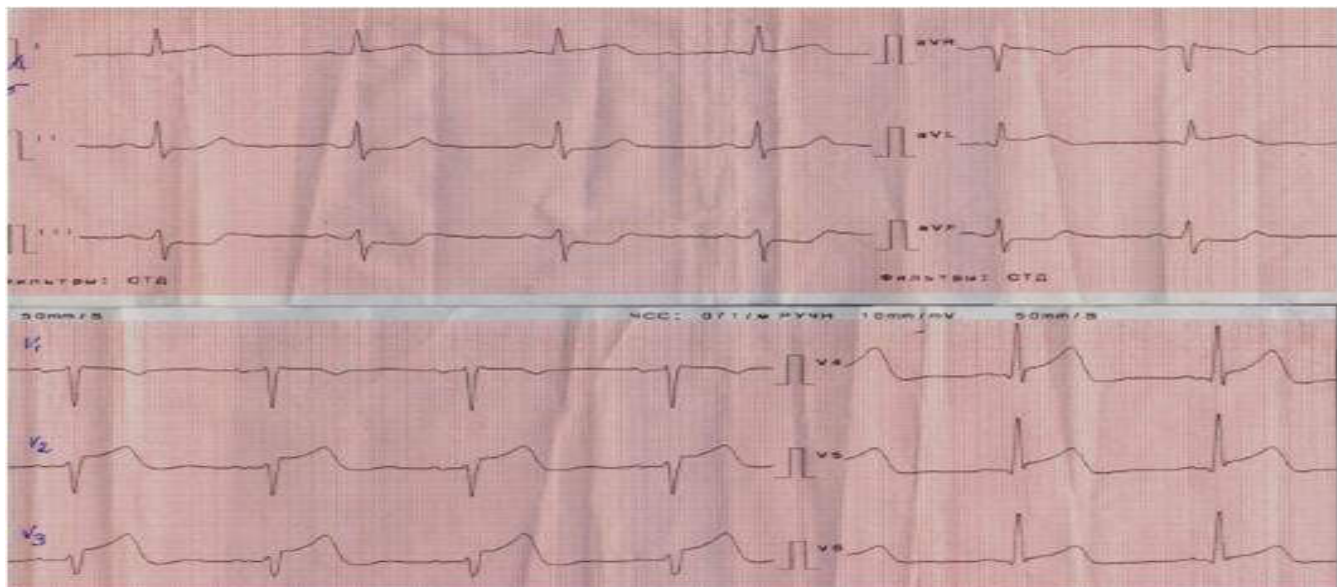
нет. Пульс на артериях стопы сохранён с обеих сторон.



- Сформулируйте диагноз на момент осмотра.
- Куда Вы госпитализируете больного?
- Каковы Ваши первые лечебные мероприятия и диагностические действия?
- Какое неотложное состояние развилось у больного?

Больной А., 60 лет, вызвал «скорую помощь» в связи с болью давящего характера за грудиной с иррадиацией в плечи, слабость, холодный пот, чувство нехватки воздуха. Боль появилась час назад, в покое. Самостоятельно принял нитроглицерин под язык, боль не купировалась. В течение 10 лет отмечается повышение АД макс. до 170/100 мм рт. ст., гипотензивные препараты регулярно не принимал, периодически при кризах принимал моксонидин 0,2 мг. Принимает варфарин в связи с пароксизмами фибрилляции предсердий, МНО контролирует 1 раз в 4 месяца (последнее МНО 1,8 месяц назад), в качестве ААТ получает пропанорм 150 мг 3 раза в день, пароксизмы ФП- 1 раз в полгода. Курит в течение 40 лет по 1 пачке сигарет в день. Избыточный вес с 40 лет (90 кг). При объективном исследовании состояние тяжёлое. Кожные покровы бледные, повышенной влажности. Питание избыточное. В лёгких дыхание жесткое, единичные сухие хрипы. ЧДД 23 в мин. Тоны сердца приглушены, ритмичны, акцент 2 тона на аорте, ЧСС 100 в минуту, АД 90/70 мм рт. ст. Печень не увеличена. Живот мягкий, безболезненный. Пастозность стоп.

ЭКГ зарегистрирована врачом «скорой помощи» через 1 час от начала болевого синдрома.



- Сформулируйте диагноз на момент осмотра.
- Куда Вы госпитализируете больного?
- Каковы Ваши первые лечебные мероприятия и диагностические действия?
- Какое неотложное состояние развилось у больного?

Пациент Б., 50 лет, считает себя больным с января 2020 г., когда, находясь на отдыхе, отметил резкое появление одышки при минимальной физической нагрузке, появление отеков нижних конечностей, увеличение живота в объеме. Планово госпитализирован в стационар г. Волгограда, диагностирована ХСН в фазе декомпенсации на фоне пароксизма ФП неизвестной давности. На фоне медикаментозной терапии (лозартан 50 мг, диувер 10 мг, бисопролол 5 мг, ривароксабан 20 мг) отмечалась стойкая положительная динамика. После выписки пациент самостоятельно отменил рекомендованные препараты, сохранив только лечение лозартаном 50 мг/сут. В марте 2020 г. вновь почувствовал резкое ухудшение состояния (нарастание одышки в покое, отеки), в связи с чем пришел на амбулаторный прием к кардиологу. На приеме отметил резкую слабость, ЧДД 30/мин, АД 80/40 мм рт.ст. Был экстренно госпитализирован в отделение РИТ. Хронические заболевания: гипертоническая болезнь (макс. АД до 170/90 мм рт. ст., ХОБЛ. Злоупотребляет алкоголем — 14 единиц в неделю (более 450 мл крепких алкогольных напитков в неделю). По данным осмотра в РИТ состояние тяжелое. Массивные отеки нижних конечностей, мошонки, передней брюшной стенки, предплечий. Диффузный цианоз. Трофические нарушения кожных покровов голени. В легких дыхание жесткое, резко ослаблено в нижних отделах, множественные влажные хрипы в средних отделах. ЧД 32 в мин. SatO<sub>2</sub> 87% на воздухе. Тоны сердца приглушенные, аритмичные. ЧСС 145 уд в мин. АД 62/40 мм рт.ст.. Живот мягкий, безболезненный, увеличен в объеме. Печень +3 см. Симптом поколачивания отрицательный с обеих сторон. Острой неврологической симптоматики нет.

Данные лабораторных и инструментальных методов исследования:

лейкоциты  $10,5 \times 10^9$ /л; Тромбоциты  $228 \times 10^9$ /л. Д-димер более 20 мкг/мл. NT proBNP 1134 пг/мл. Уровни АЛТ и АСТ с- 83 Ед/л и 117 Ед/л, соответственно, креатинин 173 мкмоль/л, калий- 3,3 ммоль/л.

ЭХОКГ :пиковое давление в легочной артерии более 70 мм рт.ст., выраженная дилатация всех камер сердца, диффузный гипокинез всех стенок ЛЖ. На ЭКГ регистрировался ритм фибрилляции предсердий с тахисистолией (120–140 уд/мин), частая желудочковая экстрасистолия, признаки гипертрофии обоих желудочков.

- Сформулируйте предварительный диагноз пациента.
- Наметьте план дополнительного обследования больного.
- Какие лечебные мероприятия следует провести пациенту.

## ЗАДАЧА 25

Пациент Б., 45 лет, поступил в стационар с жалобами на одышку при незначительной нагрузке (подъеме по лестнице на 2 лестничных пролета), приступы сердцебиения, аритмичный пульс, слабость. До 45 лет к врачам не обращался, несмотря на то, что приступы аритмии и сердцебиения отмечал с 30-летнего возраста. Около 1,5 лет назад был госпитализирован в один из стационаров города, где пациенту диагностирована ТИА, а также впервые выявлена по ЭКГ фибрилляция предсердий. При выписке из стационара пациенту рекомендована пульсурежающая терапия: метопролола сукцинат 100 мг/сутки, ривароксабан 20 мг. аторвастатин 40 мг в сутки. Пациент предписанные назначения не выполнял. В течение года у пациента прогрессивно нарастали симптомы сердечной недостаточности, в связи с чем он был госпитализирован в стационар в настоящий момент. Хронические заболевания: в детстве часто болел ангиной, физические нагрузки переносил плохо, в армии не служил. Курит много лет 1 пачку в день, наследственный анамнез отягощен по ИБС.

Объективно: ИМТ - 23 кг/м<sup>2</sup>. Окружность талии - 74 см. Кожные покровы бледные, акроцианоз. Шейные вены не выступают. Пастозность голеней, стоп. В легких: везикулярное дыхание, незвонкие влажные мелкопузырчатые хрипы в нижних отделах с обеих сторон. Тоны сердца приглушены, ритм неправильный. В первой точке аускультации выслушивается протодиастолический шум, проводящийся в левую подмышечную область. ЧСС - 107 в мин. Пульс - 66 в мин. АД правая рука - 100/70 мм рт ст АД левая рука - 90/60 мм рт ст. SPO<sub>2</sub> - 92%. Мочеиспускание урежено, не затруднено.

ЭКГ: фибрилляция предсердий м ЧСЖ 120-140 уд/мин.

ЭХО-КГ: Створки митрального клапана спаяны по комиссурам, площадь левого атриовентрикулярного отверстия - 0,8 см<sup>2</sup> (норма 4,0-6,0 см<sup>2</sup>), средний градиент трансмитрального потока - 17,3 мм рт ст (норма до 3 мм рт ст). Объем левого предсердия - 157 мл, индекс объема - 69,8 мл/м<sup>2</sup> (норма до 34 мл/м<sup>2</sup>). Правые камеры расширены, расширены нижняя полая и печеночные вены. Систолическое давление в легочной артерии - 65 мм рт ст (норма до 35 мм рт ст).

- Сформулируйте предварительный диагноз пациента.
- Наметьте план дополнительного обследования больного.
- Какие лечебные мероприятия следует провести пациенту.

## ЗАДАЧА 26

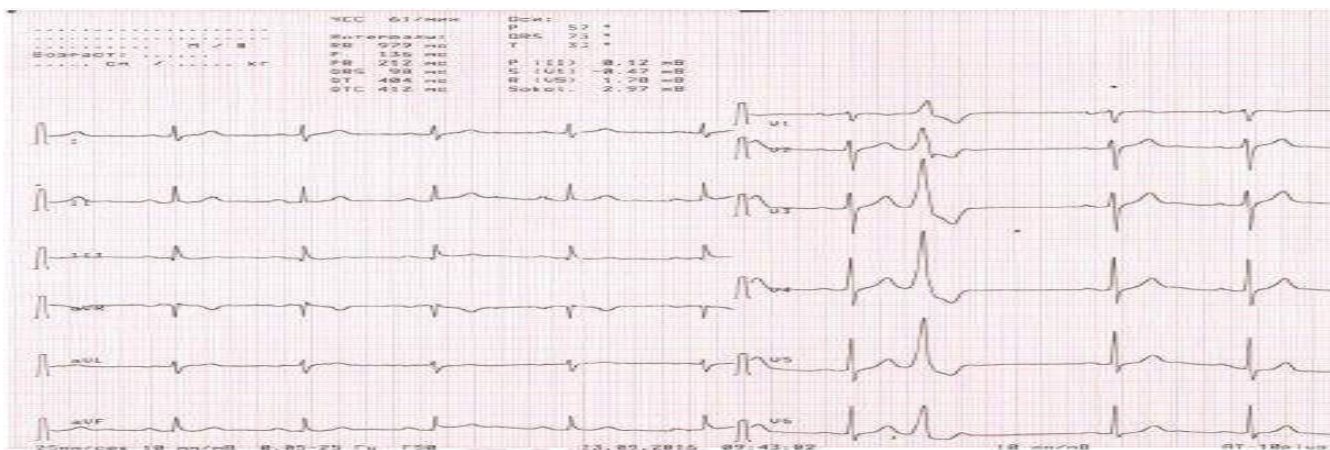
Пациентка Р., 35 лет, предъявляет жалобы на приступы ритмичного и неритмичного сердцебиения длительностью до 20 минут, возникающие без четкой связи с физической нагрузкой, одышку при обычной физической нагрузке, плохую переносимость физической нагрузки.

Около полугода назад перенесла ОРВИ, которая протекала с катаральными явлениями, фарингитом, лимфоаденопатией. Через месяц после этого появились и стали нарастать вышеуказанные жалобы, в связи с чем обратилась в поликлинику по месту жительства и была госпитализирована для обследования и лечения.

При осмотре: состояние средней тяжести. Кожные покровы чистые, обычной окраски и влажности. Периферические лимфоузлы не увеличены. Отеки голеней, стоп. ЧД 20 в мин. В легких аускультативно жесткое дыхание, хрипов нет. Границы сердца перкуторно расширены в обе стороны. Тоны сердца приглушены, ритм неправильный. ЧСС - 78 в мин. АД - 100/68 мм рт.ст. Живот мягкий, безболезненный при пальпации. Печень, селезенка не увеличены.

Общий анализ крови: гемоглобин 110 г/л, лейкоциты  $12,8 \times 10^9/\text{л}$ , эритроциты  $3,8 \times 10^{12}/\text{л}$ , СОЭ 26 мм/ч.

Биохимический анализ крови: белок общий 72 г/л; альбумин 46%; мочевины 9,2 ммоль/л; креатинин 144 мкмоль/л; АСТ 48 ед/л; АЛТ 56 ед/л; калий 4,5 ммоль/л; натрий 144 ммоль/л; глюкоза 5,3 ммоль/л; С-реактивный белок 6, Мозговой натрий-уретический пептид - 52 нг/мл (норма до 30 пг/мл). ЭХО-КГ: аорта не изменена, дилатация полости ЛЖ, увеличение КДР и КСР, ФВ - 42%, диффузное нарушение сократимости миокарда. Митральная регургитация 1 ст. Трикуспидальная регургитация 1 ст.



- Сформулируйте предварительный диагноз пациентки.
- Наметьте план дополнительного обследования больной.
- Какие лечебные мероприятия следует провести пациентке.

## ЗАДАЧА 27

Пациент З., 69 лет, поступил с жалобами на одышку, периодически возникающие приступы сердцебиения, сопровождающиеся потерей сознания при физической нагрузке.

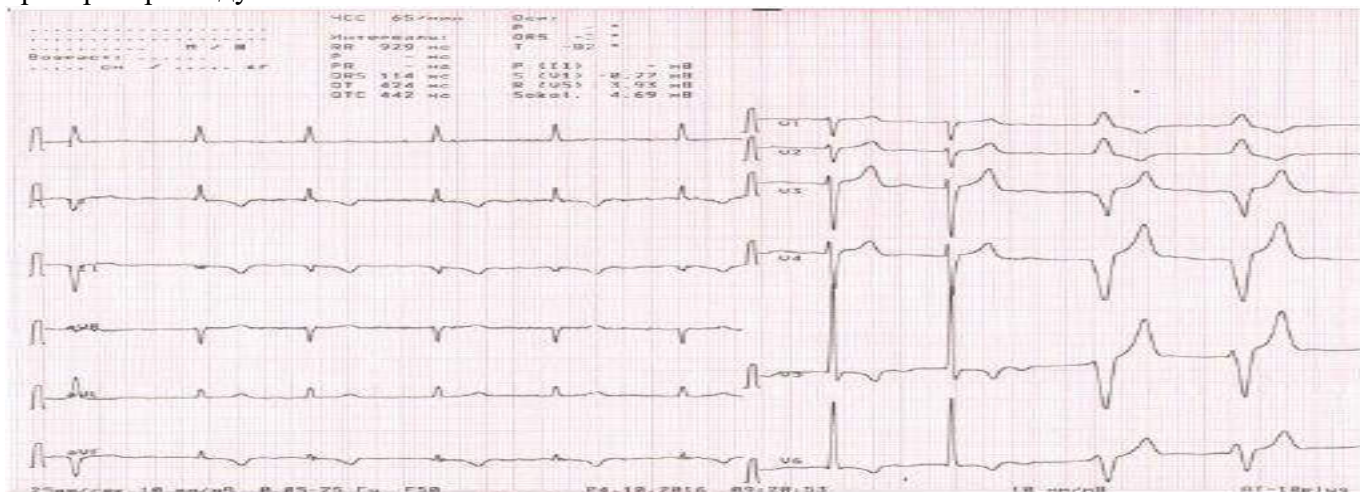
Из анамнеза известно, что длительное время страдает артериальной гипертензией с максимальными подъемами АД до 190/100 мм рт. ст., 6 лет назад перенес инфаркт миокарда. После инфаркта беспокоила одышка при минимальной физической нагрузке, при ежедневных действиях. Около двух лет назад стал отмечать приступы головокружения, чувство «замирания сердца», сопровождающиеся синкопальными состояниями. После проведенного обследования был

поставлен диагноз «синдром слабости синусового узла» и был установлен ПЭКС в режиме «по требованию». Амбулаторно принимал аспирин, бисопролол, торасемид, эналаприл.

Настоящее ухудшение состояния в течение месяца, когда стали беспокоить вышеперечисленные жалобы. Госпитализирован после приступа потери сознания БСМП.

На электрокардиограмме, снятой БСМП, зарегистрирован пароксизм тахикардии с широкими комплексами QRS. Проведено лечение лидокаином.

Объективно: Общее состояние средней тяжести. Кожные покровы обычной окраски и влажности. Лимфоузлы не увеличены. ЧД-20 в мин. В легких жесткое дыхание, выслушиваются влажные хрипы в нижних отделах легких. Тоны сердца приглушены, за время аускультации чередование правильного и неправильного ритма сердца. ЧСС-68 уд в минуту. АД-110/70 мм рт.ст. Живот мягкий, безболезненный при пальпации. Печень по краю реберной дуги. Незначительные отеки голеней и стоп.



- Сформулируйте предварительный диагноз пациента.
- Наметьте план обследования больного.
- Какие лечебные мероприятия следует провести пациенту.



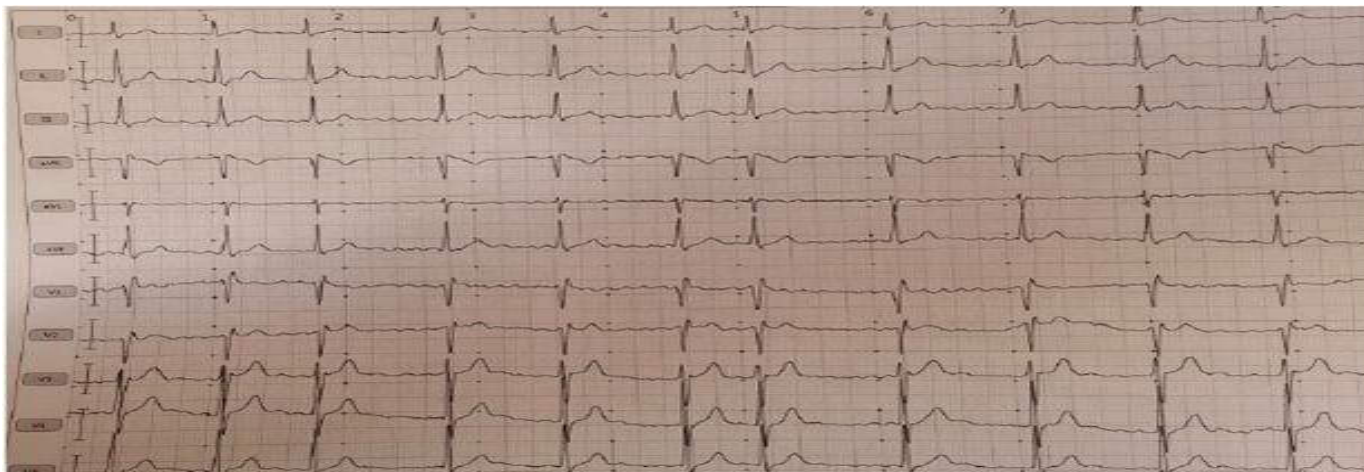
## ЗАДАЧА 28

Больной В., 78 лет, госпитализирован в плановом порядке в стационар для подбора терапии и определения дальнейшей тактики действия.

Жалобы при поступлении: общая слабость, одышка при минимальной физической нагрузке, увеличение живота в объеме, отеки нижних конечностей, частые эпизоды головокружения в вечерние часы. Из анамнеза известно, что около 5 лет назад диагностирована фибрилляция предсердий, нормо-тахисистолия. Перенес инфаркт миокарда девять лет назад. Тогда же была выполнена коронарография со стентированием ПМЖВ и ОВ. Постоянно лекарственные препараты не принимает. Настоящее ухудшение в течение последних двух недель, когда появились вышеуказанные жалобы. Объективно: состояние относительно удовлетворительное, ЧСС 70-90 в минуту, АД 160/90 мм рт ст. ЧД 22 в минуту. Аускультативно, дыхание ослаблено, в нижних отделах легких выслушиваются двусторонние влажные незвонкие мелкопузырчатые хрипы. При аускультации сердца шумы не выслушиваются. Визуализируются отеки нижних конечностей, увеличение живота в объеме.

Общий анализ крови: гемоглобин 115 г/л, лейкоциты  $9,8 \times 10^9$ /л, эритроциты  $3,8 \times 10^{12}$ /л, СОЭ 28 мм/ч. Биохимический анализ крови: мочевины 9,9 ммоль/л; креатинин 164 мкмоль/л; АСТ 48 ед/л; АЛТ 56 ед/л; калий 4,5 ммоль/л; натрий 144 ммоль/л; глюкоза 5,3 ммоль/л; Мозговой натрий-уретический пептид - 82 нг/мл (норма до 30 пг/мл)

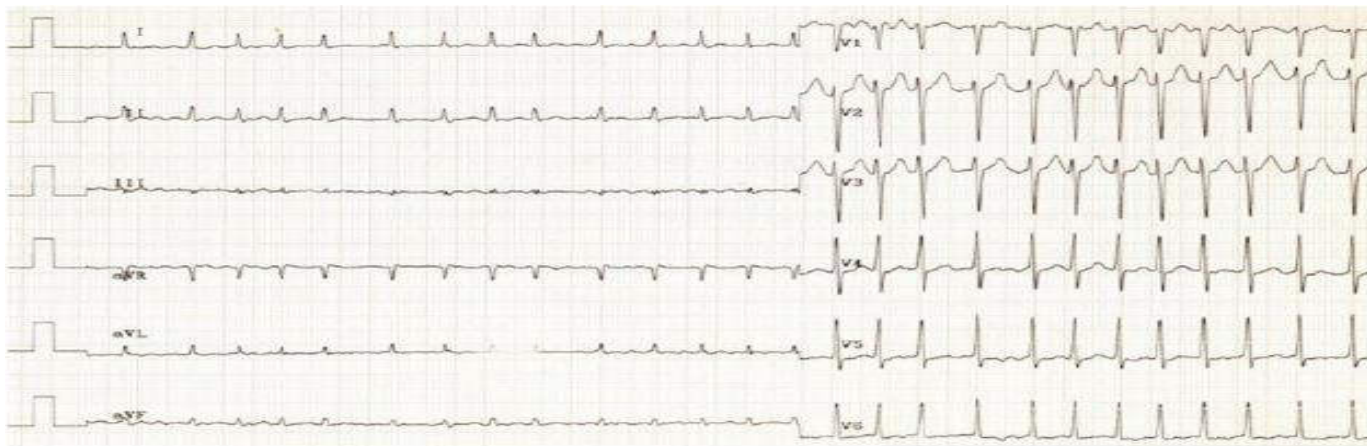
Рентгенография органов грудной клетки: двусторонний гидроторакс. Эхокардиография: Расширение левого предсердия. Гипертрофия миокарда левого желудочка. Глобальная и локальная сократительная функция снижена. ФВ 47%. Жидкости в полости перикарда не выявлено.



- Сформулируйте предварительный диагноз пациента.
- Наметьте план обследования больного.
- Какие лечебные мероприятия следует провести пациенту

## ЗАДАЧА 29

Больная В., 45 лет, обратилась в клинику с жалобами на сердцебиение, ноющие, колющие боли в сердце без четкой связи с физической нагрузкой, одышку, в том числе и в покое, дрожь в руках, слабость, быструю утомляемость, потливость. Из анамнеза: считает себя больной около 2-х лет, когда впервые отметила появление вышеописанных жалоб. Также длительное время отмечает повышение артериального давления до 170/80 мм рт. ст. Регулярно АД не контролирует, гипотензивную терапию принимает эпизодически. При обследовании 2 года назад говорили «о проблемах с щитовидной железой», более точно сказать затрудняется, медицинскую документацию не предоставила. За последние полгода похудела более чем на 10 кг на фоне повышенного аппетита. Периодически отмечает повышение температуры тела до 37.3-37.5°C. Вредные привычки: отрицает. Наследственность: не отягощена. Объективно: состояние средней тяжести. Пациентка эмоционально лабильна, плаксива. В сознании, контактна. Ориентирована всесторонне правильно. Рост 165 см. Вес 46 кг. Температура тела 36.9°C. Кожные покровы и видимые слизистые обычной окраски, сухие. Выраженный экзофтальм. Визуально определяется увеличение шеи в объеме. Пастозность голеней и стоп. Периферические лимфатические узлы не пальпируются. Щитовидная железа пальпаторно увеличена, однородная, безболезненная. ЧД 22 в мин. В легких дыхание везикулярное, хрипов нет. Пальпаторно определяется усиление верхушечного толчка. При перкуссии - расширение границ сердца влево. ЧСС ~ 130 в мин. Аускультативно: тоны сердца приглушены, ритм неправильный, систолический шум на верхушке и в точке Боткина. Усиление I тона на верхушке. АД 150/70 мм рт. ст. на обеих руках. Живот мягкий, безболезненный при пальпации. Печень у края реберной дуги. Селезенка не пальпируется. Симптом поколачивания отрицательный с обеих сторон. Физиологические отправления в норме.



- Сформулируйте предварительный диагноз пациентки.
- Наметьте план дополнительного обследования больной.
- Какие лечебные мероприятия следует провести пациентке

### ЗАДАЧА 30

Больная Р., 52 лет, жалобы на головные боли преимущественно в затылочной области, мелькание «мушек» перед глазами, шум в ушах на фоне повышения АД до 200/120 мм рт.ст. Из анамнеза, что матери ГБ, дважды перенесла ОНМК. Отец умер в возрасте 54 лет от ОИМ. Гинекологические заболевания отрицает, менопауза в 50 лет.

Головные боли беспокоят с 50 лет, с того же времени при случайных измерениях отмечалось повышение АД до 160-170/90-95 мм рт.ст. Нерегулярно принимала коринфар, капотен. Ухудшение состояния в течение последних 2 месяцев в связи со значительным эмоциональным перенапряжением.

При осмотре состояние средней тяжести. Рост 163 см, масса тела 82 кг. Кожные покровы обычного цвета, умеренной влажности. Частота дыхания 16 в минуту. В лёгких дыхание везикулярное, хрипов нет. Перкуторно границы сердца расширены влево на +1см. Тоны сердца приглушены шумов нет. АД 190/110 мм рт.ст., ЧСС – 112 уд. в мин. Живот при пальпации мягкий, безболезненный. Симптом поколачивания отрицательных с обеих сторон. Отёков нет.

В общем анализе крови: гемоглобин 110,3 г/л, СОЭ 12 мм/ч, лейкоциты 5,5 тыс./л, формула не изменена. В биохимическом анализе крови: общий белок 69 г, альбумин 42 г, креатинин 120 мкмоль, глюкоза 5,6 ммоль/л, триглицериды 1,80 ммоль/л, общий холестерин 5,0ммоль/л, ЛПНП – 3,2ммоль/л, ЛПВП – 1,0 ммоль/л

На ЭКГ: ритм синусовый, ЧСС 100 уд/мин. Отклонение ЭОС влево. Высокие зубцы R в отведениях V<sub>5</sub> и V<sub>6</sub>, глубокие зубцы S в отведениях V<sub>1</sub> и V<sub>2</sub>. Признаков нарушения ритма и проводимости нет.

#### ВОПРОСЫ:

- Определите план обследования и проведения дополнительных исследований.
- Сформулируйте клинический диагноз и укажите диагностические критерии.
- Назначьте лечение и обоснуйте его.

ДОКУМЕНТ ПОДПИСАН ЭЛЕКТРОННОЙ ПОДПИСЬЮ

Свиридова Наталья Ивановна

09.09.24 14:26 (MSK)

Сертификат 0475ADC000A0B0E2824A08502DAA023B6C