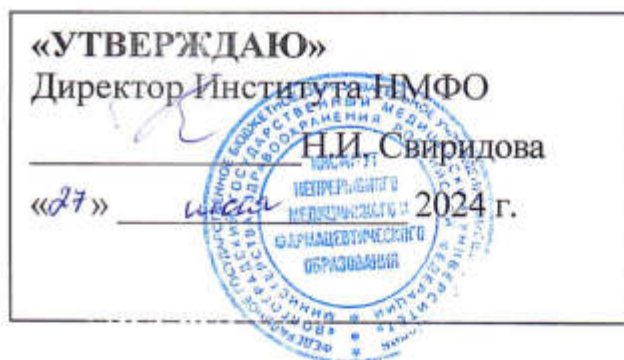

федеральное государственное
бюджетное образовательное
учреждение высшего образования
«Волгоградский государ-
ственный
медицинский университет»
Министерства здравоохранения
Российской Федерации



**Фонд оценочных средств для проведения промежуточной аттестации
по дисциплинам.**

Наименование дисциплины: **Стоматология общей практики**

Основная профессиональная образовательная программа подготовки кад-
ров высшей квалификации в ординатуре по специальности: **31.08.72 Сто-
матология общей практики.**

Квалификация (степень) выпускника: **врач-стоматолог**

Кафедра: **Кафедра стоматологии Института непрерывного медицин-
ского и фармацевтического образования.**

Форма обучения – очная

Для обучающихся 2023, 2024 года (актуализированная версия).

Волгоград, 2024

Разработчики:

№	Ф.И.О.	Должность	Ученая степень/звание	Кафедра (полное название)
1.	Македонова Ю.А.	Зав. кафедрой	д.м.н./доцент	Стоматологии Института НМФО
2.	Гаврикова Л.М.	доцент	к.м.н./доцент	Стоматологии Института НМФО
3.	Афанасьева О.Ю.	доцент	к.м.н./доцент	Стоматологии Института НМФО
4.	Дьяченко Д.Ю.	ассистент	к.м.н.	Стоматологии Института НМФО

Фонд оценочных средств для проведения промежуточной аттестации по дисциплинам ОПОП подготовки кадров высшей квалификации в ординатуре по специальности 31.08.72 «Стоматология общей практики» рассмотрен на заседании кафедры протокол №8 от «25» 04 2024 г.

Заведующий кафедрой стоматологии Института НМФО
д.м.н., доцент



Ю.А. Македонова

Рецензент: заведующий кафедрой профилактики стоматологических заболеваний ФГБОУ ВО ВолгГМУ Минздрава России, к.м.н. Михальченко Д.В.

Фонд оценочных средств для проведения промежуточной аттестации по дисциплинам ОПОП подготовки кадров высшей квалификации в ординатуре по специальности 31.08.72 «Стоматология общей практики» согласован с учебно-методической комиссией Института НМФО, протокол № 12 от «27» 06 2024 г.

Председатель УМК


М.М. Королева

Начальник отдела учебно-методического сопровождения и производственной практики

М.И. Науменко

Фонд оценочных средств для проведения промежуточной аттестации по дисциплинам ОПОП подготовки кадров высшей квалификации в ординатуре по специальности 31.08.72 «Стоматология общей практики» утвержден на заседании Ученого совета Института НМФО протокол № 18 от «27» 06 2024 г.

Секретарь
Ученого совета


М.В. Кабытова

1. Перечень планируемых результатов обучения по дисциплине, соотнесенных с планируемыми результатами освоения образовательной программы

Виды компетенции	Название компетенции	Код и наименование индикатора достижения универсальной компетенции (ИУК)		
		ИУК-1 Знать	И Уметь	ИУК-3 Владеть
УК-1	Способен критически и системно анализировать, определять возможности и способы применения достижения в области медицины и фармации в профессиональном контексте	Основные понятия, используемые в стоматологии, анатомо-топографические особенности челюстно-лицевой области, основные функции зубо-челюстной системы, ее взаимосвязь с другими органами и системами, научные идеи и тенденции развития терапевтической стоматологии	Критически оценивать поступающую информацию вне зависимости от ее источника, избегать автоматического применения стандартных приемов при решении профессиональных задач, управлять информацией (поиск, интерпретация, анализ информации, в т. Ч. Из множественных источников, использовать системный комплексный подход при постановке диагноза и назначении необходимой терапии.	Навыками сбора, обработки, критического анализа и систематизации профессиональной информации, навыками выбора методов и средств решения профессиональных задач, навыками управления информацией (поиск, интерпретация, анализ информации, в т.ч. Из множественных источников, владеть компьютерной техникой, получать информацию из различных источников работать с информацией в глобальных компьютерных сетях.
УК-3	Способен руководить работой команды врачей, среднего и младшего медицинского персонала, организовывать процесс оказания медицинской помощи населению	Морально-этические нормы, правила и принципы профессионального поведения, права пациента и врача, основные этические документы международных и отечественных	Ориентироваться в нормативно-правовых актах о труде, применять нормы трудового законодательства в конкретных практических ситуациях. Защищать гражданские права врачей и пациентов. Выстраивать и поддерживать рабочие отношения с членами коллектива.	Знаниями организационной структуры, управленческой и экономической деятельности медицинских организаций, анализировать показатели работы структурных подразделений

		профессиональных медицинских ассоциаций и организаций.		
УК-4	Способен выстраивать взаимодействие в рамках своей профессиональной деятельности	Знать принципы эффективной коммуникации и межличностного взаимодействия в контексте стоматологии	Внимательно, проявлять интерес и эмпатию к пациентам, Уметь задавать вопросы, чтобы получить полную и точную информацию от пациентов, Уметь общаться с пациентами с различными психологическими и эмоциональными состояниями, Уметь адаптировать свой стиль коммуникации в зависимости от потребностей и характера собеседника, Работать с конфликтными ситуациями и эффективно решать проблемы в команде, Уметь использовать неконфронтационные методы разрешения конфликтов с пациентами и коллегами	Владеть навыками эмпатии, умением установления доверительных отношений с пациентами и коллегами, Владеть навыками межличностного влияния и умением мотивировать пациентов к соблюдению рекомендаций.
УК-5	Способен планировать и решать задачи собственного профессионального и личностного развития, включая задачи изменения карьерной траектории	Знать основные принципы развития профессиональных навыков и компетенций в стоматологии, Иметь представление о возможных карьерных путях в стоматологии и связанных с ними требованиях.	Уметь определять свои профессиональные цели и задачи развития, Уметь планировать шаги и ресурсы, необходимые для достижения поставленных целей, Уметь оценивать свои сильные и слабые стороны, Уметь разрабатывать и реализовывать планы профессионального и личностного развития, осуществлять самообучение и самосовершенствование.	Владеть навыками самоорганизации и уметь ставить приоритеты в своей профессиональной деятельности, Владеть навыками планирования карьеры, включая способность принимать решения о изменении карьерной траектории.

		Код и наименование индикатора достижения общепрофессиональной компетенции (ИОПК)		
		ИОПК-1 Знать	ИОПК-1 Знать	ИОПК-1 Знать
ОПК-1	Способен использовать информационно-коммуникационные технологии в профессиональной деятельности и соблюдать правила информационной безопасности	Знать основные информационно-коммуникационные технологии, используемые в стоматологии, Иметь представление о принципах информационной безопасности и соблюдении конфиденциальности данных пациентов.	Уметь работать с электронным медицинским документооборотом и другими информационными системами, используемыми в стоматологии, Уметь эффективно использовать программное обеспечение для планирования, диагностики и лечения в стоматологии, Уметь использовать электронные ресурсы и базы данных для получения актуальной информации в своей профессиональной области.	Владеть навыками обработки и анализа данных с использованием специализированного программного обеспечения, Владеть навыками защиты информации, обеспечения безопасности данных пациентов и соблюдения этических норм в использовании информационных технологий, Владеть навыками обучения и самообучения в области информационно-коммуникационных технологий
ОПК-2	Способен применять основные принципы организации и управления в сфере охраны здоровья граждан и оценки качества оказания медицинской помощи с использованием основных медико-статистических показателей	Основные нормативные документы, регламентирующие работу поликлинической помощи врача - стоматолога	Организовать работу стоматологического кабинета	Навыками организации работы стоматологического кабинета с учетом нормативной документации принятой в здравоохранении РФ по стоматологической службе
ОПК-3	Способен осуществлять педагогическую	Цели, принципы, формы, методы	Отбирать адекватные целям и содержанию технологии, формы, методы	Планировать цели и содержание обучения и

	деятельность	обучения и воспитания	и средства обучения и воспитания	воспитания в соответствии с государственным образовательным стандартом, учебным планом и программой
ОПК-4	Способен проводить клиническую диагностику, направлять на обследования пациентов с целью выявления стоматологических заболеваний	Общие закономерности патогенеза наиболее распространенных стоматологических заболеваний, Этиологию, патогенез, ведущие клинические проявления, методы диагностики, лабораторные показатели и исходы основных заболеваний ЧЛЮ, Виды медико-социальной экспертизы, Понятие временной нетрудоспособности, Понятие стойкой нетрудоспособности, Ориентировочные сроки временной нетрудоспособности при основных стоматологических заболеваниях детского возраста	Установить эмоционально-психологический контакт с пациентом, мотивировать его к санации полости рта, Планировать лечение пациентов с заболеваниями полости рта, Анализировать и оценивать качество медицинской помощи населению, вести медицинскую документацию.	Владеть принципами и методами ведения основных стоматологических заболеваний на клиническом приеме, Выявлять необходимость привлечения врачей иных или смежных специальностей для диагностики и лечения пациентов, Владеть методами ведения медицинской учетно-отчетной документации в медицинских учреждениях

<p style="text-align: center;">ОПК-5</p>	<p>Способен назначать и проводить лечение и контроль его эффективности и безопасности у пациентов со стоматологическими заболеваниями</p>	<p>Основы законодательства по охране здоровья населения, основы страховой медицины в РФ, Причины возникновения стоматологических заболеваний, Патогенез, ведущие клинические проявления, методы диагностики, лабораторные показатели и исходы стоматологических заболеваний, Методы профилактики стоматологических заболеваний, Методы ранней диагностики и скрининга стоматологической патологии, Группы риска по развитию различных стоматологических заболеваний у взрослого населения</p>	<p>Проводить консультации с больными по вопросам заболевания и проводимого лечения, Проводить беседы с пациентами по вопросам первично и вторичной профилактики стоматологических заболеваний, Осуществлять профилактические и лечебные мероприятия с учетом стоматологического статуса.</p>	<p>Обосновывать выбор профилактических мероприятий и использование средств и методов гигиены полости рта, Владеть консервативными методами лечения основных стоматологических заболеваний.</p>
<p>ОПК-6</p>	<p>Способен проводить и</p>	<p>Этиологию,</p>	<p>Проводить беседы с пациентами по</p>	<p>Владеть методами</p>

	<p>контролировать эффективность санитарно-противоэпидемических и иных профилактических мероприятий по охране здоровья населения</p>	<p>патогенез, ведущие клинические проявления, методы диагностики, лабораторные показатели и исходы основных стоматологических заболеваний, Методы и средства диспансеризации пациентов со стоматологическими заболеваниями, Основные понятия качества медицинской помощи, Организацию внутреннего контроля качества медицинской помощи в стоматологическом учреждении.</p>	<p>вопросам первично и вторичной профилактики стоматологических заболеваний, Осуществлять профилактические и лечебные мероприятия с учетом состояния полости рта</p>	<p>профилактических мероприятий и использования средств профилактики, Владеть навыками формирования диспансерных групп или стоматологических заболеваний.</p>
<p>ОПК-7</p>	<p>Способен проводить мероприятия по формированию здорового образа жизни, санитарно-гигиеническому просвещению населения с целью профилактики стоматологических заболеваний</p>	<p>Санитарно-эпидемиологические требования, Требования охраны труда, пожарной безопасности, порядок действий при чрезвычайных ситуациях, Правила применения</p>	<p>Применять средства индивидуальной защиты</p>	<p>Оказывать медицинскую помощь в экстренной и неотложной формах, Проведение мероприятий по снижению заболеваемости, включая инфекционные заболевания, инвалидизации, смертности, летальности</p>

		средств индивидуальной защиты		
ОПК-8	Способен вести медицинскую документацию, проводить анализ медико-статистической информации. Организационно-управленческая деятельность	Типовую учетно-отчетную медицинскую документацию медицинских учреждений, Экспертизу трудоспособности, Основные и дополнительные методы диагностики основных стоматологических заболеваний, Этиологию, патогенез, ведущие клинические проявления основных стоматологических заболеваний	Анализировать и оценивать качество медицинской помощи населению, вести медицинскую документацию, Оценивать результаты деятельности и качество оказания медицинской помощи, Грамотно оформлять необходимую медицинскую документацию, предусмотренную законодательством по здравоохранению (медицинскую карту стоматологического больного форма 043/у, форму 037, форму 039 и др.)	Владеть методами ведения медицинской учетно-отчетной документации в медицинских учреждениях, Алгоритмом постановки предварительного и окончательного клинического диагноза, Методами оценки качества медицинской помощи, Методами изучения анамнеза, оформлением медицинской документации.
ОПК-10	Способен участвовать в оказании неотложной медицинской помощи при состояниях, требующих срочного медицинского вмешательства	Возрастные особенности строения тканей челюстно-лицевой области,	Интерпретировать результаты оценки стоматологического статуса для постановки диагноза, Интерпретировать клинические признаки стоматологических заболеваний с учетом МКБ-10,	Дифференциальной диагностикой основных стоматологических заболеваний, Методикой сбора анамнеза, в том числе аллергологического,

<p>ПК-1</p>	<p>Готовность к определению тактики ведения, ведению и лечению пациентов, нуждающихся стоматологической помощи</p>	<p>Возрастные особенности строения ЧЛЮ пациентов стоматологического профиля, Виды и показания к лечению стоматологических заболеваний.</p>	<p>Мотивировать к санации полости рта Планировать лечение пациентов с заболеваниями полости рта.</p>	<p>Владеть методами и принципами ведения консервативного лечения основных стоматологических заболеваний. Оценить необходимость участия врачей смежных специальностей в комплексном лечении пациентов со стоматологической патологией.</p>
--------------------	--	--	--	---

2. Оценочные средства для проведения аттестации

Перечень литературы, рекомендуемой для изучения дисциплины, используемый как источник информации для составления оценочных средств:

1.	Социальный статус стоматолога общей практики [Текст] : монография / Котаниди С. А. и др. ; ВолгГМУ Минздрава РФ. - Волгоград : Изд-во ВолгГМУ, 2014. - 116, [4] с.
2.	Фирсова И. В. Дезинфекция и стерилизация в стоматологии[Электронный ресурс] : учеб. пособие / ВолгГМУ Минздрава РФ ; [сост. : И. В. Фирсова и др.]. - Волгоград : Изд-во ВолгГМУ, 2014. - 70, [2] с. : ил. – Режим доступа : http://library.volgmed.ru/Marc/MObjectDown.asp?MacroName=%C4%E5%E7%E8%ED%F4%E5%EA%F6%E8%FF_%E8_%F1%F2%E5%F0%E8%EB%E8%E7%E0%F6%E8%FF_%E2_%F1%F2%EE%EC%E0%F2%EE%EB%EE%E3%E8%E8_2014&MacroAcc=A&DbVal=47
3.	Шестаков В. Т. Методология управленческого решения в стоматологии[Электронный ресурс] / В. Т. Шестаков, О. В. Шевченко.– М. : ГЭОТАР-Медиа, 2017. - 112 с. –Режим доступа: https://www.studentlibrary.ru/book/ISBN9785970442463.html
	Дополнительная литература
4.	Реципрокные факторы риска: заболевания слизистой полости рта и сопутствующая патология / Ю.А. Македонова, Л.М. Гаврикова, О.Ю. Афанасьева, О.Н. Куркина, С.В. Дьяченко, Е.С. Александрина, С.В. Ставская, М.В. Кабытова // Учебное пособие — Волгоград, 2021. – 100 с. 1
5.	Клиническая стоматология [Текст] : учебник для студентов по направлению подготовки "Стоматология" / В. Н. Трезубов [и др.] ; под ред. В. Н. Трезубова, С. Д. Арутюнова. - М. : Практическая медицина, 2015. – 787, [1] с. : ил., цв. ил.
6.	Фирсова И. В. Комплаентность и информированность пациентов стоматологической практики [Текст] : монография / И. В. Фирсова, В. В. Шкарин, Е. С. Соломатина ; ВолгГМУ Минздрава РФ ; [науч. ред. Н. Н. Седова]. - Волгоград : Изд-во ВолгГМУ, 2014. - 243, [1] с. : ил.
7.	Профилактика кариеса зубов [Текст] : учеб. пособие для системы послевуз. образования по спец. 060201 - Стоматология / Л. Д. Вейсгейм [и др.] ; ВолгГМУ. - Волгоград : Изд-во ВолгГМУ, 2012. - 100 с.
8.	Молекулярная стоматология[Электронный ресурс]: учебное пособие / Янушевич О. О., Вавилова Т. П., Островская И. Г., Деркачева Н. И. – М. : ГЭОТАР-Медиа, 2020. - 160 с. - Режим доступа:

	https://www.studentlibrary.ru/book/ISBN9785970456767.html
9.	Саляммов Х.Ю., Македонова Ю.А. Топография каналов корней зубов верхней и нижней челюсти: учебное пособие. - http://vocmp.oblzdrav.ru/uchebnoe-posobie-topografiya-kanalov.html (свидетельство ПИ № ФС9-2105, выдано федеральной службой по надзору в сфере массовых коммуникаций, связи и охраны культурного наследия 10.01.2008), 2020. – 1,23 Мб. / авторское участие – 3,2 Мб.
10.	Щербаков Л.Н., Вейсгейм Л.Д., Мансур Ю.П., Верстаков Д.В., Македонова Ю.А. Ортопедические методы лечения односторонних концевых дефектов зубных рядов: учебное пособие. - http://vocmp.oblzdrav.ru/ortopedicheskie-metodi-lecheniya.html (свидетельство ПИ № ФС9-2105, выдано федеральной службой по надзору в сфере массовых коммуникаций, связи и охраны культурного наследия 10.01.2008), 2020. – 1,23 Мб. / авторское участие – 2,1 Мб.
11.	Дьяченко С.В., Гаврикова Л.М., Македонова Ю.А., Куркина О.Н. Дифференцированный подход к выбору композита для лечения заболеваний твердых тканей зуба: учебное пособие. - http://vocmp.oblzdrav.ru/uchebnoe-posobie-differencirovanni.html (свидетельство ПИ № ФС9-2105, выдано федеральной службой по надзору в сфере массовых коммуникаций, связи и охраны культурного наследия 10.01.2008), 2020. – 1,15 Мб.
12.	Македонова Ю.А., Венскель Е.В., Щербаков Л.Н., Веремеенко С.А., Дьяченко Д.Ю. Дифференцированный подход к ортопедическому лечению зубов: учебное пособие. - http://vocmp.oblzdrav.ru/uchebnoe-posobiedi-differencirovannii-podhod-k.html , 2020. - 256 Мб.
13.	Ю.А. Македонова, О.Ю. Афанасьева, О.Н. Куркина, С.В. Ставская. Основные вопросы амбулаторной хирургии полости рта: учебное пособие. - ГБУЗ Волгоградский областной центр медицинской профилактики (oblzdrav.ru) (свидетельство ПИ № ФС9-2105, выдано федеральной службой по надзору в сфере массовых коммуникаций, связи и охраны культурного наследия 10.01.2008) – 2,85 Мб.
14.	Т.В. Колесова, Ю.В. Рудова, В.Н. Наумова, О.Ю.Афанасьева, Е.Г. Дорожкина, С.П. Дервянченко, Л.Н. Денисенко. Пропедевтика стоматологических заболеваний. Ортопедическая и хирургическая стоматология: учебное пособие для студентов-стоматологов на английском языке. – Волгоград: Изд-во ВолГМУ, 2021. – 60 с.

ФОНД ОЦЕНОЧНЫХ СРЕДСТВ ПО ДИСЦИПЛИНЕ СТОМАТОЛОГИЯ ОБЩЕЙ ПРАКТИКИ

УК-1 Способен критически и системно анализировать, определять возможности и способы применения достижения в области медицины и фармации в профессиональном

контексте

Результаты освоения ОП (компетенции)	Результаты обучения по дисциплине
	Знать
УК-1 Способен критически и системно анализировать, определять возможности и способы применения достижения в области медицины и фармации в профессиональном контексте	Основные понятия, используемые в стоматологии, анатомо-топографические особенности челюстно-лицевой области, основные функции зубо-челюстной системы, ее взаимосвязь с другими органами и системами, научные идеи и тенденции развития терапевтической стоматологии

Задания закрытого типа

№	Содержание задания	Правильный ответ	Источник
Выберите один правильный ответ			
1.	ПЛОЩАДЬ СТОМАТОЛОГИЧЕСКОГО КАБИНЕТА ДОЛЖНА СОСТАВЛЯТЬ МИНИМАЛЬНО НА ОДНО КРЕСЛО (М): а) 18 б) 16,5 в) 15 г) 14 д) 16	г) 14	№5 15
2.	Система мероприятий, направленных на уменьшение количества микроорганизмов в операционном поле, ране А) Асептика Б) Антисептика В) Дезинфекция	Б) Антисептика	№ 5, стр. 89
Выберите несколько правильных ответов			
1.	Помещение зуботехнической лаборатории подразделяется на: • основные • специальные • подсобные	• основные • специальные • подсобные	№5 89
2.	Клиническая форма гипоплазии эмали: А) бороздчатая Б) дисплазия Капдепона	А) бороздчатая Г) пятнистая	№5, стр 276

	В) «рифленая» эмаль Г) пятнистая		
	Установите последовательность/Сопоставьте понятия		
1.	Метеорологический хейлит Актинический хейлит	хроническое воспаление губ, которое возникает из-за неблагоприятного воздействия погодных условий: резких колебаний температуры и влажности воздуха, сильного ветра поражение губ, которое проявляется в виде воспаления по причине высокой чувствительности кожного покрова к лучам ультрафиолета	№5, стр.670-706

Задания открытого типа

Ситуационные задачи/кейсы

№	Содержание задания	Правильный ответ	Источник
1.	Родители пациента М., возрастом 15 лет, страдающего болезнью Дауна обратились в поликлинику по поводу санации полости рта их сыну. После осмотра, который сопровождался значительными трудностями, удалось установить, что пациенту необходимо лечить множественный кариес зубов и удалить пять разрушенных зубов по поводу хронического периодонтита. Какой вид обезболивания Вы выберете для проведения санации полости рта у данного пациента? А) инфильтрационное обезболивание, Б) проводниковое обезболивание, В) общее обезболивание.	В) общее обезболивание.	№5, стр. 233
2.	В стоматологическую клинику обратилась пациентка Н. 26 лет. Жалобы на эстетический дефект в области фронтальных	Изменение цвета твёрдых тканей зубов после прорезывания	№5 325

	<p>зубов верхней челюсти; изменение цвета и наличие пятен на фронтальных зубах верхней челюсти.</p> <p>Анамнез заболевания Пятна на 1.1, 1.2, 2.1, 2.2 зубах появились с момента прорезывания зубов в 7-8 лет.</p> <p>Анамнез жизни Работает. Без вредных привычек. Наследственность неотягощена. Аллергические реакции отрицает, практически здорова. Объективный статус Внешний осмотр. Конфигурация лица не изменена, регионарные лимфатические узлы не пальпируются. Осмотр полости рта. Слизистая оболочка рта бледно-розового цвета, умеренно увлажнена.</p> <p>Локальный статус: На 1.1, 1.2, 2.1, 2.2 зубах имеются одиночные меловидные пятна, поверхность гладкая, блестящая.</p> <p>Диагнозом по МКБ-10 является Изменение зубов и их опорного аппарата неуточнённое Другие уточнённые изменения зубов и их опорного аппарата Изменение цвета твёрдых тканей зубов после прорезывания Периодонтальный (пародонтальный) абсцесс десневого происхождения</p>		
3.	<p>В детскую стоматологическую поликлинику с целью санации полости рта обратилась мама с ребенком 10 лет.</p> <p>Объективно: конфигурация лица не нарушена, рот открывается в полном объеме. Слизистая оболочка полости рта бледно-розового цвета, умеренной влажности. УИГ = 0,9, КПИ = 0,3. На дистальной поверхности 14 зуба кариозная полость, заполненная размягченным дентином, зондирование слабо болезненно по стенкам кариозной полости, реакция на холод слабо болезненная, быстро проходящая, перкуссия зуба безболезненная. Поставьте предварительный диагноз. А) Глубокий кариес Б) Средний кариес В) Поверхностный кариес</p>	Б) Средний кариес	№5, стр 243-276
4.	Больной, 38 лет, с жалобами на	А)	№5, стр.306-325

	<p>самопроизвольные боли, усиливающиеся при приеме горячей пищи, неприятный запах изо рта, обратился в клинику терапевтической стоматологии. Анамнез: впервые самопроизвольные боли появились около 2 дней назад; к стоматологу не обращался. Последние 2 дня появились справа боли от горячего. Объективно: лицо симметричное, кожные покровы чистые, физиологической окраски. Подчелюстные лимфатические узлы справа незначительно увеличены, болезненны при пальпации. СОПР бледно-розового цвета, в области 1.6 зуба слегка гиперемированная, с цианотичным оттенком. 78 Коронка 1.6 зуба изменена в цвете, эмаль тусклая. На жевательной поверхности имеется глубокая кариозная полость, заполненная остатками пищи. Пульповая камера не вскрыта. Зондирование кариозной полости и коронковой пульпы безболезненно. Перкуссия 1.6 зуба слабо болезненна. Реакция на температурные раздражители (горячее) болезненна. Поставьте диагноз заболевания. А) 1.6 зуб пульпит хронический гнойный Б) 1.6 зуб обострение хронического апикального периодонтита В) 1.6 зуб острый диффузный пульпит Г) 1.6 зуб хронический фиброзный пульпит, обострение.</p>		
5.	<p>Родители пациента М., возрастом 15 лет, страдающего болезнью Дауна обратились в поликлинику по поводу санации полости рта их сыну. После осмотра, который сопровождался значительными трудностями, удалось установить, что пациенту необходимо лечить множественный кариес зубов и удалить пять разрушенных зубов по поводу хронического периодонтита. В каких условиях и кем должно проводиться данный вид обезболевания? А) в амбулаторно-поликлинических условиях врачом-стоматологом, Б) в условиях стационара анестезиологом-реаниматологом</p>	Б) в условиях стационара анестезиологом-реаниматологом	№5, стр. 233

Вопросы с развёрнутым ответом

№	Содержание задания	Правильный ответ	Источник
1.	Абатмент это	Прикрепляемая к зубному имплантату часть конструкции, которая служит опорой для будущей коронки или протеза	№5 413
2.	Кариес - это	сложный, медленно текущий патологический процесс, протекающий в твёрдых тканях зуба и развивающийся в результате комплексного воздействия неблагоприятных внешних и внутренних факторов	№5, стр 243-276
3.	План лечения по пунктам хронического гнойного пульпита.	1.обезболивание,2.препарирование кариозной полости,3.раскрытие полости зуба,4.ампутация и экстирпация пульпы,5.эндодонтическая обработка корневых каналов,6.медикаментозная обработка корневых каналов,7.обтурация каналов,8.восстановительная терапия	№5, стр.306-325
4.	Пациент 37 лет, в анамнезе аллергия на анилиновые красители. Через 20 минут после местной анестезии лидокаином в стоматологическом кресле, почувствовал: интенсивный зуд всей поверхности кожи; затем на коже появились гиперемированные участки сыпи, выступающие над ее поверхностью. При этом отмечалось: нарастающая слабость, головокружение и головная боль, тошнота, повышение температуры тела – 37,5 °С, АД 100/60 мм.рт. ст., ЧСС 100 в мин., ЧД 20 экс. в мин. После проведенной неотложной	В) острая крапивница	№№5, стр. 233

	<p>терапии все явления исчезли.</p> <p>Назовите причину, которая могла вызвать данные симптомы?</p> <p>А) гипертонический криз Б) развивающийся обморок В) острая крапивница Г) острый отек Квинке</p>		
5.	<p>ДОПОЛНИТЕ</p> <p>ДЕФЕКТ ЗУБНОГО РЯДА В ПЕРЕДНЕЙ ГРУППЕ ЗУБОВ ОТНОСИТСЯ К _____ КЛАССУ КЕННЕДИ.</p> <p>ОДНОСТОРОННИЙ КОНЦЕВОЙ ДЕФЕКТ ЗУБНОГО РЯДА ОТНОСИТСЯ К _____ КЛАССУ КЕННЕДИ.</p> <p>ДВУСТОРОННИЙ КОНЦЕВОЙ ДЕФЕКТ ЗУБНОГО РЯДА ОТНОСИТСЯ К _____ КЛАССУ КЕННЕДИ.</p> <p>ОДНОСТОРОННИЙ ВКОЛОЧЕННЫЙ ДЕФЕКТ ЗУБНОГО РЯДА ОТНОСИТСЯ К _____ КЛАССУ КЕННЕДИ.</p> <p>ВКЛЮЧЕННЫЕ ДЕФЕКТЫ ЗУБНОГО РЯДА В ПЕРЕДНЕЙ И БОКОВЫХ ГРУППАХ ОТНОСИТСЯ К _____ КЛАССУ КЕННЕДИ.</p>	<p>ДЕФЕКТ ЗУБНОГО РЯДА В ПЕРЕДНЕЙ ГРУППЕ ЗУБОВ ОТНОСИТСЯ К _____ IV _____ КЛАССУ КЕННЕДИ.</p> <p>ОДНОСТОРОННИЙ КОНЦЕВОЙ ДЕФЕКТ ЗУБНОГО РЯДА ОТНОСИТСЯ К _____ II _____ КЛАССУ КЕННЕДИ.</p> <p>ДВУСТОРОННИЙ КОНЦЕВОЙ ДЕФЕКТ ЗУБНОГО РЯДА ОТНОСИТСЯ К _____ I _____ КЛАССУ КЕННЕДИ.</p> <p>ОДНОСТОРОННИЙ ВКОЛОЧЕННЫЙ ДЕФЕКТ ЗУБНОГО РЯДА ОТНОСИТСЯ К _____ III _____ КЛАССУ КЕННЕДИ.</p> <p>ВКЛЮЧЕННЫЕ ДЕФЕКТЫ ЗУБНОГО РЯДА В ПЕРЕДНЕЙ И БОКОВЫХ ГРУППАХ ОТНОСИТСЯ К _____ III _____ КЛАССУ КЕННЕДИ.</p>	№5 415

УК-1 Способен критически и системно анализировать, определять возможности и способы применения достижения в области медицины и фармации в профессиональном контексте

Результаты освоения ОП (компетенции)	Результаты обучения по дисциплине
--------------------------------------	-----------------------------------

	Уметь
УК-1 Способен критически и системно анализировать, определять возможности и способы применения достижения в области медицины и фармации в профессиональном контексте	Критически оценивать поступающую информацию вне зависимости от ее источника, избегать автоматического применения стандартных приемов при решении профессиональных задач, управлять информацией (поиск, интерпретация, анализ информации, в т. Ч. Из множественных источников, использовать системный комплексный подход при постановке диагноза и назначении необходимой терапии.

Задания закрытого типа

№	Содержание задания	Правильный ответ	Источник
Выберите один правильный ответ			
1.	Острый инфекционный периодонтит является исходом: а) острого диффузного пульпита б) травмы зуба в) хронического фиброзного пульпита г) передозировки мышьяковистой пасты	а) острого диффузного пульпита	№5, стр.338-347
2.	2.ВЫСОТА ПОТОЛКА В СТОМАТОЛОГИЧЕСКОМ КАБИНЕТА ДОЛЖНА БЫТЬ НЕ МЕНЕЕ (М): а) 4,5 б) 3,3 в) 3,0 г) 2,8 д) 2	в)	№2, стр. 45-55
Выберите несколько правильных ответов			
1.	Выделяют пять способов инфицирования раневой поверхности: А) воздушный; Б) капельный; В) контактный; Г) имплантационный; Д) смешанный Е) гематогенный	А) воздушный; Б) капельный; В) контактный; •Г) имплантационный; Д) смешанный	№ 5, стр. 89
2.	017. ПРИ ОТСУТСТВИИ 17, 16, 15, 14 ЗУБОВ ВОЗМОЖНО	3) съёмного пластиночного протеза	№5 419

	<p>чистые, физиологической окраски. Лицо симметричное, подчелюстные лимфоузлы слева увеличены, болезненны при пальпации. В полости рта слизистая бледно-розового цвета, без патологических изменений. На аппроксимальной поверхности 34 имеется постоянная пломба, перкуссия слабо болезненна. На жевательных поверхностях 35 36 имеются пломбы из амальгамы, перкуссия болезненна. На жевательной поверхности 37 имеется глубокая кариозная полость, заполненная размягченным дентином, снимающимся пластами. Зондирование дна кариозной полости резко болезненно. Перкуссия 37 болезненна. При снятии размягченного дентина пульповая камера вскрылась, появилась капелька крови и гной. Болевой приступ стал снижаться.</p> <p>Причинный зуб данной клинической симптоматики. Поставьте предварительный диагноз заболевания.</p> <p>3.7 зуб Острый периодонтит 3.7 зуб пульпит острый гнойный 3.7 зуб пульпит острый очаговый 3.7 зуб пульпит хронический, обострение</p>		
2.	<p>Пациент 37 лет, в анамнезе аллергия на анилиновые красители. Через 20 минут после местной анестезии лидокаином в стоматологическом кресле, почувствовал: интенсивный зуд всей поверхности кожи; затем на коже появились гиперемированные участки сыпи, выступающие над ее поверхностью. При этом отмечалось: нарастающая слабость, головокружение и головная боль, тошнота, повышение температуры тела – 37,5 °С, АД 100/60 мм.рт. ст., ЧСС 100 в мин., ЧД 20 экс. в мин. После проведенной неотложной терапии все явления исчезли.</p> <p>Какие меры неотложной помощи следует предпринять?</p> <p>А) немедленное прекращение введения препарата вызвавшего реакцию Б) антигистаминные препараты В) антигистаминные препараты и</p>	<p>Д) немедленное прекращение введения препарата вызвавшего реакцию, антигистаминные препараты, глюкокортикоиды и возможно сосудосуживающие средства.</p>	№5, стр. 233

	<p>глюкокортикоиды Г) антигистаминные препараты и сосудосуживающие средства Д) немедленное прекращение введения препарата вызвавшего реакцию, антигистаминные препараты, глюкокортикоиды и возможно сосудосуживающие средства.</p>		
3.	<p>Пациент М. 36 лет обратился в клинику ортопедической стоматологии с целью протезирования.</p> <p>Жалобы на отсутствие зубов на верхней челюсти, дискомфорт при жевании.</p> <p>Анамнез заболевания Зубы удалялись по мере их разрушения, ввиду невозможности консервативного лечения. Последнее удаление было 1,5 года назад, по поводу протезирования ранее за помощью не обращался.</p> <p>Анамнез жизни Перенесённые и сопутствующие заболевания: ОРВИ, ОРЗ.</p> <p>Наследственность: неотягощена.</p> <p>Вредные привычки отрицает.</p> <p>Аллергоанамнез: неотягощен.</p> <p>Туберкулёз, гепатит, ВИЧ, сифилис отрицает.</p> <p>Объективный статус Внешний осмотр: состояние удовлетворительное. Конфигурация лица не изменена, кожные покровы чистые, без видимой патологии. Открывание не ограничено, 5 см. Регионарные лимфатические узлы не увеличены, безболезненны при пальпации, не спаяны с подлежащими тканями. Носовое дыхание свободное. Осмотр полости рта: слизистая оболочка бледно-розового цвета, умеренно увлажнена, без видимой патологии. ИГ = 1.2. Прикус – ортогнатический. Имеется атрофия альвеолярного отростка в области 1.3-1.7 зубов, альвеолярный гребень средней ширины с пологим вестибулярным скатом, экзостозы отсутствуют. Основным диагнозом в данной клинической ситуации является</p> <p>K05.1 Простой маргинальный гингивит</p>	K08.1 Потеря зубов вследствие удаления;	№5 413

	<p>K08.1 Частичное вторичное отсутствие зубов на нижней и верхней челюстях, осложненное хроническим генерализованным пародонтитом средней степени тяжести</p> <p>K08.1 Потеря зубов вследствие удаления;</p> <p>K08.2 Атрофия альвеолярного края в области отсутствующих зубов 1.4, 1.5, 1.6, 1.7</p> <p>K00.00 Частичная адентия (гиподентия; олигодентия)</p>		
4.	<p>На прием к стоматологу обратилась мама с жалобами на наличие пятен на зубах у ребёнка 8 лет. При осмотре полости рта на центральных резцах в области режущего края и на буграх первых моляров расположенные симметрично белые пятна, поверхность эмали в области пятен блестящая, гладкая при зондировании. В 5 месяцев ребенок перенес кишечную инфекцию в тяжелой форме</p> <p>Выберите вариант предварительного диагноза.</p> <p>А) Флюороз Б) Гипоплазия В) Эрозия</p>	А) Гипоплазия	№5, стр 276-277
5.	<p>Ситуация</p> <p>На приём к врачу-стоматологу обратилась пациентка 29 лет.</p> <p>Жалобы на</p> <p>кровоточивость десен во время чистки зубов.</p> <p>Анамнез заболевания</p> <p>Кровоточивость периодически усиливается, беспокоит около полугода.</p> <p>В последние две недели болезненность и кровоточивость десен усилились.</p> <p>Анамнез жизни</p> <p>Аллергические реакции отрицает.</p> <p>Наличие инфекционных заболеваний (ВИЧ, сифилис, гепатит) отрицает.</p> <p>Вредные привычки отрицает.</p> <p>Объективный статус</p> <p>Внешний осмотр: общее состояние удовлетворительное, лицо симметрично, регионарные лимфоузлы нормальных размеров, безболезненны, не спаяны с</p>	14 дней	№5, стр.360-368

	<p>подлежащими тканями, кожные покровы физиологической окраски, открывание рта свободное.</p> <p>Осмотр полости рта: слизистая оболочка рта, дёсен, альвеолярных отростков и нёба бледно-розового цвета, умеренно увлажнена.</p> <p>Прикус: физиологический.</p> <p>Слизистая оболочка десны гиперемирована, отечна, гигиенический индекс Силнесс-Лое = 3.0.</p> <p>Результаты клинических методов обследования</p> <p>Осмотр Слизистая оболочка десны гиперемирована, отечна, кровоточит при зондировании. Мягкие наддесневые зубные отложения в области всех зубов.</p> <p>Сбор анамнеза Пациент отмечает кровоточивость при чистке зубов, при отсутствии обращений к стоматологу кровоточивость десны при приеме пищи.</p> <p>Результаты дополнительного метода обследования</p> <p>Ортопантомография На ортопантомограмме деструкция межальвеолярных перегородок не наблюдается.</p> <p>Диагноз K05.10 Простой маргинальный гингивит В комплексном лечении хронического гингивита курс применения ополаскивателей с антисептиками составляет до (в днях)</p> <p>7</p> <p>90</p> <p>5</p> <p>14</p>		
--	--	--	--

Вопросы с развёрнутым ответом

№	Содержание задания	Правильный ответ	Источник
1.	При удалении зубов придерживаются	1)Наложение щипцов.	№5 стр. 511

	следующей последовательности	<p>2) Продвижение щёчек щипцов.</p> <p>3) Смыкание (фиксация) щипцов.</p> <p>4) Вывихивание зуба (методом люксации или ротации).</p> <p>5) Извлечение (тракция) зуба</p>	
2.	Рабочее время это	Период времени от момента, когда стоматологический материал достиг консистенции, необходимой для его применения, до момента, когда он приобретает свойства, препятствующие дальнейшим манипуляциям с ним. требуемым для достижения оптимальных результатов	№14 7
3.	Антисептика-это	Комплекс лечебно-профилактических мероприятий, направленных на уничтожение микробов в ране или в организме в целом	№ 2 Стр.6
4.	В стоматологическую поликлинику обратился пациент Г., 45 лет, с жалобами на самопроизвольную боль в 27 зубе, возникающую без видимых причин, иррадиирующую по ходу тройничного нерва (в висок). Боль усиливается при приеме пищи, ходьбе. Больной отмечает чувство тяжести в области 27 зуба. Анамнез: впервые боли в 27зубе появились несколько лет назад, с годами усиливаются, приступы становятся более продолжительными. Больной отмечает большую частоту приступов весной и осенью.	Конкрементозный пульпит 27 зуба . Сдавление сосудисто-нервного пучка конкрементом, нарушением микроциркуляции в пульпе, застойными явлениями.	№5, стр.306-325

	Объективно: общее состояние удовлетворительное, кожные покровы чистые, физиологической окраски, лицо симметричное. В полости рта СОПР бледно-розовая, без патологических изменений. Коронка 27 зуба интактная, «звонкая». В период приступа возникает гиперемия кожных покровов в области левой щеки, слезотечение слева. Поставьте диагноз. Объясните механизм возникновения болевого синдрома.		
5.	Дистопия - это	Неправильное положение зуба, возникающее в процессе его прорезывания	№5 стр. 514

УК-1 Способен критически и системно анализировать, определять возможности и способы применения достижения в области медицины и фармации в профессиональном контексте

Результаты освоения ОП (компетенции)	Результаты обучения по дисциплине
	Владеть
УК-1 Способен критически и системно анализировать, определять возможности и способы применения достижения в области медицины и фармации в профессиональном контексте	Навыками сбора, обработки, критического анализа и систематизации профессиональной информации, навыками выбора методов и средств решения профессиональных задач, навыками управления информацией (поиск, интерпретация, анализ информации, в т.ч. Из множественных источников, владеть компьютерной техникой, получать информацию из различных источников работать с информацией в глобальных компьютерных сетях.

Задания закрытого типа

№	Содержание задания	Правильный ответ	Источник
Выберите один правильный ответ			
1.	В СВЯЗИ С ПОЛНОЙ УТРАТОЙ ЗУБОВ УГОЛ НИЖНЕЙ ЧЕЛЮСТИ 1) уменьшается	2) увеличивается	№5 422

	<p>2) увеличивается</p> <p>3) не изменяется</p> <p>4) деформируется</p>		
2.	<p>У детей до 3-х лет кариесом чаще поражаются:</p> <p>а) резцы верхней челюсти</p> <p>б) моляры верхней челюсти</p> <p>в) моляры нижней челюсти</p> <p>г) резцы нижней челюсти</p>	А) резцы верхней челюсти	№5, стр 243-276
Выберите несколько правильных ответов			
1.	<p>Дополнительными аппаратными методами обследования при диагнозе кариес дентина являются (выберите 3)</p> <p>Реопародонтография</p> <p>визиография</p> <p>лазерная диагностика</p> <p>электроодонтометрия</p> <p>денситометрия</p> <p>определение окклюзионных контактов методом T-Scan</p> <p>электромиография</p>	<p>лазерная диагностика</p> <p>электроодонтометрия</p> <p>визиография</p>	№5, стр.243-275
2.	<p>У больных с травмой челюстно-лицевой области необходимо:</p> <p>А) уточнить обстоятельства травмы;</p> <p>Б) выявить возможное алкогольное опьянение или наркотическую интоксикацию в момент травмы;</p> <p>В) отметить, были ли потеря сознания (на какое время), тошнота, рвота, головокружение, кровотечение из носа, ушей;</p> <p>Г) уточнить характер оказания помощи;</p>	<p>А) уточнить обстоятельства травмы;</p> <p>Б) выявить возможное алкогольное опьянение или наркотическую интоксикацию в момент травмы;</p> <p>В) отметить, были ли потеря сознания (на какое время), тошнота, рвота, головокружение, кровотечение из носа,</p>	№ 5, стр. 48

	Д) выяснить время и дозу введения больному противостолбнячной сыворотки или столбнячного анатоксина. Е) Напоить водой	ушей; Г) уточнить характер оказания помощи; Д) выяснить время и дозу введения больному противостолбнячной сыворотки или столбнячного анатоксина.	
Установите последовательность/Сопоставьте понятия			
1.	028. ЭТАПЫ ПОЛУЧЕНИЯ АНАТОМИЧЕСКИХ СЛЕПКОВ ВКЛЮЧАЮТ [1]. оформление краев слепка [2]. выбор слепочного материала [3]. подбор стандартной ложки [4]. замешивание слепочного материала [5]. изготовление индивидуальной ложки [6]. выведение ложки со слепком [7]. оценку слепка [8]. установку ложки со слепочным материалом	32481675	№14 32

Задания открытого типа

Ситуационные задачи/кейсы

№	Содержание задания	Правильный ответ	Источник
1.	В средней общеобразовательной школе среди детей проводится внедрение комплексной программы профилактики основных стоматологических заболеваний с применением полоскания полости рта 0,2% раствором фторида натрия Укажите к каким методам фторидпрофилактики кариеса, эндогенным или экзогенным, относится данный метод А) Данный метод относится к местным методам фторидпрофилактики	А) Данный метод относится к местным методам фторидпрофилактики кариеса зубов.	№5, стр. 719-725

	<p>кариеса зубов. Б) Данный метод относится к общим методам фторидпрофилактики кариеса зубов.</p>		
2.	<p>Ситуация На приём к врачу-стоматологу обратилась пациентка С. 36 лет.</p> <p>Жалобы На боль ноющую, самопроизвольную в области жевательных зубов справа от всех температурных раздражителей, проходящую только после приема обезболивающих препаратов.</p> <p>Анамнез заболевания К врачу-стоматологу обращается нерегулярно, последний визит – 2 года назад.</p> <p>Боль в зубе 4.6 беспокоит около 5 дней.</p> <p>Анамнез жизни Перенесённые заболевания: ОРВИ, ОРЗ, хронический гастрит.</p> <p>Наследственность: у матери заболевание пародонта.</p> <p>Вредные привычки: нет</p> <p>Аллергоанамнез: на цитрусовые</p> <p>Туберкулёз, гепатит, ВИЧ, сифилис отрицает.</p> <p>Объективный статус Внешний осмотр.</p> <p>Состояние удовлетворительное.</p> <p>Конфигурация лица не изменена. Кожные покровы чистые. Открывание рта свободное, в полном объёме – 5 см. Регионарные лимфоузлы не увеличены, безболезненные, мягко-эластичной консистенции, не спаяны с окружающими тканями. Слизистая оболочка рта, альвеолярных отростков и нёба бледно-розового цвета, умеренно увлажнена.</p> <p>Слизистая оболочка десны и переходной складки в проекции 4.6 зуба бледно-розовая, безболезненная при пальпации, нарушения зубодесневого прикрепления при зондировании не отмечено.</p> <p>Прикус: патологический.</p> <p>Локальный статус.</p> <p>4.6 зуб – на жевательной поверхности старая пломба с нарушением краевого прилегания</p>	Хронический пульпит	№5, стр.306-325

	<p>по границе, в межзубном пространстве между 4.6 и 4.5 остатки пищи, реакция на холодовые раздражители положительная, проходящая не сразу после устранения раздражителя. На ортопантограмме обнаружена скрытая глубокая кариозная полость на медиальной поверхности 4.6. Предполагаемым диагнозом является _____ зуба 4.6</p> <p>Кариес дентина</p> <p>Хронический апикальный периодонтит</p> <p>Локализованный пародонтит</p> <p>Хронический пульпит</p>		
3.	<p>Пациент 37 лет, в анамнезе аллергия на анилиновые красители. Через 20 минут после местной анестезии лидокаином в стоматологическом кресле, почувствовал: интенсивный зуд всей поверхности кожи; затем на коже появились гиперемированные участки сыпи, выступающие над ее поверхностью. При этом отмечалось: нарастающая слабость, головокружение и головная боль, тошнота, повышение температуры тела – 37,5 °С, АД 100/60 мм.рт. ст., ЧСС 100 в мин., ЧД 20 экс. в мин. После проведенной неотложной терапии все явления исчезли.</p> <p>Чем, в наибольшей степени, опасно развитие подобного состояния?</p> <p>А) развитием коллапса, Б) развитием инсульта, В) развитием инфаркта миокарда, Г) возможным развитием отека Квинке в области дыхательных путей и асфиксией.</p>	<p>Г) возможным развитием отека Квинке в области дыхательных путей и асфиксией.</p>	№5, стр. 233
4.	<p>Ситуация</p> <p>На приём к врачу-стоматологу-ортопеду обратилась пациентка 46 лет.</p> <p>Жалобы на</p> <p>затруднённое пережёвывание пищи в связи с</p>	<p>Припасовку индивидуальной ложки проводят с помощью проб</p> <p>4 Гербста</p> <p>Анатомический оттиск</p>	№5 447

<p>отсутствием зубов на верхней и нижней челюстях.</p> <p>Анамнез заболевания К врачу-стоматологу обращалась более 5 лет назад.</p> <p>Зубы лечились и удалялись в течение жизни по поводу кариеса и его осложнений.</p> <p>Анамнез жизни Наследственность: неотягощена.</p> <p>Аллергоанамнез: со слов пациента, неотягощён.</p> <p>Артериальная гипертензия.</p> <p>Объективный статус Данные внешнего осмотра: конфигурация лица изменена за счет выраженных носогубных складок и опущения углов рта.</p> <p>Прикус: соотношение челюстей по ортогнатическому типу.</p> <p>Слизистая оболочка рта: бледно-розового цвета, умеренно увлажнена.</p> <p>Локальный статус.</p> <p>На верхней челюсти: отсутствуют все зубы. Незначительная атрофия альвеолярных гребней. Имеется полный съёмный пластиночный протез, неудовлетворяющий клиническим требованиям.</p> <p>На нижней челюсти: отсутствуют все зубы. Выраженная равномерная атрофия альвеолярный гребней. Имеется полный съёмный пластиночный протез, неудовлетворяющий клиническим требованиям.</p> <p>Расстояние между состоянием относительного физиологического и привычной окклюзией – 8 мм (анатомо-физиологический метод).</p> <p>Результаты дополнительного метода обследования Ортопантомография По данным ортопантограммы: отсутствие всех зубов на верхней и нижней челюсти.</p> <p>Диагноз K08.2 Атрофия беззубого альвеолярного гребня</p> <p>Припасовку индивидуальной ложки проводят с помощью проб</p> <p>1. Суппле</p>	<p>для изготовления съёмных пластиночных протезов получают с использованием 3 альгинатной массы</p>	
---	--	--

	<p>2. Воронова 3. Шредера 4. Гербста</p> <p>Анатомический оттиск для изготовления съёмных пластиночных протезов получают с использованием</p> <p>1. А-силиконовой массы 2. гипса 3. альгинатной массы 4. С-силиконовой массы</p>		
5.	<p>На профилактическом осмотре ребенка 3,5 года обнаружена кариозная полость 75 зуба на жевательной поверхности средней глубины. Эмаль белая, края полости истончены, подрыты, дентин соломенного цвета, влажный, легко удаляется экскаватором. Реакция на холод непродолжительная, зондирование болезненно по эмалево-дентинной границе. Из анамнеза: токсикоз в первом триместре беременности мамы, постоянные стрессовые ситуации, преждевременные роды (7 месяцев), искусственное вскармливание со 2 месяца. ИГ=2</p> <p>Поставьте предварительный диагноз.</p> <p>А)Средний кариес, декомпенсированная форма Б)Глубокий кариес, декомпенсированная форма В)Средний кариес субкопменсированная форма</p>	А)Средний кариес, декомпенсированная форма	№5, стр.243-276

Вопросы с развёрнутым ответом

№	Содержание задания	Правильный ответ	Источник
1.	<p>Больной 3., 32 года, направлен для профилактического осмотра в клинику терапевтической стоматологии. Жалоб на боли нет. Анамнез заболевания. К врачу-стоматологу не обращался. Анамнез жизни: считает себя практически</p>	<p>Методы профилактики: ограничение приема углеводов, режим питания, гигиена полости рта, устранение зубочелюстных</p>	№7, стр.22-50

	здоровым, 2 месяца назад приехал на Дальний Восток. Объективно: 14 – на вестибулярной поверхности в пришеечной области неглубокая кариозная полость, заполненная размягченной эмалью. Зонд погружается на 1 мм, зондирование болезненно. Реакция на холодное болезненна. После болезненного препарирования кариозная полость 1,5-1,8 мм. Данные ЭОД - 4 мкА. Проба с метиленовой синью положительная, диаметр пятна до препарирования 2мм. Гигиеническое состояние полости рта неудовлетворительное. Расскажите о методах профилактики данной патологии.	деформаций, закрытие фиссур и слепых ямок.	
2.	Полуретенция - это	Неполное прорезывание зуба	№5 стр. 514
3.	Артикулятор это	Устройство, в котором фиксируют модели/гипсовые модели верхней и нижней челюстей, в предписанном соотношении, для того чтобы имитировать все или часть движений нижней челюсти	№14 24
4.	Гингивит у детей – это	воспалительное заболевание десен, возникающее вследствие неблагоприятного воздействия общих и местных факторов и не сопровождающееся нарушением зубодесневого соединения.	№5 Стр.360-368
5.	Предстерилизационная очистка-это	Удаление загрязнений с изделий медицинского назначения, подлежащих стерилизации.	№2, стр. 7

УК-3 Способен руководить работой команды врачей, среднего и младшего медицинского персонала, организовывать процесс оказания медицинской помощи населению

Результаты освоения ОП (компетенции)

Результаты обучения по дисциплине

	Знать
УК-3 Способен руководить работой команды врачей, среднего и младшего медицинского персонала, организовывать процесс оказания медицинской помощи населению	Морально-этические нормы, правила и принципы профессионального врачебного поведения, права пациента и врача, основные этические документы международных и отечественных профессиональных медицинских ассоциаций и организаций.

Задания закрытого типа

№	Содержание задания	Правильный ответ	Источник
Выберите один правильный ответ			
1.	Система профилактических мероприятий, направленных на предупреждение попадания микроорганизмов в рану, органы и ткани больного в процессе любых врачебных мероприятий А) Асептика Б) Антисептика В) Дезинфекция	А) Асептика	№ 5, стр. 89
2.	ОТСУТСТВИЕ СНИЖЕНИЯ ВЫСОТЫ НИЖНЕЙ ТРЕТИ ЛИЦА ПРИ КОМПЕНСИРОВАННОЙ ФОРМЕ ПАТОЛОГИЧЕСКОЙ СТИРАЕМОСТИ ЗУБОВ ОБУСЛОВЛЕНО 1) смещением нижней челюсти 2) ростом альвеолярного отростка челюстей 3) изменением взаимоотношений элементов ВНЧС 4) выдвиганием	2) ростом альвеолярного отростка челюстей	№5 472
Выберите несколько правильных ответов			
1.	Клинические формы флюороза: а) меловидно-крапчатая б) эрозивная в) бороздчатая г) «гипсовые» зубы	А) меловидно-крапчатая Б) эрозивная	№5, стр 276-277
2.	Функции тканей пародонта: А) барьерная б) пластическая в) Трофическая	б) пластическая в) Трофическая г) Пластическая д) регулирующая,	№5, стр.358-360

	г) Пластическая д) регулирующая, нейросенсорная е) амортизирующая, опорно-удерживающая	нейросенсорная е)амортизирующая, опорно-удерживающая	
	Установите последовательность/Сопоставьте понятия		
1.	<p>1) Для острых воспалительных процессов челюстно-лицевой области при поверхностной локализации воспаления характерны</p> <p>2) Для хронического воспалительного процесса характерно:</p> <p>А) инфильтрация и отёк в зоне воспаления в виде припухлости (tumor); гиперемия кожи, слизистой оболочки над очагом воспаления (rubor); местное повышение температуры тканей (calor); при локализации воспалительного процесса в области дна полости рта, языка, мягкого нёба появляются нарушения функций глотания, дыхания, речи (funcio lease).</p> <p>Б) Длительность около 2 мес, может сопровождаться образованием свищей с отхождением костных секвестров.</p>	1А 2Б	№ 5, стр. 511

Задания открытого типа

Ситуационные задачи/кейсы

№	Содержание задания	Правильный ответ	Источник
1.	<p>Ситуация На приём к врачу-стоматологу-ортопеду обратилась пациентка 35 лет.</p> <p>Жалобы на эстетический дефект в области фронтальной группы зубов верхней челюсти.</p> <p>Анамнез заболевания К врачу-стоматологу обращалась год назад по поводу реставрации фронтальной группы зубов верхней челюсти.</p>	<p>Основной задачей ортопедического лечения при частичном дефекте твёрдых тканей коронки зуба является</p> <p>восстановление коронковой части зуба</p> <p>Основным методом</p>	№5 240

<p>Анамнез жизни Наследственность: неотягощена.</p> <p>Аллергоанамнез: неотягощён.</p> <p>Туберкулёз, гепатит, ВИЧ отрицает.</p> <p>Объективный статус Общее состояние: удовлетворительное.</p> <p>Внешний осмотр: конфигурация лица не изменена, кожные покровы чистые, без патологических изменений, регионарные лимфатические узлы при пальпации не увеличены, безболезненны, мягкие, подвижные. Открывание рта свободное.</p> <p>Осмотр полости рта. Слизистая оболочка бледно-розового цвета, умеренно увлажнена.</p> <p>Прикус: ортогнатический.</p> <p>Локальный статус:</p> <p>1.3, 1.2, 1.1, 2.1, 2.2, 2.3 – множественные композитные реставрации с нарушенным краевым прилеганием, наблюдаются сколы пломб в области режущего края, индекс разрушения окклюзионной поверхности зубов (ИРОПЗ) равен 65%. Перкуссия зубов безболезненна, подвижность в пределах физиологической нормы.</p> <p>Результаты дополнительного метода обследования Радиовизиография На радиовизиограмме: 1.3, 1.2, 1.1, 2.1, 2.2, 2.3 зубов:</p> <p>корневые каналы запломбированы на протяжении всей длины корня;</p> <p>периапикальные ткани без видимых изменений (изменений в периапикальных тканях не выявлено).</p> <p>Диагноз K02.8 Другой кариес</p> <p>Основной задачей ортопедического лечения при частичном дефекте твёрдых тканей коронки зуба является</p> <ol style="list-style-type: none"> 1 контроль obturации корневого канала 2 восстановление коронковой части зуба 3 устранение нарушения краевого прилегания пломбы 4 рентгенологический контроль прохождения корневого канала <p>Основным методом восстановления</p>	<p>восстановления коронковой части зуба в данной клинической ситуации является изготовление</p> <p>коронки</p>	
--	---	--

	<p>коронковой части зуба в данной клинической ситуации является изготовление</p> <ol style="list-style-type: none"> 1 штифтово-культевой вкладки 2 керамической вкладки 3 композитной вкладки 4 коронки 		
2.	<p>В детскую стоматологическую клинику обратился пациент К., 14 лет с жалобами на наличие белых пятен на зубах. Из анамнеза: в возрасте с 3-х до 5 лет ребенок проживал с родителями в другой местности. Со слов родителей, зубы прорезались с измененной эмалью. Объективно: блестящие пятна в виде штрихов и полосок на всех постоянных зубах. При зондировании пятна плотные. Выберите вариант предварительного диагноза. А) Гипоплазия бороздчатая форма Б) Флюороз штриховая форма В) Флюороз пятнистая форма</p>	Б) Флюороз штриховая форма	№5, стр 276-277
3.	<p>Ситуация На приём к врачу-стоматологу обратилась пациентка 29 лет.</p> <p>Жалобы на</p> <p>кровоточивость десен во время чистки зубов.</p> <p>Анамнез заболевания Кровоточивость периодически усиливается, беспокоит около полугода.</p> <p>В последние две недели болезненность и кровоточивость десен усилились.</p> <p>Анамнез жизни Аллергические реакции отрицает.</p> <p>Наличие инфекционных заболеваний (ВИЧ, сифилис, гепатит) отрицает.</p> <p>Вредные привычки отрицает.</p> <p>Объективный статус Внешний осмотр: общее состояние удовлетворительное, лицо симметрично, регионарные лимфоузлы нормальных размеров, безболезненны, не спаяны с подлежащими тканями, кожные покровы физиологической окраски, открывание рта свободное. Осмотр полости рта: слизистая оболочка рта, дёсен, альвеолярных отростков и нёба бледно-розового цвета, умеренно увлажнена.</p> <p>Прикус: физиологический.</p>	антисептические препараты	№5, стр.360-368

	<p>Слизистая оболочка десны гиперемирована, отечна, гигиенический индекс Силнесс-Люе = 3.0.</p> <p>Результаты клинических методов обследования Осмотр Слизистая оболочка десны гиперемирована, отечна, кровоточит при зондировании. Мягкие наддесневые зубные отложения в области всех зубов.</p> <p>Сбор анамнеза Пациент отмечает кровоточивость при чистке зубов, при отсутствии обращений к стоматологу кровоточивость десны при приеме пищи.</p> <p>Результаты дополнительного метода обследования Ортопантомография На ортопантомограмме деструкция межальвеолярных перегородок не наблюдается.</p> <p>Основу терапии в данной клинической ситуации составляют</p> <p>витамины</p> <p>антисептические препараты</p> <p>антибиотики</p> <p>противогрибковые препараты</p>		
4.	<p>Больной К., 41 год, обратился в поликлинику с жалобами на боль и ограничение движения нижней челюсти, затруднение при приеме пищи. Из анамнеза: пять дней назад дома, упал, ударился лицом о твердый предмет, сознание не терял, тошноты, рвоты не было.</p> <p>При осмотре: нарушение прикуса, разрыв слизистой оболочки десны между 3.5 и 3.6. зуб. На рентгенограмме определяется ровная линия перелома, проходящая вертикально по отношению к телу нижней челюсти.</p> <p>Укажите основные факторы, влияющие на смещение отломков:</p>	<p>а) направление силы удара б) сила тяги жевательных мышц в) сила тяжести отломков г) характер плоскости перелома</p>	№5 стр.572

	<p>а) направление силы удара б) сила тяги жевательных мышц в) сила тяжести отломков г) характер плоскости перелома д) возраст пациента е) наличие общих заболеваний организма</p>		
5.	<p>Ситуация На приём к врачу-стоматологу-ортопеду обратилась пациентка 24 года.</p> <p>Жалобы на отлом коронковой части зуба 4.6, затрудненное пережевывание пищи.</p> <p>Анамнез заболевания Проведено эндодонтическое лечение около двух лет назад.</p> <p>Ранее не протезировалась.</p> <p>Анамнез жизни ОРВИ, ОРЗ, ветряная оспа, туберкулез, сифилис, ВИЧ, гепатит В и С отрицает.</p> <p>Аллергологический анамнез не отягощен.</p> <p>Вредные привычки – отрицает.</p> <p>Профессиональные вредности отсутствуют.</p> <p>Объективный статус Внешний осмотр: без видимых изменений</p> <p>Прикус: ортогнатический.</p> <p>Слизистая оболочка бледно-розового цвета, умеренно увлажнена.</p> <p>Коронковая часть зубов 4.6; 4.7 восстановлена пломбами большого объема. На зубе 4.6 скол собственных тканей зуба.</p> <p>Результаты дополнительного метода обследования Рентгенография На прицельной рентгенограмме каналы зубов 4.6; 4.7 запломбированы до апикального отверстия, изменения в периапикальных тканях отсутствуют.</p> <p>Результаты метода обследования 2-4 мм У данного пациента разница высоты нижнего отдела лица в состоянии относительного физиологического покоя и при смыкании зубных рядов в положении центральной окклюзии составляет 2 мм.</p>	<p>Для группы жевательных зубов показанием к изготовлению искусственной коронки является значение ИРОПЗ (индекс разрушения окклюзионной поверхности зуба)</p> <p>3 >0,6</p>	№ 14 33

<p>Диагноз K02.1 Кариес дентина зуба 4.6</p> <p>Для группы жевательных зубов показанием к изготовлению искусственной коронки является значение ИРОПЗ (индекс разрушения окклюзионной поверхности зуба)</p> <p>1 >0,8 2 >0,4 3 >0,6 4 >0,2</p>		
---	--	--

Вопросы с развёрнутым ответом

№	Содержание задания	Правильный ответ	Источник
1.	Герметизация фиссур – это	стоматологическая процедура, направленная на то, чтобы снизить риск возникновения кариозного поражения эмали у детей.	№7, стр.79-84
2.	Стерилизация- это	Стерилизация- это процедура, при которой полностью уничтожаются все живые микроорганизмы (бактерии и их споры, грибы, вибрионы) на любом неживом объекте или инструменте.	№2, стр. 7
3.	Воспалительная реакция гиперергического типа	развивается при низком уровне неспецифической реактивности, значительной вирулентности микрофлоры и выраженной сенсibilизации организма.	№5 стр. 511
4.	Замковое крепление; аттачмен это	Часть зубного протеза, обеспечивающая его удерживание за счет соединения матрицы и патрицы	№14 37
5.	Этапы неинвазивной методики герметизации фиссур герметиком светового отверждения:	очищение жевательной поверхности зуба; изоляция зуба от слюны; высушивание зуба;	№7, стр.79-84

		протравливание эмали ортофосфорной кислотой в течение 15-20 сек; удаление кислоты с жевательной поверхности зуба; повторная изоляция от слюны и высушивание; внесение и распределение герметика по фиссурно-ямочной сети, отверждение герметика с помощью полимеризационной лампы, проверка окклюзионной высоты прикуса.	
--	--	--	--

УК-3 Способен руководить работой команды врачей, среднего и младшего медицинского персонала, организовывать процесс оказания медицинской помощи населению

Результаты освоения ОП (компетенции)	Результаты обучения по дисциплине
	Уметь
УК-3 Способен руководить работой команды врачей, среднего и младшего медицинского персонала, организовывать процесс оказания медицинской помощи населению	Ориентироваться в нормативно- правовых актах о труде, применять нормы трудового законодательства в конкретных практических ситуациях. Защищать гражданские права врачей и пациентов. Выстраивать и поддерживать рабочие отношения с членами коллектива.

Задания закрытого типа

№	Содержание задания	Правильный ответ	Источник
Выберите один правильный ответ			
1.	КОЭФФИЦИЕНТ ОТРАЖЕНИЯ СВЕТА С ПОВЕРХНОСТЕЙ СТЕН В СТОМАТОЛОГИЧЕСКОМ КАБИНЕТЕ НЕ ДОЛЖЕН БЫТЬ НИЖЕ (%): а) 10 б) 20 в) 30 г) 40	г)	№2, стр. 45-55

	д) 50		
2.	МЕНТАЛЬНОЕ ОТВЕРСТИЕ НАХОДИТСЯ: А) под клыком Б) под первым премоляром В) под вторым премоляром или между первым и вторым премоляром Г) между вторым премоляром и первым моляром	В) под вторым премоляром или между первым и вторым премоляром	№5 стр. 236
Выберите несколько правильных ответов			
1.	ПРИ I СТЕПЕНИ ПАТОЛОГИЧЕСКОЙ СТИРАЕМОСТИ ЗУБОВ ПОКАЗАНО ПРИМЕНЕНИЕ 1) вкладок 2) пломб 3) пластиночных протезов 4) штифтовых конструкций 5) искусственных коронок	1) вкладок 2) пломб 5) искусственных коронки	№5 395
2.	При кариеса в стадии пятна эмали: А) гладкая, зондирование болезненно Б) гладкая В) зондирование безболезненно Г) шероховатая	Б) гладкая В) зондирование безболезненно	№5, стр 243-276
Установите последовательность/Сопоставьте понятия			
1.	КЛИНИКА ХРОНИЧЕСКОГО ФИБРОЗНОГО ПУЛЬПИТА ХАРАКТЕРИЗУЕТСЯ: Клиника при ОСТРЫХ ФОРМАх ПУЛЬПИТА характеризуется:	а) болью от холодного раздражителя б) длительностью течения в) самопроизвольная г) от холодного, длительно не проходящая после устранения раздражителя	№5,стр.306-325

Задания открытого типа

Ситуационные задачи/кейсы

№	Содержание задания	Правильный ответ	Источник
1.	Больной К., 41 год, обратился в поликлинику с жалобами на боль и	б) наблюдается, как правило	№5 стр.572

	<p>ограничение движения нижней челюсти, затруднение при приеме пищи. Из анамнеза: пять дней назад дома, упал, ударился лицом о твердый предмет, сознание не терял, тошноты, рвоты не было.</p> <p>При осмотре: нарушение прикуса, разрыв слизистой оболочки десны между 3.5 и 3.6. зуб. На рентгенограмме определяется ровная линия перелома, проходящая вертикально по отношению к телу нижней челюсти.</p> <p>Разрыв сосудисто-нервного пучка при таком типе перелома нижней челюсти:</p> <p>а) возможен б) наблюдается, как правило в) не происходит</p>		
2.	<p>Анамнез заболевания 3.5 зуб был удалён 3 месяца назад в результате осложнения кариеса.</p> <p>Анамнез жизни Считает себя практически здоровым, аллергоанамнез не отягощен</p> <p>Объективный статус Внешний осмотр: конфигурация лица не нарушена. Регионарные лимфатические узлы не пальпируются.</p> <p>Осмотр полости рта: слизистая оболочка рта бледно-розового цвета, умеренно увлажнена.</p> <p>Прикус: патологический.</p> <p>Локальный статус: отсутствует 3.5 зуб.</p> <p>Диагноз К08.1 Потеря зубов вследствие несчастного случая, удаления или локальной периодонтальной болезни</p> <p>Для изготовления каркаса металлокерамических мостовидных протезов применяют сплавы: золотые, серебряно-палладиевые, а также</p> <p>1 молибденовые и латунные 2 керамические и оловянные 3 кобальто-хромовые и никель-хромовые 4 платиновые и титановые</p>	3 кобальто-хромовые и никель-хромовые	№5 408
3.	<p>На профилактический осмотр в детскую стоматологическую поликлинику пришел пациент П. 8 лет. При осмотре: на 1.2, 2.2</p>	А) Начальный кариес (очаговая деминерализация эмали)	№5, стр 243-276

	<p>зубах в пришеечной области определяются меловидные пятна, поверхность эмали в области очагов поражения шероховатая, блеск эмали отсутствует. При окрашивании очагов поражения 2% водным раствором метиленового синего эмаль окрасилась в более интенсивный цвет. Десневые сосочки и маргинальная десна в области фронтальных зубов верхней и нижней челюсти гиперемированы, отечны. Индекс гигиены полости рта РНР = 3,5. Из анамнеза известно, что ребенок чистит зубы 1 раз в день - утром, совершая зубной щеткой горизонтальные движения, регулярно использует гигиеническую зубную пасту.</p> <p>Назовите заболевание, которому соответствует данная клиническая картина поражения</p> <p>А) Начальный кариес (очаговая деминерализация эмали) Б) Средний кариес В) Флюороз</p>		
4.	<p>В стоматологическую поликлинику обратился пациент Г., 28 лет, с жалобами на отлом коронки зуба во фронтальном отделе верхней челюсти слева. Анамнез: со слов пациента, 2.1 зуб не беспокоил. Несколько лет назад на боковой поверхности зуба появилась кариозная полость. Пациент к врачу-стоматологу за лечением не обращался. Два часа назад, во время приема пищи, произошел отлом коронки 2.1 зуба, появились боли и пациент обратился за помощью в стоматологическую поликлинику.</p> <p>Объективно: общее состояние удовлетворительное, кожные покровы чистые, физиологической окраски, лицо симметричное. В полости рта СОПР бледно-розовая, без патологических изменений. Коронка 2.1 зуба разрушена на 1/3, полость зуба вскрыта, пульпа кровоточит. Зондирование вскрытой точки резко болезненно, перкуссия безболезненная, реакция на температурный раздражитель (холодную воду) болезненна, быстропроходящая. Что наиболее целесообразно применять с целью медикаментозной обработки корневого канала?</p> <p>1 гипохлорит натрия 2 противогрибковые препараты 3 антибиотики 4 витамины</p>	<p>Раствор гипохлорита натрия.</p>	<p>№5, стр. 306-325</p>
5.	<p>Больной К., 41 год, обратился в поликлинику с жалобами на боль и</p>	<p>а) подвижность зуба б) болезненная</p>	<p>№5 стр.572</p>

	<p>ограничение движения нижней челюсти, затруднение при приеме пищи. Из анамнеза: пять дней назад дома, упал, ударился лицом о твердый предмет, сознание не терял, тошноты, рвоты не было.</p> <p>При осмотре: нарушение прикуса, разрыв слизистой оболочки десны между 3.5 и 3.6. зуб. На рентгенограмме определяется ровная линия перелома, проходящая вертикально по отношению к телу нижней челюсти.</p> <p>Укажите наиболее характерный клинический признак расположения зуба в щели перелома:</p> <p>а) подвижность зуба б) болезненная перкуссия зуба в) подвижность зуба вместе с отломком г) отломок подвижен, зуб устойчив д) разрыв слизистой оболочки в области перелома.</p>	<p>перкуссия зуба в) подвижность зуба вместе с отломком д) разрыв слизистой оболочки в области перелома.</p>	
--	--	--	--

Вопросы с развёрнутым ответом

№	Содержание задания	Правильный ответ	Источник
1.	Консольная часть протоза это	Часть несъемного частичного протеза, выходящая неприкрепленной за пределы опорного зуба (с односторонней опорой)	№14 24
2.	Девитализация – это	стоматологическая процедура, которая предполагает частичное или полное удаление пульпы зуба, после чего проводится лечение корневого канала.	№5, стр. 325-334
3.	Больная М., 20 лет, обратилась в клинику терапевтической стоматологии с целью санации полости рта. Анамнез заболевания. Ранее зубы не болели. Кариозную	Прогрессирующая деминерализация твердых тканей зуба под действием органических кислот, образование	№5, стр.243-275

	<p>полость обнаружила 5 месяцев назад. К врачу-стоматологу не обращалась. Анамнез жизни. Считает себя практически здоровой. Объективно: 26 – на жевательной поверхности кариозная полость, заполненная остатками пищи и размягченным пигментированным дентином. Полость зуба не вскрыта, зондирование слабо болезненно по всему дну. Реакция холодную воду слабо болезненна. Перкуссия 26 безболезненная. Слизистая оболочка переходной складки в области верхушек корней 26 – бледно-розовая, влажная, безболезненная при пальпации. Лимфатические узлы без патологических изменений. Данные ЭОД 10 Мка. Гигиеническое состояние удовлетворительное. Этиология, патогенез данного заболевания.</p>	<p>которых связано с деятельностью микроорганизмов. Патогенез: частое употребление углеводов, плохая гигиена полости рта, кариесогенные микроорганизмы, зубной налет, зубная бляшка, накопление органических кислот под зубной бляшкой --- деминерализация эмали.</p>	
4.	Ретенция - это	Задержку прорезывания сформированного зуба	№5 стр. 514
5.	Керамическая глазурь это	Керамический материал с низкой температурой спекания, который наносят тонким прозрачным слоем на поверхность коронки или зубного протеза для имитации блеска (отражательных свойств) натуральных зубов	№14 27

УК-3 Способен руководить работой команды врачей, среднего и младшего медицинского персонала, организовывать процесс оказания медицинской помощи населению

Результаты освоения ОП (компетенции)	Результаты обучения по дисциплине
	Владеть
УК-3 Способен руководить работой команды врачей, среднего и младшего медицинского персонала, организовывать процесс оказания медицинской помощи населению	Знаниями организационной структуры, управленческой и экономической деятельности медицинских организаций, анализировать показатели работы структурных подразделений

Задания закрытого типа

№	Содержание задания	Правильный ответ	Источник
Выберите один правильный ответ			
1.	На первом месте по частоте поражения кариесом у детей 6 лет стоят: А) молочные клыки Б) молочные резцы В) молочные моляры Г) постоянные клыки Д) постоянные моляры	В) Молочные моляры	№5, стр 243-276
2.	СТЕРИЛИЗАЦИЯ ИНСТРУМЕНТОВ СУХОЖАРОВОМ ПРОВОДИТСЯ ТЕМПЕРАТУРЕ: а) 125°С - 45 мин б) 160°С-40 мин в) 180°С-45 мин г) 180°С-60 мин	В) ШКАФУ ПРИ	№2, стр. 38-45
Выберите несколько правильных ответов			
1.	Передние верхние альвеолярные нервы иннервируют: А) Клык верхней челюсти Б) Латеральный резец верхней челюсти В) Центральный резец верхней челюсти Г) Моляр нижней челюсти	А) Клык верхней челюсти Б) Латеральный резец верхней челюсти В) Центральный резец верхней челюсти	№5 стр. 236
2.	ПРИ II И III СТЕПЕНЯХ ПАТОЛОГИЧЕСКОЙ СТИРАЕМОСТИ ЗУБОВ ПОКАЗАНО ПРИМЕНЕНИЕ 1) пломб 2) вкладок 3) культовых штампованных коронок 4) цельнолитых коронок 5) штампованных коронок	2) вкладок 3) культовых штампованных коронок 4) цельнолитых коронок	№5 395
Установите последовательность/Сопоставьте понятия			
1.	1) Рана: 2) Огнестрельная рана:	1А 2Б	№5 стр.572

	<p>А) механическое повреждение наружных покровных тканей, сопровождающееся нарушением их целостности (кожа, слизистая оболочка).</p> <p>Б) повреждение тканей и органов с нарушением целостности их покровов (кожа, слизистая оболочка), вызванное огнестрельным агентом (пуля, осколок), характеризующееся зоной первичного и вторичного некроза, а также первичным микробным загрязнением.</p>		
--	--	--	--

Задания открытого типа

Ситуационные задачи/кейсы

№	Содержание задания	Правильный ответ	Источник
1.	<p>Ситуация На приём к врачу-стоматологу обратилась пациентка С. 36 лет.</p> <p>Жалобы На боль ноющую, самопроизвольную в области жевательных зубов справа от всех температурных раздражителей, проходящую только после приема обезболивающих препаратов.</p> <p>Анамнез заболевания К врачу-стоматологу обращается нерегулярно, последний визит – 2 года назад.</p> <p>Боль в зубе 4.6 беспокоит около 5 дней.</p> <p>Анамнез жизни Перенесённые заболевания: ОРВИ, ОРЗ, хронический гастрит.</p> <p>Наследственность: у матери заболевание пародонта.</p> <p>Вредные привычки: нет</p> <p>Аллергоанамнез: на цитрусовые</p> <p>Туберкулёз, гепатит, ВИЧ, сифилис отрицает.</p> <p>Объективный статус</p>	хроническим апикальным периодонтитом	№5, стр.306-325

	<p>Внешний осмотр.</p> <p>Состояние удовлетворительное.</p> <p>Конфигурация лица не изменена. Кожные покровы чистые. Открывание рта свободное, в полном объеме – 5 см. Регионарные лимфоузлы не увеличены, безболезненные, мягко-эластичной консистенции, не спаяны с окружающими тканями.</p> <p>Слизистая оболочка рта, альвеолярных отростков и нёба бледно-розового цвета, умеренно увлажнена.</p> <p>Слизистая оболочка десны и переходной складки в проекции 4.6 зуба бледно-розовая, безболезненная при пальпации, нарушения зубодесневого прикрепления при зондировании не отмечено.</p> <p>Прикус: патологический.</p> <p>Локальный статус.</p> <p>4.6 зуб – на жевательной поверхности старая пломба с нарушением краевого прилегания по границе, в межзубном пространстве между 4.6 и 4.5 остатки пищи, реакция на холодные раздражители положительная, проходящая не сразу после устранения раздражителя. На ортопантограмме обнаружена скрытая глубокая кариозная полость на медиальной поверхности 4.6.</p> <p>Дифференциальная диагностика хронического пульпита проводится с</p> <p>хроническим апикальным периодонтитом</p> <p>гипоплазией эмали</p> <p>клиновидным дефектом</p> <p>травмой зуба</p>		
2.	<p>Больной Н., 25 лет, обратился с жалобами на деформацию альвеолярного отростка верхней челюсти справа. При осмотре полости рта обнаружена деформация альвеолярного отростка за счет вздутия с вестибулярной стороны в области 1.2, 1.3, 1.4 пальпация которой безболезненная. В области наибольшего выбухания определяется симптом "пергаментного хруста". Больной</p>	Б) Радикулярная киста верхней челюсти	№5 стр. 511

	<p>отмечает, что в настоящее время практически здоров. Два месяца назад у него был перелом нижней челюсти справа.</p> <p>Выберите вариант предварительного диагноза.</p> <p>А) Хронический периостит челюстей</p> <p>Б) Радикулярная киста верхней челюсти</p> <p>В) Перелом альверлярного отростка верхней челюсти</p>		
3.	<p>Ситуация Пациент Ж. 36 лет обратился в клинику ортопедической стоматологии.</p> <p>Жалобы на</p> <p>отсутствие 1.6, 2.6 зубов;</p> <p>нарушение функции жевания;</p> <p>нарушение функции речеобразования.</p> <p>Анамнез заболевания 1.6, 2.6 зубы были удалены 4 месяца назад в результате осложнения кариеса.</p> <p>Анамнез жизни Рос и развивался нормально.</p> <p>Без вредных привычек.</p> <p>Наследственность не отягощена.</p> <p>Аллергоанамнез не отягощён.</p> <p>Объективный статус Внешний осмотр. Конфигурация лица не нарушена. Регионарные лимфатические узлы не пальпируются.</p> <p>Осмотр полости рта.</p> <p>Слизистая оболочка рта бледно-розового цвета, умеренно увлажнена.</p> <p>Прикус: патологический.</p> <p>Локальный статус: отсутствуют 1.6, 2.6 зубы.</p> <p>Клиническим диагнозом по классификации МКБ-10 является</p> <p>1 Другие наследственные нарушения структуры зуба (дисплазия дентина, раковидные зубы)</p>	2 Потеря зубов вследствие несчастного случая, удаления зубов или локализованного пародонтита	№5 415

	<p>2 Потеря зубов вследствие несчастного случая, удаления зубов или локализованного пародонтита</p> <p>3 Другие и неуточнённые аномалии размеров и формы зубов</p> <p>4 Другие уточнённые изменения зубов и их опорного аппарата</p>		
4.	<p>Пациент А., 14 лет, обратился с жалобами на разрастание десны. Боль и кровоточивость при приеме пищи, чистке зубов.</p> <p>Объективно: гипертрофия десневого края в области зубов верхней и нижней челюсти, скученность зубов. Гигиена полости рта неудовлетворительная.</p> <p>Выберите вариант предварительного диагноза.</p> <p>А) Хронический генерализованный гипертрофический гингивит средней степени</p> <p>Б) Хронический генерализованный гипертрофический гингивит тяжелой степени</p> <p>В) Хронический локализованный гипертрофический гингивит</p>	Б) Хронический генерализованный гипертрофический гингивит тяжелой степени	№5, стр. 360-367
5.	<p>Ситуация</p> <p>На приём к врачу-стоматологу обратилась пациентка 29 лет.</p> <p>Жалобы на</p> <p>кровоточивость десен во время чистки зубов.</p> <p>Анамнез заболевания</p> <p>Кровоточивость периодически усиливается, беспокоит около полугода.</p> <p>В последние две недели болезненность и кровоточивость десен усилились.</p> <p>Анамнез жизни</p> <p>Аллергические реакции отрицает.</p> <p>Наличие инфекционных заболеваний (ВИЧ, сифилис, гепатит) отрицает.</p> <p>Вредные привычки отрицает.</p> <p>Объективный статус</p> <p>Внешний осмотр: общее состояние удовлетворительное, лицо симметрично, регионарные лимфоузлы нормальных размеров, безболезненны, не спаяны с подлежащими тканями, кожные покровы физиологической окраски, открывание рта свободное.</p> <p>Осмотр полости рта: слизистая оболочка рта, дёсен, альвеолярных отростков и нёба бледно-розового цвета, умеренно увлажнена.</p> <p>Прикус: физиологический.</p>	ортопантомографию	№5, стр. 360-368

	<p>Слизистая оболочка десны гиперемирована, отечна, гигиенический индекс Силлесс-Лое = 3.0.</p> <p>Результаты клинических методов обследования Осмотр Слизистая оболочка десны гиперемирована, отечна, кровоточит при зондировании. Мягкие наддесневые зубные отложения в области всех зубов.</p> <p>Сбор анамнеза Пациент отмечает кровоточивость при чистке зубов, при отсутствии обращений к стоматологу кровоточивость десны при приеме пищи.</p> <p>Результаты дополнительного метода обследования Ортопантомография На ортопантомограмме деструкция межальвеолярных перегородок не наблюдается. Поставьте диагноз. К дополнительному методу обследования для постановки диагноза в данной клинической ситуации относят</p> <p>сиалографию</p> <p>ортопантомографию</p> <p>электроодонтодиагностику</p> <p>электромиографию</p>		
--	---	--	--

Вопросы с развёрнутым ответом

№	Содержание задания	Правильный ответ	Источник
1.	Острый перикоронит – это	Воспалительный процесс тканей десны и краевого периодонта в области третьего моляра при его затрудненном прорезывании	№5 стр. 514
2.	Клиническая коронка это	Часть зуба, не закрытая мягкими или поддерживающими зуб твердыми тканями	№4 358
3.	Некариозные поражения зубов у детей-это	заболевания, сопровождающиеся	№5, стр.276-277

		прогрессирующей деструкцией эмали и дентина, нарушением функции жевания, эстетическим дефектом.	
4.	Дезинфекция-это	Дезинфекция-это уничтожение патогенных и условно-патогенных микроорганизмов на всех поверхностях в помещениях, в воздухе помещений, на посуде, белье, всех инструментах и расходных материалах, которые используются в работе.	№2, стр.8
5.	Воспалительная реакция нормергического типа	протекает при достаточной напряженности неспецифической реактивности организма, высокой вирулентности микрофлоры и низком уровне сенсibiliзации;	№5 стр. 511

УК-4 Способен выстраивать взаимодействие в рамках своей профессиональной деятельности

Результаты освоения ОП (компетенции)	Результаты обучения по дисциплине
	Знать
УК-4 Способен выстраивать взаимодействие в рамках своей профессиональной деятельности	Знать принципы эффективной коммуникации и межличностного взаимодействия в контексте стоматологии

Задания закрытого типа

№	Содержание задания	Правильный ответ	Источник
Выберите один правильный ответ			
1.	ПРИ ПАТОЛОГИЧЕСКОЙ СТИРАЕМОСТИ ТВЕРДЫХ ТКАНЕЙ ЗУБОВ ПОЛОСТЬ ЗУБА 1) увеличивается 2) уменьшается	2) уменьшается	№4 415

	3) не изменяется		
2.	Болевые ощущения при зондировании дна кариозной полости в одной точке характерны для: А) среднего кариеса Б) глубокого кариеса В) хронического фиброзного пульпита Г) хронического гангренозного пульпита Д) хронического периодонтита	В) хронического фиброзного пульпита	№5, стр. 306-325
Выберите несколько правильных ответов			
1.	Перечислите функции слюны: А) Пластическая Б) Минерализующая В) контроль количественного и качественного состава микрофлоры полости рта Г) чувствительная	б) минерализующая в) контроль количественного и качественного состава микрофлоры полости рта	№5, стр.42
2.	Верхнечелюстной нерв иннервирует: А) Премоляры верхней челюсти Б) Моляры верхней челюсти В) Язык Г) Клыки верхней челюсти	А) Премоляры верхней челюсти Б) Моляры верхней челюсти Г) Клыки верхней челюсти	№5 стр. 236
Установите последовательность/Сопоставьте понятия			
1.	СЛЕПОЧНЫЙ МАТЕРИАЛ СТЕПЕНЬ СДАВЛЕНИЯ СЛИЗИСТОЙ ОБОЛОЧКИ 1) альгинатные 2) термопластические 3) силиконовые 4) цинкоксидгваяколовые а) 40-60% б) 20% в) до 80% г) 100%	1б, 2в, 3а, 4а	№4 419

Задания открытого типа

Ситуационные задачи/кейсы

№	Содержание задания	Правильный ответ	Источник
1.	<p>В детскую стоматологическую клинику обратился пациент Р., 14 лет с жалобами на наличие белых пятен на зубах.</p> <p>Объективно: блестящие пятна в виде штрихов и полосок на всех постоянных зубах. При зондировании пятна плотные. Был поставлен диагноз – флюороз</p> <p>С какими заболеваниями проводят дифференциальную диагностику флюороза:</p> <p>А) Системная гипоплазия эмали Б) Множественная очаговая деминерализация В) Эрозия эмали Г) Несовершенный амелогенез</p>	<p>А) Системная гипоплазия эмали Б) Множественная очаговая деминерализация</p>	№5, стр. 276-277
2.	<p>Ситуация</p> <p>На приём к врачу-стоматологу обратилась пациентка С. 36 лет.</p> <p>Жалобы на боль ноющую, самопроизвольную в области жевательных зубов справа от всех температурных раздражителей, проходящую только после приема обезболивающих препаратов.</p> <p>Анамнез заболевания</p> <p>К врачу-стоматологу обращается нерегулярно, последний визит – 2 года назад.</p> <p>Боль в зубе 1.6 беспокоит около 5 дней.</p> <p>Анамнез жизни</p> <p>Перенесённые заболевания: ОРВИ, ОРЗ, хронический гастрит.</p> <p>Наследственность: у матери заболевание пародонта.</p> <p>Вредные привычки: нет</p> <p>Аллергоанамнез: на цитрусовые</p> <p>Туберкулёз, гепатит, ВИЧ, сифилис отрицает.</p> <p>Объективный статус</p> <p>Внешний осмотр.</p> <p>Состояние удовлетворительное.</p> <p>Конфигурация лица не изменена. Кожные</p>	<p>сначала обработку апикальной части и формируют апикальный упор, затем – коронковой</p>	№5, стр.306-325

	<p>покровы чистые. Открывание рта свободное, в полном объёме – 5 см. Регионарные лимфоузлы не увеличены, безболезненные, мягко-эластичной консистенции, не спаяны с окружающими тканями. Слизистая оболочка рта, альвеолярных отростков и нёба бледно-розового цвета, умеренно увлажнена.</p> <p>Слизистая оболочка десны и переходной складки в проекции 1.6 зуба бледно-розовая, безболезненная при пальпации, нарушения зубодесневого прикрепления при зондировании не отмечено.</p> <p>Прикус: патологический.</p> <p>Локальный статус.</p> <p>4.6 зуб – на жевательной поверхности старая пломба с нарушением краевого прилегания по границе, в межзубном пространстве между 4.6 и 4.5 остатки пищи, реакция на холодные раздражители положительная, проходящая не сразу после устранения раздражителя. На ортопантограмме обнаружена скрытая глубокая кариозная полость на медиальной поверхности 4.6.</p> <p>Поставьте диагноз.</p> <p>К особенностям инструментальной обработки корневого канала техникой «Step-back» относят</p> <p>прохождение канала до рентгенологической верхушки</p> <p>сначала обработку апикальной части и формируют апикальный упор, затем – коронковой</p> <p>использование роторасширителя</p> <p>разработку устьевой части, затем апикальной</p>		
3.	<p>Больной обратился к врачу хирургического кабинета стоматологической поликлиники с целью удаления зуба. Из анамнеза установлено, что у больного была аллергическая реакция на инъекцию пенициллина.</p> <p>Больному проведена анестезия 2% раствором новокаина. Через 3-5 минут состояние больного ухудшилось.</p>	<p>У пациента аллергическая реакция на новокаин в виде анафилактического шока по вине хирурга, который не учел, что пенициллин разводится новокаином.</p>	№5, стр.228

	<p>Объективные данные: выраженная бледность, цианоз, обильный пот, тахикардия, артериальное давление резко снизилось; появилось ощущение покалывания, зуд кожи лица, чувство страха, ощущение тяжести за грудиной и затрудненное дыхание.</p> <p>Определите неотложное состояние пациента.</p>		
4.	<p>Ситуация На приём к врачу-стоматологу-ортопеду обратился пациент 53 лет.</p> <p>Жалобы на затруднённый приём пищи, эстетический дефект.</p> <p>Анамнез заболевания Зубы терял в течение жизни в результате осложнений кариеса.</p> <p>Анамнез жизни Наследственность: не отягощена.</p> <p>Гипертоническая болезнь 1 степень, наблюдается у кардиолога.</p> <p>Аллергоанамнез: не отягощён.</p> <p>Туберкулёз, гепатит, ВИЧ отрицает.</p> <p>Объективный статус Конфигурация лица не изменена. Снижение высоты нижнего отдела лица не отмечается. Кожные покровы чистые, без видимых изменений. Регионарные лимфатические узлы при пальпации не увеличены, безболезненны, мягкие, подвижные, с подлежащими тканями не спаяны. Открывание рта в полном объеме, безболезненное.</p> <p>Локальный статус:</p> <p>На верхней челюсти – отсутствуют 2.8; 2.7; 2.6; 2.5 : 1.5; 16 определяется наличие высокого нёбного свода, выраженные верхнечелюстные бугры и альвеолярный отросток. Переходная складка, места прикрепления мышц, складок слизистой оболочки расположены относительно высоко.</p> <p>На нижней челюсти – отсутствуют зубы 4.8; 4.6; 4.5 : 3.7; 3.8 альвеолярные отростки незначительно и равномерно атрофированы. Точки прикрепления мышц и складок слизистой оболочки расположены у</p>	1 на следующий день	№14 35

	<p>основания альвеолярного отростка. Экзостозы отсутствуют.</p> <p>Здоровая слизистая оболочка рта: умеренно-податливая, умеренно подвижная, бледно-розового цвета, умеренно выделяет слизистый секрет.</p> <p>Ортопантомография По данным ортопантомографии:</p> <p>на верхней челюсти наблюдается неравномерная атрофия костной ткани 1.4,1.3,1.2,2.3,2.4,2.7,2.8 на 1/3 длины корня зуба, зуб 2.7 восстановленный композитным материалом разрушение клинической коронки зуба более 50%;</p> <p>на нижней челюсти атрофия подлежащей костной ткани в области оставшихся зубов не выражена, равномерна менее 1/2 длины корня;</p> <p>искусственные коронки, установленные на зубы, соответствуют клиническим требованиям.</p> <p>Диагноз K08.1 Потеря зубов вследствие несчастного случая, удаления или локальной периодонтальной болезни на верхней челюсти</p> <p>После припасовки и наложения бюгельного протеза назначение пациента на приём проводится</p> <ol style="list-style-type: none"> 1 на следующий день 2 через год 3 на следующий месяц 4 через неделю 		
5.	<p>На прием к стоматологу пришел ребенок 7 лет для профилактического осмотра Состояние твердых тканей зубов: На жевательной поверхности зуба 3.6 кариозная полость, на зубе 4.6-пломба на жевательной поверхности, на зубах 6.4, 7.4, 7.5, 8.4, 8.5 пломбы на жевательной и контактной поверхностях. Назовите интенсивность кариеса зубов данного пациента:</p> <p>А) Интенсивность кариеса зубов: КПУ(з)=2, кп(з)=5 Б) Интенсивность кариеса зубов: КПУ(з)=5, кп(з)=2 В) Интенсивность кариеса зубов: КПУ(з)=3, кп(з)=5</p>	А) Интенсивность кариеса зубов: КПУ(з)=2, кп(з)=5	№5, стр.709-715

Вопросы с развёрнутым ответом

№	Содержание задания	Правильный ответ	Источник
---	--------------------	------------------	----------

1.	Что такое отходы класса А ?	отходы класса А-неопасные отходы, не имевшие контакта с биологическими жидкостями пациента, нетоксичные отходы.	№2, стр.30
2.	Воспалительная реакция гипергического типа	протекает при низком уровне неспецифической реактивности, слабовыраженной вирулентности микроорганизмов и низкой сенсбилизации организма	№5 стр. 511
3.	Комбинированный зубной протез это	Зубной протез, состоящий из комбинации одного или нескольких несъемных протезов и съемного протеза	№5 411
4.	Слюнные железы	Это секреторные органы, выполняющие важные и разнообразные функции, влияющие на состояние организма, его пищеварительную и гормональную системы.	№6 стр. 564
5.	Лечение кариеса дентина (глубокого кариеса) постоянных зубов с несформированными корнями	1 местное обезболивание 2 препарирование кариозной полости 3 антисептическая обработка 4 наложение лечебной прокладки 5 пломбирование СИЦ 6 полирование 7 нанесение лака	№5, стр 243-276

УК-4 Способен выстраивать взаимодействие в рамках своей профессиональной деятельности

Результаты освоения ОП (компетенции)	Результаты обучения по дисциплине
	Уметь

<p>УК-4 Способен выстраивать взаимодействие в рамках своей профессиональной деятельности</p>	<p>Внимательно, проявлять интерес и эмпатию к пациентам, Уметь задавать вопросы, чтобы получить полную и точную информацию от пациентов, Уметь общаться с пациентами с различными психологическими и эмоциональными состояниями, Уметь адаптировать свой стиль коммуникации в зависимости от потребностей и характера собеседника, Работать с конфликтными ситуациями и эффективно решать проблемы в команде, Уметь использовать неконфронтационные методы разрешения конфликтов с пациентами и коллегами</p>
---	--

Задания закрытого типа

№	Содержание задания	Правильный ответ	Источник
Выберите один правильный ответ			
1.	<p>ВЕРХНЕЕ ЗУБНОЕ СПЛЕТЕНИЕ ОБРАЗОВАНО: А) передними и средними луночковыми нервами Б) средними и задними луночковыми нервами В) передними, средними и задними луночковыми нервами Г) венами верхней челюсти Д) артериями верхней челюсти</p>	В) передними, средними и задними луночковыми нервами	№5 стр. 236
2.	<p>Литники устанавливаются с целью: 1 как можно быстрее заполнить форму расплавленным сплавом 2 обеспечить качественное литье 3 не допустить частичного заполнения формы</p>	2 обеспечить качественное литье	№4 116
Выберите несколько правильных ответов			
1.	<p>Основные методы обследования стоматологического больного на детском стоматологическом приеме А) Рентгенография Б) Осмотр В) Опрос Г) Перкуссия</p>	Б) Осмотр В) Опрос Г) Перкуссия	№5, стр. 48-49
2.	<p>К вторичным элементам поражения СОПР относятся: а) пузырь б) эрозия</p>	Б) Эрозия В) Афта К) Язва Д) Трещина	№5, с. 670-706

	в) афта г) рубец д) трещина е) чешуйка ж) бугорок з) корка и) узел к) язва	З) Корка Г) рубец	
Установите последовательность/Сопоставьте понятия			
1.	1. Острые (экссудативные) периодонтиты. 1. Хронические (пролиферативные) периодонтиты. а – фиброзные; б – гранулирующие; в – гранулематозные а – серозные (ограниченные, разлитые); б – гнойные (ограниченные, разлитые).	1 а – серозные (ограниченные, разлитые); б – гнойные (ограниченные, разлитые). 2 а – фиброзные; б – гранулирующие; в – гранулематозные	№5, стр511

Задания открытого типа

Ситуационные задачи/кейсы

№	Содержание задания	Правильный ответ	Источник
1.	Ситуация В стоматологическую поликлинику обратилась пациентка О. 32 лет, археолог. Жалобы на косметический дефект, подвижность коронки зуба 2.1. Анамнез заболевания Со слов пациентки, 2.1 зуб три года назад был лечен по поводу осложнения кариеса. Зуб был восстановлен с помощью культевой штифтовой вкладки и металлокерамической коронки. Анамнез жизни ОРВИ, ОРЗ, ветряная оспа, туберкулез, сифилис, ВИЧ, гепатит В и С отрицает. Аллергологический анамнез не отягощен.	3. сплавы металлов, композит, керамика, акриловая пластмасса	№ 5 168

	<p>Инфекционные заболевания отрицает</p> <p>Объективный статус</p> <p>Внешний осмотр: лимфатические узлы: околоушные, подбородочные, поднижнечелюстные, заушные, затылочные при пальпации безболезненны, не увеличены, плотно-эластичной консистенции, не спаяны с подлежащими тканями.</p> <p>Обследование ВНЧС: открывание рта безболезненное, движение суставов равномерное, без патологических шумов (хруст, крепитация, щелканье). При пальпации жевательные мышцы равномерно напряжены и безболезненны.</p> <p>Прикус: ортогнатический.</p> <p>Красная кайма губ без изменений. Слизистая оболочка: увлажнена, без патологических изменений, язык не увеличен в размере, на корне языка имеется небольшое количество налета. Маргинальный пародонт 2.1 гиперемирован, отечен, кровоточит при пальпации. 2.1 на анатомической коронке фиксирована несъемная ортопедическая конструкция с признаками нарушения краевого прилегания, выявленного при зондировании. Искусственная коронка зафиксирована на культю культевой штифтовой вкладки, после удаления которой в устьевой части корневого канала определяется твердая паста гомогенной структуры.</p> <p>Результаты дополнительного метода обследования</p> <p>Внутриротовая прицельная рентгенограмма</p> <p>На прицельной внутриротовой рентгенограмме коронковая часть зуба 2.1 покрыта конструкцией гомогенной рентгенологической плотности соответствующей плотности металла, в верхней трети корневого канала прослеживается материал аналогичной плотности, в средней трети канала имеется промежуток длиной 3 мм не заполненный рентгеноконтрастным веществом. В периапикальных тканях отмечается наличие рентгеноконтрастного материала округлой формы с нечеткими контурами размером 1,5x3 мм, по границам которого выявляются признаки деструкции костной ткани.</p> <p>Результаты метода обследования</p> <p>2-4 мм</p> <p>У данного пациента разница высоты нижнего отдела лица в состоянии относительного физиологического покоя и при смыкании зубных рядов в положении центральной окклюзии составляет 3 мм.</p>		
--	---	--	--

	<p>Диагноз K04.5. Хронический апикальный периодонтит</p> <p>Конструкционными стоматологическими материалами, используемыми для изготовления искусственных коронок, являются</p> <ol style="list-style-type: none"> 1. базисные пластмассы, гипс 2. удерживающие кламмера, цельнолитые коронки, провизорные коронки 3. сплавы металлов, композит, керамика, акриловая пластмасса 4. опорно-удерживающие кламмера, комбинированные коронки, окклюзионные накладки 		
2.	<p>В поликлинику на прием обратилась мама с ребенком в возрасте 10 месяцев. Жалобы на отказ от пищи.</p> <p>Объективно: на вестибулярной и небной поверхностях 52, 51, 61, 62 зубов в пришеечной области кариозные полости средней глубины. Дентин пигментированный, плотный. Эмаль по периферии полостей белая, хрупкая. При удалении дентина экскаватором отмечается болезненность в области эмалево-дентинной границы.</p> <p>Поставьте предварительный диагноз и класс по Блэку</p> <p>А) Глубокий кариес, II класс по Блэку Б) Средний кариес, V класс по Блэку В) Глубокий кариес, V класс по Блэку Г) Средний кариес, II класс по Блэку</p>	Б) Средний кариес, V класс по Блэку	№5, стр 243-276
3.	<p>Ситуация На приём к врачу-стоматологу обратился пациент Л. 26 лет.</p> <p>Жалобы на</p> <p>длительную ноющую боль от всех видов раздражителей в области нижней челюсти справа,</p> <p>наличие полости в 4.6 зубе.</p> <p>Анамнез заболевания Боль в зубе в течение нескольких недель, к</p>	физиологической верхушки	№5, стр.306-325

<p>врачу не обращался.</p> <p>Лечение зуба ранее не проводилось.</p> <p>Анамнез жизни Перенесённые заболевания: ОРВИ, ОРЗ, хронический гастрит.</p> <p>Наследственность: неотягощена.</p> <p>Вредные привычки: нет.</p> <p>Аллергоанамнез: неотягощен.</p> <p>Туберкулёз, гепатит, ВИЧ, сифилис отрицает.</p> <p>Объективный статус Внешний осмотр: состояние удовлетворительное. Конфигурация лица не изменена. Кожные покровы чистые. Открывание рта свободное, в полном объёме – 5 см. Регионарные лимфоузлы не увеличены, безболезненные, мягко-эластичной консистенции, не спаяны с окружающими тканями.</p> <p>Локальный статус: слизистая оболочки десны, альвеолярных отростков и переходной складки бледно-розовая, умеренно увлажнена.</p> <p>На жевательной поверхности 4.6 зуба глубокая кариозная полость, реакция на температурный раздражитель резко положительная, длительная. Перкуссия отрицательная. Пальпация неизменной переходной складки безболезненна.</p> <p>Результаты инструментального метода обследования Зондирование Зондирование дна резко болезненно в одной точке.</p> <p>Результаты дополнительного метода обследования Прицельная внутриротовая контактная рентгенография Глубокая кариозная, прилежащая к рогу пульпы. Периапикальные изменения не выявляются.</p> <p>Результаты дополнительного метода обследования Электроодонтодиагностика 37мкА. Поставьте диагноз В данном клиническом случае корневой канал необходимо проходить до упора инструмента</p>		
--	--	--

	<p>физиологической верхушки</p> <p>рентгенологической верхушки</p> <p>средней трети</p>		
4.	<p>Больной Н., 25 лет, обратился с жалобами на деформацию альвеолярного отростка верхней челюсти справа. При осмотре полости рта обнаружена деформация альвеолярного отростка за счет вздутия с вестибулярной стороны в области 1.2, 1.3, 1.4 пальпация которой безболезненная. В области наибольшего выбухания определяется симптом "пергаментного хруста". Больной отмечает, что в настоящее время практически здоров. Два месяца назад у него был перелом нижней челюсти справа.</p> <p>Необходима ли для установления точного диагноза морфологическая верификация?</p> <p>А) нет необходимости</p> <p>Б) Биопсийный материал в обязательном порядке отправляется на гистологическое исследование</p>	<p>Б) Биопсийный материал в обязательном порядке отправляется на гистологическое исследование</p>	№5 стр. 511
5.	<p>Ситуация</p> <p>В стоматологическую поликлинику обратилась пациентка О. 32 лет, археолог.</p> <p>Жалобы на косметический дефект, подвижность коронки зуба 2.1.</p> <p>Анамнез заболевания</p> <p>Со слов пациентки, 2.1 зуб три года назад был лечен по поводу осложнения кариеса. Зуб был восстановлен с помощью культевой штифтовой вкладки и металлокерамической коронки.</p> <p>Анамнез жизни</p> <p>ОРВИ, ОРЗ, ветряная оспа, туберкулез, сифилис, ВИЧ, гепатит В и С отрицает.</p> <p>Аллергологический анамнез не отягощен.</p>	<p>3 артикуляционной бумагой</p>	

	<p>Инфекционные заболевания отрицает</p> <p>Объективный статус</p> <p>Внешний осмотр: лимфатические узлы: околоушные, подбородочные, поднижнечелюстные, заушные, затылочные при пальпации безболезненны, не увеличены, плотно-эластичной консистенции, не спаяны с подлежащими тканями.</p> <p>Обследование ВНЧС: открывание рта безболезненное, движение суставов равномерное, без патологических шумов (хруст, крепитация, щелканье). При пальпации жевательные мышцы равномерно напряжены и безболезненны.</p> <p>Прикус: ортогнатический.</p> <p>Красная кайма губ без изменений. Слизистая оболочка: увлажнена, без патологических изменений, язык не увеличен в размере, на корне языка имеется небольшое количество налета. Маргинальный пародонт 2.1 гиперемирован, отечен, кровоточит при пальпации. 2.1 на анатомической коронке фиксирована несъемная ортопедическая конструкция с признаками нарушения краевого прилегания, выявленного при зондировании. Искусственная коронка зафиксирована на культю культевой штифтовой вкладки, после удаления которой в устьевой части корневого канала определяется твердая паста гомогенной структуры.</p> <p>Результаты дополнительного метода обследования</p> <p>Внутриротовая прицельная рентгенограмма</p> <p>На прицельной внутриротовой рентгенограмме коронковая часть зуба 2.1 покрыта конструкцией гомогенной рентгенологической плотности соответствующей плотности металла, в верхней трети корневого канала прослеживается материал аналогичной плотности, в средней трети канала имеется промежуток длиной 3 мм не заполненный рентгеноконтрастным веществом. В периапикальных тканях отмечается наличие рентгеноконтрастного материала округлой формы с нечеткими контурами размером 1,5x3 мм, по границам которого выявляются признаки деструкции костной ткани.</p> <p>Результаты метода обследования</p> <p>2-4 мм</p> <p>У данного пациента разница высоты нижнего отдела лица в состоянии относительного физиологического покоя и при смыкании зубных рядов в положении центральной окклюзии составляет 3 мм.</p>		
--	---	--	--

<p>Диагноз K04.5. Хронический апикальный периодонтит</p> <p>На этапе припасовки ортопедических реставраций окклюзионную коррекцию проводят</p> <p>1 гипсом 2 пластмассой 3 артикуляционной бумагой 4 воском</p>		
--	--	--

Вопросы с развёрнутым ответом

№	Содержание задания	Правильный ответ	Источник
1.	Проведите лечение глубокого кариеса 26 зуба у ребенка 12 лет	Препарирование кариозной полости, лечебная прокладка на дно полости зуба кальцийсодержащими препаратами, изолирующая прокладка, постоянная пломба	№5, стр 243-276
2.	Флюороз зубов -это	Флюороз зубов –это эндемическое заболевание, обусловленное интоксикацией фтором, возникающее в результате потребления питьевой воды с повышенным содержанием фтора в период формирования зубного фолликула.	№5, стр.277-278
3.	Кровотечения	истечение крови из кровеносного сосуда при нарушении целостности или проницаемости его стенки.	№ 5 стр. 575
4.	Полный съёмный зубной протез это	Зубной протез, предназначенный для ортопедической реабилитации пациентов с полным отсутствием зубов верхней или нижней челюсти	№5 453
5.	Девитальная ампутация- это	Девитальная ампутация	№5, стр.325-334

		предполагает предварительное умерщвление пульпы в ее коронковой части при помощи особых паст.	
--	--	---	--

УК-4 Способен выстраивать взаимодействие в рамках своей профессиональной деятельности

Результаты освоения ОП (компетенции)	Результаты обучения по дисциплине
	Владеть
УК-4 Способен выстраивать взаимодействие в рамках своей профессиональной деятельности	Владеть навыками эмпатии, умением установления доверительных отношений с пациентами и коллегами, Владеть навыками межличностного влияния и умением мотивировать пациентов к соблюдению рекомендаций.

Задания закрытого типа

№	Содержание задания	Правильный ответ	Источник
Выберите один правильный ответ			
1.	МЕТОДОМ ХИМИЧЕСКОЙ (ХОЛОДНОЙ) СТЕРИЛИЗАЦИИ ОБРАБАТЫВАЮТ: а) зеркала, изделия из стекла б) наконечники в) боры г) одноразовые шприцы д) перевязочный материал	А)	№2, стр. 38-45
2.	X		
Выберите несколько правильных ответов			
1.	Зуб человека состоит из: • коронки • шейки • корня	коронки шейки корня	№5 243
2.	Дополнительные методы обследования ребенка на стоматологическом приеме: А) Осмотр Б) Пальпация	В) Рентгенография Г) Зондирование	№5, стр.48-49

	В) Рентгенография Г) зондирование		
	Установите последовательность/Сопоставьте понятия		
1.	<p>Местное лечение герпетического стоматита включает в себя следующие этапы:</p> <p>1) средства, ускоряющие эпителизацию;</p> <p>2) обезболивающие;</p> <p>3) средства, обладающие иммуномодулирующими и интерферогенными свойствами, адаптогены.</p> <p>4) антисептики;</p> <p>5) противовирусные средства;</p> <p>6) ферментные препараты;</p>	2, 4, 6, 5, 1, 3	

Задания открытого типа

Ситуационные задачи/кейсы

№	Содержание задания	Правильный ответ	Источник
1.	X		
2.	<p>Ситуация</p> <p>В стоматологическую клинику обратилась пациентка А. 79 лет.</p> <p>Жалобы на</p> <p>затруднённое пережёвывание пищи.</p> <p>Анамнез заболевания</p> <p>Полными съёмными протезами пользуется давно. Старый протез на нижней челюсти плохо фиксируется.</p> <p>Анамнез жизни</p> <p>Росла и развивалась нормально.</p> <p>Не работает.</p> <p>Без вредных привычек.</p> <p>Наследственность не отягощена.</p> <p>Со слов пациента, тифы, малярию, туберкулёз, болезнь Боткина, венерические заболевания отрицает.</p>	<p>3 сбор анамнеза и жалоб при патологии полости рта</p> <p>4 пальпацию органов полости рта</p>	

	<p>Аллергоанамнез не отягощён.</p> <p>Объективный статус Внешний осмотр. Высота нижней трети лица уменьшена, носогубные и подбородочная складки резко выражены, углы рта и кончик носа опущены, верхняя губа западает, подбородок выдвинут впереди. Рот открывает в полном объёме. Лимфоузлы не пальпируются. Осмотр полости рта.</p> <p>Преддверие полости рта средней глубины, слизистая оболочка преддверия и собственно рта, твёрдого и мягкого нёба, языка и нёбных дужек без видимых патологических изменений, бледно-розового цвета. Атрофия альвеолярной части нижней челюсти – 2 типа по Келлеру.</p> <p>Сбор анамнеза и жалоб при патологии полости рта Зубы утрачены вследствие осложнённого кариеса 11 лет назад, изготовлены полные съёмные пластиночные протезы на верхнюю и нижнюю челюсти, отвечающие всем требованиям. Фиксация ухудшилась полгода назад. Боли в области ВНЧС отрицает.</p> <p>Пальпация органов полости рта Экзостозы и торус невыраженные, слизистая оболочка неподатливая.</p> <p>Диагноз K08.1 Потеря зубов вследствие несчастного случая, удаления или локальной периодонтальной болезни</p> <p>К необходимым для постановки диагноза методам обследования относят (выберите 2)</p> <ol style="list-style-type: none"> 1 электроодонтометрию 2 спектрометрию 3 сбор анамнеза и жалоб при патологии полости рта 4 пальпацию органов полости рта 5 люминесцентную диагностику языка 		
3.	<p>Больной 14 лет, обратился с жалобами боли в 16, возникающие во время приема жесткой и холодной пищи. Из анамнеза: 16 был лечен по поводу кариеса, 2 месяца назад пломба частично выпала, появились боли на температурные и механические раздражители.</p> <p>Объективно: На жевательной поверхности 16 глубокая кариозная полость, выполненная размягченным дентином и остатками пломбы из амальгамы, резкая боль при зондировании по дну кариозной полости, реакция на холодное</p>	В) Глубокий кариес	№5, стр 243-276

	<p>кратковременная, перкуссия безболезненная, ЭОД 10 мкА. Выберите вариант предварительного диагноза. А) Средний кариес Б) Хронический пульпит В) Глубокий кариес Г) Острый пульпит</p>		
4.	<p>Ситуация На приём к врачу-стоматологу обратился пациент Л. 26 лет.</p> <p>Жалобы на длительную ноющую боль от всех видов раздражителей в области нижней челюсти справа, наличие полости в 4.6 зубе.</p> <p>Анамнез заболевания Боль в зубе в течение нескольких недель, к врачу не обращался.</p> <p>Лечение зуба ранее не проводилось.</p> <p>Анамнез жизни Перенесённые заболевания: ОРВИ, ОРЗ, хронический гастрит.</p> <p>Наследственность: неотягощена.</p> <p>Вредные привычки: нет.</p> <p>Аллергоанамнез: неотягощен.</p> <p>Туберкулёз, гепатит, ВИЧ, сифилис отрицает.</p> <p>Объективный статус Внешний осмотр: состояние удовлетворительное. Конфигурация лица не изменена. Кожные покровы чистые. Открывание рта свободное, в полном объёме – 5 см. Регионарные лимфоузлы не увеличены, безболезненные, мягко-эластичной консистенции, не спаяны с окружающими тканями.</p> <p>Локальный статус: слизистая оболочки десны, альвеолярных отростков и переходной складки бледно-розовая, умеренно увлажнена.</p> <p>На жевательной поверхности 4.6 зуба глубокая кариозная полость, реакция на температурный раздражитель резко положительная, длительная. Перкуссия отрицательная. Пальпация неизменной переходной складки безболезненна.</p>	конуса (6-9 градусов)	№5, стр.306-325

	<p>Результаты инструментального метода обследования Зондирование Зондирование дна резко болезненно в одной точке.</p> <p>Результаты дополнительного метода обследования Прицельная внутриротовая контактная рентгенография Глубокая кариозная, прилежащая к рогу пульпы. Периапикальные изменения не выявляются.</p> <p>Результаты дополнительного метода обследования Электроодонтодиагностика 37мкА. Поставьте диагноз После окончания механической обработки корневой канал должен иметь форму</p> <p>конуса (12-24 градуса)</p> <p>обратного конуса</p> <p>конуса (6-9 градусов)</p> <p>трапеции</p>		
5.	<p>Больной обратился к врачу хирургического кабинета стоматологической поликлиники с целью удаления зуба. Из анамнеза установлено, что у больного была аллергическая реакция на инъекцию пенициллина.</p> <p>Больному проведена анестезия 2% раствором новокаина. Через 3-5 минут состояние больного ухудшилось.</p> <p>Объективные данные: выраженная бледность, цианоз, обильный пот, тахикардия, артериальное давление резко снизилось; появилось ощущение покалывания, зуд кожи лица, чувство страха, ощущение тяжести за грудиной и затрудненное дыхание.</p> <p>Составьте алгоритм оказания неотложной помощи.</p>	<p>Алгоритм оказания неотложной помощи:</p> <p>а) обколоть место инъекции 0,1% р-ром адреналина с целью снижения скорости всасывания аллергена;</p> <p>б) срочно вызвать через третье лицо бригаду “скорой медицинской помощи” для оказания квалифицированной медицинской помощи;</p> <p>в) уложить пациента с опущенной головой, придать возвышенное положение нижним конечностям с целью притока крови к головному мозгу;</p>	№5, стр.228

		<p>г) расстегнуть стесняющую одежду и обеспечить доступ свежего воздуха;</p> <p>д) осуществлять контроль за состоянием пациента (АД, ЧДД, пульс);</p> <p>е) положить на место инъекции пузырь со льдом;</p> <p>ж) ввести антигистаминные препараты с целью десенсибилизации (2% р-р супрастина или 2% р-р пипольфена или 1% р-р димедрола);</p> <p>приготовить противошоковый набор;</p>	
--	--	--	--

Вопросы с развёрнутым ответом

№	Содержание задания	Правильный ответ	Источник
1.	Соединительная балка это	Супраструктура, объединяющая несколько опор, к которой прикрепляют зубной протез	№14 40
2.	Стеклоиономерный цемент - это	стоматологический реставрационный материал, используемый в стоматологии в качестве пломбирочного материала	№5, стр.199-201
3.	Перечислите клинические формы гипоплазии.	1 пятнистая, 2 эрозивная, 3 бороздчатая, 4 смешанная	№5, стр.282
4.	По рентгенологической картине различают гранулёмы: апикальные -	Локализуются у верхушки корня зуба;	№5, стр.49
5.	Материал регистрации контактов; артикуляционная бумага это	: Полоска или листок, или другая среда, снабженная пигментами для отметки областей контакта между зубами	№ 5 155

		и/или реставрациями или виутриротовыми устройствами	
--	--	---	--

УК-5 Способен планировать и решать задачи собственного профессионального и личностного развития, включая задачи изменения карьерной траектории

Результаты освоения ОП (компетенции)	Результаты обучения по дисциплине
	Знать
УК-5 Способен планировать и решать задачи собственного профессионального и личностного развития, включая задачи изменения карьерной траектории	Знать основные принципы развития профессиональных навыков и компетенций в стоматологии, Иметь представление о возможных карьерных путях в стоматологии и связанных с ними требованиях.

Задания закрытого типа

№	Содержание задания	Правильный ответ	Источник
Выберите один правильный ответ			
1.	Частой причиной пульпита во временных зубах является А) нелеченный кариес Б) механическая травма пульпы В) термическая травма пульпы Г) ретроградное инфицирование пульпы	А) нелеченный кариес	№5, стр.325
2.	В СУХОЖАРОВОМ ШКАФУ СТЕРИЛИЗУЮТСЯ ИНСТРУМЕНТЫ: а) пинцет, зонд б) зеркало, пинцет в) зонд, шприц г) зеркало, шприц д) ватные шарики	А)	№2, стр. 38-45
Выберите несколько правильных ответов			
1.	Существуют основные пути распространения инфекции: А) гематогенный; Б) лимфогенный; В) по протяжению сосудисто-нервных пучков в межмышечных фасциальных пространствах, заполненных жировой тканью	А) гематогенный; Б) лимфогенный; В) по протяжению сосудисто-нервных пучков в межмышечных фасциальных пространствах,	№5, стр.511

	Г) воздушно-капельный	заполненных жировой тканью	
2.	По функции кламмеры различают: <ul style="list-style-type: none"> • удерживающие • опорные • опорно –удерживающие 	<ul style="list-style-type: none"> • удерживающие • опорные • опорно –удерживающие 	–
	Установите последовательность/Сопоставьте понятия		
1.	В возрасте до 2,5 лет кариозные полости локализуются У детей 4-5 лет кариозные дефекты чаще локализуются	А) в пришеечной области Б) в фиссурах моляров	№5, стр 243-276

Задания открытого типа

Ситуационные задачи/кейсы

№	Содержание задания	Правильный ответ	Источник
1.	<p>Ситуация</p> <p>На приём к врачу-стоматологу обратился пациент Л. 26 лет.</p> <p>Жалобы на</p> <p>длительную ноющую боль от всех видов раздражителей в области нижней челюсти справа,</p> <p>наличие полости в 4.6 зубе.</p> <p>Анамнез заболевания</p> <p>Боль в зубе в течение нескольких недель, к врачу не обращался.</p> <p>Лечение зуба ранее не проводилось.</p> <p>Анамнез жизни</p> <p>Перенесённые заболевания: ОРВИ, ОРЗ, хронический гастрит.</p> <p>Наследственность: неотягощена.</p> <p>Вредные привычки: нет.</p> <p>Аллергоанамнез: неотягощен.</p> <p>Туберкулёз, гепатит, ВИЧ, сифилис отрицает.</p> <p>Объективный статус</p> <p>Внешний осмотр: состояние удовлетворительное. Конфигурация лица не изменена. Кожные покровы чистые. Открывание рта свободное, в полном объёме</p>	хронический пульпит	№5, стр.306-325

	<p>– 5 см. Регионарные лимфоузлы не увеличены, безболезненные, мягко-эластичной консистенции, не спаяны с окружающими тканями.</p> <p>Локальный статус: слизистая оболочки десны, альвеолярных отростков и переходной складки бледно-розовая, умеренно увлажнена.</p> <p>На жевательной поверхности 4.6 зуба глубокая кариозная полость, реакция на температурный раздражитель резко положительная, длительная. Перкуссия отрицательная. Пальпация неизменной переходной складки безболезненна.</p> <p>Результаты инструментального метода обследования Зондирование Зондирование дна резко болезненно в одной точке.</p> <p>Результаты дополнительного метода обследования Прицельная внутриротовая контактная рентгенография Глубокая кариозная, прилежащая к рогу пульпы. Периапикальные изменения не выявляются.</p> <p>Результаты дополнительного метода обследования Электроодонтодиагностика 37мкА. Предполагаемым диагнозом является _____ зуба 4.6</p> <p>острый апикальный периодонтит пульпарного происхождения</p> <p>хронический пульпит</p> <p>периапикальный абсцесс без полости</p> <p>кариес дентина</p>		
2.	<p>У девочки 14 лет при удалении зуба отмечается бледность, потливость, расширение зрачков. Затем потеря сознания. Определите неотложное состояние пациента.</p>	В результате чувства страха у девочки возникло обморочное состояние.	№5, стр.228
3.	<p>Ситуация В стоматологическую клинику обратилась пациентка А. 79 лет.</p>	3-4	№14 33

<p>Жалобы на</p> <p>затруднённое пережёвывание пищи.</p> <p>Анамнез заболевания Полными съёмными протезами пользуется давно. Старый протез на нижней челюсти плохо фиксируется.</p> <p>Анамнез жизни Росла и развивалась нормально.</p> <p>Не работает.</p> <p>Без вредных привычек.</p> <p>Наследственность неотягощена.</p> <p>Со слов пациента, тифы, малярию, туберкулёз, болезнь Боткина, венерические заболевания отрицает.</p> <p>Аллергоанамнез неотягощён.</p> <p>Объективный статус Внешний осмотр. Высота нижней трети лица уменьшена, носогубные и подбородочная складки резко выражены, углы рта и кончик носа опущены, верхняя губа западает, подбородок выдвинут вперёд. Рот открывает в полном объёме. Лимфоузлы не пальпируются. Осмотр полости рта. Преддверие полости рта средней глубины, слизистая оболочка преддверия и собственно рта, твёрдого и мягкого нёба, языка и нёбных дужек без видимых патологических изменений, бледно-розового цвета. Атрофия альвеолярной части нижней челюсти – 2 типа по Келлеру.</p> <p>Сбор анамнеза и жалоб при патологии полости рта Зубы утрачены вследствие осложнённого кариеса 11 лет назад, изготовлены полные съёмные пластиночные протезы на верхнюю и нижнюю челюсти, отвечающие всем требованиям. Фиксация ухудшилась полгода назад. Боли в области ВНЧС отрицает.</p> <p>Пальпация органов полости рта Экзостозы и торус невыраженные, слизистая оболочка неподатливая.</p> <p>Диагноз K08.1 Потеря зубов вследствие несчастного случая, удаления или локальной периодонтальной болезни</p> <p>Перебазировка или замена протезов производится по потребности или через года/лет</p>		
---	--	--

	<p>1-2 3-4 5-6 6-7</p>		
4.	<p>В детскую стоматологическую поликлинику обратилась мама с ребенком 6 лет для профилактического осмотра. Объективно: бледнорозовая, умерено увлажнена, без видимых патологических изменений. На контактных поверхностях 84 и 85 зубов кариозные полости в пределах эмали и дентина, зондирование слабо болезненно по эмалево-дентинному соединению, перкуссия безболезненна, реакция на холод слабо болезненна, быстро проходящая. Выберите вариант предварительного диагноза. А) Средний кариес Б) Глубокий кариес В) Острый пульпит</p>	А) Средний кариес	№5, стр 243-276
5.	<p>Ситуация В клинику обратилась пациентка 19 лет.</p> <p>Жалобы на</p> <p>выпадение пломбы в 2.4 зубе, застревание пищи между 2.4 и 2.5 зубами, болезненные ощущения, кровоточивость в области десны между зубами, увеличение десны в объеме.</p> <p>Анамнез заболевания Увеличение десны в объеме и болезненность появилась между 2.4 и 2.5 зубом 4 месяца назад, пломба выпала 2 недели назад.</p> <p>Анамнез жизни Вредные привычки: отрицает.</p> <p>Аллергические реакции: аллергия на цитрусовые.</p> <p>Наличие инфекционных заболеваний (ВИЧ, сифилис, гепатит) отрицает.</p> <p>Объективный статус Внешний осмотр: общее состояние удовлетворительное, конфигурация лица не изменена, регионарные лимфоузлы не пальпируются, не увеличены, безболезненны, не спаяны с подлежащими тканями, кожные покровы физиологической окраски, открывание рта свободное.</p>	отсутствие контактного пункта между зубами	№5, стр.360-368

	<p>Осмотр полости рта: слизистая оболочка рта, альвеолярных отростков и нёба бледно-розового цвета, умеренно увлажнена.</p> <p>Прикус: физиологический.</p> <p>Локальный статус: на контактно-дистальной поверхности в пришеечной области 2.4 зуба кариозная полость. Десна в области 2.4, 2.5 зубов гиперемирована, отечна, кровоточит при зондировании. Десневой сосочек гипертрофирован. Зубодесневое прикрепление сохранено. Пародонтальные карманы и резорбция костной ткани в области альвеолярного гребня 2.4 и 2.5 не обнаружены.</p> <p>К этиологическому фактору развития данной патологии относят</p> <p>лейкоцитоз</p> <p>недостаточность кальция в организме</p> <p>авитаминоз</p> <p>отсутствие контактного пункта между зубами</p>		
--	---	--	--

Вопросы с развёрнутым ответом

№	Содержание задания	Правильный ответ	Источник
1.	По рентгенологической картине различают гранулёмы: боковые -	локализуются сбоку от корня зуба;	№5, стр.49
2.	Зубной бор	Вращательный режущий инструмент, состоящий из головки. шейки и хвостовика и вставляемый в стоматологический наконечник	№5 155
3.	Очаговая гипоплазия-это	Очаговая гипоплазия-это поражение группы рядом стоящих постоянных зубов на одной стороне челюсти.	№5, стр.283
4.	Витальная ампутация-это	сохранение корневой части пульпы в жизнеспособном состоянии.	№5, стр.325-334

5.	По рентгенологической картине различают гранулёмы: апикально-латеральные -	локализуются сбоку от верхушки корня зуба	№5, стр.49
----	--	---	------------

УК-5 Способен планировать и решать задачи собственного профессионального и личностного развития, включая задачи изменения карьерной траектории

Результаты освоения ОП (компетенции)	Результаты обучения по дисциплине
	Уметь
УК-5 Способен планировать и решать задачи собственного профессионального и личностного развития, включая задачи изменения карьерной траектории	Уметь определять свои профессиональные цели и задачи развития, Уметь планировать шаги и ресурсы, необходимые для достижения поставленных целей, Уметь оценивать свои сильные и слабые стороны, Уметь разрабатывать и реализовывать планы профессионального и личностного развития, осуществлять самообучение и самосовершенствование.

Задания закрытого типа

№	Содержание задания	Правильный ответ	Источник
Выберите один правильный ответ			
1.	Слипание поверхностей двух разнородных тел – это: адгезия когезия анатомическая ретенция	адгезия	№14 36
2.	Форма пульпита, преимущественно выявляемая во временных зубах при плановой санации полости рта у детей: а) хронический фиброзный б) острый диффузный в) хронический гангренозный г) хронический гипертрофический	а) хронический фиброзный	№5, стр.325-334
Выберите несколько правильных ответов			
1.	При кариесе дентина, при зондировании полости с целью диагностики определяется (выберите 2) отсутствие болезненных ощущений	болезненность по стенкам кариозной полости безболезненность (или слабая болезненность)	№5, стр.243-275

	<p>сообщение с пульповой камерой</p> <p>резкая болезненность по всему дну, длительно сохраняющаяся после зондирования</p> <p>плотные стенки и дно, отсутствие размягченного дентина</p> <p>болезненность по стенкам кариозной полости</p> <p>безболезненность (или слабая болезненность) по дну кариозной полости</p>	по дну кариозной полости	
2.	<p>К особенностям ранений лица относится:</p> <p>А) Обезображивание.</p> <p>Б) Несоответствие внешнего вида раненого (обезображивание) степени тяжести повреждения.</p> <p>В) Нарушение функций жевания, глотания, речи.</p> <p>Г) Обильное кровоснабжение челюстно-лицевой области.</p> <p>Д) Быстрое обезвоживание организма.</p> <p>Е) Боли в животе.</p>	<p>А) Обезображивание.</p> <p>Б) Несоответствие внешнего вида раненого (обезображивание) степени тяжести повреждения.</p> <p>В) Нарушение функций жевания, глотания, речи.</p> <p>Г) Обильное кровоснабжение челюстно-лицевой области.</p> <p>Д) Быстрое обезвоживание организма.</p>	№5, стр.573
Установите последовательность/Сопоставьте понятия			
1.	<p>СТЕПЕНЬ СТИРАЕМОСТИ</p> <p>1) первая степень</p> <p>2) вторая степень</p> <p>3) третья степень</p> <p>ГЛУБИНА ПОРАЖЕНИЯ</p>	1а __, 2в __, 3б __.	№5 276

а) до 1/3 длины коронки		
б) от 2/3 длины коронки до шейки		
в) от 1/3 до 2/3 длины коронки		

Задания открытого типа

Ситуационные задачи/кейсы

№	Содержание задания	Правильный ответ	Источник
1.	<p>При осмотре полости рта ребёнка 7 лет, врач-стоматолог выявил пятна на жевательных буграх 16, 26, 36, 46 зубов. Эмаль зубов в области пятен гладкая, блестящая, цвет молочно – белый. Ребёнок жалоб не предъявляет</p> <p>Какие дополнительные методы обследования помогут поставить предварительный диагноз?</p> <p>А) Окрашивание поражённых участков метиленовым синим. Б) ЭОД В) Рентгенодиагностика</p>	А) Окрашивание поражённых участков метиленовым синим.	№5, стр 243-276
2.	<p>Ситуация</p> <p>На приём к врачу-стоматологу обратился пациент Л. 26 лет.</p> <p>Жалобы на длительную ноющую боль от всех видов раздражителей в области нижней челюсти справа,</p> <p>наличие полости в 4.6 зубе.</p> <p>Анамнез заболевания Боль в зубе в течение нескольких недель, к врачу не обращался.</p> <p>Лечение зуба ранее не проводилось.</p> <p>Анамнез жизни Перенесённые заболевания: ОРВИ, ОРЗ, хронический гастрит.</p> <p>Наследственность: неотягощена.</p> <p>Вредные привычки: нет.</p> <p>Аллергоанамнез: неотягощен.</p> <p>Туберкулёз, гепатит, ВИЧ, сифилис отрицает.</p> <p>Объективный статус Внешний осмотр: состояние</p>	невозможен	№5, стр.306-325

	<p>удовлетворительное. Конфигурация лица не изменена. Кожные покровы чистые. Открывание рта свободное, в полном объёме – 5 см. Регионарные лимфоузлы не увеличены, безболезненные, мягко-эластичной консистенции, не спаяны с окружающими тканями.</p> <p>Локальный статус: слизистая оболочки десны, альвеолярных отростков и переходной складки бледно-розовая, умеренно увлажнена.</p> <p>На жевательной поверхности 4.6 зуба глубокая кариозная полость, реакция на температурный раздражитель резко положительная, длительная. Перкуссия отрицательная. Пальпация неизменной переходной складки безболезненна.</p> <p>Результаты инструментального метода обследования Зондирование Зондирование дна резко болезненно в одной точке.</p> <p>Результаты дополнительного метода обследования Прицельная внутриротовая контактная рентгенография Глубокая кариозная, прилежащая к рогу пульпы. Периапикальные изменения не выявляются.</p> <p>Результаты дополнительного метода обследования Электроодонтодиагностика 37мкА. Поставьте диагноз Метод полного сохранения пульпы в данном клиническом случае</p> <p>применяется с осторожностью</p> <p>невозможен</p> <p>применяется при невозможности проведения адекватного обезболивания</p> <p>возможен только при наличии хорошего анализа крови</p>		
3.	<p>У девочки 14 лет при удалении зуба отмечается бледность, потливость, расширение зрачков. Затем потеря сознания.</p>	<p>Алгоритм оказания неотложной помощи: а) придать больной горизонтальное положение с приподнятыми ногами</p>	<p>№5, стр.228</p>

		<p>для улучшения мозгового кровообращения;</p> <p>б) вызвать скорую помощь;</p> <p>в) расстегнуть воротник, расслабить пояс для улучшения дыхания;</p> <p>г) поднести тампон, смоченный раствором нашатырного спирта, к носу с целью рефлекторного воздействия на центральную нервную систему (ЦНС);</p> <p>д) обрызгать лицо холодной водой, похлопать по лицу ладонями, растереть виски, грудь с целью рефлекторного изменения тонуса сосудов;</p> <p>е) периодически контролировать пульс и наблюдать за пациентом до прибытия скорой помощи;</p>	
4.	<p>Пациент А. 65 лет обратился в стоматологическую клинику с жалобами на постоянную ноющую боль в области лунки удалённого 4.7 зуба с иррадиацией в ухо, запах изо рта. Развитие настоящего заболевания: со слов пациента, 3 дня назад был удалён 4.7 зуб по поводу хронического периодонтита. Со вчерашнего вечера боль усилилась. Перенесённые и сопутствующие заболевания: со слов пациента, гипертоническая болезнь, гастрит, ВИЧ, сифилис, гепатит отрицает. Аллергоanamнез не отягощён. Общее состояние удовлетворительное. Температура тела 36,9°C. Местный статус: конфигурация лица не изменена. Открывание рта свободное. Поднижнечелюстные лимфатические узлы справа</p>	1. Альвеолит лунки удалённого 4.7 зуба.	№5, стр.516

	<p>увеличены, слабо болезненны при пальпации, не спаяны с окружающими тканями. В полости рта: края лунки удалённого 4.7 зуба покрыты фибринозным налётом. В альвеоле удалённого 4.7 зуба сгусток отсутствует, лунка заполнена остатками пищи. Слизистая оболочка в области лунки удалённого 4.7 зуба гиперемирована, отёчна, болезненна при пальпации.</p> <p>Поставьте диагноз и укажите наиболее существенные для данного заболевания симптомы.</p>		
5.	<p>В амбулаторной карте ребёнка 9 лет, врач-стоматолог отметил данные объективного осмотра: жевательные бугры 16, 15, 25, 26, 36, 46 зубов имеют шиповидную форму, травмируют слизистую оболочку языка и щёк. Эмаль на указанных зубах истончена, имеются сколы. По режущему краю всех зубов имеются борозды, идущие горизонтально параллельно режущему краю. Дно и стенки борозд гладкие, плотные, на дне глубоких борозд виден мягкий зубной налёт.</p> <p>Выберите вариант предварительного диагноза.</p> <p>А) Флюороз, штриховая форма Б) Местная гипоплазия эмали В) Системная гипоплазия эмали, бороздчатая форма</p>	В) Системная гипоплазия эмали, бороздчатая форма	№5, стр 276-277

Вопросы с развёрнутым ответом

№	Содержание задания	Правильный ответ	Источник
1.	Отходы класса Б-это	Отходы класса Б-это опасные отходы. Инфицированные отходы. Материалы и инструменты, загрязненные выделениями, в т.ч. кровью.	№2, стр. 30
2.	По рентгенологической картине различают гранулёмы: межкорневые -	локализуются в месте бифуркации корней многокорневых зубов.	№5, стр.49
3.	Ситуация На приём к врачу-стоматологу-ортопеду обратился пациент 70 лет.	1 силиконовые	№14 38

<p>Жалобы на</p> <p>затруднённый приём пищи, эстетический дефект.</p> <p>Анамнез заболевания Зубы терял в течение жизни в результате осложнений кариеса.</p> <p>Анамнез жизни Наследственность: неотягощена.</p> <p>Стенокардия, наблюдается у кардиолога, гастрит.</p> <p>Аллергоанамнез: неотягощён.</p> <p>Туберкулёз, гепатит, ВИЧ отрицает.</p> <p>Объективный статус Конфигурация лица изменена. Резко выражены носогубные и подбородочная складки, опущены углы рта. Высота нижнего отдела лица снижена.</p> <p>Локальный статус:</p> <p>На верхней челюсти – определяется наличие нёбного свода, выраженные верхнечелюстные бугры и средняя степень атрофии альвеолярного отростка. Переходная складка, места прикрепления мышц, складок слизистой оболочки расположены ближе к вершине альвеолярного гребня. Слизистая оболочка верхней челюсти: слизистая оболочка атрофирована, покрывает альвеолярные гребни и нёбо тонким слоем, белесоватого цвета, умеренно выделяет слизистый секрет.</p> <p>На нижней челюсти – альвеолярные отростки значительно и равномерно атрофированы. Точки прикрепления</p>		
--	--	--

	<p>мышц и складок слизистой оболочки расположены у основания альвеолярного отростка. Экзостозы отсутствуют. слизистая оболочка атрофирована, покрывает альвеолярные гребни и нёбо тонким слоем, белесоватого цвета, умеренно выделяет слизистый секрет</p> <p>Для получения функционального оттиска _____ используют _____ массы</p> <p>1 силиконовые 2 восковые 3 альгинатные 4 агаровые</p>		
4.	Витальная экстирпация-это	под витальной экстирпацией понимают процедуру удаления жизнеспособной пульпы под местным обезболиванием.	№5,стр.325-334
5.	Профессиональная гигиена у пациента осуществляется по алгоритму	<p>обучение пациента индивидуальной гигиене рта;</p> <p>удаление над- и поддесневых отложений;</p> <p>полирование поверхностей зубов;</p> <p>устранение факторов, способствующих скоплению налета;</p> <p>аппликации реминерализирующих средств;</p> <p>мотивация пациента к профилактике и лечению стоматологических заболеваний</p>	№7, стр21-53

УК-5 Способен планировать и решать задачи собственного профессионального и личностного развития, включая задачи изменения карьерной траектории

Результаты освоения ОП (компетенции)

Результаты обучения по дисциплине

	Владеть
УК-5 Способен планировать и решать задачи собственного профессионального и личностного развития, включая задачи изменения карьерной траектории	Владеть навыками самоорганизации и уметь ставить приоритеты в своей профессиональной деятельности, Владеть навыками планирования карьеры, включая способность принимать решения о изменении карьерной траектории.

Задания закрытого типа

№	Содержание задания	Правильный ответ	Источник
Выберите один правильный ответ			
1.	ЛИЦАМ, СТРАДАЮЩИМ ГИПЕРТОНИЧЕСКОЙ БОЛЕЗНЬЮ 2-3 СТЕПЕНИ ПРИ ПРОВЕДЕНИИ ПЛАНОВЫХ ХИРУРГИЧЕСКИХ ОПЕРАЦИЙ В ПОЛИКЛИНИКЕ НЕОБХОДИМА: а) консультация, лечение у врача терапевта б) консультация онколога в) консультация ЛОР-врача г) консультация офтальмолога д) консультация аллерголога	а) консультация, лечение у врача терапевта	№13, стр. 12-17
2.	На верхней челюсти шире дуга: альвеолярная базальная зубная	зубная	№ 5 459
Выберите несколько правильных ответов			
1.	ЛИЦАМ, СТРАДАЮЩИМ ГИПЕРТОНИЧЕСКОЙ БОЛЕЗНЬЮ 2-3 СТЕПЕНИ ПРИ ПРОВЕДЕНИИ ПЛАНОВЫХ ХИРУРГИЧЕСКИХ ОПЕРАЦИЙ В ПОЛИКЛИНИКЕ НЕОБХОДИМА: а) консультация, лечение у врача терапевта б) консультация онколога в) консультация ЛОР-врача г) консультация офтальмолога д) консультация аллерголога	а) консультация, лечение у врача терапевта	№13, стр. 12-17
2.	К первичным элементам поражения СОПР относят: А) Пятно; Б) узелок; В) трещина	А) Пятно; Б) узелок; Г) узел; Д) бугорок; Ж) пузырьрёк;	№5, стр.363-368

	Г) узел; Д) бугорок; Е) афта Ж) пузырьёк; З) корка И) пузырь; К) эрозия Л) киста.	И) пузырь; Л) киста.	
Установите последовательность/Сопоставьте понятия			
1.	1) Стерилизация 2) Асептика А) совокупность физических и химических способов полного освобождения объектов внешней среды (инструментов, перевязочного материала и др.) от микроорганизмов и их спор. Б) система профилактических мероприятий, направленных на предупреждение попадания микроорганизмов в рану, органы и ткани больного в процессе любых врачебных мероприятий	1А 2Б	№1, стр.51

Задания открытого типа

Ситуационные задачи/кейсы

№	Содержание задания	Правильный ответ	Источник
1.	Ситуация На приём к врачу-стоматологу-ортопеду обратился пациент 70 лет. Жалобы на затруднённый приём пищи, эстетический дефект. Анамнез заболевания Зубы терял в течение жизни в результате осложнений кариеса. Анамнез жизни Наследственность: не отягощена.	2 компрессионным	№14 38

<p>Стенокардия, наблюдается у кардиолога, гастрит.</p> <p>Аллергоанамнез: не отягощён.</p> <p>Туберкулёз, гепатит, ВИЧ отрицает.</p> <p>Объективный статус</p> <p>Конфигурация лица изменена. Резко выражены носогубные и подбородочная складки, опущены углы рта. Высота нижнего отдела лица снижена.</p> <p>Локальный статус:</p> <p>На верхней челюсти – определяется наличие нёбного свода, выраженные верхнечелюстные бугры и средняя степень атрофии альвеолярного отростка. Переходная складка, места прикрепления мышц, складок слизистой оболочки расположены ближе к вершине альвеолярного гребня. Слизистая оболочка верхней челюсти: слизистая оболочка атрофирована, покрывает альвеолярные гребни и нёбо тонким слоем, белесоватого цвета, умеренно выделяет слизистый секрет.</p> <p>На нижней челюсти – альвеолярные отростки значительно и равномерно атрофированы. Точки прикрепления мышц и складок слизистой оболочки расположены у основания альвеолярного отростка. Экзостозы отсутствуют. слизистая оболочка атрофирована, покрывает альвеолярные гребни и нёбо тонким слоем, белесоватого цвета, умеренно выделяет слизистый секрет</p> <p>Какого вида должен быть функциональный оттиск с верхней челюсти в данной клинической ситуации?</p> <p>1 дифференцированным или комбинированным</p>		
--	--	--

	<p>2 компрессионным 3 стабильным 4 разгружающим</p>		
2.	<p>Родители ребёнка 9 лет обратились к стоматологу с жалобами на необычную форму и величину прорезавшегося верхнего центрального зуба.</p> <p>При осмотре полости рта: верхний правый центральный резец шилообразной формы, на коронке частично отсутствует эмаль, при зондировании в пришеечной области выявляется мягкий зубной налёт.</p> <p>Поставьте диагноз</p> <p>А) Системная гипоплазия, зуб Гетчинсона Б) Системная гипоплазия, зуб Фурнье В) Местная гипоплазия, зуб Турнера</p>	<p>В) Местная гипоплазия, зуб Турнера</p>	<p>Местная гипоплазия, зуб Турнера</p> <p>№5, стр.276-277</p>
3.	<p>Ситуация</p> <p>В клинику обратилась пациентка 19 лет.</p> <p>Жалобы на</p> <p>выпадение пломбы в 2.4 зубе,</p> <p>застревание пищи между 2.4 и 2.5 зубами,</p> <p>болезненные ощущения,</p> <p>кровоточивость в области десны между зубами,</p> <p>увеличение десны в объеме.</p> <p>Анамнез заболевания</p> <p>Увеличение десны в объеме и болезненность появилась между 2.4 и 2.5 зубом 4 месяца назад, пломба выпала 2 недели назад.</p> <p>Анамнез жизни</p> <p>Вредные привычки: отрицает.</p> <p>Аллергические реакции: аллергия на цитрусовые.</p> <p>Наличие инфекционных заболеваний (ВИЧ, сифилис, гепатит) отрицает.</p> <p>Объективный статус</p> <p>Внешний осмотр: общее состояние удовлетворительное, конфигурация лица не изменена, регионарные лимфоузлы не пальпируются, не увеличены, безболезненны, не спаяны с подлежащими тканями, кожные покровы физиологической окраски, открывание рта свободное.</p> <p>Осмотр полости рта: слизистая оболочка рта, альвеолярных отростков и нёба бледно-розового цвета, умеренно увлажнена.</p> <p>Прикус: физиологический.</p> <p>Локальный статус: на контактно-дистальной</p>	<p>отсутствие контактного пункта между зубами</p>	<p>№5, стр.363-368</p>

	<p>поверхности в пришеечной области 2.4 зуба кариозная полость. Десна в области 2.4, 2.5 зубов гиперемирована, отечна, кровоточит при зондировании. Десневой сосочек гипертрофирован. Зубодесневое прикрепление сохранено. Пародонтальные карманы и резорбция костной ткани в области альвеолярного гребня 2.4 и 2.5 не обнаружены.</p> <p>К этиологическому фактору развития данной патологии относят: лейкоцитоз</p> <p>недостаточность кальция в организме</p> <p>авитаминоз</p> <p>отсутствие контактного пункта между зубами</p>		
4.	<p>Пациент В., 64 года обратился с жалобами на наличие язвы в области красной каймы нижней губы справа.</p> <p>Анамнез: со слов пациента отмечает наличие язвы более полугода, связывает с постоянным травмированием нижней губы в виде прикусывания и обветриванием губ. Проводилось консервативное лечение по поводу метеорологического хейлита, положительной динамики на консервативное лечение не отмечается.</p> <p>Объективно: конфигурация лица не нарушена, регионарные лимфатические узлы не увеличены, открывание рта в полном объеме. На красной кайме нижней губы справа определяется язва с приподнятыми краями размером около 1 см в диаметре, безболезненная при пальпации, с плотным инфильтрированным дном, при удалении поверхностного слоя легко кровоточит.</p> <p>Поставьте предварительный диагноз.</p>	Злокачественное новообразование красной каймы нижней губы	№5, стр. 610
5.	Ситуация На приём к врачу-стоматологу-ортопеду обратился пациент 70 лет.	полных съёмных пластиночных	№14 38

<p>Жалобы на</p> <p>затруднённый приём пищи,</p> <p>эстетический дефект.</p> <p>Анамнез заболевания</p> <p>Зубы терял в течение жизни в результате осложнений кариеса.</p> <p>Анамнез жизни</p> <p>Наследственность: не отягощена.</p> <p>Стенокардия, наблюдается у кардиолога, гастрит.</p> <p>Аллергоанамнез: не отягощён.</p> <p>Туберкулёз, гепатит, ВИЧ отрицает.</p> <p>Объективный статус</p> <p>Конфигурация лица изменена. Резко выражены носогубные и подбородочная складки, опущены углы рта. Высота нижнего отдела лица снижена.</p> <p>Локальный статус:</p> <p>На верхней челюсти – определяется наличие нёбного свода, выраженные верхнечелюстные бугры и средняя степень атрофии альвеолярного отростка. Переходная складка, места прикрепления мышц, складок слизистой оболочки расположены ближе к вершине альвеолярного гребня. Слизистая оболочка верхней челюсти: слизистая оболочка атрофирована, покрывает альвеолярные гребни и нёбо тонким слоем, белесоватого цвета, умеренно выделяет слизистый секрет.</p> <p>На нижней челюсти – альвеолярные отростки значительно и равномерно атрофированы. Точки прикрепления мышц и складок слизистой оболочки</p>		
--	--	--

	<p>расположены у основания альвеолярного отростка. Экзостозы отсутствуют. слизистая оболочка атрофирована, покрывает альвеолярные гребни и нёбо тонким слоем, белесоватого цвета, умеренно выделяет слизистый секрет</p> <p>Основным методом лечения при полном отсутствии зубов является изготовление _____ протезов</p> <p>полных съёмных пластиночных</p> <p>частичных съёмных пластиночных</p> <p>малых седловидных</p> <p>бюгельных</p>		
--	---	--	--

Вопросы с развёрнутым ответом

№	Содержание задания	Правильный ответ	Источник
1.	Девитальная экстирпация-это	полное удаление пульпы из полости зуба после её умерщвления.	№5, стр.325-334
2.	К особенностям пломбирования полости II класса в зубе 1.4 у пациента относят	<p>использование контурной матрицы;</p> <p>использование матрицедержателя;</p> <p>использование интрадентальных клиньев;</p> <p>формирование контактного пункта на уровне экватора зуба</p>	№5, стр. 243-275
3.	Эргономика – это	наука, изучающая возможности человека в трудовых процессах для создания оптимальных условий высокопроизводительного труда, обеспечивающих необходимые удобства для сохранения сил,	№1, стр. 50

		здоровья, работоспособности.	
4.	Стоматологический цемент это	Стоматологический материал, используемый для временной или постоянной фиксации зубных протезов, в качестве прокладки или основы, подкладки, в препарированных зубах или для замещения отсутствующих тканей зубов.	№5 195
5.	Асептика-это	Система профилактических мероприятий, направленных на предупреждение внедрения возбудителей инфекции в рану	№2, стр.6

ОПК-1 Способен использовать информационно-коммуникационные технологии в профессиональной деятельности и соблюдать правила информационной безопасности

Результаты освоения ОП (компетенции)	Результаты обучения по дисциплине
	Знать
ОПК-1 Способен использовать информационно-коммуникационные технологии в профессиональной деятельности и соблюдать правила информационной безопасности	Знать основные информационно-коммуникационные технологии, используемые в стоматологии, Иметь представление о принципах информационной безопасности и соблюдении конфиденциальности данных пациентов.

Задания закрытого типа

№	Содержание задания	Правильный ответ	Источник
Выберите один правильный ответ			
1.	ТЕМПЕРАТУРНЫЙ РЕЖИМ, ПОДДЕРЖИВАЕМЫЙ В СТОМАТОЛОГИЧЕСКОМ КАБИНЕТЕ В ХОЛОДНОЕ ВРЕМЯ ГОДА (ГРАДУСОВ): а) 15-16	В)	№2, стр. 45-55

	б) 17-18 в) 18-23 г) 23-28 д) 28-30		
2.	НЕЙРОТРОФИЧЕСКИЙ МЕХАНИЗМ ВОЗНИКНОВЕНИЯ ОДОНТОГЕННОГО ОСТЕОМИЕЛИТА ХАРАКТЕРИЗУЕТСЯ: А) длительным рефлекторным спазмом сосудов с нарушением кровообращения Б) закупоркой сосудов микробным эмболом В) сенсibiliзацией организма и возникновением асептического воспаления Г) токсическим повреждением нижнего альвеолярного нерва Д) септицемией	А) длительным рефлекторным спазмом сосудов с нарушением кровообращения	№5, стр.511
Выберите несколько правильных ответов			
1.	014. ПРИ II И III СТЕПЕНЯХ ПАТОЛОГИЧЕСКОЙ СТИРАЕМОСТИ ЗУБОВ ПОКАЗАНО ПРИМЕНЕНИЕ 1) штампованных коронок 2) цельнолитых коронок 3) штампованно-паянных мостовидных протезов 4) цельнолитых мостовидных протезов 5) цельнолитых бюгельных протезов окклюзионными накладками б) вкладок	2) цельнолитых коронок 4) цельнолитых мостовидных протезов 5) цельнолитых бюгельных протезов окклюзионными накладками	№5 395
2.	Ребенку 6 месяцев. Какими зубными щетками можно проводить чистку зубов? А) очень мягкой Б) мягкой В) средней жесткости	А) очень мягкой Б) мягкой	№7, стр.44-49
Установите последовательность/Сопоставьте понятия			
1.	Укажите последовательность этапов лечения кариеса дентина в 1.6 зубе	обезболивание; раскрытие кариозной полости; удаление	№5, стр.243-275

	<p>размягченного и пигментированного дентина;</p> <p>формирование полости II класса по Блеку;</p> <p>финирование;</p> <p>промывание;</p> <p>пломбирование</p>	
--	---	--

Задания открытого типа

Ситуационные задачи/кейсы

№	Содержание задания	Правильный ответ	Источник
1.	<p>Пациентка С., 27 лет, жалуется на появление припухлости под нижней челюстью справа во время еды.</p> <p><i>Анамнез:</i> три дня назад во время каждого приема пищи стала появляться припухлость под нижней челюстью справа. После еды она постепенно уменьшается и через 15-30 минут исчезает.</p> <p><i>Объективно:</i> конфигурация лица не изменена. Правая поднижнечелюстная слюнная железа по сравнению с левой немного увеличена, имеет мягко-эластичную консистенцию. При массировании железы из ее протока выделяется небольшое количество прозрачного секрета. При бимануальной пальпации по ходу протока в передней трети определяется округлое, плотное, безболезненное образование около 4 мм в диаметре.</p> <p>С чем может быть связано появление припухлости под нижней челюстью во время еды?</p>	<p>С ретенцией секрета поднижнечелюстной слюнной железы.</p>	№5, стр.569
2.	<p>Ситуация</p> <p>На приём к врачу-стоматологу-ортопеду обратился пациент 63 лет.</p> <p>Жалобы на затруднённый приём пищи, эстетический дефект.</p>	ортопантомографию	№5 48

<p>Анамнез заболевания Зубы терял в течение жизни в результате осложнений кариеса.</p> <p>Анамнез жизни Наследственность: неотягощена.</p> <p>ИБС, стенокардия, наблюдается у кардиолога.</p> <p>Аллергоанамнез: неотягощён.</p> <p>Туберкулёз, гепатит, ВИЧ отрицает.</p> <p>Объективный статус Конфигурация лица не изменена. Снижение высоты нижнего отдела лица не отмечается. Кожные покровы чистые, без видимых изменений. Регионарные лимфатические узлы при пальпации не увеличены, безболезненны, мягкие, подвижные, с подлежащими тканями не спаяны. Открывание рта в полном объеме, безболезненное.</p> <p>Локальный статус:</p> <p>На верхней челюсти – отсутствуют 2.8; 2.7; 2.6; 2.5 : 1.5; 1.6,1.7,1.8. Определяется наличие высокого нёбного свода, выраженные верхнечелюстные бугры и альвеолярный отросток.</p> <p>1.4,1.3,2.3,2.4- частичные дефекты коронковых частей зубов, восстановленные композитным материалом, ИРОПЗ более 60%, нарушение краевого прилегания. Переходная складка, места прикрепления мышц, складок слизистой оболочки расположены относительно высоко.</p> <p>Пародонтальные карманы в области всех зубов на верхней челюсти до 3 мм.</p> <p>На нижней челюсти – отсутствуют зубы 4.8;4.7; 4.6; 4.5 : 3.7; 3.8. 4.3, 3.4- частичные дефекты коронковых частей зубов, восстановленные композитным материалом, ИРОПЗ более 60%, нарушение краевого прилегания. Ранее изготовленные коронки с опорами на зубы 3.5,3.6,4.4- удовлетворяют клиническим требованиям.</p> <p>Пародонтальные карманы в области всех зубов на нижней челюсти до 5 мм. Альвеолярные отростки незначительно и равномерно атрофированы. Точки прикрепления мышц и складок слизистой оболочки расположены у основания альвеолярного отростка. Экзостозы отсутствуют.</p>		
--	--	--

	<p>Здоровая слизистая оболочка рта: умеренно-податливая, умеренно подвижная, бледно-розового цвета, умеренно выделяет слизистый секрет.</p> <p>К необходимым для постановки диагноза дополнительным аппаратным методам обследования относят</p> <ol style="list-style-type: none"> 1 исследование диагностических моделей 2 осмотр 3 электроодонтометрию 4 ортопантомографию 		
3.	<p>Ребёнок 12 лет обратился с жалобами на необычные размеры 43, 42, 41 зубов, желтоватую окраску этих зубов, чувствительность при воздействии температурных раздражителей. В прошлом отмечает травму челюстей во фронтальном отделе. При осмотре врач отметил патологическую стираемость эмали 43, 42, 41 зубов, шероховатость эмали 43, 42, 41 зубов, тремы между зубами, меньший размер коронок указанных зубов по сравнению с одноимёнными зубами слева.</p> <p>Выберите вариант предварительного диагноза.</p> <p>А) Системная гипоплазия Б) Очаговая гипоплазия В) Тетрациклиновые зубы Г) наследственный несовершенный амелогенез,</p>	Б) Очаговая гипоплазия	№5, стр.276-277
4.	<p>Ситуация На прием к врачу-стоматологу обратилась пациентка 29 лет.</p> <p>Жалобы на кровоточивость десны при чистке зубов.</p> <p>Анамнез заболевания Жалобы появились месяц назад, в связи с этим зубы стала чистить осторожно очень мягкой зубной щеткой и гигиенической зубной пастой 2 раза в день в течение 2 минут. При полоскании полости рта настоем ромашки эффект непродолжительный.</p> <p>Анамнез жизни Работает менеджером.</p> <p>Беременность сроком 14 недель, течение физиологическое.</p> <p>Вредные привычки: отрицает.</p> <p>Аллергические реакции: отрицает.</p> <p>Наличие инфекционных заболеваний (ВИЧ, сифилис, гепатит) отрицает.</p>	2 недель	№5, стр.360-368

	<p>Наследственность: неотягощена.</p> <p>Объективный статус Внешний осмотр: конфигурация лица не изменена, регионарные лимфатические узлы не пальпируются, открывание рта свободное, височно-нижнечелюстной сустав без патологии Прикус: ортогнатический.</p> <p>Осмотр полости рта: слизистая оболочка рта бледно-розового цвета, равномерно увлажнена. Десневые сосочки всех зубов гиперемированы, отечны.</p> <p>Гигиеническое состояние полости рта: индекс гигиены Грина – Вермиллиона (Greene – Vermillion, OHI-S) = 1,6. Для индивидуальной гигиены полости рта пациентке рекомендуют использовать антисептики в течение ___ недель</p> <p>2</p> <p>3</p> <p>4</p> <p>6</p>		
5.	<p>Пациентка С., 27 лет, жалуется на появление припухлости под нижней челюстью справа во время еды.</p> <p><i>Анамнез:</i> три дня назад во время каждого приема пищи стала появляться припухлость под нижней челюстью справа. После еды она постепенно уменьшается и через 15-30 минут исчезает.</p> <p><i>Объективно:</i> конфигурация лица не изменена. Правая поднижнечелюстная слюнная железа по сравнению с левой немного увеличена, имеет мягко-эластичную консистенцию. При массировании железы из ее протока выделяется небольшое количество прозрачного секрета. При бимануальной пальпации по ходу протока в передней трети определяется округлое, плотное, безболезненное образование около 4 мм в диаметре.</p>	<p>Рентгенограмму дна полости рта, УЗИ, при необходимости - сиалограмму.</p>	<p>№5, стр.569</p>

	<i>Какое дополнительное обследование надо провести?</i>		
--	---	--	--

Вопросы с развёрнутым ответом

№	Содержание задания	Правильный ответ	Источник
1.	Зубной элеватор это	Ручной инструмент, предназначенный для расшатывания или удаления зуба или корня зуба путем его смещения или действующий в качестве рычага	№5 89
2.	Слюна-это	Слюна-это секрет слюнных желез, выделяющийся в ротовую полость, участвует в пищеварении, воздействуя на пищу своими ферментами, например амилазой.	№5, стр.42
3.	Показания к методу девитальной ампутации	-Острый частичный серозный пульпит - Острый общий серозный пульпит - Хронический фиброзный пульпит - Хронический гипертрофический пульпит - Обострение хронического пульпита без явлений острого периодонтита.	№5, стр.325-334
4.	Остеоинтеграция - это	Прямая структурная и функциональная связь между высокодифференцированной живой костью и поверхностью опорного имплантата, выявляемая на уровне световой микроскопии	№5, стр. 854
5.	зубная нить это	Нить или лента, обычно изготовленная из синтетического волокна, используемая для удаления налета на	№5 115

		проксимальных поверхностях зубов или частичек пищи в межзубных промежутках; также используется для очистки десневой поверхности несъемных зубных протезов	
--	--	---	--

ОПК-1 Способен использовать информационно-коммуникационные технологии в профессиональной деятельности и соблюдать правила информационной безопасности

Результаты освоения ОП (компетенции)	Результаты обучения по дисциплине
	Уметь
ОПК-1 Способен использовать информационно-коммуникационные технологии в профессиональной деятельности и соблюдать правила информационной безопасности	Уметь работать с электронным медицинским документооборотом и другими информационными системами, используемыми в стоматологии, Уметь эффективно использовать программное обеспечение для планирования, диагностики и лечения в стоматологии, Уметь использовать электронные ресурсы и базы данных для получения актуальной информации в своей профессиональной области.

Задания закрытого типа

№	Содержание задания	Правильный ответ	Источник
Выберите один правильный ответ			
1.	Фиброзную форму гипертрофического гингивита следует дифференцировать от: а) фиброматоза десен б) пародонтита в) хронического катарального гингивита г) атрофического гингивита	а) фиброматоза десен	№5, стр.360-366
2.	ЦЕЛЬЮ ИСПОЛЬЗОВАНИЯ АППАРАТА «АССИСТИНА» ЯВЛЯЕТСЯ: а) стерилизация наконечников б) предстерилизационная очистка и смазывание наконечников	Б)	№2, стр.38-45

	<p>в) дезинфекция боров</p> <p>г) дезинфекция эндодонтического инструментария</p> <p>д) стерилизация боров</p>		
Выберите несколько правильных ответов			
1.	<p>ПРИЧИНОЙ РАЗВИТИЯ ТРАВМАТИЧЕСКОГО ОСТЕОМИЕЛИТА ЧЕЛЮСТЕЙ ЯВЛЯЕТСЯ:</p> <p>А) возраст больного</p> <p>Б) острый лимфаденит</p> <p>В) травма плохо изготовленным протезом</p> <p>Г) зуб или корень зуба в линии перелома</p> <p>Д) сила и направление повреждающего фактора</p>	<p>Г) зуб или корень зуба в линии перелома</p> <p>Д) сила и направление повреждающего фактора</p>	№5, стр.511
2.	<p>ПРИ ВНЕШНЕМ ОСМОТРЕ БОЛЬНЫХ С ДЕКОМПЕНСИРОВАННОЙ ФОРМОЙ ПАТОЛОГИЧЕСКОЙ СТИРАЕМОСТИ ЗУБОВ ВЫЯВЛЯЕТСЯ</p> <p>1) углубление носогубных складок</p> <p>2) асимметрия лица</p> <p>3) старческое выражение лица</p> <p>4) углубление подбородочной складки</p> <p>5) "птичье" лицо</p>	<p>1) углубление носогубных складок</p> <p>3) старческое выражение лица</p> <p>4) углубление подбородочной складки</p>	
Установите последовательность/Сопоставьте понятия			
1.	<p>Укажите последовательность этапов лечения кариеса дентина (среднего кариеса) постоянных зубов с несформированными корнями</p> <p>1) полирование пломбы</p> <p>2) антисептическая обработка кариозной полости</p> <p>3) препарирование кариозной полости</p> <p>4) нанесение бондинговой системы</p> <p>5) высушивание кариозной полости</p> <p>6) внесение пломбировочного материала</p> <p>7) местное обезболивание</p>	<p>1) местное обезболивание</p> <p>2) препарирование кариозной полости</p> <p>3) антисептическая обработка кариозной полости</p> <p>4) высушивание кариозной полости</p> <p>5) нанесение бондинговой системы</p> <p>6) внесение пломбировочного материала</p> <p>7) полирование пломбы</p>	№5, стр 243-276

Задания открытого типа

Ситуационные задачи/кейсы

№	Содержание задания	Правильный ответ	Источник
1.	<p>Ситуация В стоматологическую клинику обратилась пациентка 29 лет.</p> <p>Жалобы На выпадение пломбы в 1.4 зубе; застревание пищи между 1.4 и 1.5 зубами; изменение формы десны в области 1.4 и 1.5 зубов.</p> <p>Анамнез заболевания Изменение формы десны в течение 4 месяцев около 1.4 и 1.5 зубов, пломба выпала 2 недели назад.</p> <p>Прием оральных контрацептивов более двух лет, поликистоз яичников.</p> <p>Проводилось лечение у врача-ортодонта по поводу скученного положения зубов верхней челюсти 2 года назад.</p> <p>Анамнез жизни Вредные привычки: отрицает.</p> <p>Аллергические реакции: отрицает.</p> <p>Наличие инфекционных заболеваний (ВИЧ, сифилис, гепатит) отрицает.</p> <p>Объективный статус Внешний осмотр: общее состояние удовлетворительное, лицо симметрично, регионарные лимфоузлы не пальпируются, не увеличены, безболезненны, не спаяны с подлежащими тканями, кожные покровы физиологической окраски, открывание рта свободное.</p> <p>К дополнительному методу обследования для постановки диагноза в данной клинической ситуации относят</p> <p>1 сиалографию</p> <p>2 прицельную внутриротовую контактную рентгенографию</p> <p>3 реопародонтографию</p> <p>4 клинический анализ крови</p>	<p>прицельную внутриротовую контактную рентгенографию</p>	<p>№5, стр.360-368</p>

2.	<p>Пациентка С., 27 лет, жалуется на появление припухлости под нижней челюстью справа во время еды.</p> <p><i>Анамнез:</i> три дня назад во время каждого приема пищи стала появляться припухлость под нижней челюстью справа. После еды она постепенно уменьшается и через 15-30 минут исчезает.</p> <p><i>Объективно:</i> конфигурация лица не изменена. Правая поднижнечелюстная слюнная железа по сравнению с левой немного увеличена, имеет мягко-эластичную консистенцию. При массировании железы из ее протока выделяется небольшое количество прозрачного секрета. При бимануальной пальпации по ходу протока в передней трети определяется округлое, плотное, безболезненное образование около 4 мм в диаметре.</p> <p>Какова методика лечения больной?</p>	<p>Хирургическое лечение: удаление камня из передней трети протока поднижнечелюстной слюнной железы.</p>	№5, стр.569
3.	<p>Ситуация На приём к врачу-стоматологу-ортопеду обратился пациент 63 лет.</p> <p>Жалобы на затруднённый приём пищи, эстетический дефект.</p> <p>Анамнез заболевания Зубы терял в течение жизни в результате осложнений кариеса.</p> <p>Анамнез жизни Наследственность: не отягощена.</p> <p>ИБС, стенокардия, наблюдается у кардиолога.</p> <p>Аллергоанамнез: не отягощён.</p> <p>Туберкулёз, гепатит, ВИЧ отрицает.</p> <p>Объективный статус Конфигурация лица не изменена. Снижение высоты нижнего отдела лица не отмечается. Кожные покровы чистые, без видимых изменений. Регионарные лимфатические узлы при пальпации не увеличены, безболезненны, мягкие, подвижные, с подлежащими тканями не спаяны. Открытие рта в полном объеме,</p>	<p>2 Потеря зубов вследствие несчастного случая, удаления или локальной периодонтальной болезни на верхней челюсти; Хронический пародонтит</p>	№5 442

	<p>безболезненное.</p> <p>Локальный статус:</p> <p>На верхней челюсти – отсутствуют 2.8; 2.7; 2.6; 2.5 : 1.5; 1.6,1.7,1.8. Определяется наличие высокого нёбного свода, выраженные верхнечелюстные бугры и альвеолярный отросток.</p> <p>1.4,1.3,2.3,2.4- частичные дефекты коронковых частей зубов, восстановленные композитным материалом, ИРОПЗ более 60%, нарушение краевого прилегания. Переходная складка, места прикрепления мышц, складок слизистой оболочки расположены относительно высоко.</p> <p>Пародонтальные карманы в области всех зубов на верхней челюсти до 3 мм.</p> <p>На нижней челюсти – отсутствуют зубы 4.8;4.7; 4.6; 4.5 : 3.7; 3.8. 4.3, 3.4- частичные дефекты коронковых частей зубов, восстановленные композитным материалом, ИРОПЗ более 60%, нарушение краевого прилегания. Ранее изготовленные коронки с опорами на зубы 3.5,3.6,4.4- удовлетворяют клиническим требованиям.</p> <p>Пародонтальные карманы в области всех зубов на нижней челюсти до 5 мм. Альвеолярные отростки незначительно и равномерно атрофированы. Точки прикрепления мышц и складок слизистой оболочки расположены у основания альвеолярного отростка. Экзостозы отсутствуют.</p> <p>Здоровая слизистая оболочка рта: умеренно-податливая, умеренно подвижная, бледно-розового цвета, умеренно выделяет слизистый секрет.</p> <p>Клиническим диагнозом является: K02.8 - Другой кариес зубов 1.4, 1.3, 2.3, 2.4, 4.3, 3.4 (частичное разрушение коронковой части), а также</p> <ol style="list-style-type: none"> 1 Адентия на верхней челюсти 2 Потеря зубов вследствие несчастного случая, удаления или локальной периодонтальной болезни на верхней челюсти; 3 Атрофия беззубого альвеолярного края на верхней челюсти; 4 Повышенное стирание зубов 		
4.	<p>При осмотре ребёнка 7 лет врач-стоматолог отметил конусообразный вид первых постоянных моляров – размер коронок больше у шейки зуба, чем</p>	А) зубы Пфлюгера.	№5, стр.276-277

	<p>у жевательной поверхности. Бугры моляров недоразвиты. Выберите вариант предварительного диагноза. А) зубы Пфлюгера. Б) Зубы Фурнье В) Зубы Гетчинсона</p>		
5.	<p>Ситуация На приём к врачу-стоматологу терапевту обратился пациент П. 47 лет.</p> <p>Жалобы на попадание пищи в области верхних жевательных зубов справа, кратковременную боль от температурных и химических раздражителей в зубе 1.6.</p> <p>Анамнез заболевания К стоматологу обращается регулярно, последний визит – полгода назад.</p> <p>Дискомфорт в зубе 1.6 беспокоит в течение месяца.</p> <p>Анамнез жизни Перенесённые заболевания: детские инфекции, ОРВИ, хронический гастродуоденит.</p> <p>Наследственность: неотягощена.</p> <p>Вредные привычки отсутствуют.</p> <p>Аллергоанамнез: неотягощен.</p> <p>Туберкулез, гепатит, ВИЧ, сифилис отрицает.</p> <p>Объективный статус Общее состояние удовлетворительное. Внешний осмотр: конфигурация лица не изменена. Кожные покровы чистые. Открывание рта свободное, в полном объёме – 5 см. Регионарные лимфоузлы не увеличены, безболезненные, мягко-эластичной консистенции, не спаяны с окружающими тканями. Слизистая оболочка рта, десны, альвеолярных отростков и нёба бледно-розового цвета, умеренно увлажнена.</p> <p>Прикус: ортогнатический.</p> <p>Локальный статус: зуб 1.6 в фиссуре на окклюзионной поверхности определяется кариозная полость в пределах дентина и эмали, прилегающая к дистальной, контактной поверхности изменена в цвете. Предполагаемым диагнозом у пациента является:</p>	Кариес дентина зуба 1.6	№5, стр.243-275

Карис дентина зуба 1.6		
Флюороз		
Гипоплазия эмали		
Повышенное стирание зубов		

Вопросы с развёрнутым ответом

№	Содержание задания	Правильный ответ	Источник
1.	Контактный остеогенез – это	Процесс регенерации костной ткани непосредственно на поверхности имплантата	№5, стр. 854
2.	стоматологический наконечник это	Ручной держатель стоматологического инструмента, предназначенный для передачи энергии (с ее преобразованием или без такового), необходимой для работы инструмента	№5 157
3.	Техника выполнения биологического метода лечения пульпита у детей	<p>Первое посещение.</p> <ol style="list-style-type: none"> 1. Обезболивание. 2.Изоляция операционного поля 3.Препарирование кариозной полости. 4. Многократная антисептическая обработка кариозной полости. 5. Высушивание кариозной полости стерильными ватными шариками. 6. Наложение в кариозную полость ватного шарика с раствором антибиотика низкой концентрации,препарата нитрофуранового ряда 7. Постановка временной пломбы. <p>Второе посещение.</p> <ol style="list-style-type: none"> 1. Изоляция зуба. 2. Удаление временной 	№5, стр.325-334

		пломбы. 3. Антисептическая обработка кариозной полости 4. Покрытие экспозированного дентина на дне кариозной полости одонтотропной пастой на основе цинкоксидаэвгенола (густозамешанной) или гидроксида кальция. 5. Постановка временной пломбы. Третье посещение. 1. Изоляция зуба. 2. Удаление временной пломбы. 3. Наложение изолирующей прокладки на сохраненную лечебную прокладку. 4. Финальная реставрация зуба.	
4.	В состав смешанной слюны входит секрет _____ слюнных желез	Околоушной, подчелюстной, подъязычной, а также секрет многочисленных мелких желез языка и слизистой оболочки полости рта.	№5, стр.42
5.	Аллогенный материал - это	Специально обработанная трупная кость	№5, стр. 854

ОПК-1 Способен использовать информационно-коммуникационные технологии в профессиональной деятельности и соблюдать правила информационной безопасности

Результаты освоения ОП (компетенции)	Результаты обучения по дисциплине
	Владеть
ОПК-1 Способен использовать информационно-коммуникационные технологии в профессиональной деятельности и соблюдать правила информационной безопасности	Владеть навыками обработки и анализа данных с использованием специализированного программного обеспечения, Владеть навыками защиты информации, обеспечения безопасности данных пациентов и соблюдения этических норм в использовании информационных технологий, Владеть навыками обучения и самообучения

Задания закрытого типа

№	Содержание задания	Правильный ответ	Источник
Выберите один правильный ответ			
1.	<p>ОСЛОЖНЕНИЯ ПАТОЛОГИЧЕСКОЙ СТИРАЕМОСТИ</p> <p>1) окклюзионно-артикуляционный дисфункциональный синдром</p> <p>2) кариес</p> <p>3) флюороз</p> <p>4) нарушение функции жевательных мышц</p> <p>5) заболевания пародонта</p>	<p>1) окклюзионно-артикуляционный дисфункциональный синдром</p>	№5 463
2.	<p>По клиническому проявлению системной гипоплазии можно определить:</p> <p>а) возраст, в котором ребенок перенес причинное заболевание</p> <p>б) сроки прорезывания пораженной группы зубов</p> <p>в) наследственность</p> <p>г) заболевания, приведшие к формированию гипоплазии</p>	<p>а) возраст, в котором ребенок перенес причинное заболевание</p>	№5, стр.276-277
Выберите несколько правильных ответов			
1.	<p>ОНКОЛОГИЧЕСКУЮ НАСТОРОЖЕННОСТЬ ПРОЯВЛЯЮТ ПРИ:</p> <p>а) афтозном стоматите</p> <p>б) хронические декубитальные язвы</p> <p>в) пострентгеновском хейлите</p> <p>г) вульгарной пузырчатке</p> <p>д) хейлит Манганотти</p> <p>е) десквамативном глоссите</p> <p>ж) глоссалгии</p>	<p>В) Пострентгеновский хейлит</p> <p>Б) хронические декубитальные язвы</p> <p>Д) хейлит Манганотти</p>	№5, стр 687-691
2.	<p>СЕРЬЕЗНЫМ ОСЛОЖНЕНИЕМ ФЛЕГМОН ВЕРХНИХ ОТДЕЛОВ ЛИЦА ЯВЛЯЕТСЯ:</p> <p>а) паротит</p> <p>б) медиастинит</p> <p>в) флебит угловой вены</p> <p>г) парез лицевого нерва</p> <p>д) гематома мягких тканей</p> <p>е) тромбоз синусов головного мозга</p>	<p>В) флебит угловой вены</p> <p>Е) тромбоз синусов головного мозга</p>	№5, стр.511

Установите последовательность/Сопоставьте понятия			
1.	<p>А .Верхние боковые естественные зубы закрываются базисом на:</p> <p>Б. Верхние передние естественные зубы закрываются базисом на:</p> <p>В. Нижние боковые естественные зубы закрываются базисом на:</p> <p>Г. Нижние передние естественные зубы закрываются базисом на:</p> <p>Возможные ответы;</p> <p>1/3</p> <p>1/2</p> <p>2/3</p>	<p>А • 2/3</p> <p>Б • 1/3</p> <p>В - • 2/3</p> <p>Г • 2/3</p>	№14 32

Задания открытого типа

Ситуационные задачи/кейсы

№	Содержание задания	Правильный ответ	Источник
1.	<p>В стоматологическую поликлинику обратились родители с ребенком, в возрасте 4 лет. Жалобы на самопроизвольные боли в нижнем левом втором временном моляре, ночные боли с короткими светлыми промежутками, боли усиливаются от холодного.</p> <p>Объективно: слизистая оболочка в области 75 зуба гиперемирована. В 75 зубе глубокая кариозная полость, с большим количеством размягченного дентина. После удаления дентина экскаватором зондирование дна полости болезненно, реакция на холод длительная, перкуссия слабоболезненная.</p> <p>Выберите вариант предварительного диагноза.</p> <p>А) Хронический пульпит в стадии обострения</p> <p>Б) Острый диффузный пульпит</p> <p>В) Хронический диффузный пульпит</p>	Б) Острый диффузный пульпит	№5, стр.325-334
2.	<p>Ситуация</p> <p>В стоматологическую клинику обратилась пациентка 29 лет.</p>	3 антисептики	№5, стр.360-368

	<p>Жалобы на</p> <p>выпадение пломбы в 1.4 зубе;</p> <p>застревание пищи между 1.4 и 1.5 зубами;</p> <p>изменение формы десны в области 1.4 и 1.5 зубов.</p> <p>Анамнез заболевания</p> <p>Изменение формы десны в течение 4 месяцев около 1.4 и 1.5 зубов, пломба выпала 2 недели назад.</p> <p>Прием оральных контрацептивов более двух лет, поликистоз яичников.</p> <p>Проводилось лечение у врача-ортодонта по поводу скученного положения зубов верхней челюсти 2 года назад.</p> <p>Анамнез жизни</p> <p>Вредные привычки: отрицает.</p> <p>Аллергические реакции: отрицает.</p> <p>Наличие инфекционных заболеваний (ВИЧ, сифилис, гепатит) отрицает.</p> <p>Объективный статус</p> <p>Внешний осмотр: общее состояние удовлетворительное, лицо симметрично, регионарные лимфоузлы не пальпируются, не увеличены, безболезненны, не спаяны с подлежащими тканями, кожные покровы физиологической окраски, открывание рта свободное. Основу терапии в данной клинической ситуации составляют антибиотики</p> <p>витамины</p> <p>антисептики</p> <p>антигистаминные препараты</p>		
3.	<p>Пациентка С., 27 лет, жалуется на появление припухлости под нижней челюстью справа во время еды.</p> <p><i>Анамнез:</i> три дня назад во время каждого приема пищи стала появляться припухлость под нижней челюстью справа. После еды она постепенно уменьшается и через 15-30 минут исчезает.</p>	Трудоспособен.	№5, стр.569

	<p><i>Объективно:</i> конфигурация лица не изменена. Правая поднижнечелюстная слюнная железа по сравнению с левой немного увеличена, имеет мягко-эластичную консистенцию. При массировании железы из ее протока выделяется небольшое количество прозрачного секрета. При бимануальной пальпации по ходу протока в передней трети определяется округлое, плотное, безболезненное образование около 4 мм в диаметре.</p> <p>Установите трудоспособность.</p>		
4.	<p>Ситуация На приём к врачу-стоматологу-ортопеду обратился пациент 63 лет.</p> <p>Жалобы на затруднённый приём пищи, эстетический дефект.</p> <p>Анамнез заболевания Зубы терял в течение жизни в результате осложнений кариеса.</p> <p>Анамнез жизни Наследственность: не отягощена.</p> <p>ИБС, стенокардия, наблюдается у кардиолога.</p> <p>Аллергоанамнез: не отягощён.</p> <p>Туберкулёз, гепатит, ВИЧ отрицает.</p> <p>Объективный статус Конфигурация лица не изменена. Снижение высоты нижнего отдела лица не отмечается. Кожные покровы чистые, без видимых изменений. Регионарные лимфатические узлы при пальпации не увеличены, безболезненны, мягкие, подвижные, с подлежащими тканями не спаяны. Открывание рта в полном объеме, безболезненное.</p> <p>Локальный статус: На верхней челюсти – отсутствуют 2.8; 2.7; 2.6; 2.5 : 1.5; 1.6,1.7,1.8. Определяется наличие высокого нёбного свода, выраженные верхнечелюстные бугры и альвеолярный отросток.</p> <p>1.4,1.3,2.3,2.4- частичные дефекты</p>	0,6-1,0	№14 34

	<p>коронковых частей зубов, восстановленные композитным материалом, ИРОПЗ более 60%, нарушение краевого прилегания. Переходная складка, места прикрепления мышц, складок слизистой оболочки расположены относительно высоко.</p> <p>Пародонтальные карманы в области всех зубов на верхней челюсти до 3 мм.</p> <p>На нижней челюсти – отсутствуют зубы 4.8;4.7; 4.6; 4.5 : 3.7; 3.8. 4.3, 3.4- частичные дефекты коронковых частей зубов, восстановленные композитным материалом, ИРОПЗ более 60%, нарушение краевого прилегания. Ранее изготовленные коронки с опорами на зубы 3.5,3.6,4.4- удовлетворяют клиническим требованиям.</p> <p>Пародонтальные карманы в области всех зубов на нижней челюсти до 5 мм. Альвеолярные отростки незначительно и равномерно атрофированы. Точки прикрепления мышц и складок слизистой оболочки расположены у основания альвеолярного отростка. Экзостозы отсутствуют.</p> <p>Здоровая слизистая оболочка рта: умеренно-податливая, умеренно подвижная, бледно-розового цвета, умеренно выделяет слизистый секрет.</p> <p>Дуга бюгельного протеза должна отстоять от слизистой оболочки протезного ложа на _____ мм</p> <p>менее 0,7</p> <p>более 1,0</p> <p>менее 0,5</p> <p>0,6-1,0</p>		
5.	<p>При проведении санации у ребенка 14 лет, врач отметил наличие большого количества налета на зубах в области верхних моляров слева. Пациент объяснил, что он щадит при жевании эту сторону, так как после еды появляются ноющие боли в 26 зубе. Объективно: слизистая оболочка в области 26 бледно-розового цвета. На мезиально-жевательной поверхности 26 зуба глубокая кариозная полость, заполненная размягченным дентином, полость зуба вскрыта, зондирование болезненно, реакция на холод длительная, перкуссия безболезненная, ЭОД = 20 мА. Был поставлен диагноз Обострение хронического пульпита</p>	<p>А) Острый диффузный пульпит В) Острый периодонтит</p>	№5, стр.334-338

	<p><i>Проведите дифференциальную диагностику.</i></p> <p>А) Острый диффузный пульпит Б) Средний кариес В) Острый периодонтит</p>		
--	--	--	--

Вопросы с развёрнутым ответом

№	Содержание задания	Правильный ответ	Источник
1.	Ротовая жидкость-это	Ротовая жидкость представляет собой жидкость, состоящую из смешанной слюны, выделений носовой полости, миндалин, десневых карманов, секрет слезных желез, остатки мокроты, иногда эритроциты и лимфоциты.	№5, стр.42
2.	Ксеногенный материал - это	Материал животного происхождения	№5, стр. 854
3.	Зуботехническая лаборатория	Помещение, в котором выполняются зуботехнические процедуры, дополняющие стоматологическое клиническое лечение (ортопедическое, ортодонтическое, реставрационное)	№5 85
4.	Техника выполнения метода девитальной ампутации	<p>Первое посещение.</p> <ol style="list-style-type: none"> 1. Предварительная рентгенография 2. Обезболивание 3. Изоляция зуба 4. Препарирование кариозной полости, вскрытие полости зуба, гемостаз пульпы 5. Наложение девитализирующей пасты <p>Второе посещение.</p> <ol style="list-style-type: none"> 1. Изоляция зуба с помощью коффердама (желательно). 2. Удаление временной пломбы. 3. Окончательное препарирование кариозной 	№5, стр.325-334

		полости 4. Раскрытие полости зуба, 5. Закрытие устьев корневых каналов 6. Постановка прокладки из водного дентина, изолирующей прокладки. 7. Финальная реставрация зуба.	
5.	Переходная складка- это	При переходе слизистой оболочки с альвеолярного отростка на губу и щеки образуется свод преддверия. Переходная складка- это воображаемая линия, проведенная по вершине свода преддверия полости рта.	№5, стр.41-42

ОПК-2 Способен применять основные принципы организации и управления в сфере охраны здоровья граждан и оценки качества оказания медицинской помощи с использованием основных медико-статистических показателей

Результаты освоения ОП (компетенции)	Результаты обучения по дисциплине
	Знать
ОПК-2 Способен применять основные принципы организации и управления в сфере охраны здоровья граждан и оценки качества оказания медицинской помощи с использованием основных медико-статистических показателей	Основные нормативные документы, регламентирующие работу поликлинической помощи врача -стоматолога

Задания закрытого типа

№	Содержание задания	Правильный ответ	Источник
Выберите один правильный ответ			
1.	ОЧАГИ ГНОЙНОЙ ИНФИЛЬТРАЦИИ И ГНОЙНОЕ РАСПЛАВЛЕНИЕ КОСТНОГО МОЗГА НАБЛЮДАЮТСЯ ПРИ ОСТЕОМИЕЛИТЕ: А) в острой стадий Б) в подострой стадии В) хроническом с преобладанием	А) в острой стадий	№5, стр.511

	деструктивных процессов Г) хроническом с преобладанием продуктивных, гиперпластических процессов Д) после секвестрэктомии		
2.	024. ПРИ ПАТОЛОГИЧЕСКОЙ СТИРАЕМОСТИ ТВЕРДЫХ ТКАНЕЙ ЗУБОВ ФОРМА ФАСЕТОК СТИРАНИЯ 1) клинообразная 2) кратерообразная 3) ступенчатая 4) прямоугольная	2) кратерообразная	№5 243
	Выберите несколько правильных ответов		
1.	Виды зубных отложений: А)зубной пигмент Б) пелликула В)зубной налет Г)бляшка Д) камень	В) зубной налет Г) бляшка Д) камень	№7, стр. 21-25
2.	К клиническим методам обследования твердых тканей зуба, обязательным для постановки диагноза кариес эмали, относят (выберите 3) электроодонтометрию девитальное окрашивание прицельную внутриротовую контактную рентгенографию термодиагностику зуба витальное окрашивание люминесцентную стоматоскопию зондирование	термодиагностику зуба витальное окрашивание зондирование	№5, стр.243-275
	Установите последовательность/Сопоставьте понятия		
1.	1. Острые (экссудативные) периодонтиты. 2.Хронические (пролиферативные)	1 а – серозные (ограниченные, разлитые);	№9, стр.79-80

<p>периодонтиты.</p> <p>а – фиброзные; б – гранулирующие; в – гранулематозные</p> <p>а – серозные (ограниченные, разлитые); б – гнойные (ограниченные, разлитые).</p>	<p>б – гнойные (ограниченные, разлитые).</p> <p>2</p> <p>а – фиброзные; б – гранулирующие; в – гранулематозные</p>	
---	--	--

Задания открытого типа

Ситуационные задачи/кейсы

№	Содержание задания	Правильный ответ	Источник
1.	<p>Ситуация На приём к врачу-стоматологу-ортопеду обратился пациент 63 лет.</p> <p>Жалобы на затруднённый приём пищи, эстетический дефект.</p> <p>Анамнез заболевания Зубы терял в течение жизни в результате осложнений кариеса.</p> <p>Анамнез жизни Наследственность: не отягощена.</p> <p>ИБС, стенокардия, наблюдается у кардиолога.</p> <p>Аллергоанамнез: не отягощён.</p> <p>Туберкулёз, гепатит, ВИЧ отрицает.</p> <p>Объективный статус Конфигурация лица не изменена. Снижение высоты нижнего отдела лица не отмечается. Кожные покровы чистые, без видимых изменений. Регионарные лимфатические узлы при пальпации не увеличены, безболезненны, мягкие, подвижные, с подлежащими тканями не спаяны. Открывание рта в полном объеме, безболезненное.</p> <p>Локальный статус: На верхней челюсти – отсутствуют 2.8; 2.7; 2.6; 2.5 : 1.5; 1.6,1.7,1.8. Определяется</p>	4 комплексная реабилитация зубочелюстной системы	№5 153

	<p>наличие высокого нёбного свода, выраженные верхнечелюстные бугры и альвеолярный отросток.</p> <p>1.4,1.3,2.3,2.4- частичные дефекты коронковых частей зубов, восстановленные композитным материалом, ИРОПЗ более 60%, нарушение краевого прилегания. Переходная складка, места прикрепления мышц, складок слизистой оболочки расположены относительно высоко.</p> <p>Пародонтальные карманы в области всех зубов на верхней челюсти до 3 мм.</p> <p>На нижней челюсти – отсутствуют зубы 4.8;4.7; 4.6; 4.5 : 3.7; 3.8. 4.3, 3.4- частичные дефекты коронковых частей зубов, восстановленные композитным материалом, ИРОПЗ более 60%, нарушение краевого прилегания. Ранее изготовленные коронки с опорами на зубы 3.5,3.6,4.4- удовлетворяют клиническим требованиям.</p> <p>Пародонтальные карманы в области всех зубов на нижней челюсти до 5 мм. Альвеолярные отростки незначительно и равномерно атрофированы. Точки прикрепления мышц и складок слизистой оболочки расположены у основания альвеолярного отростка. Экзостозы отсутствуют.</p> <p>Здоровая слизистая оболочка рта: умеренно-податливая, умеренно подвижная, бледно-розового цвета, умеренно выделяет слизистый секрет.</p> <ol style="list-style-type: none"> 1 Основной задачей ортопедического лечения пациента является 2 обеспечение функции глотания, тактильной чувствительности 3 поддержание речевого аппарата, дыхательной функции 4 комплексная реабилитация зубочелюстной системы 5 облегчение слюноотделения, речевой функции 		
2.	<p>Ребенок 9 лет. Жалобы на небольшую болезненность и кровоточивость из нижнего правого постоянного моляра при приеме пищи.</p> <p>Объективно: слизистая оболочка в области 46 бледно-розового цвета. На жевательно-дистальной поверхности 46 зуба глубокая кариозная полость, заполненная грануляционной тканью, зондирование слабоблезненное, отмечается</p>	А)Хронический гипертрофический пульпит	№5, стр. 334-338

	<p>кровоточивость, ЭОД = 40-50 мА. Поставьте предварительный диагноз: А) Хронический гипертрофический пульпит Б) Хронический гранулирующий периодонтит В) Острый пульпит</p>		
3.	<p>Ситуация В стоматологическую клинику обратилась пациентка 29 лет.</p> <p>Жалобы на выпадение пломбы в 1.4 зубе; застревание пищи между 1.4 и 1.5 зубами; изменение формы десны в области 1.4 и 1.5 зубов.</p> <p>Анамнез заболевания Изменение формы десны в течение 4 месяцев около 1.4 и 1.5 зубов, пломба выпала 2 недели назад.</p> <p>Прием оральных контрацептивов более двух лет, поликистоз яичников.</p> <p>Проводилось лечение у врача-ортодонта по поводу скученного положения зубов верхней челюсти 2 года назад.</p> <p>Анамнез жизни Вредные привычки: отрицает.</p> <p>Аллергические реакции: отрицает.</p> <p>Наличие инфекционных заболеваний (ВИЧ, сифилис, гепатит) отрицает.</p> <p>Объективный статус Внешний осмотр: общее состояние удовлетворительное, лицо симметрично, регионарные лимфоузлы не пальпируются, не увеличены, безболезненны, не спаяны с подлежащими тканями, кожные покровы физиологической окраски, открывание рта свободное.</p> <p>В данной клинической ситуации из группы галоидов для ротовых ванночек применяют _____ раствор ____ % нитрата серебра; 2% борной кислоты; 2% хлоргексидина биглюконат; 0,05% водорода пероксид; 6%</p>	<p>хлоргексидина биглюконат; 0,05%</p>	<p>№5, стр.360-368</p>

4.	<p>Пациентка С., 27 лет, жалуется на появление припухлости под нижней челюстью справа во время еды.</p> <p><i>Анамнез:</i> три дня назад во время каждого приема пищи стала появляться припухлость под нижней челюстью справа. После еды она постепенно уменьшается и через 15-30 минут исчезает.</p> <p><i>Объективно:</i> конфигурация лица не изменена. Правая поднижнечелюстная слюнная железа по сравнению с левой немного увеличена, имеет мягко-эластичную консистенцию. При массировании железы из ее протока выделяется небольшое количество прозрачного секрета. При бимануальной пальпации по ходу протока в передней трети определяется округлое, плотное, безболезненное образование около 4 мм в диаметре.</p> <p>Каковы причины образования камня в слюнной железе?</p>	Наличие врожденного изгиба протока железы или его сужения, нарушение обмена веществ.	№5, стр.569
5.	<p>Ситуация</p> <p>Пациент 26 лет обратился клинику ортопедической стоматологии.</p> <p>Жалобы на отсутствие 3.5 зуба, нарушение функции жевания.</p> <p>Анамнез заболевания 3.5 зуб был удалён 3 месяца назад в результате осложнения кариеса.</p> <p>Анамнез жизни Рос и развивался нормально.</p> <p>Без вредных привычек.</p> <p>Наследственность не отягощена.</p> <p>Аллергоанамнез не отягощён.</p> <p>Объективный статус Внешний осмотр: конфигурация лица не нарушена. Регионарные лимфатические узлы не пальпируются.</p> <p>Осмотр полости рта: слизистая оболочка рта бледно-розового цвета, умеренно увлажнена.</p> <p>Прикус патологический.</p>	4 включённый в боковом отделе	№5 88

<p>Локальный статус: отсутствует 3.5 зуб.</p> <p>В соответствии с классификацией по Кеннеди у пациента наблюдаются дефекты</p> <p>1 включённый переднего отдела</p> <p>2 односторонний концевой</p> <p>3 двусторонний концевой</p> <p>4 включённый в боковом отделе</p>		
--	--	--

Вопросы с развёрнутым ответом

№	Содержание задания	Правильный ответ	Источник
1.	Показания к методу витальной ампутации	наличие клинического или рентгенологического вскрытия полости зуба кариозного или травматического генеза в зубах с жизнеспособной пульпой, когда воспаление ограничивается ее коронковой частью, не распространяясь на корневую.	№5, стр. 325-334
2.	Уздечка верхней губы расположена _____	На верхней челюсти в преддверии рта по срединной линии расположена уздечка верхней губы. Один конец ее сливается с переходной складкой, другой прикрепляется к слизистой оболочке альвеолярного отростка несколько выше десневого края.	№5, стр.42
3.	Аллопластический материал - это	Остеопластический материал синтетического происхождения	№5, стр. 854
4.	зубной протез это	Изделие стоматологического назначения, замещающее один или несколько отсутствующих зубов и	№5 395

		при необходимости, связанные с ними анатомические структуры	
5.	Техника выполнения метода витальной ампутации	<ol style="list-style-type: none"> 1. Предварительная рентгенография. 2. Обезболивание. 3. Изоляция зуба с помощью коффердама 4. Препарирование кариозной полости с учетом топографии полости зуба, удаление всего кариозного дентина. 5. Раскрытие полости зуба. 6. Ампутация коронковой пульпы. 7. Оценка и контроль кровотечения. 8. Аппликация формокрезола. 9. Удаление тампонов с формокрезолом, высушивание полости зуба. 10. Размещение над устьями корневых каналов в полости зуба густозамешанной цинкоксидэвгеноловой пасты (цемента) 11. Финальная реставрация зуба. 	№5, стр. 325-334

ОПК-2 Способен применять основные принципы организации и управления в сфере охраны здоровья граждан и оценки качества оказания медицинской помощи с использованием основных медико-статистических показателей

Результаты освоения ОП (компетенции)	Результаты обучения по дисциплине
	Уметь
ОПК-2 Способен применять основные принципы организации и управления в сфере охраны здоровья граждан и оценки качества оказания медицинской помощи с использованием основных медико-статистических показателей	Организовать работу стоматологического кабинета

Задания закрытого типа

№	Содержание задания	Правильный ответ	Источник
Выберите один правильный ответ			
1.	<p>Дезинфекция –это метод уничтожения...</p> <p>1. Патогенных и условно патогенных форм микроорганизмов 2. Всех микроорганизмов 3. Споровых форм микроорганизмов</p>	1)	№2, стр.5-10
2.	<p>Под онкологической настороженностью понимают знание:</p> <p>А) ранних симптомов заболевания Б) препаратов для лечения В) профессиональных вредностей Г) допустимых доз лучевой терапии</p>	А) ранних симптомов заболевания	№5, стр. 610
Выберите несколько правильных ответов			
1.	<p>Неотложная помощь при ожогах:</p> <p>1 аналгин 2 асептическая повязка 3 обильное питье 4 димедрол 5 грелка</p>	<p>анальгин асептическая повязка обильное питье</p>	№5 787
2.	<p>Ребенок 5 лет. Жалоб не предъявляет. На жевательной поверхности 55 зуба глубокая кариозная полость, выполненная размягченным дентином. После эвакуации дентина экскаватором полость зуба вскрыта, зондирование резко болезненное, появляется кровоточивость из рога пульпы. Реакция на холод положительная, длительная</p> <p>Поставьте предварительный диагноз</p> <p>А)Хронический фиброзный пульпит Б) Острый диффузный пульпит В) Хронический периодонтит</p>	А)Хронический фиброзный пульпит	№5, стр.325-334
Установите последовательность/Сопоставьте понятия			
1.	Хейлит glandулярный	<p>Это хроническое воспалительное заболевание губ вследствие гиперплазии, гиперфункции или гетеротопии малых слюнных желез в области красной каймы губ и переходной зоны</p>	№5,стр.670-706

	Эксфолиативный хейлит	хроническое воспаление красной каймы губ без вовлечения в патологический процесс слизистой оболочки и кожи околоротовой области	
--	-----------------------	---	--

Задания открытого типа

Ситуационные задачи/кейсы

№	Содержание задания	Правильный ответ	Источник
1.	X		
2.	<p>Ситуация Пациент 26 лет обратился в клинику ортопедической стоматологии.</p> <p>Жалобы на отсутствие 3.5 зуба, нарушение функции жевания.</p> <p>Анамнез заболевания 3.5 зуб был удалён 3 месяца назад в результате осложнения кариеса.</p> <p>Анамнез жизни Рос и развивался нормально.</p> <p>Без вредных привычек.</p> <p>Наследственность не отягощена.</p> <p>Аллергоанамнез не отягощён.</p> <p>Объективный статус Внешний осмотр: конфигурация лица не нарушена. Регионарные лимфатические узлы не пальпируются.</p> <p>Осмотр полости рта: слизистая оболочка рта бледно-розового цвета, умеренно увлажнена.</p> <p>Прикус патологический.</p> <p>Локальный статус: отсутствует 3.5 зуб.</p> <p>К оптимальным вариантам ортопедического лечения в данной клинической ситуации относят применение</p>	4 мостовидного протеза, имплантата	№5 88

	<p>1 временной каппы, имедиат протеза</p> <p>2 аппарата Энгля, аппарата Катца</p> <p>3 шинирования, армирования</p> <p>4 мостовидного протеза, имплантата</p>		
3.	<p>Ребенок 5 лет. Жалоб не предъявляет. На жевательной поверхности 55 зуба глубокая кариозная полость, выполненная размягченным дентином. После эвакуации дентина экскаватором полость зуба вскрыта, зондирование резко болезненное, появляется кровоточивость из рога пульпы. Реакция на холод положительная, длительная</p> <p>Поставьте предварительный диагноз</p> <p>А) Хронический фиброзный пульпит</p> <p>Б) Острый диффузный пульпит</p> <p>В) Хронический периодонтит</p>	А) Хронический фиброзный пульпит	№5, стр.325-334
4.	<p>Ситуация</p> <p>В клинику обратился пациент 27 лет.</p> <p>Жалобы на</p> <p>кровоточивость десны при чистке зубов,</p> <p>неприятный запах изо рта.</p> <p>Анамнез заболевания</p> <p>пациент к врачу-пародонтологу обратился впервые.</p> <p>Анамнез жизни</p> <p>в анамнезе детские инфекции, ОРВИ;</p> <p>считает себя здоровым;</p> <p>аллергологический анамнез не отягощён.</p> <p>Объективный статус</p> <p>Внешний осмотр: конфигурация лица не изменена, открывание рта свободное, лимфатические узлы не пальпируются.</p> <p>Состояние слизистой оболочки полости рта, дёсен, альвеолярных отростков и нёба: десна отечна, гиперемирована, кровоточит при зондировании. Слизистая оболочка неба и щек без изменений.</p> <p>Прикус: патологический, скученность зубов во фронтальном отделе нижней челюсти.</p> <p>Локальный статус: определяется мягкий зубной налет в пришеечной области, в межзубных промежутках. Пальпация десны безболезненная, кровоточит при зондировании. Патологические изменения состояния десен обнаруживаются на верхней и нижней челюстях с вестибулярной стороны. В базовую терапию этого заболевания входит: санация полости рта</p>	1. санация полости рта	№5, стр. 360-368

	<p>вскрытие пародонтального абсцесса</p> <p>гингивэктомия</p> <p>лоскутная операция</p>		
5.	<p>Пациент П, 62 года обратился в хирургический кабинет стоматологической поликлиники с жалобами на наличие язвы на боковой поверхности языка слева.</p> <p>Из анамнеза. Со слов пациента язва появилась около 6 месяцев назад. Возникновение язвы связывает с травмой коронкой разрушенного 3.6 зуба. Обратился в хирургический кабинет, где 3.6 зуб был удален, назначено консервативное лечение. Положительной динамики в лечении язвы не отмечалось. Занимался самолечением в течении 3 месяцев.</p> <p>Объективно: состояние удовлетворительное, температура тела 36,6 С. Конфигурация лица не изменена, открывание рта в полном объеме, безболезненное. В полости рта на боковой поверхности языка слева определяется язвенная поверхность размером до 1,5 см. Язва имеет кратерообразную форму с инфильтрированными, плотными краями. По центру язвы незначительное количество некротических масс, незначительно кровоточащих при дотрагивании. Пальпация безболезненная, движения языка неограниченные.</p> <p><i>Поставьте предварительный диагноз.</i></p>	Злокачественное новообразование боковой поверхности языка	№5, стр. 610

Вопросы с развёрнутым ответом

№	Содержание задания	Правильный ответ	Источник
1.	стоматологический воск	Смесь со свойствами натуральных восков. состоящая главным	№5 214

		образом из гидрофобных, слабых, твердых веществ с низкой температурой плавления и предназначенная для использования при выполнении стоматологических процедур	
2.	Синдром Стивенса-Джонсона — это	острое буллезное поражение слизистых и кожи аллергической природы. Протекает на фоне тяжелого состояния заболевшего с вовлечением слизистой полости рта, глаз и мочеполовых органов.	№5, стр.683-685
3.	Уздечка языка расположена_____. Высота ее прикрепления имеет большое значение для_____.	С язычной стороны на нижней челюсти к альвеолярной части прикрепляется уздечка языка. Высота ее прикрепления имеет большое значение для функции языка, а также при определении границ протеза с язычной стороны	№5, стр.42
4.	Большие слюнные железы	это внутренние органы, при обследовании которых необходимо руководствоваться принципами и правилами, принятыми в клинике внутренних болезней.	№5, стр. 564
5.	зубная паста это	вещество или смесь веществ, предназначенных для выполнения населением гигиенических процедур на доступных поверхностях зубов или окружающих их тканей	№5 155

ОПК-2 Способен применять основные принципы организации и управления в сфере охраны здоровья граждан и оценки качества оказания медицинской помощи с использованием основных медико-статистических показателей

Результаты освоения ОП (компетенции)	Результаты обучения по дисциплине
	Владеть
ОПК-2 Способен применять основные принципы организации и управления в сфере охраны здоровья граждан и оценки качества оказания медицинской помощи с использованием основных медико-статистических показателей	Навыками организации работы стоматологического кабинета с учетом нормативной документации принятой в здравоохранении РФ по стоматологической службе

Задания закрытого типа

№	Содержание задания	Правильный ответ	Источник
Выберите один правильный ответ			
1.	На первом месте по частоте поражения кариесом у детей 6 лет стоят: а) молочные моляры б) молочные резцы в) молочные клыки г) постоянные клыки	а) молочные моляры	№5, стр 243-276
2.	ПРОСТЕРИЛИЗОВАННЫЕ ИЗДЕЛИЯ В НЕКОМБИНИРОВАННОМ УПАКОВОЧНОМ ПАКЕТЕ СОХРАНЯЮТ СТЕРИЛЬНОСТЬ В ТЕЧЕНИЕ (СУТОК): а) 2 б) 3 в) 5 г) 7 д) 8	Б)	№2, стр38-45
Выберите несколько правильных ответов			
1.	Основные цели эргономики: А) снижение трудоемкости работы врача и медицинской сестры; Б) устранение риска возникновения профессиональных заболеваний;	А) снижение трудоемкости работы врача и медицинской сестры; Б) устранение риска	№1, стр.50

	В) качественное улучшение методов работы и снижение нагрузки на пациента; Г) увеличение заработной платы	возникновения профессиональных заболеваний; В) качественное улучшение методов работы и снижение нагрузки на пациента;	
2.	Первичный реанимационный комплекс включает: 1. восстановление проходимости дыхательных путей, ИВЛ 2. закрытый массаж сердца 3. регистрацию ЭКГ, введение адреналина внутрисердечно, дифибриляцию	1. восстановление проходимости дыхательных путей, ИВЛ 2. закрытый массаж сердца	№5 728
Установите последовательность/Сопоставьте понятия			
1.	Укажите последовательность лечения кариеса в стадии «белого (мелового) пятна» у ребенка 3-х лет 1) изоляция от слюны 2) очищение зуба от налета 3) аппликация реминерализующими растворами 4) высушивание 5) антисептическая обработка 6) рекомендации по гигиене полости рта	1) очищение зуба от налета 2) изоляция от слюны 3) антисептическая обработка 4) высушивание 5) аппликация реминерализующими растворами 6) рекомендации по гигиене полости рта	№5, стр 243-276

Задания открытого типа

Ситуационные задачи/кейсы

№	Содержание задания	Правильный ответ	Источник
1.	Ситуация В клинику обратился пациент 27 лет. Жалобы на кровоточивость десны при чистке зубов, неприятный запах изо рта. Анамнез заболевания пациент к врачу-пародонтологу обратился впервые. Анамнез жизни в анамнезе детские инфекции, ОРВИ;	1 визуальный осмотр состояния слизистой оболочки десен 2 определение индекса гигиены полости рта	№5, стр.360-368

	<p>считает себя здоровым;</p> <p>аллергологический анамнез не отягощён.</p> <p>Объективный статус Внешний осмотр: конфигурация лица не изменена, открывание рта свободное, лимфатические узлы не пальпируются. Состояние слизистой оболочки полости рта, дёсен, альвеолярных отростков и нёба: десна отечна, гиперемирована, кровоточит при зондировании. Слизистая оболочка неба и щек без изменений.</p> <p>Прикус: патологический, скученность зубов во фронтальном отделе нижней челюсти.</p> <p>Локальный статус: определяется мягкий зубной налет в пришеечной области, в межзубных промежутках. Пальпация десны безболезненная, кровоточит при зондировании. Патологические изменения состояния десен обнаруживаются на верхней и нижней челюстях с вестибулярной стороны. К клиническим методам обследования, необходимым для постановки диагноза, относят (выберите 2)</p> <p>визуальный осмотр состояния слизистой оболочки десен</p> <p>зондирование твердых тканей зубов</p> <p>температурную пробу</p> <p>определение индекса КПУ</p> <p>определение индекса гигиены полости рта</p>		
2.	<p>Больной К., 52 лет. Жалобы на припухлость в поднижнечелюстной области слева, наличие неприятного, сладковатого отделяемого в полости рта.</p> <p>Анамнез. Несколько лет тому назад (8—9) после охлаждения (купался в холодной реке) появилась припухлость в поднижнечелюстной области слева, повысилась температура тела до 37,7°, отмечал болезненное глотание. Лечился теплыми полосканиями, компрессами,</p>	Слюнокаменная болезнь	№5, стр. 569

<p>УВЧ на поднижнечелюстную область. Через неделю состояние улучшилось, температура снизилась, улучшилось самочувствие, но припухлость в поднижнечелюстной области полностью не рассосалась. В последующие годы стал иногда отмечать увеличение припухлости в поднижнечелюстной области, не связанное с охлаждением. Иногда припухлость увеличивалась без видимых причин, иногда во время еды. В районной поликлинике диагностировали лимфаденит, тонзиллит. Проводилась физиотерапия. Последние 2 года припухлость в поднижнечелюстной области не увеличивается, но и полностью не рассасывается, стал отмечать во рту неприятный привкус.</p> <p>Анамнез жизни. В детстве корь, коклюш, свинка. Взрослым болел редко: грипп, ангина, последние годы повышается АД, оперирован по поводу паховой грыжи.</p> <p>При осмотре. В поднижнечелюстной области слева определяется едва заметная припухлость, кожа над ней в цвете не изменена.</p> <p>При пальпации отмечается плотное, ограниченное, слегка болезненное, округлой формы образование, не спаянное с окружающими тканями, размером 4X4 см, располагающееся в среднезаднем отделе поднижнечелюстной области. Спереди от него пальпируются увеличенные, подвижные лимфатические узлы. Открывание рта свободное. Слизистая оболочка полости рта без воспалительных изменений, за исключением участка щеки и ретромолярной области слева, где имеются белесоватые участки размером 1,5X2 см с неправильными границами гиперкератоза слизистой. При бимануальной пальпации четко определяется верхний полюс образования, отмеченного в поднижнечелюстной области. Кроме</p>		
---	--	--

	<p>того, в заднем отделе подъязычной области, слева отмечается ограниченное плотное образование размером 0,8X0,8 см, при пальпации которого появляется колющая боль. Пальпация подъязычной области на остальном протяжении безболезненна. Из устья поднижнечелюстного протока слева выделяется секрет с примесью гноя.</p> <p>Поставьте предварительный диагноз.</p>		
3.	<p>Ситуация Пациент 26 лет обратился клинику ортопедической стоматологии.</p> <p>Жалобы на отсутствие 3.5 зуба, нарушение функции жевания.</p> <p>Анамнез заболевания 3.5 зуб был удалён 3 месяца назад в результате осложнения кариеса.</p> <p>Анамнез жизни Рос и развивался нормально.</p> <p>Без вредных привычек.</p> <p>Наследственность не отягощена.</p> <p>Аллергоанамнез не отягощён.</p> <p>Объективный статус Внешний осмотр: конфигурация лица не нарушена. Регионарные лимфатические узлы не пальпируются.</p> <p>Осмотр полости рта: слизистая оболочка рта бледно-розового цвета, умеренно увлажнена.</p> <p>Прикус патологический.</p> <p>Локальный статус: отсутствует 3.5 зуб.</p> <p>Для снятия оттиска применяют материал</p> <ol style="list-style-type: none"> 1. каучуковый 2. силиконовый 3. карборундовый 4. гипсовый 	2. силиконовый	№5 159
4.	<p>Ребенок 8 лет. Жалобы на периодические боли в верхнем жевательном зубе справа, чаще возникающие во время приема пищи,</p>	А) Метод витальной ампутации	№5, стр.325-334

	<p>которые после тщательного полоскания рта проходили.</p> <p>Объективно: конфигурация лица не изменена, кожные покровы чистые, региональные лимфатические узлы не пальпируются, слизистая оболочка полости рта бледно-розового цвета. На мезиально-жевательной поверхности 16 зуба глубокая кариозная полость, полость зуба вскрыта в точке, зондирование резко болезненное, реакция на холод болезненная, длительная. ЭОД = 20мА.</p> <p>Какой метод лечения показан при данном заболевании?</p> <p>А) Метод витальной ампутации Б) Метод девитальной ампутации В) Метод витальной экстирпации Г) Биологический метод</p>		
5.	<p>Ситуация</p> <p>На приём к врачу-стоматологу терапевту обратился пациент П. 47 лет.</p> <p>Жалобы на</p> <p>попадание пищи в области верхних жевательных зубов справа,</p> <p>кратковременную боль от температурных и химических раздражителей в зубе 1.6.</p> <p>Анамнез заболевания</p> <p>К стоматологу обращается регулярно, последний визит – полгода назад.</p> <p>Дискомфорт в зубе 1.6 беспокоит в течение месяца.</p> <p>Анамнез жизни</p> <p>Перенесённые заболевания: детские инфекции, ОРВИ, хронический гастродуоденит.</p> <p>Наследственность: не отягощена.</p> <p>Вредные привычки отсутствуют.</p> <p>Аллергоанамнез: не отягощен.</p> <p>Туберкулез, гепатит, ВИЧ, сифилис отрицает.</p> <p>Объективный статус</p> <p>Общее состояние удовлетворительное.</p> <p>Внешний осмотр: конфигурация лица не изменена. Кожные покровы чистые.</p> <p>Открывание рта свободное, в полном объёме – 5 см. Регионарные лимфоузлы не увеличены, безболезненные, мягко-эластичной консистенции, не спаяны с окружающими тканями.</p> <p>Слизистая оболочка рта, десны, альвеолярных отростков и нёба бледно-</p>	<p>при зондировании плотное дно, отсутствие окрашивания индикатором</p>	<p>№5, стр.243-275</p>

	<p>розового цвета, умеренно увлажнена.</p> <p>Прикус: ортогнатический.</p> <p>Локальный статус: зуб 1.6 в фиссуре на окклюзионной поверхности определяется кариозная полость в пределах дентина и эмали, прилегающая к дистальной, контактной поверхности изменена в цвете.</p> <p>Результаты обследования Болезненность по стенкам кариозной полости При исследовании зондом кариозного дефекта определяется болезненность по эмалево-дентинной границе.</p> <p>Результаты обследования Рентгенологическое исследование Выявление кариозной полости на дистальной контактной поверхности зуба 1.6, не сообщающиеся с полостью зуба.</p> <p>Электроодонтометрия При проведении электроодонтометрии показатели чувствительности пульпы при кариесе дентина регистрируются в пределах от 2 до 10 мкА.</p> <p>Поставьте диагноз К критериям качества препарирования кариозной полости в зубе 1.6 относят</p> <p>при зондировании плотное дно, отсутствие окрашивания индикатором</p> <p>детектор кариеса выявляет окрашивание</p> <p>при зондировании сохранен размягченный дентин</p> <p>сохранение очагов деминерализации эмали</p>		
--	--	--	--

Вопросы с развёрнутым ответом

№	Содержание задания	Правильный ответ	Источник
1.	Сиалометрия	количественный метод, позволяющий оценить секреторную функцию слюнных желез за единицу времени.	№5, стр. 564
2.	Дентин это	Минерализованная твердая ткань,	№5 243

		формирующая тело зуба и исходящая от зубных сосочков и пульпы зуба	
3.	Лечение ХРАС у детей	<p>Лечение ХРАС комплексное, общее и местное.</p> <p>1. Консультация и лечение у соответствующего специалиста, выявление и ликвидация скрытых очагов хронической инфекции.</p> <p>2. Десенсибилизирующая терапия.</p> <p>3. Общеукрепляющая терапия (витамины, адаптогены, диета)</p> <p>4. Местная обработка слизистой оболочки полости рта р-рами антисептиков, обезболивающих средств. Для очищения поврежденных участков от некротических налетов применяются ферментные препараты (трипсин, химотрипсин, химопсин и пр.). Для заживления афты – способствующие эпителизации (масло облепихи, шиповника, масл. растворы вит. А и Е, желе и мазь солкосерила, актовегина).</p>	№5, стр.677-678
4.	Методы обследования больного в стоматологической клинике принято делить на _____	Методы обследования больного в стоматологической клинике принято делить на клинические (опрос, осмотр слизистой оболочки полости рта, исследование зубов и зубных рядов, пародонта) и параклинические (инструментальные, лабораторные, рентгенологические)	№5, стр. 54-57
5.	Сиалография	это рентгенография	№5, стр. 564

		слюнных желез с применением искусственного контрастирования	
--	--	---	--

ОПК-3 Способен осуществлять педагогическую деятельность

Результаты освоения ОП (компетенции)	Результаты обучения по дисциплине
	Знать
ОПК-3 Способен осуществлять педагогическую деятельность	Цели, принципы, формы, методы обучения и воспитания

Задания закрытого типа

№	Содержание задания	Правильный ответ	Источник
Выберите один правильный ответ			
1.	Провести профилактику ВИЧ-инфекции медработнику после аварийной ситуации с ВИЧ-инфицированным пациентом антиретровирусными препаратами следует в период, не позднее: 1. 72 часов 2. часа 3. 24 часов	72 часов	№5 89
2.	Показанием к лечению пульпита методом витальной ампутации является: а) перелом коронки зуба с обнажением пульпы в первые 48 ч.после травмы б) перелом коронки зуба с обнажением пульпы спустя 48 ч.после травмы в) хронический гангренозный пульпит в постоянном несформированном однокорневом зубе г) любая форма пульпита во временных однокорневых зубах со сформированными корнями	а) перелом коронки зуба с обнажением пульпы в первые 48 ч.после травмы	№5, стр. 325-334
Выберите несколько правильных ответов			

1.	Клинические методы обследования больного: Микробиологическое обследование, Опрос, Рентгенологическое обследование. Осмотр, изучение слизистой оболочки полости рта, исследование зубов и зубных рядов, индексная оценка.	Клинические методы обследования больного: Опрос, Осмотр, Изучение слизистой оболочки полости рта, Исследование зубов и зубных рядов, Индексная оценка.	№5, стр.49
2.	Под онкологической настороженностью понимают знание: А) ранних симптомов заболевания Б) препаратов для лечения В) профессиональных вредностей Г) допустимых доз лучевой терапии Д) расположения онкологических служб	А) ранних симптомов заболевания	№5, стр. 610
Установите последовательность/Сопоставьте понятия			
1.	ПРИ ДЕФЕКТАХ ТВЕРДОГО И МЯГКОГО НЕБА ПРИМЕНЯЮТ РАЗОБЩЕННУЮ ПЛАСТИНКУ ИЗ ДВУХ ЧАСТЕЙ: 1) для твердого неба _____ 2) для мягкого неба _____ А подвижную Б неподвижную	1 Б 2 А	№5 418

Задания открытого типа

Ситуационные задачи/кейсы

№	Содержание задания	Правильный ответ	Источник
1.	Ребенку 12 лет. Жалобы: на незначительные боли в области 16 зуба во время приема пищи. Анамнез: 16 ранее не лечен, боли появились месяц назад. Объективно: слизистая оболочка полости рта бледно-розового цвета. на жевательной поверхности 16 зуба глубокая кариозная полость, заполненная грануляционной тканью. Зондирование слабоблезненное, отмечается кровоточивость, реакция на температурный раздражитель отрицательная, перкуссия безболезненная,	А) Хронический гипертрофический пульпит	№5, стр. 334-338

	<p>ЭОД = 95мкА.</p> <p>Предполагаемый диагноз</p> <p>А) Хронический гипертрофический пульпит Б) Хронический гангренозный пульпит В) Хронический фиброзный пульпит</p>		
2.	<p>Ситуация</p> <p>В клинику обратился пациент 27 лет.</p> <p>Жалобы на</p> <p>кровоточивость десны при чистке зубов,</p> <p>неприятный запах изо рта.</p> <p>Анамнез заболевания</p> <p>пациент к врачу-пародонтологу обратился впервые.</p> <p>Анамнез жизни</p> <p>в анамнезе детские инфекции, ОРВИ;</p> <p>считает себя здоровым;</p> <p>аллергологический анамнез не отягощён.</p> <p>Объективный статус</p> <p>Внешний осмотр: конфигурация лица не изменена, открывание рта свободное, лимфатические узлы не пальпируются.</p> <p>Состояние слизистой оболочки полости рта, дёсен, альвеолярных отростков и нёба: десна отечна, гиперемирована, кровоточит при зондировании. Слизистая оболочка неба и щек без изменений.</p> <p>Прикус: патологический, скученность зубов во фронтальном отделе нижней челюсти.</p> <p>Локальный статус: определяется мягкий зубной налет в пришеечной области, в межзубных промежутках. Пальпация десны безболезненная, кровоточит при зондировании. Патологические изменения состояния десен обнаруживаются на верхней и нижней челюстях с вестибулярной стороны.</p> <p>В комплексном лечении хронического гингивита применяют полоскания раствором</p> <p>гипохлорида натрия</p> <p>бикарбоната натрия</p> <p>хлоргексидина 0,05 %</p> <p>хлорфилипта спиртовым</p>	3 хлоргексидина 0,05 %	№5, стр.360-368

3.	<p>Больная С. 33 лет. Жалобы на боль и припухлость в околоушной области слева, больна около года.</p> <p>Анамнез. Первые признаки болезни связывает с едой винограда, когда во время еды стала отмечать увеличивающуюся припухлость околоушной области справа. Припухлость была мягкой, безболезненной и держалась около 40— 50 мин. Затем аналогичные явления повторились через 1,5 месяца и стали часто сопровождать прием пищи, при этом иногда появляется острая колющая боль. Последнюю неделю состояние ухудшилось, температура тела повысилась до 37,5°, припухлость околоушной области стала нарастать, отмечает постоянную боль.</p> <p>Анамнез жизни. Болеет редко простудными заболеваниями, аллергия к некоторым пищевым продуктам.</p> <p>При осмотре определяется разлитая припухлость околоушной, частично позадичелюстной и щечной областей справа. Кожа в цвете не изменена.</p> <p>При пальпации припухлость плотная, болезненная, кожные покровы в складку собираются с трудом. Поднижнечелюстные лимфатические узлы увеличены, слабо болезненны. Открывание рта слегка болезненно. Слизистая оболочка полости рта хорошо увлажнена, бледно-розового цвета. Дистальные бугры 78 покрыты нависающей покрасневшей слизистой оболочкой. Из устья выводного протока околоушной железы справа выделяется небольшое количество секрета с примесью гноя. Ближе к устью протока пальпируется уплотнение размером 0,3X0,4 см.</p> <p>Поставьте предварительный диагноз.</p>	Слюнокаменная болезнь	№5, стр. 569
4.	Ситуация На приём к врачу-стоматологу-ортопеду	3 • Частичное	№5 413

<p>обратилась пациентка 46 лет.</p> <p>Жалобы на неудовлетворительную эстетику, нарушение пережевывания пищи.</p> <p>Анамнез заболевания Зубы разрушались и удалялись в течение всей жизни в результате кариеса и его осложнений.</p> <p>Ортопедическое лечение ранее не проводилось.</p> <p>Анамнез жизни ОРВИ, ОРЗ, ветряная оспа, туберкулез, сифилис, ВИЧ, гепатит В и С отрицает.</p> <p>Аллергологический анамнез неотягощен.</p> <p>Вредные привычки отсутствуют.</p> <p>Профессиональные вредности отсутствуют.</p> <p>Объективный статус Внешний осмотр: кожные покровы чистые. Выраженные носогубные и подбородочная складки, углы рта опущены. Открывание рта свободное, в полном объеме, симметричное. Кайма губ ярко-красного цвета, умеренно увлажнена.</p> <p>Глубина пародонтальных карманов в области верхних зубов - 3.5 мм. Отмечается рецессия десны в области зубов 3.1, 3.2, 4.1, 4.2. Аномалия положения зубов 2.4, 2.5. 4.5. Патологическая стираемость в области зубов 2.3, 3.3 – II степени, зубов 3.1, 3.2, 4.1,4.2 - I степени.</p> <p>Зубы 1.7, 2.7– пломбы. Зубы 2.3, 3.1,4.1– кариес дентина.</p> <p>Предполагаемым основным диагнозом в данном случае является</p> <p>1</p> <ul style="list-style-type: none"> • Частичное вторичное отсутствие зубов II класс по Кеннеди на верхней челюсти и II класс по Кеннеди на нижней челюсти; • Патологическая стираемость зубов II степени; • Кариес дентина зуба 2.7; • Хронический генерализованный пародонтит средней степени тяжести; • Рецессия десны; • Аномалия положения фронтальной 	<p>вторичное отсутствие зубов III класс по Кеннеди на верхней челюсти и I класс I подкласс по Кеннеди на нижней челюсти;</p> <ul style="list-style-type: none"> • Патологическая стираемость зубов I - II степени; • Кариес дентина зубов 2.3, 3.1.,4.1; • Хронический генерализованный пародонтит легкой степени тяжести; • Рецессия десны; • Аномалия положения зубов 2.4, 2.5, 4.5 	
---	--	--

	<p>группы зубов нижней челюсти</p> <p>2</p> <ul style="list-style-type: none"> • Частичное вторичное отсутствие зубов I класс по Кеннеди на верхней челюсти и III класс по Кеннеди на нижней челюсти; • Патологическая стираемость зубов II степени; • Кариес дентина зубов 1.6.,1.7; • Хронический генерализованный пародонтит средней степени тяжести; • Рецессия десны; • Аномалия положения фронтальной группы зубов верхней челюсти <p>3</p> <ul style="list-style-type: none"> • Частичное вторичное отсутствие зубов III класс по Кеннеди на верхней челюсти и I класс I подкласс по Кеннеди на нижней челюсти; • Патологическая стираемость зубов I - II степени; • Кариес дентина зубов 2.3, 3.1.,4.1; • Хронический генерализованный пародонтит легкой степени тяжести; • Рецессия десны; • Аномалия положения зубов 2.4, 2.5, 4.5 <p>4</p> <ul style="list-style-type: none"> • Частичное вторичное отсутствие зубов I класс по Кеннеди на верхней челюсти и I класс по Кеннеди на нижней челюсти; • Патологическая стираемость зубов II степени; • Кариес дентина зуба 1.6; • Хронический генерализованный пародонтит тяжелой степени тяжести; • Рецессия десны; • Аномалия положения фронтальной группы зубов нижней челюсти 		
5.	<p>Ребенок 11 лет. Жалобы: на выпадение пломбы в 24 зубе, изменение его в цвете. Анамнез: 24 ранее лечен по неосложненному кариесу, пломба выпала неделю назад.</p> <p>Объективно: слизистая оболочка в области 24 бледно-розового цвета, без изменений. На жевательной поверхности 24 зуба глубокая кариозная полость, сообщающаяся с полостью зуба. Пульпа зуба некротизирована, зондирование вскрытой полости зуба, перкуссия и реакция на температурные раздражители безболезненны. ЭОД=100мкА. Подвижности 24 зуба нет. Рентгенологически: расширение</p>	А) Хронический фиброзный периодонтит	№5, стр.338-354

	<p>периодонтальной щели в области верхушки корня зуба, деформация ее с сохранением четких контуров компактной пластинки альвеолы</p> <p>Поставьте диагноз.</p> <p>А) Хронический фиброзный периодонтит Б) Хронический гранулирующий периодонтит В) Острый инфекционный периодонтит Г) Обострение хронического гранулематозного периодонтита</p>		
--	---	--	--

Вопросы с развёрнутым ответом

№	Содержание задания	Правильный ответ	Источник
1.	Карман десневой (зубодесневой карман)-это _____	Карман десневой (зубодесневой карман)- это пространство, образованное вследствие разрушения зубодесневого соединения и круговой связки зуба.	№5, стр.57
2.	Компьютерная томография слюнных желез	это метод послойного сканирования тканей, который используют для изучения структурных изменений больших слюнных желез	№5, стр. 564
3.	Адгезив для фиксации съемных протезов:	Стоматологический материал, помещаемый на внутренние участки съемного зубного протеза для временного улучшения ретенции протеза на подлежащих мягких тканях	№14 36
4.	Герпангина или коксакивирусный стоматит (энтеровирусный стоматит) - это	заболевание, которое вызывается энтеровирусом Коксаки группы А, В и вирусами ЕСНО (вирус РНК-содержащий).	№5, стр.665-670
5.	Патологическая подвижность зубов- это _____	Патологическая подвижность зубов- это их заметное глазом смещение даже от воздействия небольшого усилия, например,	№5, стр.56

		надавливания языком.	
--	--	----------------------	--

ОПК-3 Способен осуществлять педагогическую деятельность

Результаты освоения ОП (компетенции)	Результаты обучения по дисциплине
	Уметь
ОПК-3 Способен осуществлять педагогическую деятельность	Отбирать адекватные целям и содержанию технологии, формы, методы и средства обучения и воспитания

Задания закрытого типа

№	Содержание задания	Правильный ответ	Источник
Выберите один правильный ответ			
1.	ЛИЦАМ, СТРАДАЮЩИМ ГИПЕРТОНИЧЕСКОЙ БОЛЕЗНЬЮ 2-3 СТЕПЕНИ ПРИ ПРОВЕДЕНИИ ПЛАНОВЫХ ХИРУРГИЧЕСКИХ ОПЕРАЦИЙ В ПОЛИКЛИНИКЕ НЕОБХОДИМА: а) консультация онколога б) консультация кардиолога в) консультация ЛОР-врача г) консультация офтальмолога д) консультация аллерголога	б) консультация кардиолога	№13, стр. 12-20
2.	ФАКТОРЫ, СПОСОБСТВУЮЩИЕ АЛЛЕРГИЗАЦИИ ОРГАНИЗМА 1) амины 2) несоответствие протеза протезному ложу 3) изменение рН слюны 4) наличие разнородных металлов, амальгамовых проб 5) процессы изнашивания, старения зубопротезных материалов 6) дисбактериоз 7) парниковый эффект 8) правильные ответы 1), 2), 3), 4), 5), 6), 7) 9) правильные ответы 1), 2), 5), 6), 7)	8) правильные ответы 1), 2), 3), 4), 5), 6), 7)	№5 728

Выберите несколько правильных ответов			
1.	К светоотверждаемым композитным пломбирочным материалам относятся: А) Унифил, Призмафил – С Б) «Геркулайт», «Филтек Флоу» В) Валюкс Плюс, Кетак Моляр Г) Галлодент, Радент	Б) «Геркулайт», «Филтек Флоу» В) Валюкс Плюс, Кетак Моляр	№5, стр.192-194
2.	Клинические методы обследования полости рта больного: Иммунологическое обследование, Опрос, Пальпация, зондирование, перкуссия, Рентгенологическое обследование, Осмотр, изучение слизистой оболочки полости рта, исследование пародонта, исследование зубов и зубных рядов, индексная оценка.	Клинические методы обследования полости рта больного: Пальпация, зондирование, перкуссия, Осмотр, изучение слизистой оболочки полости рта, исследование пародонта, исследование зубов и зубных рядов, индексная оценка.	№5, стр.49
Установите последовательность/Сопоставьте понятия			
1.	В зависимости от сроков хирургического вмешательства различают: 1. раннюю ПХО 2. отсроченную ПХО 3. позднюю ПХО А) (проводится до 48 ч); Б) (проводится до 24 ч с момента ранения) В) (проводится спустя 48 ч после ранения).	1Б 2А 3В	№ 4 , стр. 125

Задания открытого типа

Ситуационные задачи/кейсы

№	Содержание задания	Правильный ответ	Источник
1.	Ситуация На приём к врачу-стоматологу-ортопеду обратилась пациентка 46 лет. Жалобы на	3 • депульпировать зубов 2.3, 3.3; • востаносить штифтово-культевой конструкцией	№5 88

<p>неудовлетворительную эстетику, нарушение пережевывания пищи.</p> <p>Анамнез заболевания Зубы разрушались и удалялись в течение всей жизни в результате кариеса и его осложнений.</p> <p>Ортопедическое лечение ранее не проводилось.</p> <p>Анамнез жизни ОРВИ, ОРЗ, ветряная оспа, туберкулез, сифилис, ВИЧ, гепатит В и С отрицает.</p> <p>Аллергологический анамнез не отягощен.</p> <p>Вредные привычки отсутствуют.</p> <p>Профессиональные вредности отсутствуют.</p> <p>Объективный статус Внешний осмотр: кожные покровы чистые. Выраженные носогубные и подбородочная складки, углы рта опущены. Открывание рта свободное, в полном объеме, симметричное. Кайма губ ярко-красного цвета, умеренно увлажнена.</p> <p>Глубина пародонтальных карманов в области верхних зубов - 3.5 мм. Отмечается рецессия десны в области зубов 3.1, 3.2, 4.1, 4.2. Аномалия положения зубов 2.4, 2.5. 4.5. Патологическая стираемость в области зубов 2.3, 3.3 – II степени, зубов 3.1, 3.2, 4.1,4.2 - I степени.</p> <p>Зубы 1.7, 2.7– пломбы. Зубы 2.3, 3.1,4.1– кариес дентина.</p> <p>План комплексного лечения (без учёта имплантации)</p> <p>1</p> <ul style="list-style-type: none"> • депульпировать зубы 2.3, 3.3; • восстановить штифтово-культевой конструкцией коронковые части зубов 2.3, 3.3; • изготовить объединенные металлокерамические коронки на 2.3-2.4-2.5-2.6-2.7, 3.3-3.2-3.1-4.1-4.2; • в области отсутствующих зубов на верхней и нижней челюсти изготовить съемные пластиночные протезы <p>2</p> <ul style="list-style-type: none"> • депульпировать зубы 2.3, 3.3; • восстановить штифтово-культевой конструкцией коронковые части зубов 2.3, 3.3; • изготовить объединенные 	<p>коронковые части зубов 2.3, 3.3;</p> <ul style="list-style-type: none"> • изготовить объединенные металлокерамические коронки на 1.6-1.7, 2.3-2.4-2.5-2.6-2.7, 3.3-3.2-3.1-4.1-4.2; • в области отсутствующих зубов на верхней и нижней челюсти изготовить бюгельные протезы с кламмерной системой фиксацией 	
---	---	--

	<p>металлокерамические коронки на, 3.3-3.2-3.1-4.1-4.2;</p> <ul style="list-style-type: none"> • в области отсутствующих зубов на верхней и нижней челюсти изготовить бюгельные протезы с кламмерной системой фиксации <p>3</p> <ul style="list-style-type: none"> • депульпировать зубов 2.3, 3.3; • восстановить штифтово-культевой конструкцией коронковые части зубов 2.3, 3.3; • изготовить объединенные металлокерамические коронки на 1.6-1.7, 2.3-2.4-2.5-2.6-2.7, 3.3-3.2-3.1-4.1-4.2; • в области отсутствующих зубов на верхней и нижней челюсти изготовить бюгельные протезы с кламмерной системой фиксации <p>4</p> <ul style="list-style-type: none"> • депульпировать зубы 2.3, 3.3; • восстановить штифтово-культевой конструкцией коронковые части зубов 2.3, 3.3; • изготовить объединенные металлокерамические коронки на 2.3-2.4-2.5-2.6-2.7, 3.3-3.2-3.1-4.1-4.2; • изготовить на нижней челюсти полный съемный пластиночный протез 		
2.	<p>В поликлинику обратилась мама с ребенком в возрасте 3 лет после проведения профилактического осмотра в детском саду. Из анамнеза: ранее беспокоили ноющие боли в 75 зубе, за помощью не обращались.</p> <p>Объективно: Слизистая оболочка в области 75 бледно-розового цвета, без изменений. На жевательной поверхности 75 зуба обнаружена глубокая кариозная полость, сообщающаяся с полостью зуба. Зондирование, реакция на температурные раздражители, перкуссия безболезненны</p> <p>Поставьте диагноз:</p> <p>А) Хронический пульпит Б) Хронический фиброзный периодонтит В) Острый диффузный пульпит Г) Хронический гангренозный пульпит</p>	Б) Хронический фиброзный периодонтит	№5, стр.352-354
3.	<p>Ситуация</p> <p>На прием к врачу-стоматологу обратилась пациентка 29 лет.</p> <p>Жалобы на</p> <p>кровоточивость десны при чистке зубов.</p> <p>Анамнез заболевания</p> <p>Жалобы появились месяц назад, в связи с</p>	2 Простой маргинальный гингивит	№5, стр.360-368

	<p>этим зубы стала чистить осторожно очень мягкой зубной щеткой и гигиенической зубной пастой 2 раза в день в течение 2 минут. При полоскании полости рта настоем ромашки эффект непродолжительный.</p> <p>Анамнез жизни Работает менеджером.</p> <p>Беременность сроком 14 недель, течение физиологическое.</p> <p>Вредные привычки: отрицает.</p> <p>Аллергические реакции: отрицает.</p> <p>Наличие инфекционных заболеваний (ВИЧ, сифилис, гепатит) отрицает.</p> <p>Наследственность: неотягощена.</p> <p>Объективный статус Внешний осмотр: конфигурация лица не изменена, регионарные лимфатические узлы не пальпируются, открывание рта свободное, височно-нижнечелюстной сустав без патологии. Прикус: ортогнатический.</p> <p>Осмотр полости рта: слизистая оболочка рта бледно-розового цвета, равномерно увлажнена. Десневые сосочки всех зубов гиперемированы, отечны.</p> <p>Гигиеническое состояние полости рта: индекс гигиены Грина – Вермиллиона (Greene – Vermillion, OHI-S) = 1,6. В данной клинической ситуации диагнозом у пациентки является</p> <p>Простой маргинальный гингивит</p> <p>Острый стрептококковый гингивостоматит</p> <p>Хронический неуточненный гингивит</p> <p>Хронический генерализованный пародонтит</p>		
4.	<p>Больная В., 24 года, воспитатель детского сада. Жалуется на повышение температуры тела до 39 °С, боль и припухлость в области околоушных слюнных желез.</p> <p><i>Анамнез:</i> три дня назад появилась припухлость в области правой околоушной слюнной железы, через два дня возникла такая же припухлость в области левой</p>	Эпидемический паротит.	№5 , стр. 564

	<p>околоушной слюнной железы. <i>Объективно:</i> общее состояние удовлетворительное, температура тела 38,5 °С. <i>При осмотре:</i> обе околоушные слюнные железы увеличены, больше справа. При пальпации они болезненные, плотно-эластичной консистенции. Кожа над ними напряжена, в цвете не изменена. Отек тканей распространен на щечную, скуловую области, боковую поверхность шеи. Мочки ушных раковин с двух сторон приподняты. Открывание рта свободное. Слизистая оболочка полости рта сухая, гиперемирована. Устья протоков околоушных слюнных железы гиперемированы, отечны, отделяемого из протоков нет. Поставьте диагноз.</p>		
5.	<p>Ситуация На приём к врачу-стоматологу-ортопеду обратилась пациентка 46 лет.</p> <p>Жалобы на неудовлетворительную эстетику, нарушение пережевывания пищи.</p> <p>Анамнез заболевания Зубы разрушались и удалялись в течение всей жизни в результате кариеса и его осложнений.</p> <p>Ортопедическое лечение ранее не проводилось.</p> <p>Анамнез жизни ОРВИ, ОРЗ, ветряная оспа, туберкулез, сифилис, ВИЧ, гепатит В и С отрицает.</p> <p>Аллергологический анамнез неотягощен.</p> <p>Вредные привычки отсутствуют.</p> <p>Профессиональные вредности отсутствуют.</p> <p>Объективный статус Внешний осмотр: кожные покровы чистые. Выраженные носогубные и подбородочная складки, углы рта опущены. Открывание рта свободное, в полном объеме, симметричное. Кайма губ ярко-красного цвета, умеренно увлажнена.</p> <p>Глубина пародонтальных карманов в</p>	1 отсутствие четкой границы препарирования; риск избыточного сошлифовывания твердых тканей; большой риск травмы десневого края	№5 165

	<p>области верхних зубов - 3.5 мм. Отмечается рецессия десны в области зубов 3.1, 3.2, 4.1, 4.2. Аномалия положения зубов 2.4, 2.5. 4.5. Патологическая стираемость в области зубов 2.3, 3.3 – II степени, зубов 3.1, 3.2, 4.1,4.2 - I степени.</p> <p>Зубы 1.7, 2.7– пломбы. Зубы 2.3, 3.1,4.1– кариес дентина.</p> <p>К недостаткам тангенциального (без уступа) препарирования относят</p> <p>1 отсутствие четкой границы препарирования; риск избыточного сошлифовывания твердых тканей; большой риск травмы десневого края</p> <p>2 большую потерю твердых тканей; опасность повреждения пульпы; большую по размеру цементируемая щель при неточности формы препарирования или ошибках при цементировании</p> <p>3 сложность выполнения; потерю твердых тканей</p> <p>4 относительную сложность выполнения проблемы с ретенцией протеза при короткой клинической коронке; риск развития осложнений (рецессия десны) при избыточно выпуклой облицовке в зоне десневого края</p>		
--	--	--	--

Вопросы с развёрнутым ответом

№	Содержание задания	Правильный ответ	Источник
1.	Хронический гипертрофический (гиперпластический) гингивит - это	пролиферативный тип воспаления десны, развивающийся чаще на фоне эндокринногуморальных сдвигов в период полового созревания детей.	№5, стр.360-368
2.	Пародонтальный карман-это	Пародонтальный карман-это пространство, образованное вследствие разрушения зубодесневого соединения	№5, стр.57

		и круговой связки зуба, а также резорбции костной ткани и стенок альвеол. Наружная стенка кармана и его дно выстланы грануляционной тканью, покрытой и пронизанной тяжами многослойного эпителия.	
3.	Первичная хирургическая обработка ран лица	это совокупность хирургических и консервативных мероприятий, направленных на создание оптимальных условий для заживления раны.	№5 , стр. 573
4.	базис зубного протеза это	Часть съемного зубного протеза, на которую устанавливают искусственные зубы и которая обычно контактирует с мягкими тканями	№5 426
5.	Хронический десквамативный гингивит у детей-это	Гингивит, который чаще развивается в период пубертатного возраста в связи со становлением гормонального статуса (у девочек обычно при коротком менструальном цикле). Клинически характеризуется отеком десневого края, яркой гиперемией, выраженной кровоточивостью и болезненностью.	№5, стр.360-368

ОПК-3 Способен осуществлять педагогическую деятельность

Результаты освоения ОП (компетенции)	Результаты обучения по дисциплине
	Владеть

ОПК-3 Способен осуществлять педагогическую деятельность	Планировать цели и содержание обучения и воспитания в соответствии с государственным образовательным стандартом, учебным планом и программой
--	--

Задания закрытого типа

№	Содержание задания	Правильный ответ	Источник
Выберите один правильный ответ			
1.	<p>СТЕНЫ СТОМАТОЛОГИЧЕСКОМ КАБИНЕТЕ, СОГЛАСНО СУЩЕСТВУЮЩИМ НОРМАТИВАМ, ПОКРЫВАЮТ:</p> <p>а) обоями б) побелкой в) керамической плиткой г) гобеленом</p> <p>пластиком</p>	В) В)	№5, стр.738-744
2.	<p>Тактика врача в отношении зубов вклиненных в щель перелома, когда они препятствуют вправлению отломков:</p> <p>а) консервативное лечение; б) шинирование самотвердеющей пластмассой; в) лечение с применением антибиотиков; г) удаление; д) перемещение с помощью репонирующего аппарата.</p>	г) удаление;	№5 , стр. 572
Выберите несколько правильных ответов			
1.	<p>ПРИОБРЕТЕННЫЕ ДЕФЕКТЫ НЕБА МОГУТ БЫТЬ СЛЕДСТВИЕМ:</p> <p>1) воспалительных процессов, 2) специфических заболеваний, 3) травм и огнестрельных ранений 4) операций по поводу онкологических заболеваний.</p>	3) травм и огнестрельных ранений 4) операций по поводу онкологических заболеваний.	№5 486
2.	<p>Для конденсации гуттаперчи используют:</p> <p>А) Рашпиль Б) спредеры В) плаггеры Г) зонды</p>	Б) спредеры В) плаггеры	№5, стр.314-325

Установите последовательность/Сопоставьте понятия		
1.	<p>При хроническом генерализованном пародонтите средней степени тяжести на ортопантограмме определяется</p> <p>При хроническом генерализованном пародонтите тяжелой степени тяжести на ортопантограмме определяется</p>	<p>Разрушение межальвеолярных гребней более чем на треть их высоты, костная ткань отсутствует на уровне щечной части и аппроксимальной трети корней</p> <p>Разрушение межальвеолярных перегородок более чем на половину их высоты, корни обнажены более чем на половину их длины</p>
		№5, стр. 368-379

Задания открытого типа

Ситуационные задачи/кейсы

№	Содержание задания	Правильный ответ	Источник
1.	<p>Больная В., 24 года, воспитатель детского сада. Жалуется на повышение температуры тела до 39 °С, боль и припухлость в области околоушных слюнных желез.</p> <p><i>Анамнез:</i> три дня назад появилась припухлость в области правой околоушной слюнной железы, через два дня возникла такая же припухлость в области левой околоушной слюнной железы.</p> <p><i>Объективно:</i> общее состояние удовлетворительное, температура тела 38,5 °С.</p> <p><i>При осмотре:</i> обе околоушные слюнные железы увеличены, больше справа. При пальпации они болезненные, плотно-эластичной консистенции. Кожа над ними напряжена, в цвете не изменена. Отек тканей распространен на щечную, скуловую области, боковую поверхность шеи. Мочки ушных раковин с двух сторон приподняты. Открывание рта свободное. Слизистая оболочка полости рта</p>	Обратите внимание на эпидемиологический анамнез	№5, стр. 564

	<p>сухая, гипере-мирована. Устья протоков околоушных слюнных железы гиперемированы, отечны, отделяемого из протоков нет.</p> <p>Отметьте особенности сбора анамнеза.</p>		
2.	<p>Ситуация На приём к врачу-стоматологу-ортопеду обратилась пациентка 43 лет.</p> <p>Жалобы на неудовлетворительную эстетику, нарушение пережевывания пищи, периодические болезненные ощущения в области зуба 1.4.</p> <p>Анамнез заболевания Зубы разрушались и удалялись в течение всей жизни в результате кариеса и его осложнений.</p> <p>Ортопедическое лечение проводилось 8 лет назад, когда были изготовлены металлокерамические коронки на зубы 1.1; 2.1.</p> <p>Анамнез жизни ОРВИ, ОРЗ, ветряная оспа, туберкулез, сифилис, ВИЧ, гепатит В и С отрицает.</p> <p>Аллергологический анамнез неотягощен.</p> <p>Вредные привычки – отрицает.</p> <p>Профессиональные вредности отсутствуют.</p> <p>Считает себя здоровой.</p> <p>Объективный статус Внешний осмотр: Конфигурация лица не изменена, кожные покровы чистые, видимые слизистые оболочки без патологических изменений. Открывание рта свободное, в полном объеме, симметричное. Кайма губ ярко-красного цвета, умеренно увлажнена.</p> <p>Наблюдается наличие твердого зубного налета в области передних зубов на нижней челюсти.</p> <p>Незначительная гиперемия и отек маргинальной десны в области зубов 1.2; 1.1; 2.1; 2.2. В полости рта присутствуют металлокерамические коронки с опорой на зубы 1.1; 2.1, находящиеся в неудовлетворительном состоянии.</p>	<p>1 чистку зубов два раза в день; использование флосов и ёршиков; использование ирригатора</p>	№5 358

	<p>Отмечается нарушение краевого прилегания коронок и рецессия десны. Металлокерамические коронки не соответствуют эстетическим требованиям, уже латеральных резцов.</p> <p>Правила ухода за несъемными зубными протезами включают в себя</p> <p>1 чистку зубов два раза в день; использование флосов и ёршиков; использование ирригатора</p> <p>2 чистка зубов один раз в день; прием твердой и жесткой пищи для быстрой адаптации к конструкции</p> <p>3 необходимость периодического (раз неделю) гигиенического ухода; прием твердой и жесткой пищи для быстрой адаптации к конструкции</p> <p>4 отсутствие гигиенического ухода; необходимость употребления жёсткой пищи для самоочищения зубов</p>		
3.	<p>Ребенку 4 года. Жалобы на периодические боли и появление свища в области нижнего правого жевательного зуба. Боли не сильные, сопровождающиеся незначительной отечностью десны, проходят самостоятельно через некоторое время. Анамнез: 85 зуб лечили по поводу кариеса в одно посещение 2 года назад. Больше к врачу не обращался.</p> <p>Объективно: При пальпации десны в области 85 зуба определяется резорбция наружной костной пластинки нижней челюсти. На жевательной поверхности 85 зуба металлическая пломба, I класс по Блэку. Нарушение краевого прилегания и усадки пломбы нет. Перкуссия болезненная. Зуб незначительно изменен в цвете.</p> <p>Подвижность 85 зуба I степени. Десна в области проекции корней зуба с синюшным оттенком, свищ с "пышными" грануляциями и гнойным отделяемым.</p> <p>Выберите вариант предварительного диагноза.</p> <p>А) Хронический гранулематозный периодонтит Б) Хронический гранулирующий периодонтит В) Хронический фиброзный периодонтит</p>	Б) Хронический гранулирующий периодонтит	№5, стр.338-354
4.	<p>Ситуация</p> <p>На прием к врачу-стоматологу обратилась пациентка 29 лет.</p> <p>Жалобы на</p>	изменение гормонального фона	№5, стр.360-368

	<p>кровоточивость десны при чистке зубов.</p> <p>Анамнез заболевания Жалобы появились месяц назад, в связи с этим зубы стала чистить осторожно очень мягкой зубной щеткой и гигиенической зубной пастой 2 раза в день в течение 2 минут. При полоскании полости рта настоем ромашки эффект непродолжительный.</p> <p>Анамнез жизни Работает менеджером.</p> <p>Беременность сроком 14 недель, течение физиологическое.</p> <p>Вредные привычки: отрицает.</p> <p>Аллергические реакции: отрицает.</p> <p>Наличие инфекционных заболеваний (ВИЧ, сифилис, гепатит) отрицает.</p> <p>Наследственность: неотягощена.</p> <p>Объективный статус Внешний осмотр: конфигурация лица не изменена, регионарные лимфатические узлы не пальпируются, открывание рта свободное, височно-нижнечелюстной сустав без патологии. Прикус: ортогнатический.</p> <p>Осмотр полости рта: слизистая оболочка рта бледно-розового цвета, равномерно увлажнена. Десневые сосочки всех зубов гиперемированы, отечны.</p> <p>Гигиеническое состояние полости рта: индекс гигиены Грина – Вермиллиона (Greene – Vermillion, OHI-S) = 1,6. К этиопатогенетическому фактору данной патологии у пациентки относят</p> <p>дефицит кальция</p> <p>гигиену полости рта</p> <p>наследственность</p> <p>изменение гормонального фона</p>		
5.	<p>Больная В., 24 года, воспитатель детского сада. Жалуется на повышение температуры тела до 39 °С, боль и припухлость в области околоушных слюнных желез.</p> <p><i>Анамнез:</i> три дня назад появилась</p>	<p>Постельный режим в течение 7-10 дней; диета (сбалансированная по калорийности, содержанию</p>	№5 , стр. 564

	<p>припухлость в области правой околоушной слюнной железы, через два дня возникла такая же припухлость в области левой околоушной слюнной железы.</p> <p><i>Объективно:</i> общее состояние удовлетворительное, температура тела 38,5 °С.</p> <p><i>При осмотре:</i> обе околоушные слюнные железы увеличены, больше справа. При пальпации они болезненные, плотно-эластичной консистенции. Кожа над ними напряжена, в цвете не изменена. Отек тканей распространен на щечную, скуловую области, боковую поверхность шеи. Мочки ушных раковин с двух сторон приподняты. Открывание рта свободное. Слизистая оболочка полости рта сухая, гиперемирована. Устья протоков околоушных слюнных железы гиперемированы, отечны, отделяемого из протоков нет.</p> <p>Составьте план лечения.</p>	<p>витаминов, минеральных веществ); компрессы с 30% ДМСО на область слюнной железы; антисептические полоскания полости рта (растворы мирамистина, хлоргексидина); орошение полости рта интерфероном 5-6 раз в день. При выраженной ксеростомии с профилактической целью введение в протоки железы растворов антибиотиков (100 000 ЕД пенициллина в 1 мл физиологического раствора); наружные блокады по Вишневному в область слюнной железы (0,5% раствора новокаина - 20,0 мл). После нормализации температуры тела физиотерапевтические процедуры (УВЧ, УФО, лазер).</p>	
--	---	--	--

Вопросы с развёрнутым ответом

№	Содержание задания	Правильный ответ	Источник
1.	материал для подкладок к базисам съёмных зубных протезов это	Стоматологический материал, предназначенный для применения на внутренних прилежащих к мягким тканям рта поверхностях базиса зубного протеза. чтобы влиять на адаптацию мягких тканей к протезу	№ 14 33
2.	Черный «волосатый» язык –	гиперплазия нитевидных сосочков языка, которые	№5, стр.706-709

		покрываются толстым роговым слоем и удлиняются до 1 см, окраска от темно-желтой до черной. Чувство инородного тела на языке.	
3.	Что такое анамнез ?	Анамнез складывается из: жалобы и субъективное состояние больного, История данного заболевания, История жизни.	№5,стр.49
4.	Первичная хирургическая обработка раны	первую по счёту обработку огнестрельной раны	№5 , стр. 573
5.	перебазировка съёмного протеза	Процесс изготовления нового базиса без замены искусственных зубов в протезе	№5 419

ОПК-4 Способен проводить клиническую диагностику, направлять на обследования пациентов с целью выявления стоматологических заболеваний

Результаты освоения ОП (компетенции)	Результаты обучения по дисциплине
	Знать
ОПК-4 Способен проводить клиническую диагностику, направлять на обследования пациентов с целью выявления стоматологических заболеваний	Общие закономерности патогенеза наиболее распространенных стоматологических заболеваний, Этиологию, патогенез, ведущие клинические проявления, методы диагностики, лабораторные показатели и исходы основных заболеваний ЧЛЮ, Виды медико-социальной экспертизы, Понятие временной нетрудоспособности, Понятие стойкой нетрудоспособности, Ориентировочные сроки временной нетрудоспособности при основных стоматологических заболеваниях детского возраста

Задания закрытого типа

№	Содержание задания	Правильный ответ	Источник
---	--------------------	------------------	----------

Выберите один правильный ответ			
1.	Этиология острого герпетического стоматита (огс): а) вирусная б) инфекционная в) грибковая г) аллергическая	а) вирусная	№5, стр.665-670
2.	ОКНА В СТОМАТОЛОГИЧЕСКОМ КАБИНЕТЕ ОРИЕНТИРУЮТ НА: а) юг б) север в) восток г) запад д) юго-запад	Б)	№2, стр.45-55
Выберите несколько правильных ответов			
1.	Клинические формы поражения слюнной железы при туберкулезе: А) очаговая; Б) диффузная; в) протоков; г) паренхимы; Д) гематогенная.	А) очаговая; Б) диффузная;	№5 , стр. 552
2.	ФИКСАЦИЯ СЪЕМНОГО ПЛАСТИНОЧНОГО ПРОТЕЗА С ОБТУРАТОРОМ ПРИ НАЛИЧИИ ЗУБОВ НА ПРОТИВОПОЛОЖНОЙ ДЕФЕКТУ СТОРОНУ НА ВЕРХНЕЙ ЧЕЛЮСТИ ПРОИСХОДИТ ЗА СЧЕТ 1) опорно-удерживающих кламмеров 2) удержания obturatora за края дефекта 3) создания "клапанной зоны" на верхней челюсти 4) изготовления телескопических опорных коронок 5) изготовления цельнолитых коронок, соединенных между собой литыми штангами	1) опорно-удерживающих кламмеров 2) удержания obturatora за края дефекта 4) изготовления телескопических опорных коронок 5) изготовления цельнолитых коронок, соединенных между собой литыми штангами	№14 32
Установите последовательность/Сопоставьте понятия			
1.	Показанием к лечению пульпита методом витальной ампутации является:	а) перелом коронки зуба с обнажением пульпы в первые 48 ч.после травмы	№5, стр.325-334

	Показанием к лечению пульпита методом высокой ампутации является:	б) перелом коронки зуба с обнажением пульпы спустя 48 ч.после травмы	
--	---	--	--

Задания открытого типа

Ситуационные задачи/кейсы

№	Содержание задания	Правильный ответ	Источник
1.	<p>Ситуация В клинику обратилась пациентка 19 лет.</p> <p>Жалобы на выпадение пломбы в 2.4 зубе, застревание пищи между 2.4 и 2.5 зубами, болезненные ощущения, кровоточивость в области десны между зубами, увеличение десны в объеме.</p> <p>Анамнез заболевания Увеличение десны в объеме и болезненность появилась между 2.4 и 2.5 зубом 4 месяца назад, пломба выпала 2 недели назад.</p> <p>Анамнез жизни Вредные привычки: отрицает.</p> <p>Аллергические реакции: аллергия на цитрусовые.</p> <p>Наличие инфекционных заболеваний (ВИЧ, сифилис, гепатит) отрицает.</p> <p>Объективный статус Внешний осмотр: общее состояние удовлетворительное, конфигурация лица не изменена, регионарные лимфоузлы не пальпируются, не увеличены, безболезненны, не спаяны с подлежащими тканями, кожные покровы физиологической окраски, открывание рта свободное.</p> <p>Осмотр полости рта: слизистая оболочка рта, альвеолярных отростков и нёба бледно-розового цвета, умеренно увлажнена.</p> <p>Прикус: физиологический.</p> <p>Локальный статус: на контактно-дистальной поверхности в пришеечной области 2.4 зуба кариозная полость. Десна в области 2.4, 2.5</p>	отсутствие контактного пункта между зубами	№5, стр.360-368

	<p>зубов гиперемирована, отечна, кровоточит при зондировании. Десневой сосочек гипертрофирован. Зубодесневое прикрепление сохранено. Пародонтальные карманы и резорбция костной ткани в области альвеолярного гребня 2.4 и 2.5 не обнаружены.</p> <p>К этиологическому фактору развития данной патологии относят лейкоцитоз</p> <p>недостаточность кальция в организме</p> <p>авитаминоз</p> <p>отсутствие контактного пункта между зубами</p>		
2.	<p>Больная В., 24 года, воспитатель детского сада. Жалуется на повышение температуры тела до 39 °С, боль и припухлость в области околоушных слюнных желез.</p> <p><i>Анамнез:</i> три дня назад появилась припухлость в области правой околоушной слюнной железы, через два дня возникла такая же припухлость в области левой околоушной слюнной железы.</p> <p><i>Объективно:</i> общее состояние удовлетворительное, температура тела 38,5 °С.</p> <p><i>При осмотре:</i> обе околоушные слюнные железы увеличены, больше справа. При пальпации они болезненные, плотно-эластичной консистенции. Кожа над ними напряжена, в цвете не изменена. Отек тканей распространен на щечную, скуловую области, боковую поверхность шеи. Мочки ушных раковин с двух сторон приподняты. Открывание рта свободное. Слизистая оболочка полости рта сухая, гиперемирована. Устья протоков околоушных слюнных железы гиперемированы, отечны, отделяемого из протоков нет.</p> <p>Назовите возбудителя данного заболевания.</p>	Фильтрующий вирус.	№5 , стр. 564
3.	<p>Больная В., 24 года, воспитатель детского сада. Жалуется на</p>	Воздушно-капельным путем.	№5 , стр. 564

	<p>повышение температуры тела до 39 °С, боль и припухлость в области околоушных слюнных желез.</p> <p><i>Анамнез:</i> три дня назад появилась припухлость в области правой околоушной слюнной железы, через два дня возникла такая же припухлость в области левой околоушной слюнной железы.</p> <p><i>Объективно:</i> общее состояние удовлетворительное, температура тела 38,5 °С.</p> <p><i>При осмотре:</i> обе околоушные слюнные железы увеличены, больше справа. При пальпации они болезненные, плотно-эластичной консистенции. Кожа над ними напряжена, в цвете не изменена. Отек тканей распространен на щечную, скуловую области, боковую поверхность шеи. Мочки ушных раковин с двух сторон приподняты. Открывание рта свободное. Слизистая оболочка полости рта сухая, гиперемирована. Устья протоков околоушных слюнных железы гиперемированы, отечны, отделяемого из протоков нет.</p> <p>Каков путь передачи инфекции?</p>		
4.	<p>Больной Б., 6 лет, обратился с жалобами на припухлость правой щеки, повышение температуры тела до 37,5. Анамнез: ранее зуб не лечен.</p> <p>Объективно: конфигурация лица изменена за счет отека мягких тканей правой щечной области, кожные покровы чистые, региональные лимфатические узлы увеличенные, болезненные при пальпации, слизистая оболочка в области 84, 85 зуба гиперемирована, отечная, отмечается сглаженность переходной складки. На жевательно-мезиальной поверхности 85 зуба кариозная полость средней глубины, заполненная размягченным пигментированным дентином, зондирование безболезненно, сравнительная перкуссия 85 зуба болезненная, подвижность 85 зуба - I степени.</p> <p>Поставьте предварительный диагноз</p> <p>А) Острый инфекционный периодонтит 85 зуба.</p> <p>Б) Обострение хронического гранулематозного периодонтита 85 зуба</p> <p>В) Острый гнойный периостит</p>	А) Острый инфекционный периодонтит 85 зуба.	№5, стр.338-354
5.	<p>Ситуация</p> <p>На прием к врачу-стоматологу обратилась пациентка 29 лет.</p>	4 антисептиками	№5, стр.360-368

	<p>Жалобы на</p> <p>кровоточивость десны при чистке зубов.</p> <p>Анамнез заболевания Жалобы появились месяц назад, в связи с этим зубы стала чистить осторожно очень мягкой зубной щеткой и гигиенической зубной пастой 2 раза в день в течение 2 минут. При полоскании полости рта настоем ромашки эффект непродолжительный.</p> <p>Анамнез жизни Работает менеджером.</p> <p>Беременность сроком 14 недель, течение физиологическое.</p> <p>Вредные привычки: отрицает.</p> <p>Аллергические реакции: отрицает.</p> <p>Наличие инфекционных заболеваний (ВИЧ, сифилис, гепатит) отрицает.</p> <p>Наследственность: неотягощена.</p> <p>Объективный статус Внешний осмотр: конфигурация лица не изменена, регионарные лимфатические узлы не пальпируются, открывание рта свободное, височно-нижнечелюстной сустав без патологии Прикус: ортогнатический.</p> <p>Осмотр полости рта: слизистая оболочка рта бледно-розового цвета, равномерно увлажнена. Десневые сосочки всех зубов гиперемированы, отечны.</p> <p>Гигиеническое состояние полости рта: индекс гигиены Грина – Вермиллиона (Greene – Vermillion, OHI-S) = 1,6. Для уменьшения воспаления десны пациентке рекомендуют использовать ополаскиватели с</p> <p>гормонами</p> <p>парабенами</p> <p>фторидами</p> <p>антисептиками</p>		
--	---	--	--

Вопросы с развёрнутым ответом

№	Содержание задания	Правильный ответ	Источник
1.	В зависимости от сроков хирургического вмешательства различают: отсроченную ПХО	(проводится до 48 ч)	№5 , стр. 573
2.	<p>Ситуация</p> <p>На приём к врачу-стоматологу-ортопеду обратилась пациентка 43 лет.</p> <p>Жалобы на неудовлетворительную эстетику, нарушение пережевывания пищи, периодические болезненные ощущения в области зуба 1.4.</p> <p>Анамнез заболевания</p> <p>Зубы разрушались и удалялись в течение всей жизни в результате кариеса и его осложнений.</p> <p>Ортопедическое лечение проводилось 8 лет назад, когда были изготовлены металлокерамические коронки на зубы 1.1; 2.1.</p> <p>Анамнез жизни</p> <p>ОРВИ, ОРЗ, ветряная оспа, туберкулез, сифилис, ВИЧ, гепатит В и С отрицает.</p> <p>Аллергологический анамнез не отягощен.</p> <p>Вредные привычки – отрицает.</p> <p>Профессиональные вредности отсутствуют.</p> <p>Считает себя здоровой.</p> <p>Объективный статус</p>	4 в день припасовки готовой работы	№5 413

	<p>Внешний осмотр:</p> <p>Конфигурация лица не изменена, кожные покровы чистые, видимые слизистые оболочки без патологических изменений. Открывание рта свободное, в полном объеме, симметричное. Кайма губ ярко-красного цвета, умеренно увлажнена.</p> <p>Наблюдается наличие твердого зубного налета в области передних зубов на нижней челюсти.</p> <p>Незначительная гиперемия и отек маргинальной десны в области зубов 1.2; 1.1; 2.1;2.2. В полости рта присутствуют металлокерамические коронки с опорой на зубы 1.1;2.1, находящиеся в неудовлетворительном состоянии.</p> <p>Отмечается нарушение краевого прилегания коронок и рецессия десны. Металлокерамические коронки не соответствуют эстетическим требованиям, уже латеральных резцов.</p> <p>Окклюзионная коррекция несъемных конструкций проводится</p> <p>1 не ранее чем через неделю 2 на следующий день после фиксации протеза 3 через 2-3 дня 4 в день припасовки готовой работы</p>		
3.	Экзематозный хейлит – это	воспаление поверхностных слоев кожи нервно-аллергической природы в результате действия внешних и внутренних раздражителей.	№5, стр.702-706
4.	Что такое профилактическое онкостоматологическое обследование?	профилактическое онкостоматологическое обследование- обследование всех	№5,стр.55

		обратившихся к стоматологу пациентов на предмет опухолевого либо предопухолевого поражения органов полости рта. Особенно важно такое обследование у лиц пожилого и старческого возраста.	
5.	Зонами роста нижней челюсти являются	угол и тело в области коренных зубов, верхние отделы ветвей и суставные отростки, участки челюсти между телом и альвеолярным отростком.	№5, стр.489

ОПК-4 Способен проводить клиническую диагностику, направлять на обследования пациентов с целью выявления стоматологических заболеваний

Результаты освоения ОП (компетенции)	Результаты обучения по дисциплине
	Уметь
ОПК-4 Способен проводить клиническую диагностику, направлять на обследования пациентов с целью выявления стоматологических заболеваний	Установить эмоционально-психологический контакт с пациентом, мотивировать его к санации полости рта, Планировать лечение пациентов с заболеваниями полости рта, Анализировать и оценивать качество медицинской помощи населению, вести медицинскую документацию.

Задания закрытого типа

№	Содержание задания	Правильный ответ	Источник
Выберите один правильный ответ			
1.	РЕЗКОЕ СНИЖЕНИЕ ПРОЧНОСТИ ПЛАСТМАСС ГОРЯЧЕЙ ПОЛИМЕРИЗАЦИИ НАБЛЮДАЕТСЯ ПРИ СОДЕРЖАНИИ МОНОМЕРА БОЛЕЕ 1) 0,7%	2) 3%	№5 281

	2) 3% 3) 2%		
2.	Клинические проявления при травме слизистой оболочки полости рта: а) эрозии неправильных очертаний б) пустулы, толстые соломенно-желтые корки в) эрозии округлой формы, покрытые фибринозным налетом г) творожистый налет на слизистой оболочке губ, языка	а) эрозии неправильных очертаний	№5, стр.674-677
Выберите несколько правильных ответов			
1.	Поверхностный кариес дифференцируют со следующими заболеваниями: (выберите 3) Кариес в стадии пятна, Хронический апикальный периодонтит, Средний кариес, Хронический фиброзный пульпит, Флюороз, Гипоплазия эмали	Хронический апикальный периодонтит, Средний кариес, Гипоплазия эмали.	№5, стр.243-277
2.	Повреждение слюнных желез возможно при: А) травме; Б) хроническом сиаладените; В) сиаладенозе; Г) хирургическом вмешательстве на слюнной железе; Д) хирургическом вмешательстве на смежных областях.	А) травме; Г) хирургическом вмешательстве на слюнной железе; Д) хирургическом вмешательстве на смежных областях.	№5, стр.564
Установите последовательность/Сопоставьте понятия			
1.	021. ПРИ РАСЩЕЛИНАХ ВЕРХНЕЙ ГУБЫ, ТВЕРДОГО И МЯГКОГО НЕБА ОТМЕЧАЕТСЯ 1) деформация челюстей и зубных рядов 2) функциональные нарушения а) часто наблюдается открытый прикус б) с возрастом значительно нарушается речь: появляется гнусавость и нарушение	1 авдеи, 2 бгжз	№5 434

<p>звукообразования</p> <p>в) укорочение зубного ряда</p> <p>г) из-за отсутствия вакуума нарушается сосание</p> <p>д) деформация челюсти увеличивается по мере роста и развития лицевого скелета, мимической и жевательной мускулатуры</p> <p>е) часты случаи ретенции молочных и постоянных зубов</p> <p>ж) при расщелинах неба отмечается нарушение координации органов полости рта и глотки, в результате извращенно развивается нервно-рефлекторный аппарат</p> <p>з) с первого дня после рождения ребенка нарушается акт приема пищи и дыхание</p> <p>и) зубы чаще всего прорезываются не на своем месте, налегают друг на друга, повернуты по оси</p>	
---	--

Задания открытого типа

Ситуационные задачи/кейсы

№	Содержание задания	Правильный ответ	Источник
1.	<p>В поликлинику на прием обратился ребенок 12 лет с жалобами на резкую, постоянную боль в области второго верхнего резца слева, иррадиирующую в область левого глаза. Применение холода несколько снижало интенсивность боли. Отмечается чувство "выросшего" зуба, при накусывании на зуб или прикосновении к нему вызывало резкое усиление боли.</p> <p>Объективно: конфигурация лица не</p>	<p>А) Раскрыть полость зуба, удалить распад пульпы, после ликвидации острых явлений запломбировать корневой канал до верхушки.</p>	№5, стр.352-354

	<p>изменена, кожные покровы чистые, региональные лимфатические узлы увеличенные, болезненные при пальпации, слизистая оболочка в области 21 зуба гиперемирована, отечна. На небной поверхности коронки 21 зуба глубокая кариозная полость, заполненная размягченным дентином, зондирование безболезненно, перкуссия резко болезненна, подвижность 21 зуба I степени. На внутривидеовой рентгенограмме определяется деструкция костной ткани в области проекции верхушки корня 21 зуба, округлой формы, диаметром до 0,5 см, с четкими границами.</p> <p>Составьте план лечения.</p> <p>А) Раскрыть полость зуба, удалить распад пульпы, после ликвидации острых явлений запломбировать корневой канал до верхушки.</p> <p>Б) Инструментальная обработка с последующей obturацией корневого канала нетвердеющими пастами</p>		
2.	<p>Ситуация В отделение терапевтической стоматологии обратился пациент Н., 36 лет.</p> <p>Жалобы на неудовлетворительную эстетику зубов, застревание пищи в области нижней челюсти слева, болевого приступ от температурных раздражителей, проходящий сразу после их устранения.</p> <p>Анамнез заболевания К врачу стоматологу последний раз обращался 3 года назад.</p> <p>Около месяца назад появились жалобы на затрудненное пережевывание пищи, начала застревать пища между зубами.</p> <p>Анамнез жизни По профессии: начальник производственного цеха.</p> <p>Год назад был поставлен диагноз «эрозивный гастрит».</p> <p>Перенесенные заболевания : ветряная оспа.</p> <p>Аллергоанамнез: не отягощён.</p> <p>Вредные привычки: курит в течение 10 лет.</p> <p>Туберкулёз, гепатит, ВИЧ, отрицает.</p>	4 Кариес дентина	№5, стр.243-274

	<p>Объективный статус Состояние удовлетворительное.</p> <p>Внешний осмотр: конфигурация лица не изменена, регионарные лимфатические узлы не увеличены. Височно-нижнечелюстной сустав без особенностей. Открывание рта свободное, 4-5 см.</p> <p>Осмотр полости рта. Слизистая оболочка полости рта бледно-розового цвета, умеренно увлажнена. Прикус: ортогнатический.</p> <p>Локальный статус: зуб 3.6 – наличие старой реставрации, на дистальной контактной поверхности отмечается нарушение краевого прилегания пломбы, отсутствие контактного пункта с зубом 3.7. Наиболее вероятным диагнозом в данной клинической ситуации является</p> <p>Начальный пульпит (гиперемия пульпы)</p> <p>Хронический апикальный периодонтит</p> <p>Кариес эмали</p> <p>Кариес дентина</p>		
3.	<p>В стационар обратились родители ребенка 10 лет с жалобами на припухлость и резкую болезненность в области боковой поверхности нижней челюсти справа, температуру тела 38,0оС, общую слабость и недомогание.</p> <p>Из анамнеза: болен в течение одного года, на фоне ОРВИ появилась боль в области боковой поверхности шеи справа и уплотнение в виде подвижного «шарика», который увеличивался в размерах.</p> <p>Лечились самостоятельно: сухое тепло на область поражения. Лечение сняло болевые ощущения, уплотнение уменьшилось в размерах, но совсем не прошло. В последующем, при простудных заболеваниях уплотнение увеличивалось в размерах. Неделю назад ребенок заболел, температура тела поднялась до 38,3оС,</p>	Обострение хронического лимфаденита боковой поверхности шеи	№5, стр.542

	<p>обратились в поликлинику, где был поставлен диагноз ОРВИ, проводилось лечение, температура тела нормализовалась. Через день, температура тела снова поднялась, уплотнение на боковой поверхности шеи стало болезненно и резко увеличилось в размерах.</p> <p>Объективно: пальпация уплотнения резко болезненна, ткани в складку не собираются, плотные, флюктуации не определяется. Ребенок апатичен, лабилен.</p> <p><i>Поставьте диагноз.</i></p>		
4.	<p>Ситуация На приём к врачу-стоматологу-ортопеду обратилась пациентка 43 лет.</p> <p>Жалобы на неудовлетворительную эстетику, нарушение пережевывания пищи, периодические болезненные ощущения в области зуба 1.4.</p> <p>Анамнез заболевания Зубы разрушались и удалялись в течение всей жизни в результате кариеса и его осложнений.</p> <p>Ортопедическое лечение проводилось 8 лет назад, когда были изготовлены металлокерамические коронки на зубы 1.1; 2.1.</p> <p>Анамнез жизни ОРВИ, ОРЗ, ветряная оспа, туберкулез, сифилис, ВИЧ, гепатит В и С отрицает.</p> <p>Аллергологический анамнез не отягощен.</p> <p>Вредные привычки – отрицает.</p> <p>Профессиональные вредности отсутствуют.</p> <p>Считает себя здоровой.</p> <p>Объективный статус Внешний осмотр:</p> <p>Конфигурация лица не изменена, кожные покровы чистые, видимые слизистые оболочки без патологических изменений. Открывание рта свободное, в полном объеме, симметричное. Кайма губ ярко-красного цвета, умеренно увлажнена.</p>	3 металлокерамические, цельнокерамические коронки и мостовидные зубные протезы, виниры, вкладки	№ 5 202

	<p>Наблюдается наличие твердого зубного налета в области передних зубов на нижней челюсти.</p> <p>Незначительная гиперемия и отек маргинальной десны в области зубов 1.2; 1.1; 2.1;2.2. В полости рта присутствуют металлокерамические коронки с опорой на зубы 1.1;2.1, находящиеся в неудовлетворительном состоянии.</p> <p>Отмечается нарушение краевого прилегания коронок и рецессия десны. Металлокерамические коронки не соответствуют эстетическим требованиям, уже латеральных резцов.</p> <p>Конструкционными стоматологическими материалами, используемыми для изготовления несъёмных зубных протезов, являются</p> <p>1 временные пластмассовые коронки</p> <p>2 удерживающие кламмера, цельнолитые коронки, провизорные коронки</p> <p>3 металлокерамические, цельнокерамические коронки и мостовидные зубные протезы, виниры, вкладки</p> <p>4 опорно-удерживающие кламмера, комбинированные коронки, окклюзионные накладки</p>		
5.	<p>Мальчик 13 лет обратился с жалобами на наличие свища в поднижнечелюстной области справа. Анамнез: в прошлом беспокоили ноющие боли в 46 зубе, за помощью не обращался.</p> <p>Объективно: конфигурация лица не изменена, кожные покровы чистые, поднижнечелюстные лимфатические узлы увеличены, болезненны при пальпации, слизистая оболочка в области 46 зуба бледно-розового цвета. На жевательно-дистальной поверхности 46 зуба глубокая кариозная полость, заполненная размягченным дентином, зондирование и реакция на температурные раздражители безболезненная, перкуссия безболезненная. ЭОД 150 мА. В поднижнечелюстной области отступая от края нижней челюсти 2 см. определяется свищевой ход.</p> <p>Поставьте предварительный диагноз.</p> <p>А) Хронический гранулирующий периодонтит</p> <p>Б) Хронический гранулематозный периодонтит</p> <p>В) Обострение хронического периодонтита</p>	А) Хронический гранулирующий периодонтит	№5, стр.352-354

№	Содержание задания	Правильный ответ	Источник
1.	Индекс Федорова-Володкиной. Расскажите методику.	<p>Индекс Федорова-Володкиной.</p> <p>Гигиенический индекс определяют по интенсивности окраски губной поверхности шести нижних фронтальных зубов йод-йодисто-калиевым раствором, оценивают по пятибалльной системе</p> <p>1 балл — окрашивание отсутствует;</p> <p>2 балла — окрашена четверть поверхности коронки;</p> <p>3 балла — окрашивание половины поверхности;</p> <p>4 балла — окрашивается $\frac{3}{4}$ поверхности;</p> <p>5 баллов — окрашивание всей поверхность коронки.</p> <p>Индекс считают путем суммы индексов каждого окрашенного зуба, деленную на 6.</p> <p>Итоговый результат определяет качество гигиены:</p> <p>1,1–1,5 — высокое;</p> <p>1,6–2 — удовлетворительное;</p> <p>2,1 – 2,5 — неудовлетворительное;</p> <p>2,6–3,4 — низкое;</p> <p>менее 3,5 — очень низкое.</p>	№5, стр.60
2.	В высоту рост нижней челюсти происходит в связи	с прорезыванием зубов и развитием альвеолярных отростков.	№5, стр.489

3.	перебазировка съемного протеза	Процесс изготовления нового базиса без замены искусственных зубов в протезе	№5 183
4.	Апексификация – это	образование плотного барьера верхушки корня при успешном исходе лечения воспаления периодонта постоянного зуба с незавершенным формированием верхушки	№5, стр.338-352
5.	Электроодонтометрия-это _____.	Электроодонтометрия – это определение жизнеспособности (витальности) зубов, основывается на определении чувствительности пульпы к электрическому току. Под воздействием электрических импульсов в ней возникают болевые ощущения, при этом аппаратом регистрируется сила тока, измеряемая в микроамперах.	№5, стр.49-88

ОПК-4 Способен проводить клиническую диагностику, направлять на обследования пациентов с целью выявления стоматологических заболеваний

Результаты освоения ОП (компетенции)	Результаты обучения по дисциплине
	Владеть
ОПК-4 Способен проводить клиническую диагностику, направлять на обследования пациентов с целью выявления стоматологических заболеваний	Владеть принципами и методами ведения основных стоматологических заболеваний на клиническом приеме, Выявлять необходимость привлечения врачей иных или смежных специальностей для диагностики и лечения пациентов, Владеть методами ведения медицинской учетно-отчетной документации в медицинских учреждениях

Задания закрытого типа

№	Содержание задания	Правильный ответ	Источник
Выберите один правильный ответ			
1.	ПУЛЬПА ФОРМИРУЕТСЯ ИЗ а) мезенхимы зубного сосочка б) мезенхимы зубного мешочка в) эпителиальной ткани г) передней половины эпителиальной пластинки д) мезенхимы зубного сосочка и зубного мешочка	б) мезенхимы зубного мешочка	№5, стр. 306
2.	Аптечку «анти - ВИЧ», при аварийной ситуации с пациентом - носителем вирусного гепатита В или С: 1 Можно использовать 2 Нельзя использовать	1 Можно использовать	№5 89
Выберите несколько правильных ответов			
1.	Профессиональная гигиена полости рта включает: А) чистку зубов щетками, межзубными ершиками, флоссами Б) удаление зубных отложений, шлифовку, полировку зубов В) ирригацию зубов и десен антимикробными средствами Г) отбеливание, фторирование	Б) удаление зубных отложений, шлифовку, полировку зубов В) ирригацию зубов и десен антимикробными средствами	№7, стр.21-42
2.	Виды слюнных свищей: А) наружные; Б) внутренние; в) слепозаканчивающиеся; Г) полные; Д) неполные.	А) наружные; Б) внутренние; Г) полные; Д) неполные.	№5, стр.564
Установите последовательность/Сопоставьте понятия			
1.	1) наружный свищ 2) внутренний свищ А) когда его устье открывается на поверхности слизистой оболочки рта Б) при котором слюна вытекает через отверстие на коже лица	1Б 2А	№5, стр.564

Задания открытого типа

Ситуационные задачи/кейсы

№	Содержание задания	Правильный ответ	Источник
1.	<p>Ситуация На приём к врачу-стоматологу-ортопеду обратилась пациентка 43 лет.</p> <p>Жалобы на неудовлетворительную эстетику, нарушение пережевывания пищи, периодические болезненные ощущения в области зуба 1.4.</p> <p>Анамнез заболевания Зубы разрушались и удалялись в течение всей жизни в результате кариеса и его осложнений.</p> <p>Ортопедическое лечение проводилось 8 лет назад, когда были изготовлены металлокерамические коронки на зубы 1.1; 2.1.</p> <p>Анамнез жизни ОРВИ, ОРЗ, ветряная оспа, туберкулез, сифилис, ВИЧ, гепатит В и С отрицает.</p> <p>Аллергологический анамнез не отягощен.</p> <p>Вредные привычки – отрицает.</p> <p>Профессиональные вредности отсутствуют.</p> <p>Считает себя здоровой.</p> <p>Объективный статус Внешний осмотр:</p> <p>Конфигурация лица не изменена, кожные покровы чистые, видимые слизистые оболочки без патологических изменений. Открывание рта свободное, в полном объеме, симметричное. Кайма губ ярко-красного цвета, умеренно увлажнена.</p> <p>Наблюдается наличие твердого зубного налета в области передних зубов на нижней челюсти.</p> <p>Незначительная гиперемия и отек маргинальной десны в области зубов 1.2; 1.1; 2.1;2.2. В полости рта присутствуют металлокерамические коронки с опорой на зубы 1.1;2.1, находящиеся в неудовлетворительном состоянии.</p> <p>Отмечается нарушение краевого прилегания коронок и рецессия десны.</p>	<p>2</p> <p>Изготовить временные коронки на зубы 1.1; 2.1; 1.4</p> <p>Провести гингивотомию в области 1.1 с последующей установкой временных коронок в области 1.1; 2.1 для формирования десневого края</p> <p>Эндодонтически перелечить зуб 1.4</p> <p>Лечение кариеса зуба 4.5</p> <p>Изготовить эстетические коронки на зубы 1.1; 2.1;1.4</p> <p>Провести пародонтологическое лечение зубов</p>	№5 48

	<p>Металлокерамические коронки не соответствуют эстетическим требованиям, уже латеральных резцов.</p> <p>План ортопедического лечения (без учёта имплантации)</p> <p>1 Эндодонтически перелечить зуб 1.4 Лечение кариеса зуба 4.5 Изготовить эстетические коронки на зубы 1.1; 2.1; 1.4 Провести пародонтологическое лечение зубов</p> <p>2 Изготовить временные коронки на зубы 1.1; 2.1; 1.4 Провести гингивотомию в области 1.1 с последующей установкой временных коронок в области 1.1; 2.1 для формирования десневого края Эндодонтически перелечить зуб 1.4 Лечение кариеса зуба 4.5 Изготовить эстетические коронки на зубы 1.1; 2.1; 1.4 Провести пародонтологическое лечение зубов</p> <p>3 Изготовить временные коронки на зубы 1.1; 2.1; 1.4 Эндодонтически перелечить зуб 1.4 Лечение кариеса зуба 4.5 Изготовить эстетические коронки на зубы 1.1; 2.1; 1.4</p> <p>4 Провести гингивотомию в области 1.1 с последующей установкой временных коронок в области 1.1; 2.1 для формирования десневого края Изготовить эстетические коронки на зубы 1.1; 2.1; 1.4 Провести пародонтологическое лечение зубов</p>		
2.	<p>Ребенок 2,5 лет. Жалобы на отказ от приема пищи, повышение температуры тела до 37,5С. Анамнез: 3 дня назад во время падения повредил нижним клыком слизистую оболочку нижней губы. Медицинская сестра детского сада трижды смазывала спиртовым раствором бриллиантовой зелени слизистую оболочку нижней губы. Температура тела и болезненность в поднижнечелюстной области появились на 3-й день заболевания</p> <p>Объективно: Конфигурация лица не изменена. В полости рта: на слизистой оболочке правой щеки эрозия размером 0,7x1,0 мм., покрытая серым налетом. Слизистая оболочка в области эрозии набухшая, имеет белесоватую неровную поверхность в виде разлитого пятна, нечетко ограниченного. Межзубные сосочки отечны, гиперемированы, при пальпации болезненны, кровоточат. Температура тела</p>	<p>Б)Острая механическая травма щеки, осложненная химическим ожогом. Острый генерализованный катаральный гингивит. Острый серозный лимфаденит поднижнечелюстных лимфатических узлов справа.</p>	<p>№5, стр.674-677</p>

	<p>37,2 С. В поднижнечелюстной области справа пальпируется плотный болезненный, не спаянный с окружающими тканями одиночный лимфоузел, размером с фасоль</p> <p>Поставьте предварительный диагноз</p> <p>А) Травматический гиперкератоз слизистой оболочки щек. Острый генерализованный катаральный гингивит.</p> <p>Б) Острая механическая травма щеки, осложненная химическим ожогом. Острый генерализованный катаральный гингивит. Острый серозный лимфаденит поднижнечелюстных лимфатических узлов справа.</p> <p>В) Острый герпетический стоматит средней степени тяжести. Острый генерализованный катаральный гингивит. Острый серозный затылочный, поднижнечелюстной лимфаденит.</p>		
<p>3.</p>	<p>Ситуация</p> <p>В отделение терапевтической стоматологии обратился пациент Н., 36 лет.</p> <p>Жалобы на неудовлетворительную эстетику зубов, застревание пищи в области нижней челюсти слева, болевой приступ от температурных раздражителей, проходящий сразу после их устранения.</p> <p>Анамнез заболевания</p> <p>К врачу стоматологу последний раз обращался 3 года назад.</p> <p>Около месяца назад появились жалобы на затрудненное пережевывание пищи, начала застревать пища между зубами.</p> <p>Анамнез жизни</p> <p>По профессии: начальник производственного цеха.</p> <p>Год назад был поставлен диагноз «эрозивный гастрит».</p> <p>Перенесенные заболевания : ветряная оспа.</p> <p>Аллергоанамнез: не отягощён.</p> <p>Вредные привычки: курит в течение 10 лет.</p> <p>Туберкулёз, гепатит, ВИЧ, отрицает.</p> <p>Объективный статус</p> <p>Состояние удовлетворительное.</p> <p>Внешний осмотр: конфигурация лица не изменена, регионарные лимфатические узлы</p>	<p>П</p>	<p>№5, стр.243-275</p>

	<p>не увеличены. Височно-нижнечелюстной сустав без особенностей. Открывание рта свободное, 4-5 см.</p> <p>Осмотр полости рта. Слизистая оболочка полости рта бледно-розового цвета, умеренно увлажнена. Прикус: ортогнатический.</p> <p>Локальный статус: зуб 3.6 – наличие старой реставрации, на дистальной контактной поверхности отмечается нарушение красного прилегания пломбы, отсутствие контактного пункта с зубом 3.7. Уточнённым диагнозом с учётом локализации полости является класс по Блэку</p> <p>IV</p> <p>I</p> <p>III</p> <p>II</p>		
4.	<p>В стационар обратились родители ребенка 10 лет с жалобами на припухлость и резкую болезненность в области боковой поверхности нижней челюсти справа, температуру тела 38,0оС, общую слабость и недомогание.</p> <p>Из анамнеза: болен в течение одного года, на фоне ОРВИ появилась боль в области боковой поверхности шеи справа и уплотнение в виде подвижного «шарика», который увеличивался в размерах.</p> <p>Лечились самостоятельно: сухое тепло на область поражения. Лечение сняло болевые ощущения, уплотнение уменьшилось в размерах, но совсем не прошло. В последующем, при простудных заболеваниях уплотнение увеличивалось в размерах. Неделю назад ребенок заболел, температура тела поднялась до 38,3оС, обратились в поликлинику, где был поставлен диагноз ОРВИ, проводилось лечение, температура тела нормализовалась. Через день,</p>	Развернутый анализ крови, УЗИ, пункция лимфатического узла	№5, стр.542

	<p>температура тела снова поднялась, уплотнение на боковой поверхности шеи стало болезненно и резко увеличилось в размерах. Объективно: пальпация уплотнения резко болезненна, ткани в складку не собираются, плотные, флюктуации не определяется. Ребенок апатичен, лабилен. Подтвердите поставленный диагноз дополнительными методами исследования.</p>		
5.	<p>Ситуация Пациент В. 50 лет обратился в клинику ортопедической стоматологии.</p> <p>Жалобы на отсутствие 1.5, 1.6, 2.5, 2.6, 3.6, 4.6 зубов, нарушение функции жевания.</p> <p>Анамнез заболевания Пациент начал удалять зубы 1.5, 1.6, 2.5, 2.6, 3.6, 4.6 в связи с заболеванием кариеса и его осложнением несколько лет назад.</p> <p>Ранее за ортопедическим лечением не обращался.</p> <p>Анамнез жизни Вредные привычки – курение.</p> <p>Наследственность не отягощена.</p> <p>Аллергические реакции отрицает.</p> <p>Практически здоров.</p> <p>Объективный статус Внешний осмотр: конфигурация лица не изменена.</p> <p>Осмотр полости рта: слизистая оболочка бледно розового цвета, умеренно увлажнена без патологических изменений. Язык не обложен. Гигиена полости рта удовлетворительная.</p> <p>Прикус: ортогнатический.</p> <p>Клиническим диагнозом данного пациента по классификации МКБ-10 является 1 Другие уточнённые изменения зубов и их опорного аппарата</p>	<p>3 Потеря зубов вследствие несчастного случая, удаление зубов или локализованного пародонтита</p>	№5 49

	<p>2 Другие наследственные нарушения структуры зуба</p> <p>3 Потеря зубов вследствие несчастного случая, удаление зубов или локализованного пародонтита</p> <p>4 Другие и неуточненные аномалии размеров и формы зубов</p>		
--	---	--	--

Вопросы с развёрнутым ответом

№	Содержание задания	Правильный ответ	Источник
1.	Географический язык (десквамативный глоссит):	на каком –либо участке языка начинается отторжение слоев эпителия и обнажается ярко-красная поверхность. В центре отсутствуют нитевидные сосочки, вокруг располагается серый ободок, грибовидные сосочки сохраняются. Чередование участков, лишенных эпителия, с участками, не вовлеченными в патологический процесс, создает рисунок, напоминающий географическую карту.	№5, стр.706-709
2.	Отсутствие недопустимого риска, связанного с возможностью нанесения ущерба – это	безопасность медицинской помощи	№5 стр. 89
3.	Полуретенция - это	Неполное прорезывание зуба	№5 стр. 514
4.	десмодонтальный	Относящийся к периодонту	№5 358
5.	Классификация кариеса зубов у детей по Т. Ф. Виноградовой (1978):	<p>1. По степени активности:</p> <ul style="list-style-type: none"> -- компенсированный; -- субкомпенсированный; -- декомпенсированный. <p>2. По локализации:</p> <ul style="list-style-type: none"> --- фиссурный; -- апроксимальный; -- пришеечный. <p>3. По глубине поражения</p> <ul style="list-style-type: none"> -- начальный; 	№5, стр.243-276

		-- поверхностный; -- средний; -- глубокий. 4. По времени возникновения: -- первичный; -- вторичный; 5. По патоморфологическим признакам. -- стадия пятна, (которое может быть белым, светло-коричневым, коричневым, черным); -- кариес эмали (соответствует поверхностному кариесу); -- средний кариес; -- средний углубленный кариес (соответствует глубокому кариесу); --глубокий перфоративный кариес (соответствует пульпиту).	
--	--	---	--

ОПК-5 Способен назначать и проводить лечение и контроль его эффективности и безопасности у пациентов со стоматологическими заболеваниями

Результаты освоения ОП (компетенции)	Результаты обучения по дисциплине
	Знать
ОПК-5 Способен назначать и проводить лечение и контроль его эффективности и безопасности у пациентов со стоматологическими заболеваниями	Основы законодательства по охране здоровья населения, основы страховой медицины в РФ, Причины возникновения стоматологических заболеваний, Патогенез, ведущие клинические проявления, методы диагностики, лабораторные показатели и исходы стоматологических заболеваний, Методы профилактики стоматологических заболеваний, Методы ранней диагностики и скрининга стоматологической патологии, Группы риска по развитию различных

	стоматологических заболеваний у взрослого населения
--	---

Задания закрытого типа

№	Содержание задания	Правильный ответ	Источник
Выберите один правильный ответ			
1.	СУХОЖАРОВАЯ СТЕРИЛИЗАЦИЯ ПРЕДНАЗНАЧЕНА ДЛЯ: а) перевязочного материала б) белья в) ватных валиков г) цельнометаллических инструментов д) шовного материала	Г)	№2, стр.38-45
2.	У НОВОРОЖДЕННЫХ ЗАЧАТКИ ЗУБОВ НА ВЕРХНЕЙ ЧЕЛЮСТИ НАХОДЯТСЯ а) в десневом валике б) в альвеолярном отростке в) прилежат к дну глазницы г) отсутствуют д) над зачатками временных зубов	в) прилежат к дну глазницы	№5, стр. 306
Выберите несколько правильных ответов			
1.	Барьерные меры защиты медицинского персонала при выполнении любых медицинских манипуляций: 1. халат 2. шапочка 3. одноразовая маска 4. перчатки, 5. сменная обувь	<ul style="list-style-type: none"> • халат • шапочка • одноразовая маска • перчатки, • сменная обувь 	№5 89
2.	При глубоком кариесе зондирование болезненно: А) по всему дну кариозной полости, Б) боль от холодного проходит быстро В) в одной точке дна кариозной полости Г) боль от холодного проходит медленно	А) по всему дну кариозной полости, Б) боль от холодного проходит быстро	№5, стр 243-276
Установите последовательность/Сопоставьте понятия			
1.	При гранулирующем периодонтите	у верхушки корня зуба различают участок	№5, стр.338-352

	<p>на рентгенограмме определяется</p> <p>При гранулематозном периодонтите на рентгенограмме определяется</p>	<p>резорбции костной ткани с неровными и нечеткими контурами</p> <p>у верхушки корня зуба обнаруживается очаг деструкции костной ткани, имеющий округлую форму и нечеткие ровные края</p>	
--	--	---	--

Задания открытого типа

Ситуационные задачи/кейсы

№	Содержание задания	Правильный ответ	Источник
1.	<p>В стационар обратились родители ребенка 10 лет с жалобами на припухлость и резкую болезненность в области боковой поверхности нижней челюсти справа, температуру тела 38,0оС, общую слабость и недомогание.</p> <p>Из анамнеза: болен в течение одного года, на фоне ОРВИ появилась боль в области боковой поверхности шеи справа и уплотнение в виде подвижного «шарика», который увеличивался в размерах.</p> <p>Лечились самостоятельно: сухое тепло на область поражения. Лечение сняло болевые ощущения, уплотнение уменьшилось в размерах, но совсем не прошло. В последующем, при простудных заболеваниях уплотнение увеличивалось в размерах. Неделю назад ребенок заболел, температура тела поднялась до 38,3оС, обратились в поликлинику, где был поставлен диагноз ОРВИ, проводилось лечение, температура тела нормализовалась. Через день, температура тела снова поднялась, уплотнение на боковой поверхности шеи стало болезненно и резко увеличилось в размерах.</p>	<p>Вскрытие гнойного лимфаденита под общим обезболиванием в условиях стационара</p>	<p>№5, стр.542</p>

	<p>Объективно: пальпация уплотнения резко болезненна, ткани в складку не собираются, плотные, флюктуации не определяется. Ребенок апатичен, лабилен.</p> <p>Назначьте лечение.</p>		
2.	<p>Ситуация Пациент В. 50 лет обратился в клинику ортопедической стоматологии.</p> <p>Жалобы на отсутствие 1.5, 1.6, 2.5, 2.6, 3.6, 4.6 зубов, нарушение функции жевания.</p> <p>Анамнез заболевания Пациент начал удалять зубы 1.5, 1.6, 2.5, 2.6, 3.6, 4.6 в связи с заболеванием кариеса и его осложнением несколько лет назад.</p> <p>Ранее за ортопедическим лечением не обращался.</p> <p>Анамнез жизни Вредные привычки – курение.</p> <p>Наследственность не отягощена.</p> <p>Аллергические реакции отрицает.</p> <p>Практически здоров.</p> <p>Объективный статус Внешний осмотр: конфигурация лица не изменена.</p> <p>Осмотр полости рта: слизистая оболочка бледно розового цвета, умеренно увлажнена без патологических изменений. Язык не обложен. Гигиена полости рта удовлетворительная.</p> <p>Прикус: ортогнатический.</p> <p>Зубная формула:</p> <p>Вариантами лечения данного дефекта являются имплантация и</p> <p>1 аппарат Энгля</p> <p>2 мостовидный протез</p> <p>3 армированное шинирование</p> <p>4 индивидуальная каппа</p>	2 мостовидный протез	№5 88
3.	<p>Ребенок 11 лет. Жалоб нет, обратился на профилактический осмотр. Анамнез: Состоит на учете у невропатолога по поводу перинатальной травмы, лабильная</p>	А) Травматический гиперкератоз слизистой оболочки щек.	№5, стр.674-677

	<p>психика. Страдает бруксизмом. Объективно: Конфигурация лица не изменена. В полости рта: на слизистой щек, преимущественно по линии смыкания зубов, обнаружены белесоватые участки слизистой, поверхность их неровная, шероховатая на ощупь. При поскабливании «налет» частично снимается. Слизистая оболочка в остальных отделах полости рта без патологических изменений, при пальпации безболезненна</p> <p>Поставьте предварительный диагноз</p> <p>А) Травматический гиперкератоз слизистой оболочки щек. Б) Острая травма слизистой оболочки щек В) Кандидоз слизистой оболочки щек</p>		
4.	<p>Ситуация В отделение терапевтической стоматологии обратился пациент Н., 36 лет.</p> <p>Жалобы на неудовлетворительную эстетику зубов, застревание пищи в области нижней челюсти слева, болевого приступ от температурных раздражителей, проходящий сразу после их устранения.</p> <p>Анамнез заболевания К врачу стоматологу последний раз обращался 3 года назад.</p> <p>Около месяца назад появились жалобы на затрудненное пережевывание пищи, начала застревать пища между зубами.</p> <p>Анамнез жизни По профессии: начальник производственного цеха.</p> <p>Год назад был поставлен диагноз «эрозивный гастрит».</p> <p>Перенесенные заболевания : ветряная оспа.</p> <p>Аллергоанамнез: не отягощён.</p> <p>Вредные привычки: курит в течение 10 лет.</p> <p>Туберкулёз, гепатит, ВИЧ, отрицает.</p> <p>Объективный статус Состояние удовлетворительное.</p> <p>Внешний осмотр: конфигурация лица не изменена, регионарные лимфатические узлы не увеличены. Височно-нижнечелюстной сустав без особенностей. Открывание рта свободное, 4-5 см.</p>	4 препарировании кариозной полости с последующим пломбированием	№5, стр.243-275

	<p>Осмотр полости рта. Слизистая оболочка полости рта бледно-розового цвета, умеренно увлажнена. Прикус: ортогнатический.</p> <p>Локальный статус: зуб 3.6 – наличие старой реставрации, на дистальной контактной поверхности отмечается нарушение краевого прилегания пломбы, отсутствие контактного пункта с зубом 3.7.</p> <p>Методика лечения данной патологии заключается в</p> <p>раскрытии полости зуба, создании эндодонтического доступа</p> <p>удалении кариозных тканей, проведении герметизации с применением композитного герметика</p> <p>препарировании кариозной полости, проведении реминерализующей терапии</p> <p>препарировании кариозной полости с последующим пломбированием</p>		
5.	<p>В стационар обратились родители ребенка 10 лет с жалобами на припухлость и резкую болезненность в области боковой поверхности нижней челюсти справа, температуру тела 38,0оС, общую слабость и недомогание.</p> <p>Из анамнеза: болен в течение одного года, на фоне ОРВИ появилась боль в области боковой поверхности шеи справа и уплотнение в виде подвижного «шарика», который увеличивался в размерах.</p> <p>Лечились самостоятельно: сухое тепло на область поражения. Лечение сняло болевые ощущения, уплотнение уменьшилось в размерах, но совсем не прошло. В последующем, при простудных заболеваниях уплотнение увеличивалось в размерах. Неделю назад ребенок заболел, температура тела поднялась до 38,3оС, обратились в поликлинику, где был поставлен диагноз ОРВИ, проводилось лечение, температура тела нормализовалась. Через день,</p>	Аденофлегмона, абсцесс, сепсис	№5, стр.542

	<p>температура тела снова поднялась, уплотнение на боковой поверхности шеи стало болезненно и резко увеличилось в размерах. Объективно: пальпация уплотнения резко болезненна, ткани в складку не собираются, плотные, флюктуации не определяется. Ребенок апатичен, лабилен. Назовите возможные осложнения данного заболевания и возникшие в процессе лечения.</p>		
--	---	--	--

Вопросы с развёрнутым ответом

№	Содержание задания	Правильный ответ	Источник
1.	Верхний край тела кости является	альвеолярным отростком, в котором находятся зачатки зубов.	№5, стр.489
2.	диагностическая модель	Модель (гипсовая, полимерная), предназначенная в основном для целей диагностики	№5 88
3.	Профессиональная гигиена полости рта-это _____	Профессиональная гигиена полости рта проводится специалистами (врачом-стоматологом или гигиенистом стоматологическим) с помощью инструментов, аппаратов, приспособлений и медикаментов, предназначенных для этих целей в стоматологическом кабинете	№7,стр.21-53
4.	Рост челюсти происходит на протяжении	15–16 лет;	№5, стр.489
5.	дубликационный материал	Оттисковой материал для выполнения зуботехнических лабораторных процедур	№5 182

ОПК-5 Способен назначать и проводить лечение и контроль его эффективности и безопасности у пациентов со стоматологическими заболеваниями

Результаты освоения ОП (компетенции)	Результаты обучения по дисциплине
	Владеть
ОПК-5 Способен назначать и проводить лечение и контроль его эффективности и безопасности у пациентов со стоматологическими заболеваниями	Проводить консультации с больными по вопросам заболевания и проводимого лечения, Проводить беседы с пациентами по вопросам первично и вторичной профилактики стоматологических заболеваний, Осуществлять профилактические и лечебные мероприятия с учетом стоматологического статуса.

Задания закрытого типа

№	Содержание задания	Правильный ответ	Источник
Выберите один правильный ответ			
1.	Острый герпетический стоматит у детей возникает при: а) утрате пассивного иммунитета б) наличии сопутствующих заболеваний в) аллергизации организма г) заболеваниях эндокринной системы	а) утрате пассивного иммунитета	№5, стр.665-670
2.	СРЕДСТВА, ИСПОЛЬЗУЕМЫЕ ДЛЯ ХОЛОДНОЙ СТЕРИЛИЗАЦИИ СТОМАТОЛОГИЧЕСКИХ ЗЕРКАЛ: а) 1% раствор перекиси водорода б) 6% раствор перекиси водорода в) 2% новокаина г) 0,5% раствор хлорамина д) 75% метиловый спирт	б)	№2, стр.38-45
Выберите несколько правильных ответов			
1.	Формы поражения слюнной железы при туберкулезе: А) экссудативная казеозная; Б) продуктивная склерозирующая; В) протоков;	А) экссудативная казеозная; Б) продуктивная склерозирующая;	№5, стр. 552

	Г) паренхимы; Д) гематогенная.		
2.	При изготовлении непосредственных протезов создается эффект: 1.анатомический; 2.функциональный; 3.эстетический; 4.физиологический; 5.стабилизирующий.	1.анатомический; 2.функциональный; 3.эстетический; 4.физиологический; 5.стабилизирующий.	№5 412
Установите последовательность/Сопоставьте понятия			
1.	Клинические проявления при географическом языке: Клинические проявления при складчатом языке:	а) неравномерная десквамация эпителия на спинке языка б) глубокие борозды, выстланные нормальным эпителием	№5, стр.706-709

Задания открытого типа

Ситуационные задачи/кейсы

№	Содержание задания	Правильный ответ	Источник
1.	<p>Ситуация В отделение терапевтической стоматологии обратился пациент Н., 36 лет.</p> <p>Жалобы на неудовлетворительную эстетику зубов, застревание пищи в области нижней челюсти слева, болевой приступ от температурных раздражителей, проходящий сразу после их устранения.</p> <p>Анамнез заболевания К врачу стоматологу последний раз обращался 3 года назад.</p> <p>Около месяца назад появились жалобы на затрудненное пережёвывание пищи, начала застревать пища между зубами.</p> <p>Анамнез жизни По профессии: начальник производственного цеха.</p> <p>Год назад был поставлен диагноз</p>	2 0,6-0,8	№5, стр.243-275

	<p>«эрозивный гастрит».</p> <p>Перенесенные заболевания : ветряная оспа.</p> <p>Аллергоanamнез: не отягощён.</p> <p>Вредные привычки: курит в течение 10 лет.</p> <p>Туберкулёз, гепатит, ВИЧ, отрицает.</p> <p>Объективный статус Состояние удовлетворительное.</p> <p>Внешний осмотр: конфигурация лица не изменена, регионарные лимфатические узлы не увеличены. Височно-нижнечелюстной сустав без особенностей. Открывание рта свободное, 4-5 см.</p> <p>Осмотр полости рта. Слизистая оболочка полости рта бледно-розового цвета, умеренно увлажнена. Прикус: ортогнатический.</p> <p>Локальный статус: зуб 3.6 – наличие старой реставрации, на дистальной контактной поверхности отмечается нарушение краевого прилегания пломбы, отсутствие контактного пункта с зубом 3.7. Показанием к изготовлению прямых реставраций при лечении кариеса дентина является индекс разрушения окклюзионной поверхности зуба (ИРОПЗ)</p> <p>0,4-0,6</p> <p>0,6-0,8</p> <p>более 0,8</p> <p>0,2-0,4</p>		
2.	<p>Больной, 20 лет, доставлен с жалобами на сильные боли в подбородочной области, начавшиеся утром и сопровождавшиеся потрясающим ознобом, подъемом температуры тела до 40,00С. При поступлении: температура тела 39,50С. Состояние тяжелое. Отек мягких тканей нижней губы и подбородочной области. Кожа этой области в цвете не изменена, собирается в складку. Пальпация безболезненна. Подчелюстные</p>	<p>Предварительный диагноз: острый одонтогенный остеомиелит нижней челюсти подбородочной области.</p>	<p>№ 5, стр. 511</p>

	<p>лимфоузлы увеличены с обеих сторон, пальпация их болезненна. В полости рта имеется коллатеральный отек околочелюстных мягких тканей с язычной и вестибулярной сторон альвеолярной части в переднем отделе нижней челюсти. На слизистой оболочке красной каймы нижней губы справа имеется образование округлой формы, выступающее над красной каймой, синюшного цвета, мягкое, безболезненное. Больного не беспокоит, отмечает медленный рост образования.</p> <p><i>Поставьте предварительный диагноз.</i></p>		
3.	<p>Ситуация Пациент В. 50 лет обратился в клинику ортопедической стоматологии.</p> <p>Жалобы на отсутствие 1.5, 1.6, 2.5, 2.6, 3.6, 4.6 зубов, нарушение функции жевания.</p> <p>Анамнез заболевания Пациент начал удалять зубы 1.5, 1.6, 2.5, 2.6, 3.6, 4.6 в связи с заболеванием кариеса и его осложнением несколько лет назад.</p> <p>Ранее за ортопедическим лечением не обращался.</p> <p>Анамнез жизни Вредные привычки – курение.</p> <p>Наследственность не отягощена.</p> <p>Аллергические реакции отрицает.</p> <p>Практически здоров.</p> <p>Объективный статус Внешний осмотр: конфигурация лица не изменена.</p> <p>Осмотр полости рта: слизистая оболочка бледно розового цвета, умеренно увлажнена без патологических изменений. Язык не обложен. Гигиена полости рта удовлетворительная.</p> <p>Прикус: ортогнатический.</p> <p>Зубная формула:</p>	4 силиконовая	№5 159

	<p>Для снятия анатомического оттиска у данного пациента используется оттискная масса</p> <p>1 карборундовая</p> <p>2 сульфатная</p> <p>3 силикатная</p> <p>4 силиконовая</p>		
4.	<p>В поликлинику обратилась мама с ребенком в возрасте 2-х недель с жалобами на беспокойное поведение ребенка во время кормления. Анамнез: день тому назад мать обнаружила у ребенка на слизистой языка, губ и щек крошковидный налет белого цвета. Ребенок родился посредством кесарева сечения.</p> <p>Объективно: В полости рта на нижней челюсти слева имеется центральный резец, на верхней челюсти слева в области проекции резца на слизистой десны выявлена эрозия овальной формы с неровными краями. На слизистой языка, губ и щек имеется крошковидный налет белого цвета. При покашливании налет легко снимается. Регионарные лимфоузлы не увеличены, температура тела 36,7 С</p> <p>Поставьте предварительный диагноз</p> <p>А) Хроническая механическая травма слизистой оболочки десны.</p> <p>Б) Острый эритематозный кандидоз СОПР, легкая степень тяжести. Хроническая механическая травма слизистой оболочки десны.</p> <p>В) Острый псевдомембранозный кандидоз СОПР, легкая степень тяжести. Хроническая механическая травма слизистой оболочки десны.</p>	<p>В) Острый псевдомембранозный кандидоз СОПР, легкая степень тяжести. Хроническая механическая травма слизистой оболочки десны.</p>	№5, стр.670-673
5.	<p>Ситуация</p> <p>В стоматологическую клинику обратился пациент К. 63 лет.</p> <p>Жалобы на</p> <p>чувство стянутости и шероховатости слизистой оболочки в углу рта слева,</p> <p>боли и жжение во время приёма пищи.</p> <p>Анамнез заболевания</p> <p>Сухость и шероховатость в углах рта пациент заметил 2 года назад. Белесоватость очага за последнее время усилилась, появилось чувство стянутости.</p> <p>Анамнез жизни</p> <p>Перенесённые заболевания: детские инфекции.</p> <p>Сопутствующие заболевания:</p>	<p>3 Лейкоплакия идиопатическая, стадия плоская</p>	№5, стр.670-706

	<p>гипертоническая болезнь, сахарный диабет.</p> <p>Со слов пациента, аллергия на пенициллин.</p> <p>Наличие инфекционных заболеваний (ВИЧ, сифилис, гепатит) отрицает.</p> <p>Работает слесарем на заводе. Профессиональные вредности – производственная пыль.</p> <p>Вредные привычки: курение.</p> <p>Объективный статус Внешний осмотр: Конфигурация лица не изменена, регионарные лимфатические узлы не увеличены, безболезненные при пальпации. Состояние слизистой оболочки рта, десны, альвеолярных отростков и нёба: бледно-розовой окраски, достаточно увлажнена.</p> <p>Прикус: ортогнатический.</p> <p>Локальный статус:</p> <p>При осмотре органов и тканей рта определяются кариозные полости с острыми краями в области 3.4, 3.5, 3.6, 3.7 зубов, налёт курильщика в области всех групп зубов. При осмотре слизистой оболочки в углу рта справа – на видимо неизменённой слизистой – очаг поражения серовато-белого цвета, треугольной формы, вершиной обращённый к молярам, с чёткими краями, перламутровым блеском, шероховатый, не снимающиеся при поскабливании.</p> <p>Осмотр полости рта: Состояние слизистой оболочки рта, десны, альвеолярных отростков и нёба: бледно-розовой окраски, достаточно увлажнена.</p> <p>Прикус: ортогнатический.</p> <p>Локальный статус:</p> <p>При осмотре органов и тканей рта определяются кариозные полости с острыми краями в области 3.4, 3.5, 3.6, 3.7 зубов, налёт курильщика в области всех групп зубов. При осмотре слизистой оболочки в углу рта справа – на видимо неизменённой слизистой – очаг поражения серовато-белого цвета, треугольной формы, вершиной обращённый к молярам, с чёткими краями, перламутровым блеском, шероховатый, не снимающиеся при поскабливании. Основным диагнозом пациента является</p> <p>Прикусывание щеки и губ</p>		
--	--	--	--

Рецидивирующие афты полости рта		
Лейкоплакия идиопатическая, стадия плоская		
Гиперплазия слизистой оболочки полости рта вследствие раздражения		

Вопросы с развёрнутым ответом

№	Содержание задания	Правильный ответ	Источник
1.	Направленная тканевая регенерация	Создание оптимальных условий для роста и созревания (развития) органотипичной костной ткани в области костных дефектов с применением мембранной техники	№1 , стр. 854
2.	эластомерный оттисковой материал	Эластичный оттисковой материал на основе полимеров, которые после отверждения приобретают свойства резины	№5 181
3.	Острый герпетический стоматит	Это инфекционное вирусное заболевание, которое возникает в ответ на первичный контакт с вирусом простого герпеса.	№5, стр.665-670
4.	Под индивидуальной гигиеной полости рта понимают _____	Под индивидуальной гигиеной полости рта понимают тщательное и регулярное удаление каждым человеком отложений с поверхности зубов и десен с помощью средств специального назначения.	№7, стр.21-53
5.	Периимплантит – это	Прогрессирующая резорбция окружающей имплантат костной ткани, вызванная и сопровождающаяся воспалительным процессом в мягких	№1 , стр. 854

		тканях окружающих имплантат.	
--	--	------------------------------	--

ОПК-5 Способен назначать и проводить лечение и контроль его эффективности и безопасности у пациентов со стоматологическими заболеваниями

Результаты освоения ОП (компетенции)	Результаты обучения по дисциплине
	Владеть
Обосновывать выбор профилактических мероприятий и использование средств и методов гигиены полости рта, Владеть консервативными методами лечения основных стоматологических заболеваний.	Обосновывать выбор профилактических мероприятий и использование средств и методов гигиены полости рта, Владеть консервативными методами лечения основных стоматологических заболеваний.

Задания закрытого типа

№	Содержание задания	Правильный ответ	Источник
Выберите один правильный ответ			
1.	ОСТАТОЧНЫЙ МОНОМЕР СОДЕРЖИТСЯ В ПЛАСТМАССОВОМ ПРОТЕЗЕ В ВИДЕ 1) связанного силами Ван-дер-Ваальса с макромолекулами 2) свободного 3) правильны оба ответа	3) правильны оба ответа	№5 182
2.	Клинические проявления флюороза: а) белые пятна и крапинки на поверхности эмали зубов разного периода минерализации б) пигментированное пятно и углубление в эмали одного зуба в) слущивание эмали с обнажением дентина на всех зубах г) меловидные пятна в пришеечной области зубов разного срока минерализации	а) белые пятна и крапинки на поверхности эмали зубов разного периода минерализации	№5, стр.276-277
Выберите несколько правильных ответов			
1.	Дифф.диагностика среднего кариеса проводится со следующими заболеваниями: Флюороз, Хронический верхушечный периодонтит,	Хронический верхушечный периодонтит Глубокий кариес, Хронический фиброзный пульпит,	№5, стр.245-275

	Острый очаговый пульпит, Глубокий кариес, Хронический фиброзный пульпит, Гипоплазия,		
2.	ПРИ ЛЕЧЕНИИ ОСТРОГО ОСТЕОМИЕЛИТА ЧЕЛЮСТИ НЕОБХОДИМО ПРОВЕСТИ: А) периостотомию с двух сторон альвеолярного отростка Б) периостотомию с одной стороны альвеолярного отростка В) секвестрэктомию Г) резекцию верхушки корня причинного зуба Д) цистэктомию	А) периостотомию с двух сторон альвеолярного отростка	№1 , стр.511
Установите последовательность/Сопоставьте понятия			
1.	АЛЛЕРГИЧЕСКИЙ СТОМАТИТ 1) металлы 2) акрилаты СИМПТОМЫ, ВЫЯВЛЕННЫЕ ПРИ ОСМОТРЕ а) гиперемия, отек, сухость слизистой оболочки глотательного кольца б) гиперемия, отек, сухость (чаще под протезом) в) разнородные металлы г) изменение цвета металлов д) поры в припое е) часто папилломатоз ж) некачественные пластиночные протезы	1_авгд_, 2_без_.	№5 156

Задания открытого типа

Ситуационные задачи/кейсы

№	Содержание задания	Правильный ответ	Источник
1.	В поликлинику обратилась мама ребенком 5 лет. Жалобы на боль в области правой	Б) Острый гнойный периостит верхней	№5, стр.514-516

	<p>верхней челюсти. Болел в течение 4 суток. Лечился "домашними" средствами: анальгин, аспирин, сухое тепло. Общее состояние средней степени тяжести: температура тела 39 градусов, пульс 112 ударов в минуту. Анализ крови: содержание лейкоцитов - 12400, эозинофилов - 1%, палочкоядерных нейтрофилов - 8%, сегментоядерных нейтрофилов - 71%, лимфоцитов - 16%, миелоцитов - 4%, СОЭ - 20 мм/час.</p> <p>Объективно: Конфигурация лица изменена за счет отека мягких тканей правой щечной и подглазничной области, кожные покровы гиперемированные. Поднижнечелюстные лимфатические узлы увеличены, болезненные при пальпации. слизистая оболочка от 53 до 55 зуба гиперемирована, отечна, определяется флюктуация. Коронка 54 зуба разрушена, зондирование безболезненное, реакции на температурные раздражители нет, перкуссия болезненная, зуб подвижен.</p> <p>Поставьте предварительный диагноз</p> <p>А) Обострение хронического периодонтита Б) Острый гнойный периостит верхней челюсти справа от 54 зуба. В) Острый серозный периостит верхней челюсти справа от 54 зуба.</p>	<p>челюсти справа от 54 зуба.</p>	
<p>2.</p>	<p>Ситуация В стоматологическую клинику обратился пациент К. 63 лет.</p> <p>Жалобы на чувство стянутости и шероховатости слизистой оболочки в углу рта слева, боли и жжение во время приёма пищи.</p> <p>Анамнез заболевания Сухость и шероховатость в углах рта пациент заметил 2 года назад. Белесоватость очага за последнее время усилилась, появилось чувство стянутости.</p> <p>Анамнез жизни Перенесённые заболевания: детские инфекции.</p> <p>Сопутствующие заболевания: гипертоническая болезнь, сахарный диабет.</p> <p>Со слов пациента, аллергия на пенициллин.</p> <p>Наличие инфекционных заболеваний (ВИЧ, сифилис, гепатит) отрицает.</p> <p>Работает слесарем на заводе. Профессиональные вредности – производственная пыль.</p>	<p>3 хроническая травма при курении</p>	<p>№5, стр.670-706</p>

<p>Вредные привычки: курение.</p> <p>Объективный статус Внешний осмотр: Конфигурация лица не изменена, регионарные лимфатические узлы не увеличены, безболезненные при пальпации. Состояние слизистой оболочки рта, десны, альвеолярных отростков и нёба: бледно-розовой окраски, достаточно увлажнена.</p> <p>Прикус: ортогнатический.</p> <p>Локальный статус:</p> <p>При осмотре органов и тканей рта определяются кариозные полости с острыми краями в области 3.4, 3.5, 3.6, 3.7 зубов, налёт курильщика в области всех групп зубов. При осмотре слизистой оболочки в углу рта справа – на видимо неизменённой слизистой – очаг поражения серовато-белого цвета, треугольной формы, вершиной обращённый к молярам, с чёткими краями, перламутровым блеском, шероховатый, не снимающиеся при поскабливании.</p> <p>Осмотр полости рта: Состояние слизистой оболочки рта, десны, альвеолярных отростков и нёба: бледно-розовой окраски, достаточно увлажнена.</p> <p>Прикус: ортогнатический.</p> <p>Локальный статус:</p> <p>При осмотре органов и тканей рта определяются кариозные полости с острыми краями в области 3.4, 3.5, 3.6, 3.7 зубов, налёт курильщика в области всех групп зубов. При осмотре слизистой оболочки в углу рта справа – на видимо неизменённой слизистой – очаг поражения серовато-белого цвета, треугольной формы, вершиной обращённый к молярам, с чёткими краями, перламутровым блеском, шероховатый, не снимающиеся при поскабливании. Причиной возникновения данной патологии у пациента является</p> <p>ежедневное использование жёсткой зубной щётки</p> <p>ежедневное использование ирригатора</p> <p>хроническая травма при курении</p> <p>длительный контакт с бытовой пылью</p>		
---	--	--

3.	<p>Больной, 20 лет, доставлен с жалобами на сильные боли в подбородочной области, начавшиеся утром и сопровождавшиеся потрясающим ознобом, подъемом температуры тела до 40,00С. При поступлении: температура тела 39,50С. Состояние тяжелое. Отек мягких тканей нижней губы и подбородочной области. Кожа этой области в цвете не изменена, собирается в складку. Пальпация безболезненна. Подчелюстные лимфоузлы увеличены с обеих сторон, пальпация их болезненна. В полости рта имеется коллатеральный отек окологлазничных мягких тканей с язычной и вестибулярной сторон альвеолярной части в переднем отделе нижней челюсти. На слизистой оболочке красной каймы нижней губы справа имеется образование округлой формы, выступающее над красной каймой, синюшного цвета, мягкое, безболезненное. Больного не беспокоит, отмечает медленный рост образования.</p> <p>Какие дополнительные сведения необходимы для постановки окончательного диагноза?</p>	<p>Для постановки окончательного диагноза надо определить состояние зубов в очаге воспаления: болезненность при перкуссии, подвижность, наличие кариозных полостей, состояние окологлазничных мягких тканей в области верхней челюсти слева, цвет, при пальпации следует определить наличие болезненности и участков флюктуации, общий анализ крови и мочи.</p>	№ 5, стр. 511
4.	<p>Ситуация Пациент А. 63 года обратился к врачу-стоматологу-ортопеду.</p> <p>Жалобы на невозможность пользования полным съёмным протезом на верхней челюсти из-за его плохой фиксации на верхней челюсти.</p> <p>Анамнез заболевания Со слов пациента, зубы на верхней и нижней челюстях удалялись на протяжении жизни в связи с осложнениями кариеса. Полный съёмный протез на верхнюю челюсть был изготовлен около 1,5 лет назад. Частичный съёмный протез на нижней челюсти был изготовлен около 4 лет назад и неоднократно подвергался починкам и перебазировкам в связи с поломками и потерями опорных зубов. Зубы 3.4, 4.4 были удалены по причине невозможности лечения кариеса корня, около полугода назад. От</p>	2 Полное отсутствие зубов на верхней челюсти; частичное отсутствие зубов на нижней челюсти (K08.1 Потеря зубов вследствие несчастного случая, удаления или локальной периодонтальной болезни)	№5 442

<p>применения дентальных имплантатов пациент отказывается.</p> <p>Анамнез жизни Со слов пациента: артериальная гипертензия I степени.</p> <p>Аллергоанамнез не отягощен.</p> <p>Гепатиты, ВИЧ – отрицает.</p> <p>Вредные привычки – отсутствуют.</p> <p>Объективный статус Общее состояние удовлетворительное. Внешний осмотр: конфигурация лица не изменена, отмечается снижение высоты нижнего отдела лица, западнее носогубных складок, кожные покровы чистые, без патологических изменений, лимфатические узлы не пальпируются. Открытие рта: свободное, без болезненное, движения нижней челюсти плавные, безболезненные, амплитуда открывания рта н/ч сохранена в полном объеме(40-55 мм). Осмотр полости рта: слизистая оболочка бледно-розового цвета, умеренно увлажнена. Лунки удаленных зубов 3.4, 4.4 полностью эпителизированы, пальпация безболезненна. Фиксация полного съемного протеза на верхней челюсти неудовлетворительная вследствие некорректных границ протеза (наличие складок и тяжелой слизистой оболочки в области отсутствующих 1.5, 2.5 зубов; уздечки верхней губы) и неплотного прилипания базиса протеза к протезному ложу в области бугров верхней челюсти, 2 тип верхней челюсти по Шредеру, 3.3,3.2,3.1,4.1,4.2,4.3 - интактные, безболезненные при перкуссии, подвижности зубов не наблюдается, фиксация частичного съемного протеза невозможна по причине отсутствующих опорных зубов 3.4, 4.4. Прикус не фиксирован.</p> <p>Наиболее вероятным диагнозом в данной клинической ситуации является</p> <p>1 Частичное отсутствие зубов на верхней и нижней челюстях (K08.1 Потеря зубов вследствие несчастного случая, удаления или локальной периодонтальной болезни)</p> <p>2 Полное отсутствие зубов на верхней челюсти; частичное отсутствие зубов на нижней челюсти (K08.1 Потеря зубов вследствие несчастного случая, удаления или локальной периодонтальной болезни)</p> <p>3 Полное отсутствие зубов на верхней и</p>		
---	--	--

	<p>нижней челюстях (K08.1 Потеря зубов вследствие несчастного случая, удаления или локальной периодонтальной болезни) 4</p> <p>Полное отсутствие зубов на нижней челюсти; частичное отсутствие зубов на верхней челюсти (K08.1 Потеря зубов вследствие несчастного случая, удаления или локальной периодонтальной болезни)</p>		
5.	<p>Подросток 17 лет с жалобами на резкую, постоянную боль в области нижнего зуба слева. Накусывание на зуб резко болезненное. Ухудшение самочувствия и повышение температуры тела до 38,5 градусов. Из анамнеза: недавно переболел пневмонией. Объективно: Конфигурация лица изменена за счет отека мягких тканей левой щечной области, кожные покровы чистые, поднижнечелюстные лимфатические узлы увеличенные, болезненные при пальпации. Слизистая оболочка в области 35 зуба гиперемирована, отечна, переходная складка сглажена. Температура тела 38,5 градусов. На жевательной поверхности 35 зуба глубокая кариозная полость, зондирование кариозной полости безболезненно, реакции на температурные раздражители нет, перкуссия резко болезненна, из каналов гнойное отделяемое, подвижность 35 зуба I степени.</p> <p>Поставьте предварительный диагноз</p> <p>А) Обострение хронического фиброзного периодонтита Б) Хронический фиброзный периодонтит В) Острый периодонтит</p>	<p>А) Обострение хронического периодонтита</p> <p>Обострение фиброзного</p>	№5, стр.354-358

Вопросы с развёрнутым ответом

№	Содержание задания	Правильный ответ	Источник
1.	Кариес детекторы- это _____	Детекторы кариеса — это препараты, которые позволяют клинически дифференцировать два слоя кариозного дентина, окрашивая пораженный(инфицированный) слой и оставляя неокрашенным нормальный дентин.	№5, стр. 243-275
2.	К дополнительным методам исследования для уточнения диагноза «злокачественное новообразование челюстно-лицевой области» относится	цитологический	№1 , стр. 854
3.	зонд	Ручной	№5 108

		стоматологический инструмент, используемый для тактильной оценки поверхностей зуба и его окружающих тканей	
4.	Основные признаки заболевания при остром герпетическом стоматите у детей	появляется покраснение слизистой оболочки полости рта и пузырьки, которые быстро вскрываются и образуются множественные болезненные округлые язвочки (эрозии), кровоточивость десен; повышение температуры тела, общая слабость, интоксикация; ребенок плохо ест и спит.	№5, стр.665-670
5.	Индекс гигиены Грина – Вермильона. Расскажите методику проведения.	Индекс позволяет отдельно оценить количество зубного налета и зубного камня Для определения индекса обследуют 6 зубов: 1.6, 2.6, 1.1, 3.1- вестибулярные поверхности 3.6, 4.6- язычные поверхности Оценка зубного налета проводится с помощью красителя. Оценки выставляют таким образом: 0 – зубной налет отсутствует; 1 – налетом покрыто не более 1/3 поверхности зуба; 2 – налет поражает от 1/3 до 2/3 зуба; 3 – зубной налет покрывает более 2/3 поверхности. Затем определяется зубной камень по такому же принципу. Расчет индекса производится путем суммы оценки налета и зубного камня, а также делением на 6.	№5, стр.49-88

		Индекс менее 0,6 говорит о хорошем качестве гигиены, удовлетворительном — от 0,7 до 1,6, неудовлетворительном — от 1,7 до 2,5, и более 2,6 — плохом.	
--	--	---	--

ОПК-6 Способен проводить и контролировать эффективность санитарно-противоэпидемических и иных профилактических мероприятий по охране здоровья населения

Результаты освоения ОП (компетенции)	Результаты обучения по дисциплине
	Знать
ОПК-6 Способен проводить и контролировать эффективность санитарно-противоэпидемических и иных профилактических мероприятий по охране здоровья населения	Этиологию, патогенез, ведущие клинические проявления, методы диагностики, лабораторные показатели и исходы основных стоматологических заболеваний, Методы и средства диспансеризации пациентов со стоматологическими заболеваниями, Основные понятия качества медицинской помощи, Организацию внутреннего контроля качества медицинской помощи в стоматологическом учреждении.

Задания закрытого типа

№	Содержание задания	Правильный ответ	Источник
Выберите один правильный ответ			
1.	<p>НЕЙРОТРОФИЧЕСКИЙ МЕХАНИЗМ ВОЗНИКНОВЕНИЯ ОДОНТОГЕННОГО ОСТЕОМИЕЛИТА ХАРАКТЕРИЗУЕТСЯ:</p> <p>А) длительным рефлекторным спазмом сосудов с нарушением кровообращения</p> <p>Б) закупоркой сосудов микробным эмболом</p> <p>В) сенсibilизацией организма и возникновением асептического воспаления</p>	А) длительным рефлекторным спазмом сосудов с нарушением кровообращения	№5, стр.511

	Г) токсическим повреждением нижнего альвеолярного нерва Д) септицемией		
2.	Длина штифта у штифтового зуба должны быть не менее: 1. 1/3 длины коронки 2. 1/2 длины коронки 3. полной длины коронки	3. полной длины коронки	№5 399
Выберите несколько правильных ответов			
1.	Корень в стадии незакрытой верхушки на рентгенограмме проецируется: А) нормальной длины, Б) с заостренной верхушкой, В) апикальное отверстие узкое Г) апикальное отверстие широкое Д) короче нормальной длины,	А) нормальной длины, Б) с заостренной верхушкой, Г) апикальное отверстие широкое	№5, стр.306
2.	Дифференциальная диагностика глубокого кариеса проводится с: (выберите 3) Хроническим фиброзным пульпитом Средним кариесом Острым очаговым пульпитом Острым диффузным пульпитом Обострением хронического апикального периодонтита	Средним кариесом Острым очаговым пульпитом Хроническим фиброзным пульпитом	№5, стр. 245-275
Установите последовательность/Сопоставьте понятия			
1.	1. Острые (экссудативные) периодонтиты. 2.Хронические (пролиферативные) периодонтиты. а – фиброзные; б – гранулирующие; в – гранулематозные а – серозные (ограниченные, разлитые); б – гнойные (ограниченные, разлитые).	1 а – серозные (ограниченные, разлитые); б – гнойные (ограниченные, разлитые). 2 а – фиброзные; б – гранулирующие; в – гранулематозные	№9, стр.79-80

Задания открытого типа

Ситуационные задачи/кейсы

№	Содержание задания	Правильный ответ	Источник
1.	Ситуация	3	№5 48

<p>Пациент А. 63 года обратился к врачу-стоматологу-ортопеду.</p> <p>Жалобы на</p> <p>невозможность пользования полным съёмным протезом на верхней челюсти из-за его плохой фиксации на верхней челюсти.</p> <p>Анамнез заболевания Со слов пациента, зубы на верхней и нижней челюстях удалялись на протяжении жизни в связи с осложнениями кариеса. Полный съёмный протез на верхнюю челюсть был изготовлен около 1,5 лет назад. Частичный съёмный протез на нижней челюсти был изготовлен около 4 лет назад и неоднократно подвергался починкам и перебазировкам в связи с поломками и потерями опорных зубов. Зубы 3.4, 4.4 были удалены по причине невозможности лечения кариеса корня, около полугода назад. От применения дентальных имплантатов пациент отказывается.</p> <p>Анамнез жизни Со слов пациента: артериальная гипертензия I степени.</p> <p>Аллергоанамнез не отягощен.</p> <p>Гепатиты, ВИЧ – отрицает.</p> <p>Вредные привычки – отсутствуют.</p> <p>Объективный статус Общее состояние удовлетворительное. Внешний осмотр: конфигурация лица не изменена, отмечается снижение высоты нижнего отдела лица, западнее носогубных складок, кожные покровы чистые, без патологических изменений, лимфатические узлы не пальпируются. Открытие рта: свободное, без болезненное, движения нижней челюсти плавные, безболезненные, амплитуда открывания рта н/ч сохранена в полном объеме(40-55 мм). Осмотр полости рта: слизистая оболочка бледно-розового цвета, умеренно увлажнена. Лунки удаленных зубов 3.4, 4.4 полностью эпителизованы, пальпация безболезненна. Фиксация полного съёмного протеза на верхней челюсти неудовлетворительная вследствие некорректных границ протеза (наличие складок и тяжей слизистой оболочки в области отсутствующих 1.5, 2.5 зубов; уздечки верхней губы) и неплотного прилипания базиса протеза к протезному ложу в области бугров верхней челюсти, 2 тип верхней челюсти по Шредеру,</p>	<p>Кеннеди</p>	
--	----------------	--

	<p>3.3,3.2,3.1,4.1,4.2,4.3 - интактные, безболезненные при перкуссии, подвижности зубов не наблюдается, фиксация частичного съемного протеза невозможна по причине отсутствующих опорных зубов 3.4, 4.4. Прикус не фиксирован.</p> <p>В данной клинической ситуации для оценки дефекта зубных рядов целесообразно применить классификацию</p> <p>1 Келлера 2 Люнда 3 Кеннеди 4 Блека</p>		
2.	<p>В поликлинику на приём обратилась мама с ребёнком в возрасте 11 мес. Жалобы на отказ ребёнка от пищи, обильное слюнотечение, высыпания мелких пузырьков на нижней губе. Анамнез: сутки тому назад мама отметила плаксивость ребёнка, отказ от еды, высыпания пузырьков на нижней губе.Объективно: на слизистой нижней губы три эрозии, покрытые фибринозным налётом, окружены венчиком гиперемии, округлой формы около 3 мм в диаметре. Слизистая оболочка полости рта и преддверия без изменений, десны отёчны, гиперемированы. Между верхними резцами диастема, отмечается низкое прикрепление уздечки верхней губы. Поднижнечелюстные лимфатические узлы увеличены, подвижны, мягкой консистенции. Температура тела 37,3С</p> <p>Поставьте предварительный диагноз.</p> <p>А) Острый герпетический стоматит легкой степени тяжести. Острый серозный поднижнечелюстной лимфаденит.</p> <p>Б) Острый герпетический стоматит тяжелой степени тяжести. Острый серозный поднижнечелюстной лимфаденит.</p> <p>В) Рецидивирующие афты полости рта, средняя степень тяжести. Острый серозный поднижнечелюстной лимфаденит</p>	<p>А) Острый герпетический стоматит легкой степени тяжести. Острый серозный поднижнечелюстной лимфаденит</p>	<p>№5, стр.665-670</p>
3.	<p>Ситуация</p> <p>В стоматологическую клинику обратился пациент К. 63 лет.</p> <p>Жалобы на</p> <p>чувство стянутости и шероховатости слизистой оболочки в углу рта слева,</p> <p>боли и жжение во время приёма пищи.</p> <p>Анамнез заболевания</p> <p>Сухость и шероховатость в углах рта</p>	<p>4 устранения этиологических факторов</p>	<p>№5, стр.670-706</p>

<p>пациент заметил 2 года назад. Белесоватость очага за последнее время усилилась, появилось чувство стянутости.</p> <p>Анамнез жизни Перенесённые заболевания: детские инфекции.</p> <p>Сопутствующие заболевания: гипертоническая болезнь, сахарный диабет.</p> <p>Со слов пациента, аллергия на пенициллин.</p> <p>Наличие инфекционных заболеваний (ВИЧ, сифилис, гепатит) отрицает.</p> <p>Работает слесарем на заводе. Профессиональные вредности – производственная пыль.</p> <p>Вредные привычки: курение.</p> <p>Объективный статус Внешний осмотр: Конфигурация лица не изменена, регионарные лимфатические узлы не увеличены, безболезненные при пальпации. Состояние слизистой оболочки рта, десны, альвеолярных отростков и нёба: бледно-розовой окраски, достаточно увлажнена.</p> <p>Прикус: ортогнатический.</p> <p>Локальный статус:</p> <p>При осмотре органов и тканей рта определяются кариозные полости с острыми краями в области 3.4, 3.5, 3.6, 3.7 зубов, налёт курильщика в области всех групп зубов. При осмотре слизистой оболочки в углу рта справа – на видимо неизменённой слизистой – очаг поражения серовато-белого цвета, треугольной формы, вершиной обращённый к молярам, с чёткими краями, перламутровым блеском, шероховатый, не снимающиеся при поскабливании.</p> <p>Осмотр полости рта: Состояние слизистой оболочки рта, десны, альвеолярных отростков и нёба: бледно-розовой окраски, достаточно увлажнена.</p> <p>Прикус: ортогнатический.</p> <p>Локальный статус:</p> <p>При осмотре органов и тканей рта определяются кариозные полости с острыми краями в области 3.4, 3.5, 3.6, 3.7 зубов, налёт курильщика в области всех групп зубов. При осмотре слизистой оболочки в углу рта справа – на видимо неизменённой слизистой – очаг поражения серовато-белого</p>		
--	--	--

	<p>цвета, треугольной формы, вершиной обращённый к молярам, с чёткими краями, перламутровым блеском, шероховатый, не снимающиеся при поскабливании. Немедикаментозная помощь пациенту заключается в</p> <p>исправлении короткой уздечки языка</p> <p>проведении синус лифтинга</p> <p>проведении резекции верхушки корня</p> <p>устранении этиологических факторов</p>		
4.	<p>Пациентка С., 27 лет, жалуется на появление припухлости под нижней челюстью справа во время еды.</p> <p><i>Анамнез:</i> три дня назад во время каждого приема пищи стала появляться припухлость под нижней челюстью справа. После еды она постепенно уменьшается и через 15-30 минут исчезает.</p> <p><i>Объективно:</i> конфигурация лица не изменена. Правая поднижнечелюстная слюнная железа по сравнению с левой немного увеличена, имеет мягко-эластичную консистенцию. При массировании железы из ее протока выделяется небольшое количество прозрачного секрета. При бимануальной пальпации по ходу протока в передней трети определяется округлое, плотное, безболезненное образование около 4 мм в диаметре.</p> <p><i>С чем может быть связано появление припухлости под нижней челюстью во время еды?</i></p>	С ретенцией секрета поднижнечелюстной слюнной железы.	№5, стр.564
5.	<p>Ситуация</p> <p>Пациент А. 63 года обратился к врачу-стоматологу-ортопеду.</p> <p>Жалобы на</p> <p>невозможность пользования полным съёмным протезом на верхней челюсти из-за его плохой фиксации на верхней челюсти.</p> <p>Анамнез заболевания</p>	2 перебазировка имеющегося протеза	№5 457

<p>Со слов пациента, зубы на верхней и нижней челюстях удалялись на протяжении жизни в связи с осложнениями кариеса. Полный съемной протез на верхнюю челюсть был изготовлен около 1,5 лет назад. Частичный съемный протез на нижней челюсти был изготовлен около 4 лет назад и неоднократно подвергался починкам и перебазировкам в связи с поломками и потерями опорных зубов. Зубы 3.4, 4.4 были удалены по причине невозможности лечения кариеса корня, около полугода назад. От применения дентальных имплантатов пациент отказывается.</p> <p>Анамнез жизни Со слов пациента: артериальная гипертензия I степени.</p> <p>Аллергоанамнез не отягощен.</p> <p>Гепатиты, ВИЧ – отрицает.</p> <p>Вредные привычки – отсутствуют.</p> <p>Объективный статус Общее состояние удовлетворительное. Внешний осмотр: конфигурация лица не изменена, отмечается снижение высоты нижнего отдела лица, западение носогубных складок, кожные покровы чистые, без патологических изменений, лимфатические узлы не пальпируются. Открывание рта: свободное, без болезненное, движения нижней челюсти плавные, безболезненные, амплитуда открывания рта н/ч сохранена в полном объеме(40-55 мм). Осмотр полости рта: слизистая оболочка бледно-розового цвета, умеренно увлажнена. Лунки удаленных зубов 3.4, 4.4 полностью эпителизованы, пальпация безболезненна. Фиксация полного съемного протеза на верхней челюсти неудовлетворительная вследствие некорректных границ протеза (наличие складок и тяжелой слизистой оболочки в области отсутствующих 1.5, 2.5 зубов; уздечки верхней губы) и неплотного прилипания базиса протеза к протезному ложу в области бугров верхней челюсти, 2 тип верхней челюсти по Шредеру, 3.3,3.2,3.1,4.1,4.2,4.3 - интактные, безболезненные при перкуссии, подвижности зубов не наблюдается, фиксация частичного съемного протеза невозможна по причине отсутствующих опорных зубов 3.4, 4.4. Прикус не фиксирован.</p> <p>актикой лечения дефекта зубного ряда верхней челюсти у данного пациента является</p>		
---	--	--

1 изготовление нового протеза		
2 перебазировка имеющегося протеза		
3 коррекция окклюзионных контактов на имеющемся протезе		
4 установка дентальных имплантатов		

Вопросы с развёрнутым ответом

№	Содержание задания	Правильный ответ	Источник
1.	Хронический рецидивирующий афтозный стоматит-это	Это хроническое воспалительное заболевание слизистой оболочки полости рта неинфекционной природы, характеризующееся периодическими обострениями и ремиссиями.	№5, стр. 677-678
2.	Индекс КПУ –это _____	Индекс КПУ является одним из самых распространенных показателей, он призван отразить особенности протекания кариеса. Индекс предусматривает три показателя: К — число очагов кариеса; П — установленные пломбы; У — удаленные единицы зубного ряда. Степень распространенности рассчитывается следующим образом: число пораженных кариесом зубов делят на количество обследуемых единиц, умножают на 100. Полученный результат может быть следующим: до 30% — низкая; 31–80% — средняя; 81% и более — высокая.	№5,стр.49-88
3.	Остеоинтеграция - это	Прямая структурная и функциональная связь между высокодифференцированной живой костью и	№5, стр. 854

		поверхностью опорного имплантата, выявляемая на уровне световой микроскопии	
4.	несъемные зубные протезы	Зубные протезы, зафиксированные на одной или нескольких опорах и не предназначенные для снятия пациентом	№14 25
5.	Основные признаки хронического рецидивирующего афтозного стоматита у детей	на слизистой оболочке полости рта (чаще губ, щек, переходных складок верхней и нижней челюстей, боковой поверхности и спинке языка) появляются один или несколько участков покраснения с округлыми болезненными афтами, покрытыми желтоватым налетом; общее состояние ребенка может ухудшаться, ребенок отказывается принимать пищу; заживление происходит при адекватном лечении через 5-7дней без рубца.	№5, стр. 660-678

ОПК-6 Способен проводить и контролировать эффективность санитарно-противоэпидемических и иных профилактических мероприятий по охране здоровья населения

Результаты освоения ОП (компетенции)	Результаты обучения по дисциплине
	Уметь
ОПК-6 Способен проводить и контролировать эффективность санитарно-противоэпидемических и иных профилактических мероприятий по охране здоровья населения	Проводить беседы с пациентами по вопросам первично и вторичной профилактики стоматологических заболеваний, Осуществлять профилактические и лечебные мероприятия с учетом состояния полости рта

Задания закрытого типа

№	Содержание задания	Правильный ответ	Источник
Выберите один правильный ответ			
1.	ПОСЛЕ ИСПОЛЬЗОВАНИЯ БОРЫ ПОМЕЩАЮТ В: а) дезинфицирующий раствор б) сухожаровой шкаф	А)	№2, стр.5-31

	<p>в) гласперленовый стерилизатор</p> <p>г) «Терминатор»</p> <p>д) автоклав</p>		
2.	<p>ОЧАГИ ГНОЙНОЙ ИНФИЛЬТРАЦИИ И ГНОЙНОЕ РАСПЛАВЛЕНИЕ КОСТНОГО МОЗГА НАБЛЮДАЮТСЯ ПРИ ОСТЕОМИЕЛИТЕ:</p> <p>А) в острой стадий</p> <p>Б) в подострой стадии</p> <p>В) хроническом с преобладанием деструктивных процессов</p> <p>Г) хроническом с преобладанием продуктивных, гиперпластических процессов</p> <p>Д) после секвестрэктомии</p>	А) в острой стадий	№5, стр.511
Выберите несколько правильных ответов			
1.	<p>ХАРАКТЕРНЫЕ ЖАЛОБЫ ПРИ АЛЛЕРГИЧЕСКОМ СТОМАТИТЕ, ВЫЗВАННОМ МЕТАЛЛИЧЕСКИМ ПРОТЕЗОМ</p> <p>1) отек и воспаление слизистой оболочки щек, языка, губ, мягкого неба, глотки</p> <p>2) затрудненное дыхание, глотание</p> <p>3) язык не умещается во рту</p> <p>4) прикусывание щек, языка</p> <p>5) жжение языка, усиливающееся при приеме растительной и кислой пищи, к ночи</p> <p>6) сухость, жажда, гипосаливация</p> <p>7) невозможность глотания</p> <p>8) сухость в носу, горле</p>	<p>1) отек и воспаление слизистой оболочки щек, языка, губ, мягкого неба, глотки</p> <p>2) затрудненное дыхание, глотание</p> <p>3) язык не умещается во рту</p> <p>4) прикусывание щек, языка</p> <p>5) жжение языка, усиливающееся при приеме растительной и кислой пищи, к ночи</p> <p>6) сухость, жажда, гипосаливация</p> <p>7) невозможность глотания</p> <p>8) сухость в носу, горле</p>	№5 426
2.	<p>Корень в стадии несформированной верхушки на рентгенограмме проецируется:</p> <p>А) нормальной длины,</p> <p>Б) с заостренной верхушкой</p> <p>В) короче нормальной длины</p> <p>Г) корневой канал широкий</p> <p>Д)расширяющийся у верхушки корня</p>	<p>В) короче нормальной длины</p> <p>Г) корневой канал широкий</p> <p>Д)расширяющийся у верхушки корня</p>	№5, стр.352-354
Установите последовательность/Сопоставьте понятия			
1.	Для острого серозного периодонтита	Ноющая, четко	№5, стр.338-352

	характерна клиническая картина Для острого гнойного периодонтита характерна клиническая картина	локализованная боль, усиливающаяся при накусывании Ухудшение общего состояния больного, регионарный лимфаденит, сопровождается отеком окружающих тканей	
--	---	---	--

Задания открытого типа

Ситуационные задачи/кейсы

№	Содержание задания	Правильный ответ	Источник
1.	<p>Пациентка С., 27 лет, жалуется на появление припухлости под нижней челюстью справа во время еды. <i>Анамнез:</i> три дня назад во время каждого приема пищи стала появляться припухлость под нижней челюстью справа. После еды она постепенно уменьшается и через 15-30 минут исчезает. <i>Объективно:</i> конфигурация лица не изменена. Правая поднижнечелюстная слюнная железа по сравнению с левой немного увеличена, имеет мягко-эластичную консистенцию. При массировании железы из ее протока выделяется небольшое количество прозрачного секрета. При бимануальной пальпации по ходу протока в передней трети определяется округлое, плотное, безболезненное образование около 4 мм в диаметре. Какое дополнительное обследование надо провести?</p>	Рентгенограмму дна полости рта, УЗИ, при необходимости - сиалограмму.	№5, стр.564
2.	<p>Ситуация Пациент А. 63 года обратился к врачу-стоматологу-ортопеду. Жалобы на невозможность пользования полным съёмным протезом на верхней челюсти из-за его плохой фиксации на верхней челюсти. Анамнез заболевания Со слов пациента, зубы на верхней и</p>	1 бюгельного протеза	№5 412

<p>нижней челюстях удалялись на протяжении жизни в связи с осложнениями кариеса. Полный съемной протез на верхнюю челюсть был изготовлен около 1,5 лет назад. Частичный съемный протез на нижней челюсти был изготовлен около 4 лет назад и неоднократно подвергался починкам и перебазировкам в связи с поломками и потерями опорных зубов. Зубы 3.4, 4.4 были удалены по причине невозможности лечения кариеса корня, около полугода назад. От применения дентальных имплантатов пациент отказывается.</p> <p>Анамнез жизни Со слов пациента: артериальная гипертензия I степени.</p> <p>Аллергоанамнез не отягощен.</p> <p>Гепатиты, ВИЧ – отрицает.</p> <p>Вредные привычки – отсутствуют.</p> <p>Объективный статус Общее состояние удовлетворительное. Внешний осмотр: конфигурация лица не изменена, отмечается снижение высоты нижнего отдела лица, западнее носогубных складок, кожные покровы чистые, без патологических изменений, лимфатические узлы не пальпируются. Открывание рта: свободное, без болезненное, движения нижней челюсти плавные, безболезненные, амплитуда открывания рта н/ч сохранена в полном объеме(40-55 мм). Осмотр полости рта: слизистая оболочка бледно-розового цвета, умеренно увлажнена. Лунки удаленных зубов 3.4, 4.4 полностью эпителизованы, пальпация безболезненна. Фиксация полного съемного протеза на верхней челюсти неудовлетворительная вследствие некорректных границ протеза (наличие складок и тяжелой слизистой оболочки в области отсутствующих 1.5, 2.5 зубов; уздечки верхней губы) и неплотного прилипания базиса протеза к протезному ложу в области бугров верхней челюсти, 2 тип верхней челюсти по Шредеру, 3.3,3.2,3.1,4.1,4.2,4.3 - интактные, безболезненные при перкуссии, подвижности зубов не наблюдается, фиксация частичного съемного протеза невозможна по причине отсутствующих опорных зубов 3.4, 4.4. Прикус не фиксирован.</p> <p>Тактикой лечения дефекта зубного ряда нижней челюсти у данного пациента является изготовление</p> <p>1</p>		
---	--	--

	<p>бюгельного протеза 2 консольного протеза, замещающего отсутствующие зубы 3 мостовидного протеза, замещающего отсутствующие зубы 4 полного съемного протеза на нижнюю челюсть</p>		
3.	<p>В поликлинику на прием к врачу обратилась мама с ребенком в возрасте 3 лет с жалобами на плохой аппетит ребенка, его беспокойство, боли в полости рта. Анамнез: сутки тому назад ухудшилось общее состояние ребенка, появились симптомы ОРЗ, высыпания мелких пузырьков на красной кайме губ. Объективно: На красной кайме губ имеются сгруппированные пузырьки, заполненные прозрачным содержимым, на слизистой языка слившиеся между собой эрозии, окруженные венчиком гиперемии, покрытые белым фибринозным налетом. Маргинальная десна отечна, гиперемирована, при пальпации болезненна, кровоточат. Затылочные и подчелюстные лимфоузлы увеличены, подвижны, мягкой консистенции, болезненны при пальпации, температура тела 37,7 С Поставьте предварительный диагноз. А) Острый герпетический стоматит средней степени тяжести. Б) Рецидивирующие афты полости рта, средняя степень тяжести В) Острый герпетический стоматит тяжелой степени тяжести.</p>	А) Острый герпетический стоматит средней степени тяжести.	№5, стр.665
4.	<p>Ситуация В стоматологическую клинику обратился пациент К. 63 лет.</p> <p>Жалобы на чувство стянутости и шероховатости слизистой оболочки в углу рта слева, боли и жжение во время приёма пищи.</p> <p>Анамнез заболевания Сухость и шероховатость в углах рта пациент заметил 2 года назад. Белесоватость очага за последнее время усилилась, появилось чувство стянутости.</p> <p>Анамнез жизни Перенесённые заболевания: детские инфекции.</p> <p>Сопутствующие заболевания: гипертоническая болезнь, сахарный диабет.</p> <p>Со слов пациента, аллергия на пенициллин.</p>	3 полоскания рта растворами антисептиков	№5, стр.670-706

<p>Наличие инфекционных заболеваний (ВИЧ, сифилис, гепатит) отрицает.</p> <p>Работает слесарем на заводе. Профессиональные вредности – производственная пыль.</p> <p>Вредные привычки: курение.</p> <p>Объективный статус Внешний осмотр: Конфигурация лица не изменена, регионарные лимфатические узлы не увеличены, безболезненные при пальпации. Состояние слизистой оболочки рта, десны, альвеолярных отростков и нёба: бледно-розовой окраски, достаточно увлажнена.</p> <p>Прикус: ортогнатический.</p> <p>Локальный статус:</p> <p>При осмотре органов и тканей рта определяются кариозные полости с острыми краями в области 3.4, 3.5, 3.6, 3.7 зубов, налёт курильщика в области всех групп зубов. При осмотре слизистой оболочки в углу рта справа – на видимо неизменённой слизистой – очаг поражения серовато-белого цвета, треугольной формы, вершиной обращённый к молярам, с чёткими краями, перламутровым блеском, шероховатый, не снимающиеся при поскабливании.</p> <p>Осмотр полости рта: Состояние слизистой оболочки рта, десны, альвеолярных отростков и нёба: бледно-розовой окраски, достаточно увлажнена.</p> <p>Прикус: ортогнатический.</p> <p>Локальный статус:</p> <p>При осмотре органов и тканей рта определяются кариозные полости с острыми краями в области 3.4, 3.5, 3.6, 3.7 зубов, налёт курильщика в области всех групп зубов. При осмотре слизистой оболочки в углу рта справа – на видимо неизменённой слизистой – очаг поражения серовато-белого цвета, треугольной формы, вершиной обращённый к молярам, с чёткими краями, перламутровым блеском, шероховатый, не снимающиеся при поскабливании. Алгоритм применения медикаментов при данной патологии включает</p> <p>аппликации раствором Люголя</p> <p>использование прижигающих средств</p>		
--	--	--

	<p>полоскания рта растворами антисептиков</p> <p>полоскания рта перексидом водорода</p>		
5.	<p>Пациентка С., 27 лет, жалуется на появление припухлости под нижней челюстью справа во время еды.</p> <p><i>Анамнез:</i> три дня назад во время каждого приема пищи стала появляться припухлость под нижней челюстью справа. После еды она постепенно уменьшается и через 15-30 минут исчезает.</p> <p><i>Объективно:</i> конфигурация лица не изменена. Правая поднижнечелюстная слюнная железа по сравнению с левой немного увеличена, имеет мягко-эластичную консистенцию. При массировании железы из ее протока выделяется небольшое количество прозрачного секрета. При бимануальной пальпации по ходу протока в передней трети определяется округлое, плотное, безболезненное образование около 4 мм в диаметре.</p> <p>Какова методика лечения больной?</p>	<p>Хирургическое лечение: удаление камня из передней трети протока поднижнечелюстной слюнной железы.</p>	№5, стр.564

Вопросы с развёрнутым ответом

№	Содержание задания	Правильный ответ	Источник
1.	условно съёмный зубной протез	Комбинированный зубной протез, у которого одна или несколько частей зафиксированы, а остальные присоединены с помощью крепления, которое только врач-стоматолог может отсоединять. удалять или присоединять повторно	№5 411
2.	Основные признаки кандидоза в полости рта у детей	заболевание начинается бессимптомно, а затем ребенок становится беспокойным, плохо ест и спит. Могут быть увеличены регионарные лимфатические	№5, стр. 670-673

		узлы, температура тела нормальная, но может быть и повышена, в полости рта на слизистой оболочке щек по линии смыкания зубов, на нёбе, губах, языке появляется налет, имеющий вид белых точек; по мере размножения гриба налет увеличивается в размерах, образуя пленку, напоминающую створоженное молоко.	
3.	Индекс РМА-это	<p>Индекс РМА расшифровывается как папиллярно-маргинально-альвеолярный индекс. Такое обследование может быть использовано стоматологом для пациентов с гингивитом — воспалением десен. Оценка предусматривает учет расположения очага воспаления и степени поражения:</p> <p>0 баллов при отсутствии симптомов;</p> <p>1 балл предполагает поражение десневого сосочка; Р</p> <p>2 балла при поражении краевой области десны; М</p> <p>3 балла в случае воспаления альвеолярного участка. А</p> <p>При суммировании оценок состояния десны у каждого зуба получают индекс РМА. Формула расчета следующая: $\text{Сумма баллов}/n*3$ (в %), где n означает количество зубов. Значение меньше 30% означает легкую степень, 31–60% — среднюю, а более 60% — тяжелую степень.</p>	№5, стр.49-88
4.	Контактный остеогенез – это	Процесс регенерации костной ткани непосредственно на	№5, стр. 854

		поверхности имплантата	
5.	Аллогенный материал - это	Специально обработанная трупная кость	№5, стр. 854

ОПК-6 Способен проводить и контролировать эффективность санитарно-противоэпидемических и иных профилактических мероприятий по охране здоровья населения

Результаты освоения ОП (компетенции)	Результаты обучения по дисциплине
	Владеть
ОПК-6 Способен проводить и контролировать эффективность санитарно-противоэпидемических и иных профилактических мероприятий по охране здоровья населения	Владеть методами профилактических мероприятий и использования средств профилактики, Владеть навыками формирования диспансерных групп или стоматологических заболеваний.

Задания закрытого типа

№	Содержание задания	Правильный ответ	Источник
Выберите один правильный ответ			
1.	Группы зубов, чаще поражаемые системной гипоплазией эмали: а) постоянные резцы, клыки и первые моляры б) молочные моляры в) молочные резцы г) постоянные премоляры	а) постоянные резцы, клыки и первые моляры	№5, стр.276
2.	С ПОМОЩЬЮ АЗОПИРАМИНОВОЙ ПРОБЫ ОПРЕДЕЛЯЮТ: а) остатки крови на инструментах б) остатки моющих средств в) стерильность инструментов г) наличие жира наличие углеводов	А)	№2, стр.32-33
Выберите несколько правильных ответов			
1.	ПРИЧИНОЙ РАЗВИТИЯ ТРАВМАТИЧЕСКОГО ОСТЕОМИЕЛИТА ЧЕЛЮСТЕЙ	Г) зуб или корень зуба в линии перелома Д) сила и направление	№5, стр.511

	<p>ЯВЛЯЕТСЯ: А) возраст больного Б) острый лимфаденит В) травма плохо изготовленным протезом Г) зуб или корень зуба в линии перелома Д) сила и направление повреждающего фактора</p>	повреждающего фактора	
2.	<p>ХАРАКТЕРНЫЕ ЖАЛОБЫ ПРИ АЛЛЕРГИЧЕСКОМ СТОМАТИТЕ НА АКРИЛОВЫЕ ПЛАСТМАССЫ 1) невозможность или затруднения при пользовании протезом 2) жжение и воспаление больше выраженные под протезом 3) жжение языка, щек, губ 4) сухость полости рта 5) затрудненное дыхание, глотание 6) язык "мешает", не уместается во рту</p>	1), 2), 3), 4)	№5 181
Установите последовательность/Сопоставьте понятия			
1.	<p>Клинические проявления инфекционного острого периодонтита</p> <p>Клинические проявления острого токсического периодонтита:</p>	<p>а) боль при накусывании на зуб, отек мягких тканей лица</p> <p>б) боль при накусывании на зуб</p>	№5, стр.338-358

Задания открытого типа

Ситуационные задачи/кейсы

№	Содержание задания	Правильный ответ	Источник
1.	<p>Ситуация На приём к врачу-стоматологу-терапевту обратилась пациентка 42 лет.</p> <p>Жалобы на нарушение эстетики, повышенную чувствительность к холодному воздуху и химическим раздражителям в</p>	1 Сошлифовывание (абразивный износ зубов)	№5, стр.277

	<p>области резцов верхней челюсти</p> <p>Анамнез заболевания К стоматологу обращалась более 4 лет назад по поводу повышенной чувствительности зубов от холодного и кислого.</p> <p>Дефекты на зубах заметила около 6 лет назад.</p> <p>Анамнез жизни Считает себя практически здоровой.</p> <p>Беременность не планирует.</p> <p>Наследственность: неотягощена.</p> <p>Аллергоанамнез: неотягощён.</p> <p>Туберкулёз, гепатит, ВИЧ отрицает</p> <p>Объективный статус Внешний осмотр: Состояние удовлетворительное. Регионарные лимфатические узлы не пальпируются. Височно-нижнечелюстной сустав без особенностей. Открывание рта свободное. Слизистая оболочка полости рта, дёсен, альвеолярных отростков и нёба бледно-розового цвета, умеренно увлажнена. В области зубов 4.4,4.5,4.6,4.7 определяется рецессия десневого края.</p> <p>Прикус: ортогнатический</p> <p>Локальный статус: небольшие клиновидные дефекты эмали, постепенно переходящие в нормальную эмаль, расположенные в пришеечной области на границе соединения эмаль-цемент. Предполагаемым диагнозом в данной клинической ситуации является</p> <p>Сошлифовывание (абразивный износ зубов)</p> <p>Эрозия зубов</p> <p>Кариес эмали</p> <p>Эндемическая (флюорозная) крапчатость эмали</p>		
2.	<p>Пациентка С., 27 лет, жалуется на появление припухлости под нижней челюстью справа во время еды. Анамнез: три дня назад во время каждого приема пищи стала</p>	Трудоспособен.	№5, стр.564

	<p>появляться припухлость под нижней челюстью справа. После еды она постепенно уменьшается и через 15-30 минут исчезает.</p> <p><i>Объективно:</i> конфигурация лица не изменена. Правая поднижнечелюстная слюнная железа по сравнению с левой немного увеличена, имеет мягко-эластичную консистенцию. При массировании железы из ее протока выделяется небольшое количество прозрачного секрета. При бимануальной пальпации по ходу протока в передней трети определяется округлое, плотное, безболезненное образование около 4 мм в диаметре.</p> <p>Установите трудоспособность.</p>		
3.	<p>Ситуация Пациентка П. 54 года обратилась к врачу-стоматологу-ортопеду.</p> <p>Жалобы на</p> <p>наличие острых краев пломбы на зубе нижней челюсти слева,</p> <p>постоянную травму языка,</p> <p>застревание пищи.</p> <p>Анамнез заболевания Со слов пациентки, зубы 3.7, 3.6, 3.5 удалялись в разный период времени в течение жизни вследствие осложнения кариеса.</p> <p>Анамнез жизни Со слов пациентки, практически здорова.</p> <p>Аллергоанамнез не отягощен.</p> <p>Гепатиты, ВИЧ – отрицает.</p> <p>Вредные привычки – отсутствуют.</p> <p>Объективный статус Общее состояние удовлетворительное. Внешний осмотр: конфигурация лица не изменена, кожные покровы физиологической окраски, без патологических изменений, регионарные лимфатические узлы головы и шеи не пальпируются. Осмотр полости рта: слизистая оболочка полости рта бледно-розового цвета, умеренно увлажнена.</p>	1-1	№5 48

	<p>Согласно классификации Е.И. Гаврилова данная клиническая картина соответствует __ классу</p> <p>1- 1 2- 2 3- 3 4- 4</p>		
4.	<p>Больной К., 15 лет, обратился к врачу-стоматологу с жалобами на наличие белого пятна в пришеечной области левого нижнего клыка. Из анамнеза: пятно появилось полгода назад, с течением времени увеличилось в размере. При осмотре 33 в пришеечной области определяется меловидное пятно с матовым оттенком. Эмаль тусклая, шероховатая. Пятно окрашивается 2% раствором метиленового синего. Реакция на температурные раздражители отрицательная.</p> <p><i>Перечислите заболевания, вероятные при данной симптоматике</i></p> <p>А) начальный кариес Б) средний кариес В) гипоплазия эмали Г) флюороз.</p>	<p>А) начальный кариес В) гипоплазия эмали Г) флюороз.</p>	№5, стр 243-276
5.	<p>Ситуация</p> <p>В клинику обратилась пациентка 19 лет.</p> <p>Жалобы на</p> <p>выпадение пломбы в 2.4 зубе,</p> <p>застревание пищи между 2.4 и 2.5 зубами,</p> <p>болезненные ощущения,</p> <p>кровоточивость в области десны между зубами,</p> <p>увеличение десны в объеме.</p> <p>Анамнез заболевания</p> <p>Увеличение десны в объеме и болезненность появилась между 2.4 и 2.5 зубом 4 месяца назад, пломба выпала 2 недели назад.</p> <p>Анамнез жизни</p> <p>Вредные привычки: отрицает.</p> <p>Аллергические реакции: аллергия на цитрусовые.</p> <p>Наличие инфекционных заболеваний (ВИЧ, сифилис, гепатит) отрицает.</p> <p>Объективный статус</p> <p>Внешний осмотр: общее состояние удовлетворительное, конфигурация лица не изменена, регионарные лимфоузлы не пальпируются, не увеличены, безболезненны, не спаяны с подлежащими</p>	<p>рентгенологическое исследование</p>	№5, стр.360-368

	<p>тканями, кожные покровы физиологической окраски, открывание рта свободное.</p> <p>Осмотр полости рта: слизистая оболочка рта, альвеолярных отростков и нёба бледно-розового цвета, умеренно увлажнена.</p> <p>Прикус: физиологический.</p> <p>Локальный статус: на контактно-дистальной поверхности в пришеечной области 2.4 зуба кариозная полость. Десна в области 2.4, 2.5 зубов гиперемирована, отечна, кровоточит при зондировании. Десневой сосочек гипертрофирован. Зубодесневое прикрепление сохранено. Пародонтальные карманы и резорбция костной ткани в области альвеолярного гребня 2.4 и 2.5 не обнаружены.</p> <p>К дополнительному методу обследования для постановки диагноза в данной клинической ситуации относят</p> <p>сиалографию</p> <p>клинический анализ крови</p> <p>рентгенологическое исследование</p> <p>реопародонтографию</p>		
--	--	--	--

Вопросы с развёрнутым ответом

№	Содержание задания	Правильный ответ	Источник
1.	Особенности огнестрельных ранений верхней челюсти определяются её анатомическими признаками:	1. тонкие стенки верхней челюсти; 2. наличие контрфорсов; 3. наличие мощного альвеолярного отростка; 4. наличие верхнечелюстной пазухи, сообщающейся с полостью носа; 5. тесная связь верхней челюсти с костями скуловой, лба, носа, решётчатой, клиновидной и слёзной.	№1 , стр. 564
2.	каркас	Основа зубного протеза (обычно металлическая),	№5 168

		к которой присоединяют другие важные компоненты для обеспечения функционирования и эстетики протеза	
3.	Афта Беднара-это	воспалительное заболевание слизистой оболочки полости рта неинфекционной природы, возникающее у грудных ослабленных детей на искусственном вскармливании в первые месяцы жизни.	№5, стр. 660-677
4.	Кариес - это	сложный, медленно текущий патологический процесс, протекающий в твёрдых тканях зуба и развивающийся в результате комплексного воздействия неблагоприятных внешних и внутренних факторов	№5, стр.243-275
5.	Проток околоушной слюнной железы открывается на слизистой оболочке:	щеки	№7, стр. 17-33

ОПК-7 Способен проводить мероприятия по формированию здорового образа жизни, санитарно-гигиеническому просвещению населения с целью профилактики стоматологических заболеваний

Результаты освоения ОП (компетенции)	Результаты обучения по дисциплине
	Знать
ОПК-7 Способен проводить мероприятия по формированию здорового образа жизни, санитарно-гигиеническому просвещению населения с целью профилактики стоматологических заболеваний	Санитарно-эпидемиологические требования, Требования охраны труда, пожарной безопасности, порядок действий при чрезвычайных ситуациях, Правила применения средств индивидуальной защиты

Задания закрытого типа

№	Содержание задания	Правильный ответ	Источник
Выберите один правильный ответ			
1.	Основной недостаток пластмассовых коронок:	1- быстро стираются	№5 187

	1- быстро стираются 2- быстро расцементируются 3- вредны для организма		
2.	Основным методом лечения сарком челюстно-лицевой области является А) химиотерапия Б) хирургический В) лучевая терапия	Б) хирургический	№5 , стр.601
Выберите несколько правильных ответов			
1.	Клинические формы флюороза: а) меловидно-крапчатая б) эрозивная в) бороздчатая г) «гипсовые» зубы	А) меловидно-крапчатая Б) эрозивная	№5, стр 276-277
2.	К зубосохраняющим операциям относятся: А) резекция верхушки корня Б) Ампутация корня В) Операция удаления зуба Г) гемисекция	А) резекция верхушки корня Б) Ампутация корня Г) Гемисекция	№ 13, стр. 89
Установите последовательность/Сопоставьте понятия			
1.	СЛЕПОЧНЫЙ МАТЕРИАЛ СТЕПЕНЬ СДАВЛЕНИЯ СЛИЗИСТОЙ ОБОЛОЧКИ 1) альгинатные 2) термопластические 3) силиконовые 4) цинкоксидгваяколовые а) 40-60% б) 20% в) до 80% г) 100%	1б, 2в, 3а, 4а.	

Задания открытого типа

Ситуационные задачи/кейсы

№	Содержание задания	Правильный ответ	Источник
1.	Женщина 70 лет впервые обратилась к врачу-стоматологу с	Базалиома кожи подглазничной области	№5 , стр. 643

	<p>жалобами на незаживающую «болячку» в подглазничной области справа. Появилась она около 2 месяцев назад, связывает с укусом насекомого, сама лечила чистотелом, внутренним салом, однако болячка меняла форму и увеличивалась в размере.</p> <p>При внешнем осмотре обращает на себя внимание возвышающееся опухолевидное образование в подглазничной области справа блюдцеподобно-неправильной формы, в центре изъязвленное с корочками, 1,0×1,5 см, цвет насыщеннее цвета окружающей кожи. При пальпации новообразование безболезненное, плотное в основании, ограничено подвижное. Регионарные лимфатические узлы не пальпируются. Рот открывает в полном объеме, 4,5 см. Слизистая оболочка рта розовая, влажная, без патологических элементов. Прикус ортогнатический. Зубные ряды полные благодаря несъёмным ортопедическим конструкциям.</p> <p><i>Поставьте предварительный диагноз.</i></p>	справа	
2.	<p>Ситуация На приём к врачу-стоматологу-терапевту обратилась пациентка 42 лет.</p> <p>Жалобы на нарушение эстетики, повышенную чувствительность к холодному воздуху и химическим раздражителям в области резцов верхней челюсти</p> <p>Анамнез заболевания К стоматологу обращалась более 4 лет назад по поводу повышенной чувствительности зубов от холодного и кислого.</p> <p>Дефекты на зубах заметила около 6 лет назад.</p> <p>Анамнез жизни Считает себя практически здоровой.</p> <p>Беременность не планирует.</p>	3 стеклоиономерный цемент	№5, стр.276-277

	<p>Наследственность: не отягощена.</p> <p>Аллергоанамнез: не отягощён.</p> <p>Туберкулёз, гепатит, ВИЧ отрицает</p> <p>Объективный статус Внешний осмотр: Состояние удовлетворительное. Регионарные лимфатические узлы не пальпируются. Височно-нижнечелюстной сустав без особенностей. Открывание рта свободное. Слизистая оболочка полости рта, дёсен, альвеолярных отростков и нёба бледно розового цвета, умеренно увлажнена. В области зубов 4.4,4.5,4.6,4.7 определяется рецессия десневого края.</p> <p>Прикус: ортогнатический</p> <p>Локальный статус: небольшие клиновидные дефекты эмали, постепенно переходящие в нормальную эмаль, расположенные в пришеечной области на границе соединения эмаль-цемент.</p> <p>Предпочтительным материалом для пломбирования зубов после реминерализирующей терапии является</p> <p>композит</p> <p>ормокер</p> <p>стеклоиономерный цемент</p> <p>полиалкелатный цемент</p>		
3.	<p>Женщина 70 лет впервые обратилась к врачу-стоматологу с жалобами на незаживающую «болячку» в подглазничной области справа. Появилась она около 2 месяцев назад, связывает с укусом насекомого, сама лечила чистотелом, внутренним салом, однако болячка меняла форму и увеличивалась в размере.</p> <p>При внешнем осмотре обращает на себя внимание возвышающееся опухолевидное образование в подглазничной области справа блюдцеподобно-неправильной формы, в центре изъязвленное с корочками, 1,0×1,5 см, цвет</p>	<p>Направить к врачу-онкологу для проведения цитологического исследования соскоба с новообразования с целью верификации диагноза.</p>	№5 , стр. 643

	<p>насыщеннее цвета окружающей кожи. При пальпации новообразование безболезненное, плотное в основании, ограниченно подвижное. Регионарные лимфатические узлы не пальпируются. Рот открывает в полном объеме, 4,5 см. Слизистая оболочка рта розовая, влажная, без патологических элементов. Прикус ортогнатический. Зубные ряды полные благодаря несъемным ортопедическим конструкциям.</p> <p>Какова тактика врача-стоматолога при установлении вышеназванного диагноза?</p>		
4.	<p>Ситуация Пациентка П. 54 года обратилась к врачу-стоматологу-ортопеду.</p> <p>Жалобы на</p> <p>наличие острых краев пломбы на зубе нижней челюсти слева,</p> <p>постоянную травму языка,</p> <p>застревание пищи.</p> <p>Анамнез заболевания Со слов пациентки, зубы 3.7, 3.6, 3.5 удалялись в разный период времени в течение жизни вследствие осложнения кариеса.</p> <p>Анамнез жизни Со слов пациентки, практически здорова.</p> <p>Аллергоанамнез не отягощен.</p> <p>Гепатиты, ВИЧ – отрицает.</p> <p>Вредные привычки – отсутствуют.</p> <p>Объективный статус Общее состояние удовлетворительное. Внешний осмотр: конфигурация лица не изменена, кожные покровы физиологической окраски, без патологических изменений, регионарные лимфатические узлы головы и шеи не пальпируются. Осмотр полости рта: слизистая оболочка полости рта бледно-розового цвета, умеренно увлажнена.</p> <p>Одним из клинических этапов ортопедического лечения является определение окклюзии у данной</p>	3 центральной	№5 88

	<p>пациентки</p> <p>1</p> <p>задней</p> <p>2</p> <p>концевой</p> <p>3</p> <p>центральной</p> <p>4</p> <p>прямой</p>		
5.	<p>В детскую стоматологическую поликлинику обратился пациент 13 лет с жалобами на наличие кариозной полости в 26 зубе, боль от холодного, сладкого, быстро проходящая после устранения раздражающего фактора. Зуб беспокоит в течение трех недель.</p> <p>Объективно в полости рта: слизистая оболочка полости рта бледнорозового цвета, умеренно увлажнена. На жевательной поверхности 26 зуба кариозная полость, заполненная размягченным дентином, зондирование слабо болезненно по эмалево-дентинной границе, реакция на холод слабо болезненная, быстро проходящая, перкуссия зуба безболезненная. ЭОД = 3 мА</p> <p>Поставьте предварительный диагноз.</p> <p>А) Средний кариес 26 зуба, I класс по Блэку. Б) Хронический фиброзный пульпит В) Глубокий кариес 26 зуба, I класс по Блэку</p>	А) Средний кариес 26 зуба, I класс по Блэку	№5, стр 243-276

Вопросы с развёрнутым ответом

№	Содержание задания	Правильный ответ	Источник
6.	Гингивит-это _____	воспалительное заболевание десен, возникающее вследствие неблагоприятного воздействия общих и местных факторов и не сопровождающееся нарушением зубодесневого соединения.	№5, стр.360-368
7.	Проток околоушной слюнной железы открывается на уровне:	верхнего первого моляра	№7, стр. 17-33
8.	фрикционный зажим	Система фиксации вращательного инструмента. обеспечиваемая за счет упругой деформации захватывающего устройства	№5 108
9.	Причины возникновения Афт Беднара	<ul style="list-style-type: none"> постоянная механическая травма слизистой оболочки 	№5, стр.660-677

		<p>неба слишком длинной и жесткой соской;</p> <ul style="list-style-type: none"> возможно появление у детей на грудном вскармливании, если сосок груди матери очень грубый. 	
10.	Антисептика-это _____	Комплекс лечебно-профилактических мероприятий, направленных на уничтожение микробов в ране или в организме в целом	№2, стр.6

ОПК-7 Способен проводить мероприятия по формированию здорового образа жизни, санитарно-гигиеническому просвещению населения с целью профилактики стоматологических заболеваний

Результаты освоения ОП (компетенции)	Результаты обучения по дисциплине
	Уметь
ОПК-7 Способен проводить мероприятия по формированию здорового образа жизни, санитарно-гигиеническому просвещению населения с целью профилактики стоматологических заболеваний	Применять средства индивидуальной защиты

Задания закрытого типа

№	Содержание задания	Правильный ответ	Источник
Выберите один правильный ответ			
1.	<p>ИЗ АНАМНЕЗА РЕБЕНКА С ГИПОПЛАЗИЕЙ ПОСТОЯННЫХ ЗУБОВ НЕОБХОДИМО ОБРАТИТЬ ВНИМАНИЕ</p> <p>а) на состояние здоровья матери в период беременности</p> <p>б) на здоровье ребенка на первом году жизни</p> <p>в) на наличие у матери проф.вредностей</p> <p>г) на характер течения родов моменты</p>	б) на здоровье ребенка на первом году жизни	№5 , стр. 276

2.	ТОЛЩИНА ИНДИВИДУАЛЬНОЙ ПЛАСТМАССОВОЙ ДОЛЖНА БЫТЬ 1) не более 1 мм 2) не менее 1,5 мм 3) около 3,5 мм	КРАЯ ЖЕСТКОЙ ЛОЖКИ 2) не менее 1,5 мм	№5 186
Выберите несколько правильных ответов			
1.	Укажите клинические симптомы диагноза: острый герпетический стоматит А) Гиперемия, отек десны Б) одиночные эрозии на слизистой полости рта В) лимфаденит, катаральный гингивит Г) Точечные или очаговые пятна, легко снимающиеся налеты, на языке, щеках, губах	А) Гиперемия, отек десны Б) одиночные эрозии на слизистой полости рта В) лимфаденит, катаральный гингивит	№5, стр.665-670
2.	Для кариеса в стадии пятна характерно: А) эмаль гладкая, зондирование болезненно Б) эмаль гладкая В) зондирование пятна болезненно Г) эмаль шероховатая Д) наличие дефекта в пределах поверхностных слоев эмали.	Б) эмаль гладкая В) зондирование пятна болезненно	№5, стр 243-276
Установите последовательность/Сопоставьте понятия			
1.	1) Подглазничная (инфраорбитальная) анестезия относится 2) Торусальная анестезия относится 3) мандибулярная анестезия относится	А) обезболивание на нижней челюсти Б) обезболиванию на нижней челюсти	№ 13 , стр. 39

Задания открытого типа

Ситуационные задачи/кейсы

№	Содержание задания	Правильный ответ	Источник
1.	Ситуация Пациентка П. 54 года обратилась к врачу-стоматологу-ортопеду. Жалобы на наличие острых краев пломбы на зубе нижней челюсти слева, постоянную травму языка,	1 6 месяцев	№5 89

	<p>застревание пищи.</p> <p>Анамнез заболевания Со слов пациентки, зубы 3.7, 3.6, 3.5 удалялись в разный период времени в течение жизни вследствие осложнения кариеса.</p> <p>Анамнез жизни Со слов пациентки, практически здорова.</p> <p>Аллергоанамнез не отягощен.</p> <p>Гепатиты, ВИЧ – отрицает.</p> <p>Вредные привычки – отсутствуют.</p> <p>Объективный статус Общее состояние удовлетворительное. Внешний осмотр: конфигурация лица не изменена, кожные покровы физиологической окраски, без патологических изменений, регионарные лимфатические узлы головы и шеи не пальпируются. Осмотр полости рта: слизистая оболочка полости рта бледно-розового цвета, умеренно увлажнена.</p> <p>Рекомендуемая кратность профилактических осмотров пациентов с ортопедическими конструкциями составляет 1 раз в 1 6 месяцев 2 год 3 3 месяца 4 8 месяцев</p>		
2.	<p>При осмотре полости рта ребёнка 9 лет врач-стоматолог отметил мелкие и средние по глубине ямки и бороздки на временных и постоянных зубах, количество дефектов различно; локализуются чаще на вестибулярной и щёчной поверхностях коронок. Ямки расположены хаотично или выстроены в виде продольных столбиков. Протяжённость ямок и бороздок, выстроенных в столбики, неодинакова. Слой эмали истончён в местах дефектов и изменён в цвете за счёт пищевого пигмента. Пигмент легко снимается механическим путём. Эмаль твёрдая, тремы</p>	<p>В) Аутосомно-доминантный гипопластический наследственный несовершенный амелогенез.</p>	<p>№5, стр.277-286</p>

	<p>отсутствуют. В местах отсутствия дефектов эмаль гладкая, блестящая, с ровной поверхностью.</p> <p>Поставьте предварительный диагноз:</p> <p>А) бороздчатая формой системной гипоплазии эмали Б) Несовершенный одонтогенез В) Аутомно-доминантный гипопластический наследственный несовершенный амелогенез.</p>		
3.	<p>Ситуация На приём к врачу-стоматологу-терапевту обратилась пациентка 42 лет.</p> <p>Жалобы на нарушение эстетики, повышенную чувствительность к холодному воздуху и химическим раздражителям в области резцов верхней челюсти</p> <p>Анамнез заболевания К стоматологу обращалась более 4 лет назад по поводу повышенной чувствительности зубов от холодного и кислого.</p> <p>Дефекты на зубах заметила около 6 лет назад.</p> <p>Анамнез жизни Считает себя практически здоровой.</p> <p>Беременность не планирует.</p> <p>Наследственность: не отягощена.</p> <p>Аллергоанамнез: не отягощён.</p> <p>Туберкулёз, гепатит, ВИЧ отрицает</p> <p>Объективный статус Внешний осмотр: Состояние удовлетворительное. Регионарные лимфатические узлы не пальпируются. Височно-нижнечелюстной сустав без особенностей. Открывание рта свободное. Слизистая оболочка полости рта, дёсен, альвеолярных отростков и нёба бледно розового цвета, умеренно увлажнена. В области зубов 4.4,4.5,4.6,4.7 определяется рецессия десневого края.</p> <p>Прикус: ортогнатический</p> <p>Локальный статус: небольшие клиновидные дефекты эмали, постепенно переходящие в нормальную эмаль, расположенные в</p>	<p>1 влияние на зубы поражающих нагрузок, возникающих в области шейки зуба при изгибе или при растяжении</p>	<p>№5, стр.276-277</p>

	<p>пришеечной области на границе соединения эмаль-цемент. Важную роль в патогенезе клиновидного дефекта твёрдых тканей зубов играет</p> <p>влияние на зубы поражающих нагрузок, возникающих в области шейки зуба при изгибе или при растяжении</p> <p>углеводистая пища</p> <p>кислотное воздействие на твердые ткани</p> <p>вредные привычки</p>		
4.	<p>Больной обратился к врачу хирургического кабинета стоматологической поликлиники с целью удаления зуба. Из анамнеза установлено, что у больного была аллергическая реакция на инъекцию пенициллина.</p> <p>Больному проведена анестезия 2% раствором новокаина. Через 3-5 минут состояние больного ухудшилось.</p> <p>Объективные данные: выраженная бледность, цианоз, обильный пот, тахикардия, артериальное давление резко снизилось; появилось ощущение покалывания, зуд кожи лица, чувство страха, ощущение тяжести за грудиной и затрудненное дыхание.</p> <p>Определите неотложное состояние пациента.</p>	У пациента аллергическая реакция на новокаин в виде анафилактического шока по вине хирурга, который не учел, что пенициллин разводится новокаином.	№5, стр.728
5.	<p>Ситуация</p> <p>На приём к врачу-стоматологу-ортопеду обратился пациент В. 32 лет.</p> <p>Жалобы на</p> <p>скол в области переднего зуба на верхней челюсти слева,</p> <p>эстетический дефект в области передних зубов,</p> <p>периодически возникающие боли в области переднего зуба на верхней челюсти слева.</p> <p>Анамнез заболевания</p> <p>Скол был получен в результате травмы 5 дней назад.</p>	4 прицельную внутривидовую рентгенографию	

<p>Ранее не протезировался.</p> <p>Последний раз стоматолога посещал 2 года назад.</p> <p>Анамнез жизни Со слов пациента, считает себя практически здоровым, ВИЧ, гепатит отрицает.</p> <p>Аллергоанамнез не отягощён.</p> <p>Объективный статус Внешний осмотр: при осмотре отмечается травма верхней и нижней губы, в полости рта отсутствует 50% коронковой части 2.1 зуба.</p> <p>Локальный статус: 2.1 зуб имеется скол на ½ длины коронковой части зуба.</p> <p>Методы диагностики для постановки диагноза и составления плана лечения относят</p> <p>1 реопародонтографию</p> <p>2 гнатодинамометрию</p> <p>3 мастикациографию</p> <p>4 прицельную внутриротовую рентгенографию</p>	
---	--

Вопросы с развёрнутым ответом

№	Содержание задания	Правильный ответ	Источник
1.	Основные признаки афт Беднара в полости рта	округлые или овальные эрозии, покрытые рыхлым налетом и располагающиеся симметрично на границе твердого и мягкого неба, покраснение окружающей слизистой оболочки. Ребенок становится беспокойным, плохо ест и спит.	№5, стр.660-677
2.	Стеклоиономерный цемент - это	стоматологический реставрационный материал, используемый в стоматологии в качестве материала для изолирующих прокладок и материала для пломбирования кариозных полостей.	№5, стр.199-201
3.	X		
4.	гидроколлоидный оттисковой материал:	Оттисковой материал, такой как агаровый или	№5 159

		альгинатный, дисперсионной фазой в коллоидной системе которого является вода	
5.	Зубы Гетчинсона	При данной патологии верхние центральные резцы имеют отверткообразную или бочкообразную форму. Их размер у шейки несколько больше, чем у режущей поверхности и имеется полулунная выемка у режущего края. Ранее полагалось, что данный симптом наблюдается только при <u>врожденном сифилисе</u> , однако позже установили, что аномалия возникает и при иных причинах.	№5, стр.276-277

ОПК-7 Способен проводить мероприятия по формированию здорового образа жизни, санитарно-гигиеническому просвещению населения с целью профилактики стоматологических заболеваний

Результаты освоения ОП (компетенции)	Результаты обучения по дисциплине
	Владеть
ОПК-7 Способен проводить мероприятия по формированию здорового образа жизни, санитарно-гигиеническому просвещению населения с целью профилактики стоматологических заболеваний	Оказывать медицинскую помощь в экстренной и неотложной формах, Проведение мероприятий по снижению заболеваемости, включая инфекционные заболевания, инвалидизации, смертности, летальности

Задания закрытого типа

№	Содержание задания	Правильный ответ	Источник
Выберите один правильный ответ			
1.	СТОМАТОЛОГИЧЕСКИЕ ЗЕРКАЛА СТЕРИЛИЗУЮТСЯ МЕТОДОМ ХИМИЧЕСКОЙ СТЕРИЛИЗАЦИИ ПО ВРЕМЕНИ	А)	№2, стр.38-45

	(ЧАСОВ): а) 1-2 б) 2-3 в) 3-4 г) 4-5 д) 5-6		
2.	КОРНИ МОЛОЧНЫХ ЗУБОВ ФОРМИРУЮТСЯ К а) 2 годам б) 3 годам в) 4 годам г) 5 годам д) 6 годам	г) 5 годам	№5 , стр. 276
Выберите несколько правильных ответов			
1.	МЕТОДИКА Herbst НА НИЖНЕЙ ЧЕЛЮСТИ ВКЛЮЧАЕТ СЛЕДУЮЩИЕ ПРОБЫ 1) глотание 2) широкое открывание рта 3) всасывание щек 4) вытягивание губ 5) облизывание верхней губы 6) дотрагивание кончиком языка до левой или правой щеки 7) попытка достать языком кончика носа	1) глотание 2) широкое открывание рта 4) вытягивание губ 5) облизывание верхней губы 6) дотрагивание кончиком языка до левой или правой щеки 7) попытка достать языком кончика носа	№5 447
2.	Укажите характерные жалобы при хроническом катаральном гингивите А)Кровоточивость десны при откусывании и жевании твердой пищи, чистке зубов Б)неприятные ощущения, тяжесть в деснах. В)подвижность зубов, иногда гноетечение из-под десневого края Г)Периодические обострения	А)Кровоточивость десны при откусывании и жевании твердой пищи, чистке зубов Б)неприятные ощущения, тяжесть в деснах. Г)Периодические обострения	№5, стр.360-368
Установите последовательность/Сопоставьте понятия			
1.	Показатель ЭОД при остром очаговом пульпите соответствует Показатель ЭОД при остром периодонтите соответствует	20-30 мкА 100 мкА	№5, стр.306-325

Задания открытого типа

Ситуационные задачи/кейсы

№	Содержание задания	Правильный ответ	Источник
1.	<p>Больной обратился к врачу хирургического кабинета стоматологической поликлиники с целью удаления зуба. Из анамнеза установлено, что у больного была аллергическая реакция на инъекцию пенициллина.</p> <p>Больному проведена анестезия 2% раствором новокаина. Через 3-5 минут состояние больного ухудшилось.</p> <p>Объективные данные: выраженная бледность, цианоз, обильный пот, тахикардия, артериальное давление резко снизилось; появилось ощущение покалывания, зуд кожи лица, чувство страха, ощущение тяжести за грудиной и затрудненное дыхание.</p> <p>Составьте алгоритм оказания неотложной помощи.</p>	<p>Алгоритм оказания неотложной помощи:</p> <p>а) обколоть место инъекции 0,1% р-ром адреналина с целью снижения скорости всасывания аллергена;</p> <p>б) срочно вызвать через третье лицо бригаду “скорой медицинской помощи” для оказания квалифицированной медицинской помощи;</p> <p>в) уложить пациента с опущенной головой, придать возвышенное положение нижним конечностям с целью притока крови к головному мозгу;</p> <p>г) расстегнуть стесняющую одежду и обеспечить доступ свежего воздуха;</p> <p>д) осуществлять контроль за состоянием пациента (АД, ЧДД, пульс);</p> <p>е) положить на место инъекции пузырь со льдом;</p> <p>ж) ввести антигистаминные препараты с целью десенсибилизации (2% р-р супрастина или 2% р-р пипольфена или 1% р-р димедрола);</p> <p>приготовить противошоковый набор;</p>	№5, стр.728
2.	<p>Ситуация</p> <p>На приём к врачу-стоматологу-ортопеду обратился пациент В. 32 лет.</p> <p>Жалобы на</p> <p>скол в области переднего зуба на верхней</p>	<p>4</p> <p>коронки</p>	№5 396

	<p>челюсти слева,</p> <p>эстетический дефект в области передних зубов,</p> <p>периодически возникающие боли в области переднего зуба на верхней челюсти слева.</p> <p>Анамнез заболевания Скол был получен в результате травмы 5 дней назад.</p> <p>Ранее не протезировался.</p> <p>Последний раз стоматолога посещал 2 года назад.</p> <p>Анамнез жизни Со слов пациента, считает себя практически здоровым, ВИЧ, гепатит отрицает.</p> <p>Аллергоанамнез не отягощён.</p> <p>Объективный статус Внешний осмотр: при осмотре отмечается травма верхней и нижней губы, в полости рта отсутствует 50% коронковой части 2.1 зуба.</p> <p>Локальный статус: 2.1 зуб имеется скол на ½ длины коронковой части зуба.</p> <p>Тактикой ортопедического лечения на верхней челюсти у данного пациента является установка</p> <p>1 винира</p> <p>2 композитной реставрации</p> <p>3 мостовидного протеза</p> <p>4 коронки</p>		
3.	<p>При профилактическом осмотре ребёнка 5 лет врач отмечает на 53, 52, 51, 63,64, 73, 72, 71, 81, 82, 84 зубах с вестибулярной и щёчной поверхностей единичные, лишённые блеска, матово-белые пятна с ровными или фестончатыми краями, чёткими границами (вид «снежной шапки»). Поверхность коронок гладкая, эмаль твёрдая, тремы и гиперестезия отсутствуют. Величина пятен и форма различные, симметричность в расположении отсутствует, раствором метиленовым синим не окрашиваются.</p> <p>Поставьте предварительный</p>	<p>В) Аутосомно-доминантный гипоматурационный наследственный несовершенный амелогенез «снежная шапка».</p>	<p>№5, стр.277</p>

	<p>диагноз. А) системная гипоплазия эмали Б) флюороз В) Аутосомно-доминантный гипоматурационный наследственный несовершенный амелогенез</p>		
4.	<p>Ситуация На прием к врачу-стоматологу-терапевту обратился пациент, 50 лет.</p> <p>Жалобы на дискомфорт при жевании в области нижней челюсти слева.</p> <p>Анамнез заболевания На приеме у врача-стоматолога был более 2 лет назад.</p> <p>Зуб 3.6 ранее беспокоил, но к врачу не обращался.</p> <p>Анамнез жизни Наследственность: неотягощена.</p> <p>Аллергоанамнез не отягощен.</p> <p>Наличие инфекционных заболеваний (ВИЧ, гепатит, сифилис) отрицает.</p> <p>Объективный статус Состояние удовлетворительное.</p> <p>Внешний осмотр: конфигурация лица не изменена, подчелюстные лимфоузлы не увеличены, при пальпации не болезненны</p> <p>Височно-нижнечелюстной сустав без особенностей. Открывание рта свободное, 4-5 см.</p> <p>Осмотр полости рта. Слизистая оболочка полости рта бледно-розового цвета, умеренно увлажнена. Прикус: ортогнатический.</p> <p>Локальный статус: 3.6 зуб – при зондировании отмечается глубокая кариозная полость, заполненная размягченным дентином и остатками пищи, есть сообщение с полостью зуба. Пальпация в области переходной складки безболезненна. Результаты методов обследования</p> <p>Перкуссия Вертикальная перкуссия зуба слабобезболезненна.</p> <p>Термодиагностика зуба Болевые ощущения отсутствуют, зуб не реагирует на холодовой раздражитель.</p>	2 Хронический апикальный периодонтит (апикальная гранулема)	№5, стр.338-352

	<p>Электроодонтометрия Определяется снижение порога возбудимости до 200 мкА.</p> <p>Результаты дополнительного метода обследования Прицельная внутриротовая контактная рентгенография На прицельной внутриротовой контактной рентгенограмме 3.6 зуба в области периапикальных тканей отмечается расширение периодонтальной щели в области медиального корня. Наиболее вероятным диагнозом в данной клинической ситуации является</p> <p>Корневая киста периапикальная</p> <p>Хронический апикальный периодонтит (апикальная гранулема)</p> <p>Периапикальный абсцесс без свища</p> <p>Острый апикальный периодонтит пульпарного происхождения</p> <p>П</p>		
5.	<p>У девочки 14 лет при удалении зуба отмечается бледность, потливость, расширение зрачков. Затем потеря сознания. Определите неотложное состояние пациента.</p>	В результате чувства страха у девочки возникло обморочное состояние.	№5, стр.728

Вопросы с развёрнутым ответом

№	Содержание задания	Правильный ответ	Источник
1.	оттискной материал	Стоматологический материал, предназначенный в первую очередь для снятия оттисков	№5 159
2.	Зубы Пфлюгера.	При данном симптоме поражены первые моляры, размер коронки у щеки больше, чем у жевательной поверхности. Бугры недоразвиты, что придает зубам схожесть с конусом.	№5, стр. 276-277

3.	Что такое витальная экстирпация?	под витальной экстирпацией понимают процедуру удаления жизнеспособной пульпы под местным обезболиванием.	№5, стр.306-325
4.	ПРОВЕДИТЕ ПРЕДОПЕРАЦИОННУЮ МЕДИКАМЕНТОЗНУЮ ПОДГОТОВКУ ЛИЦАМ ПОЖИЛОГО ВОЗРАСТА ПРИ УДАЛЕНИИ ЗУБОВ ПО ЭКСТРЕННЫМ ПОКАЗАНИЯМ:	Седативные препараты	№13 , стр. 18
5.	оттискная ложка	Стоматологическое приспособление для поддержания и предотвращения вытекания оттискного материала в процессе снятия оттиска и для удержания оттискного материала на дальнейших этапах ортопедической реабилитации	№5 148

ОПК-8 Способен вести медицинскую документацию, проводить анализ ме-дико-статистической информации. Организационно-управленческая деятельность

Результаты освоения ОП (компетенции)	Результаты обучения по дисциплине
	Знать
ОПК-8 Способен вести медицинскую документацию, проводить анализ ме-дико-статистической информации. Организационно-управленческая деятельность	Типовую учетно-отчетную медицинскую документацию медицинских учреждений, Экспертизу трудоспособности, Основные и дополнительные методы диагностики основных стоматологических заболеваний, Этиологию, патогенез, ведущие клинические проявления основных стоматологических заболеваний

Задания закрытого типа

№	Содержание задания	Правильный ответ	Источник
	Выберите один правильный ответ		

1.	Скорее всего подтвердят диагноз «очаговая деминерализация» данные а) метода прижизненной окраски б) анамнеза в) ЭОД г) Визуального исследования после гигиенической обработки д) прицельной рентгенографии	а) метода прижизненной окраски	№5, стр 243-276
2.	СТЕРИЛЬНОСТЬ ИНСТРУМЕНТОВ ПОСЛЕ ХИМИЧЕСКОЙ СТЕРИЛИЗАЦИИ СОХРАНЯЕТСЯ В РАСТВОРЕ: а) 1 час б) 2 часа в) 3 часа г) сутки д) 2 суток	Г)	№2, стр.38-45
Выберите несколько правильных ответов			
1.	Существуют следующие частные методы обследования слюнных желез: А) зондирование выводных протоков слюнных желез; Б) обзорная рентгенография слюнных желез; В) сиалометрия; Г) сиалография; Д) пантомосиалография; Е) цитологическое исследование секрета; Ж) качественный анализ слюны. З) осмотр	А) зондирование выводных протоков слюнных желез; Б) обзорная рентгенография слюнных желез; В) сиалометрия; Г) сиалография; Д) пантомосиалография; Е) цитологическое исследование секрета; Ж) качественный анализ слюны.	№ 7, стр. 21
2.	ДЛЯ АНАТОМИЧЕСКИХ СЛЕПКОВ ПРИМЕНЯЮТ СЛЕПОЧНЫЕ МАССЫ 1) термопластические 2) альгинатные 3) гипс 4) силиконовые 5) быстротвердеющие акриловые пластмассы б) все перечисленные	1) термопластические 2) альгинатные 3) гипс	№5 159
Установите последовательность/Сопоставьте понятия			
1.	Зубы 85,75, 65, 55 прорезываются 17,27,37,47 зубы прорезываются	а) на 20-30 месяце жизни ребенка б) 10-13 лет	№7, стр.11-13

Задания открытого типа

Ситуационные задачи/кейсы

№	Содержание задания	Правильный ответ	Источник
1.	<p>Ситуация На прием к врачу-стоматологу-терапевту обратился пациент Б., 47 лет.</p> <p>Жалобы на</p> <p>наличие новообразования в области переходной складки верхних фронтальных зубов,</p> <p>потемнение коронки 2.1 зуба.</p> <p>Анамнез заболевания На приеме у врача-стоматолога был более 3 лет назад.</p> <p>Зуб 2.1 ранее был лечен эндодонтически по поводу острого пульпита.</p> <p>Анамнез жизни Считает себя практически здоровым.</p> <p>Наследственность: неотягощена.</p> <p>Аллергоанамнез не отягощен.</p> <p>ВИЧ, гепатит, сифилис отрицает.</p> <p>Объективный статус Состояние удовлетворительное.</p> <p>Внешний осмотр: конфигурация лица не изменена, подчелюстные лимфоузлы не увеличены, при пальпации безболезненны.</p> <p>Височно-нижнечелюстной сустав без патологических изменений. Открывание рта свободное, 4-5 см.</p> <p>Осмотр полости рта. Слизистая оболочка полости рта бледно-розового цвета, умеренно увлажнена. В проекции корня зуба 2.1 в области переходной складки определяется устье свищевого хода. Прикус: ортогнатический.</p> <p>Локальный статус: 1.1 зуб – коронка зуба изменена в цвете, имеет оттенок серого цвета. На слизистой оболочке в области корня определяется свищевой ход. Пальпация болезненна. Наиболее вероятным диагнозом в данной клинической ситуации является Перкуссия</p>	К04.6 Периапикальный абсцесс со свищом	№5, стр.338-352

	<p>Отмечается болезненность при вертикальной перкуссии зуба.</p> <p>Электроодонтометрия Определяется снижение порога возбудимости до 200 мкА.</p> <p>K04.4 Острый апикальный периодонтит</p> <p>K04.6 Периапикальный абсцесс со свищом</p> <p>K04.5 Хронический апикальный периодонтит</p> <p>K04.8 Корневая киста периапикальная</p>		
2.	<p>Пациент К., 50 лет, жалуется на обильное слюноотделение, появившееся более года назад. Находится на диспансерном учете у невропатолога по поводу аденомы гипофиза.</p> <p>Объективно: при пальпации слюнные железы не увеличены, мягкие, безболезненные. Открывание рта свободное. Из устьев выводных протоков околоушных, подчелюстных слюнных желез выделяется чистая слюна. В полости рта много свободной слюны. Слизистая оболочка полости рта обильно увлажнена.</p> <p>Какой метод исследования слюнных желез нужно использовать для уточнения диагноза?</p>	Сиалометрию.	№5 , стр. 564
3.	<p>Ситуация На приём к врачу-стоматологу-ортопеду обратился пациент В. 32 лет.</p> <p>Жалобы на</p> <p>скол в области переднего зуба на верхней челюсти слева,</p> <p>эстетический дефект в области передних зубов,</p> <p>периодически возникающие боли в области переднего зуба на верхней челюсти слева.</p> <p>Анамнез заболевания</p>	<p>3 восстановление анатомической формы и функции зуба, предупреждение развития вторичной деформации в области зубов-антагонистов</p>	№5 395

	<p>Скол был получен в результате травмы 5 дней назад.</p> <p>Ранее не протезировался.</p> <p>Последний раз стоматолога посещал 2 года назад.</p> <p>Анамнез жизни Со слов пациента, считает себя практически здоровым, ВИЧ, гепатит отрицает.</p> <p>Аллергоанамнез не отягощён.</p> <p>Объективный статус Внешний осмотр: при осмотре отмечается травма верхней и нижней губы, в полости рта отсутствует 50% коронковой части 2.1 зуба.</p> <p>Локальный статус: 2.1 зуб имеется скол на ½ длины коронковой части зуба.</p> <p>Целью изготовления искусственной коронки является</p> <p>1 предупреждение развития повышенного стирания зубов-антагонистов во фронтальных и боковых отделах верхней и нижней челюстей</p> <p>2 восстановление целостности зубного ряда и предотвращение возникновения непереносимости, вызванной конструкционными материалами</p> <p>3 восстановление анатомической формы и функции зуба, предупреждение развития вторичной деформации в области зубов-антагонистов</p> <p>4 предупреждение развития функциональной перегрузки пародонта опорного зуба и прогрессирования заболеваний слизистой оболочки полости рта</p>		
4.	<p>Ребенок 9 лет. Жалоб не предъявляет. Анамнез: в прошлом беспокоили ноющие боли в области 36 зуба, за медицинской помощью не обращались.</p> <p>Объективно: конфигурация лица не изменена, кожные покровы чистые, региональные лимфатические узлы не пальпируются, слизистая оболочка полости рта бледно-розового цвета. На жевательной поверхности 36 зуба обнаружена неглубокая кариозная полость, при зондировании отмечается сообщение</p>	А) Экстирпационные методы.	№5, стр.325-334

	<p>с полостью зуба, зондирование болезненно в устьях корневых каналов. Реакция на холод отрицательная, реакция на тепло положительная, длительная. Перкуссия безболезненная. ЭОД = 50 мА.</p> <p>Какой метод лечения показан при данном заболевании.</p> <p>А) Экстирпационные методы. Б) Витальная ампутация В) Биологический метод</p>		
5.	<p>Ситуация На прием к врачу-стоматологу-терапевту обратился пациент, 50 лет.</p> <p>Жалобы на дискомфорт при жевании в области нижней челюсти слева.</p> <p>Анамнез заболевания На приеме у врача-стоматолога был более 2 лет назад.</p> <p>Зуб 3.6 ранее беспокоил, но к врачу не обращался.</p> <p>Анамнез жизни Наследственность: неотягощена.</p> <p>Аллергоанамнез не отягощен.</p> <p>Наличие инфекционных заболеваний (ВИЧ, гепатит, сифилис) отрицает.</p> <p>Объективный статус Состояние удовлетворительное.</p> <p>Внешний осмотр: конфигурация лица не изменена, подчелюстные лимфоузлы не увеличены, при пальпации не болезненны</p> <p>Височно-нижнечелюстной сустав без особенностей. Открывание рта свободное, 4-5 см.</p> <p>Осмотр полости рта. Слизистая оболочка полости рта бледно-розового цвета, умеренно увлажнена. Прикус: ортогнатический.</p> <p>Локальный статус: 3.6 зуб – при зондировании отмечается глубокая кариозная полость, заполненная размягченным дентином и остатками пищи, есть сообщение с полостью зуба. Пальпация</p>	3 до физиологического сужения	№5, стр.338-352

	<p>в области переходной складки безболезненна. Результаты методов обследования</p> <p>Перкуссия Вертикальная перкуссия зуба слабоболезненна.</p> <p>Термодиагностика зуба Болевые ощущения отсутствуют, зуб не реагирует на холодовой раздражитель.</p> <p>Электроодонтометрия Определяется снижение порога возбудимости до 200 мкА.</p> <p>Результаты дополнительного метода обследования</p> <p>Прицельная внутриротовая контактная рентгенография На прицельной внутриротовой контактной рентгенограмме 3.6 зуба в области периапикальных тканей отмечается расширение периодонтальной щели в области медиального корня. К целям пломбирования корневых каналов относят предотвращение повторного инфицирования и достижение obturation канала</p> <p>до уровня 2/3 корневого канала</p> <p>до рентгенологической верхушки</p> <p>до физиологического сужения</p> <p>до анатомической верхушки</p>		
--	---	--	--

Вопросы с развёрнутым ответом

№	Содержание задания	Правильный ответ	Источник
1.	Обзорную рентгенографию слюнных желез применяют для	определения рентгеноконтрастных конкрементов	№5, стр. 564
2.	штампик; штампик протезной единицы	Часть рабочей модели, обычно съёмная, передающая размер, форму и положение одного зуба	№5 156
3.	Гиперплазия эмали - это	избыточное образование эмали зуба при её развитии.	№5, стр.276-277
4.	Что такое девитальная экстирпация?	полное удаление пульпы	№5, стр.306-325

		из полости зуба после её умерщвления.	
5.	Сиалометрия - это	количественный метод, позволяющий оценить секреторную функцию слюнных желез за единицу времени.	№5 , стр. 564

ОПК-8 Способен вести медицинскую документацию, проводить анализ ме-дико-статистической информации. Организационно-управленческая деятельность

Результаты освоения ОП (компетенции)	Результаты обучения по дисциплине
	Уметь
ОПК-8 Способен вести медицинскую документацию, проводить анализ ме-дико-статистической информации. Организационно-управленческая деятельность	Анализировать и оценивать качество медицинской помощи населению, вести медицинскую документацию, Оценивать результаты деятельности и качество оказания медицинской помощи, Грамотно оформлять необходимую медицинскую документацию, предусмотренную законодательством по здравоохранению (медицинскую карту стоматологического больного форма 043/у, форму 037, форму 039 и др.)

Задания закрытого типа

№	Содержание задания	Правильный ответ	Источник
Выберите один правильный ответ			
1.	БОЛИ ПРИ НЕВРАЛГИИ II ВЕТВИ ТРОЙНИЧНОГО НЕРВА РАСПРОСТРАНЯЮТСЯ А) в нижней трети лица Б) в средней трети лица В) по всему лицу Г) в верхней трети лица Д) в затылочной области	Б) в средней трети лица	№5 , стр.607
2.	Какой вид резорбции при хроническом воспалении периодонта а) равномерная резорбция всех корней б) патологический вид резорбции в) резорбция с преобладанием процесса в области бифуркации	б) патологический вид резорбции	№5, стр.338-354

	корней г) физиологический вид резорбции д) смешанный вид резорбции		
	Выберите несколько правильных ответов		
1.	Для острого диффузного пульпита характерна следующая симптоматика А) ночные боли Б) боли приступообразные, с короткими светлыми промежутками, В) приступообразные, с короткими болевыми приступами Г) локальные боли Д) боли и кровоточивость при попадании пищи в кариозную полость Е) иррадирующие боли	А) ночные боли Б) боли приступообразные, с короткими светлыми промежутками В) приступообразные, с короткими болевыми приступами Г) локальные боли Д) боли и кровоточивость при попадании пищи в кариозную полость Е) иррадирующие боли	№5, стр.306-325
2.	Диагностика перфорации верхнечелюстной пазухи (ороназального сообщения): А) из лунки удаленного зуба выделяется кровь с пузырьками воздуха (кровянистая пена); Б) при зондировании (тупым зондом, хирургической ложкой) инструмент беспрепятственно попадает в верхнечелюстную полость; В) пальпация Г) аускультация	А) из лунки удаленного зуба выделяется кровь с пузырьками воздуха (кровянистая пена); Б) при зондировании (тупым зондом, хирургической ложкой) инструмент беспрепятственно попадает в верхнечелюстную полость;	№9, стр. 73
	Установите последовательность/Сопоставьте понятия		
1.	СТЕПЕНЬ СТИРАЕМОСТИ 1) первая степень 2) вторая степень 3) третья степень ГЛУБИНА ПОРАЖЕНИЯ а) до 1/3 длины коронки б) от 2/3 длины коронки до шейки в) от 1/3 до 2/3 длины коронки г) от 1/3 до 1/2 длины коронки	1а, 2в, 3б	№5 463

Задания открытого типа

Ситуационные задачи/кейсы

№	Содержание задания	Правильный ответ	Источник
1.	<p>Ребенку 11 лет. Жалобы: на наличие кариозной полости в 46 зубе. Анамнез: В 46 ранее наблюдались ноющие боли от различных раздражителей (в основном боли от горячего).</p> <p>Объективно: конфигурация лица не изменена, кожные покровы чистые, региональные лимфатические узлы не пальпируются, слизистая оболочка полости рта бледно-розового цвета. При обследовании 46 обнаружена глубокая кариозная полость со вскрытой полостью зуба, пульпа грязно-серого цвета, зондирование болезненно в устьях каналов, определяется кровоточивость. Реакция на холод отрицательная, реакция на тепло положительная, длительная, перкуссия безболезненная. Цвет зуба изменен, ЭОД = 60 мА. Неприятный запах изо рта.</p> <p>Поставьте диагноз:</p> <p>А) Хронический гангренозный пульпит Б) Хронический фиброзный пульпит В) Верхушечный периодонтит Г) Хронический пульпит в стадии обострения</p>	А) Хронический гангренозный пульпит	№5, стр.334-338
2.	<p>Ситуация</p> <p>На прием к врачу-стоматологу-терапевту обратился пациент, 50 лет.</p> <p>Жалобы на дискомфорт при жевании в области нижней челюсти слева.</p> <p>Анамнез заболевания</p> <p>На приеме у врача-стоматолога был более 2 лет назад.</p> <p>Зуб 3.6 ранее беспокоил, но к врачу не обращался.</p> <p>Анамнез жизни</p> <p>Наследственность: не отягощена.</p> <p>Аллергоанамнез не отягощен.</p>	4 от большего размера к меньшему	№5, стр.338-352

	<p>Наличие инфекционных заболеваний (ВИЧ, гепатит, сифилис) отрицает.</p> <p>Объективный статус Состояние удовлетворительное.</p> <p>Внешний осмотр: конфигурация лица не изменена, подчелюстные лимфоузлы не увеличены, при пальпации не болезненны</p> <p>Височно-нижнечелюстной сустав без особенностей. Открывание рта свободное, 4-5 см.</p> <p>Осмотр полости рта. Слизистая оболочка полости рта бледно-розового цвета, умеренно увлажнена. Прикус: ортогнатический.</p> <p>Локальный статус: 3.6 зуб – при зондировании отмечается глубокая кариозная полость, заполненная размягченным дентином и остатками пищи, есть сообщение с полостью зуба. Пальпация в области переходной складки безболезненна. Результаты методов обследования</p> <p>Перкуссия Вертикальная перкуссия зуба слабоболезненна.</p> <p>Термодиагностика зуба Болевые ощущения отсутствуют, зуб не реагирует на холодовой раздражитель.</p> <p>Электроодонтометрия Определяется снижение порога возбудимости до 200 мкА.</p> <p>Результаты дополнительного метода обследования Прицельная внутриротовая контактная рентгенография На прицельной внутриротовой контактной рентгенограмме 3.6 зуба в области периапикальных тканей отмечается расширение периодонтальной щели в области медиального корня Методика инструментальной обработки корневых каналов “Crown-down” подразумевает последовательность смены инструментов:</p> <p>от меньшего размера к большему</p> <p>от №020 к №035</p> <p>от №015 к №025</p>		
--	--	--	--

	от большего размера к меньшему		
3.	<p>Пациент К., 50 лет, жалуется на обильное слюноотделение, появившееся более года назад. Находится на диспансерном учете у невропатолога по поводу аденомы гипофиза.</p> <p>Объективно: при пальпации слюнные железы не увеличены, мягкие, безболезненные. Открывание рта свободное. Из устьев выводных протоков околоушных, подчелюстных слюнных желез выделяется чистая слюна. В полости рта много свободной слюны. Слизистая оболочка полости рта обильно увлажнена.</p> <p>Как выполняют это исследование?</p>	<p>Метод Т.Б. Андреевой: перед исследованием пациенту дают внутрь 8 капель 1% раствора пилокарпина, через 20 мин в проток железы вводят металлическую канюлю или полиэтиленовый катетер. В течение 20 мин проводят забор слюны в мерную пробирку.</p>	№5 , стр. 564
4.	<p>Ситуация</p> <p>На приём к врачу-стоматологу-ортопеду обратился пациент В. 32 лет.</p> <p>Жалобы на</p> <p>скол в области переднего зуба на верхней челюсти слева,</p> <p>эстетический дефект в области передних зубов,</p> <p>периодически возникающие боли в области переднего зуба на верхней челюсти слева.</p> <p>Анамнез заболевания</p> <p>Скол был получен в результате травмы 5 дней назад.</p> <p>Ранее не протезировался.</p> <p>Последний раз стоматолога посещал 2 года назад.</p> <p>Анамнез жизни</p> <p>Со слов пациента, считает себя практически здоровым, ВИЧ, гепатит отрицает.</p> <p>Аллергоанамнез не отягощён.</p> <p>Объективный статус</p> <p>Внешний осмотр: при осмотре отмечается травма верхней и нижней губы, в полости рта отсутствует 50% коронковой части 2.1 зуба.</p>	<p>4</p> <p>сепарация и препарирование контактных поверхностей</p>	№14 7

	<p>Локальный статус: 2.1 зуб имеется скол на ½ длины коронковой части зуба.</p> <p>Первым этапом препарирования под коронку будет являться</p> <p>1 препарирование жевательной поверхности (или режущего края) зуба</p> <p>2 сошлифовывание выступающих частей коронки с вестибулярной и оральной поверхностей</p> <p>3 сошлифовывание придесневого валика, заглаживание краев, углов перехода одной поверхности зуба в другую</p> <p>4 сепарация и препарирование контактных поверхностей</p>		
5.	<p>На ортопантограмме ребёнка 13 лет корни резцов и клыков укорочены, тонкие или широкие. Первые и вторые моляры, премоляры имеют один мощный короткий корень, у верхушки которого несколько заострённых выступов. Полость зуба и каналы резко сужены. У 25, 34, 35, 44, 45 зубов у верхушек корней отмечается деструкция костной ткани с чёткими или нечёткими контурами. Слой дентина тонкий, полости 16, 26, 36, 46 зубов достаточно плотно выполнены дентиклами.</p> <p>Поставьте диагноз.</p> <p>А) Несовершенный дентиногенез Б) Наследственный опалесцирующий дентин В) Несовершенный амелогенез</p>	А) Несовершенный дентиногенез	№5, стр.277-286

Вопросы с развёрнутым ответом

№	Содержание задания	Правильный ответ	Источник
1.	Асептика-это _____	Система профилактических мероприятий, направленных на предупреждение внедрения возбудителей инфекции в рану	№2, стр.6
2.	Сиалография - это	рентгенография слюнных желез с применением	№5, стр. 564

		искусственного контрастирования.	
3.	время начала твердения	Время, измеряемое от момента смешивания компонентов материала, или в другом случае от момента активации химической реакции твердения до момента окончания начального времени, когда результаты предписанного испытания при определенной температуре покажут, что смесь материала начала отверждаться, что указывает на окончательное время твердения, которое будет достигнуто в установленные сроки	№5 156
4.	Несовершенный дентиногенез	характеризуется нарушением развития дентина. Эмаль остается неизменной, поэтому клинически эта патология не проявляется. Коронки зубов имеют нормальные величину и форму.	№5, стр.277-286
5.	Лечение локализованного пародонтита включает в себя:	Устранение местных причин пародонтита Местное медикаментозное лечение Хирургическое лечение ФТЛ Ортопедическое лечение	№5, стр.375

ОПК-8 Способен вести медицинскую документацию, проводить анализ ме-дико-статистической информации. Организационно-управленческая деятельность

Результаты освоения ОП (компетенции)	Результаты обучения по дисциплине
	Владеть

<p>ОПК-8 Способен вести медицинскую документацию, проводить анализ ме-дико-статистической информации. Организационно-управленческая деятельность</p>	<p>Владеть методами ведения медицинской учетно-отчетной документации в медицинских учреждениях, Алгоритмом постановки предварительного и окончательного клинического диагноза, Методами оценки качества медицинской помощи, Методами изучения анамнеза, оформлением медицинской документации.</p>
---	---

Задания закрытого типа

№	Содержание задания	Правильный ответ	Источник
Выберите один правильный ответ			
1.	<p>НЕЙРОТРОФИЧЕСКИЙ МЕХАНИЗМ ВОЗНИКНОВЕНИЯ ОДОНТОГЕННОГО ОСТЕОМИЕЛИТА ХАРАКТЕРИЗУЕТСЯ:</p> <p>А) длительным рефлекторным спазмом сосудов с нарушением кровообращения</p> <p>Б) закупоркой сосудов микробным эмболом</p> <p>В) сенсibilизацией организма и возникновением асептического воспаления</p> <p>Г) токсическим повреждением нижнего альвеолярного нерва</p> <p>Д) септицемией</p>	<p>А) длительным рефлекторным спазмом сосудов с нарушением кровообращения</p>	№5, стр.511
2.	<p>Неотложная помощь при носовом кровотечении:</p> <p>1- Запрокинуть голову больного назад, положить холод на переносицу, сделать тампонаду.</p> <p>2- Нагнуть голову больного вперед, положить холод на переносицу, сделать тампонаду.</p> <p>3- Немедленно уложить больного на спину без подушки, положить холод на переносицу, сделать тампонаду.</p> <p>4- Приложить тепло к переносице.</p>	<p>2- Нагнуть голову больного вперед, положить холод на переносицу, сделать тампонаду.</p>	№5 728
Выберите несколько правильных ответов			
1.	<p>Ребенку 4 года. Жалоб нет. На жевательных поверхностях 8.5,7.5зубов имеются кариозные полости средних размеров. Зондирование болезненно по</p>	<p>Б)психофизиологическое отвлечение,</p> <p>В)местное обезболивание</p>	№5, стр.243-276

	эмалево-дентиновому соединению. Перкуссия безболезненна. Слизистая оболочка в области зубов бледно-розового цвета. Диагноз средний кариес 8.5,7.5 зубов. Лечится у врача-стоматолога впервые. У ребенка позитивное отношение к лечению. Как обеспечить безболезненное препарирование зубов А) физиологическое отвлечение, Б) психофизиологическое отвлечение, В) местное обезболивание Г) общее обезболивание в условиях стационара		
2.	Для хронического фиброзного пульпита характерно: Боли от химических раздражителей Боли при чистке зубов Боли от всех видов раздражителей Боли кратковременные Боли от температурных раздражителей, длительно не проходящие после устранения раздражителя Боль при накусывании Боль в ночное время Чувство «выросшего зуба»	Боли от температурных раздражителей, длительно не проходящие после устранения раздражителя Боли от всех видов раздражителей Боль в ночное время	№5, стр.306-325
Установите последовательность/Сопоставьте понятия			
1.	1. Острые (экссудативные) периодонтиты. 2. Хронические (пролиферативные) периодонтиты. а – фиброзные; б – гранулирующие; в – гранулематозные а – серозные (ограниченные, разлитые); б – гнойные (ограниченные, разлитые).	1 а – серозные (ограниченные, разлитые); б – гнойные (ограниченные, разлитые). 2 а – фиброзные; б – гранулирующие; в – гранулематозные	№9, стр.79-80

Задания открытого типа

Ситуационные задачи/кейсы

№	Содержание задания	Правильный ответ	Источник
1.	Ситуация	4	№5 48

	<p>На приём в поликлинику обратился мужчина 42 лет.</p> <p>Жалобы на</p> <p>затрудненное пережевывание пищи,</p> <p>разрушение коронковых частей зубов 2.6 и 4.6.</p> <p>Анамнез заболевания Зубы 2.6 и 4.6 - лечены по поводу неосложненного кариеса около 10 лет назад. Были восстановлены пломбами. Отлом коронковой части зуба 2.6 вместе с пломбой произошел 1 день назад. Отлом коронковой части зуба 4.6 произошел 10 дней назад. Последний раз у врача стоматолога был 3 месяца назад на профилактическом осмотре.</p> <p>Анамнез жизни Гипертоническая болезнь 2 ст.</p> <p>Аллергические реакции на лидокаин.</p> <p>Гепатиты, ВИЧ - отрицает.</p> <p>Объективный статус Внешний осмотр: конфигурация лица не нарушена. Регионарные лимфатические узлы не пальпируются. Осмотр полости рта.</p> <p>Слизистая оболочка рта бледно-розового цвета, умеренно увлажнена.</p> <p>Прикус: ортогнатический.</p> <p>При осмотре полости рта наблюдается дефект коронковых частей зубов 2.6 и 4.6, (0,6-0,8 по Милликевичу), 1 класс по Блэку. При зондировании кариозных полостей определяются кратковременная болезненность. Перкуссия зубов безболезненна.</p> <p>Для выбора метода восстановления коронковой части зуба используют</p> <ol style="list-style-type: none"> 1 проведение ЭОД 2 проведение ОПТГ 3 определение ИГР-У 4 определение индекса разрушения окклюзионной поверхности зуба (ИРОПЗ) 	<p>определение индекса разрушения окклюзионной поверхности зуба (ИРОПЗ)</p>	
2.	<p>Ребёнок 6 лет жалуется на боли в зубах от горячего, холодного; кровоточивость дёсен. В анамнезе: со слов родителей зубы прорезались в срок, нормальной величины и формы, но с изменённым цветом</p>	<p>В) Рентгенография</p>	<p>№5, стр.48-49</p>

	<p>эмали. Вскоре после прорезывания эмаль начала скалываться. При осмотре: эмаль всех зубов водянисто-серого цвета, имеет сколы; обнажённый дентин с перламутровым блеском, со сколами, через него на отдельных зубах просвечивают контуры полости зуба.</p> <p>Проведите дополнительное обследование:</p> <p>А) Термодиагностика Б) Окрашивание В) Рентгенография</p>		
3.	<p>Ситуация На прием к врачу-стоматологу-терапевту обратился пациент Б., 47 лет.</p> <p>Жалобы на</p> <p>наличие новообразования в области переходной складки верхних фронтальных зубов, потемнение коронки 2.1 зуба.</p> <p>Анамнез заболевания На приеме у врача-стоматолога был более 3 лет назад.</p> <p>Зуб 2.1 ранее был лечен эндодонтически по поводу острого пульпита.</p> <p>Анамнез жизни Считает себя практически здоровым.</p> <p>Наследственность: неотягощена.</p> <p>Аллергоанамнез неотягощен.</p> <p>ВИЧ, гепатит, сифилис отрицает.</p> <p>Объективный статус Состояние удовлетворительное.</p> <p>Внешний осмотр: конфигурация лица не изменена, подчелюстные лимфоузлы не увеличены, при пальпации безболезненны.</p> <p>Височно-нижнечелюстной сустав без патологических изменений. Открывание рта свободное, 4-5 см.</p> <p>Осмотр полости рта. Слизистая оболочка полости рта бледно-розового цвета, умеренно увлажнена. В проекции корня зуба 2.1 в области переходной складки определяется устье свищевого хода.</p>	отсутствует выделение экссудата и болевые симптомы	№5, стр.338-352

	<p>Прикус: ортогнатический.</p> <p>Локальный статус: 1.1 зуб – коронка зуба изменена в цвете, имеет оттенок серого цвета. На слизистой оболочке в области корня определяется свищевой ход. Пальпация болезненна.</p> <p>Результаты методов обследования</p> <p>Перкуссия Отмечается болезненность при вертикальной перкуссии зуба.</p> <p>Электроодонтометрия Определяется снижение порога возбудимости до 200 мкА.</p> <p>Прицельная внутриротовая контактная рентгенография На прицельной внутриротовой контактной рентгенограмме в области периапикальных тканей 2.1 зуба отмечается очаг разрыхления костной ткани округлой формы с нечёткими границами размером 1x1 см. Приступать к пломбированию корневых каналов можно в том случае, если</p> <p>присутствует чувствительность при перкуссии и отсутствуют болевые симптомы</p> <p>отсутствует выделение экссудата и болевые симптомы</p> <p>отсутствует выделение экссудата, но присутствует болевой симптом</p> <p>отсутствует выделение экссудата, но присутствует чувствительность при перкуссии</p>		
4.	<p>Пациентка С., 27 лет, жалуется на появление припухлости под нижней челюстью справа во время еды.</p> <p><i>Анамнез:</i> три дня назад во время каждого приема пищи стала появляться припухлость под нижней челюстью справа. После еды она постепенно уменьшается и через 15-30 минут исчезает.</p> <p><i>Объективно:</i> конфигурация лица не изменена. Правая поднижнечелюстная слюнная железа по сравнению с левой немного увеличена, имеет мягко-эластичную консистенцию. При массировании</p>	С ретенцией секрета поднижнечелюстной слюнной железы.	№5, стр.564

	<p>железы из ее протока выделяется небольшое количество прозрачного секрета. При бимануальной пальпации по ходу протока в передней трети определяется округлое, плотное, безболезненное образование около 4 мм в диаметре.</p> <p><i>С чем может быть связано появление припухлости под нижней челюстью во время еды?</i></p>		
5.	<p>Ситуация На приём в поликлинику обратился мужчина 42 лет.</p> <p>Жалобы на затрудненное пережевывание пищи, разрушение коронковых частей зубов 2.6 и 4.6.</p> <p>Анамнез заболевания Зубы 2.6 и 4.6 - лечены по поводу неосложненного кариеса около 10 лет назад. Были восстановлены пломбами. Отлом коронковой части зуба 2.6 вместе с пломбой произошел 1 день назад. Отлом коронковой части зуба 4.6 произошел 10 дней назад. Последний раз у врача стоматолога был 3 месяца назад на профилактическом осмотре.</p> <p>Анамнез жизни Гипертоническая болезнь 2 ст.</p> <p>Аллергические реакции на лидокаин.</p> <p>Гепатиты, ВИЧ - отрицает.</p> <p>Объективный статус Внешний осмотр: конфигурация лица не нарушена. Регионарные лимфатические узлы не пальпируются. Осмотр полости рта.</p> <p>Слизистая оболочка рта бледно-розового цвета, умеренно увлажнена.</p> <p>Прикус: ортогнатический.</p> <p>При осмотре полости рта наблюдается дефект коронковых частей зубов 2.6 и 4.6, (0,6-0,8 по Милликевичу), 1 класс по Блэку. При зондировании кариозных полостей определяются кратковременная болезненность. Перкуссия зубов безболезненна.</p> <p>Необходимо восстановить зуб 4.6 с помощью 1 пломбировочного материала 2</p>	4 искусственной коронки	№5 88

	<p>съёмной конструкции 3 вкладки 4 искусственной коронки</p>		
--	--	--	--

Вопросы с развёрнутым ответом

№	Содержание задания	Правильный ответ	Источник
1.	Нарушение прорезывания зубов — это	зубочелюстные аномалии, при которых зубы прорезываются позднее или раньше нормальных сроков либо расположены неправильно.	№5, стр.286-297
2.	Периодонтит - это	воспалительный процесс, поражающий ткани периодонта и распространяющийся на прилежащие к нему костные структуры.	№5, стр.338-352
3.	<p>Пациентка С., 27 лет, жалуется на появление припухлости под нижней челюстью справа во время еды.</p> <p><i>Анамнез:</i> три дня назад во время каждого приема пищи стала появляться припухлость под нижней челюстью справа. После еды она постепенно уменьшается и через 15-30 минут исчезает.</p> <p><i>Объективно:</i> конфигурация лица не изменена. Правая поднижнечелюстная слюнная железа по сравнению с левой немного увеличена, имеет мягко-эластичную консистенцию. При массировании железы из ее протока выделяется небольшое количество прозрачного секрета. При бимануальной пальпации по ходу протока в передней трети определяется округлое, плотное, безболезненное образование около 4 мм в диаметре.</p> <p>Какое дополнительное обследование надо провести?</p>	Рентгенограмму дна полости рта, УЗИ, при необходимости - сиалограмму.	№5, стр.564
4.	внутренняя поверхность протеза	Поверхность зубного протеза или другой реставрации, опирающаяся на слизистую оболочку или поддерживаемая	№5 453

		слизистой	
5.	К нарушениям прорезывания зубов относятся:	<ul style="list-style-type: none"> • раннее прорезывание; • затруднённое прорезывание, из-за которого зубы появляются позже нормальных сроков; • дистопированные зубы — зубы, расположенные неправильно; • полуретеннированные зубы — прорезались не полностью; • ретеннированные зубы — полностью сформированы, но не прорезались через челюстную пластинку. 	№5, стр.286-297

ОПК-10 Способен участвовать в оказании неотложной медицинской помощи при состояниях, требующих срочного медицинского вмешательства

Результаты освоения ОП (компетенции)	Результаты обучения по дисциплине
	Знать
ОПК-10 Способен участвовать в оказании неотложной медицинской помощи при состояниях, требующих срочного медицинского вмешательства	Возрастные особенности строения тканей челюстно-лицевой области,

Задания закрытого типа

№	Содержание задания	Правильный ответ	Источник
Выберите один правильный ответ			
1.	<p>В ГЛАССПЕРЛЕНОВОМ СТЕРИЛИЗАТОРЕ СТЕРИЛИЗУЮТ:</p> <p>а) стоматологические зеркала б) боры, эндодонтический инструментарий в) вату г) белье</p> <p>оттиски</p>	Б)	№2, стр.38-45

2.	ОЧАГИ ГНОЙНОЙ ИНФИЛЬТРАЦИИ И ГНОЙНОЕ РАСПЛАВЛЕНИЕ КОСТНОГО МОЗГА НАБЛЮДАЮТСЯ ПРИ ОСТЕОМИЕЛИТЕ: А) в острой стадий Б) в подострой стадии В) хроническом с преобладанием деструктивных процессов Г) хроническом с преобладанием продуктивных, гиперпластических процессов Д) после секвестрэктомии	А) в острой стадий	№5, стр.511
Выберите несколько правильных ответов			
1.	ПРИ ПОДВИЖНОСТИ ЗУБА II СТЕПЕНИ ОТМЕЧАЕТСЯ ЕГО СМЕЩЕНИЕ 1) в вестибуло-оральном направлении 2) в вестибулярном направлении 3) в медиодистальном направлении	1) в вестибуло-оральном направлении 3) в медиодистальном направлении	№5 358
2.	Ребенок 6 лет. Врачом-стоматологом диагностирован Язвенно-некротический гингивит. Назначьте лечение. А) консультация эндокринолога Б) антисептическая В) гигиеническое обучение Г) антибактериальная обработка десны Д) обработка протеолитическими ферментами для расщепления некроза	Б) антисептическая Г) антибактериальная обработка десны Д) обработка протеолитическими ферментами для расщепления некроза	№5, стр.664-665
Установите последовательность/Сопоставьте понятия			
1.	Показатель при проведении ЭОД при хроническом фиброзном пульпите соответствует Показатель при проведении ЭОД при хроническом гангренозном пульпите соответствует	40-60 мкА 70-80 мкА	№5, стр.306-325

Задания открытого типа

Ситуационные задачи/кейсы

№	Содержание задания	Правильный ответ	Источник
1.	Пациентка С., 27 лет, жалуется на	Хирургическое	№5, стр.564

	<p>появление припухлости под нижней челюстью справа во время еды. <i>Анамнез:</i> три дня назад во время каждого приема пищи стала появляться припухлость под нижней челюстью справа. После еды она постепенно уменьшается и через 15-30 минут исчезает. <i>Объективно:</i> конфигурация лица не изменена. Правая поднижнечелюстная слюнная железа по сравнению с левой немного увеличена, имеет мягко-эластичную консистенцию. При массировании железы из ее протока выделяется небольшое количество прозрачного секрета. При бимануальной пальпации по ходу протока в передней трети определяется округлое, плотное, безболезненное образование около 4 мм в диаметре. Какова методика лечения больной?</p>	<p>лечение: удаление камня из передней трети протока поднижнечелюстной слюнной железы.</p>	
<p>2.</p>	<p>Ситуация На приём в поликлинику обратился мужчина 42 лет.</p> <p>Жалобы на</p> <p>затрудненное пережевывание пищи,</p> <p>разрушение коронковых частей зубов 2.6 и 4.6.</p> <p>Анамнез заболевания Зубы 2.6 и 4.6 - лечены по поводу неосложненного кариеса около 10 лет назад. Были восстановлены пломбами. Отлом коронковой части зуба 2.6 вместе с пломбой произошел 1 день назад. Отлом коронковой части зуба 4.6 произошел 10 дней назад. Последний раз у врача стоматолога был 3 месяца назад на профилактическом осмотре.</p> <p>Анамнез жизни Гипертоническая болезнь 2 ст.</p> <p>Аллергические реакции на лидокаин.</p> <p>Гепатиты, ВИЧ - отрицает.</p> <p>Объективный статус Внешний осмотр: конфигурация лица не нарушена. Регионарные лимфатические узлы не пальпируются. Осмотр полости рта.</p> <p>Слизистая оболочка рта бледно-розового цвета, умеренно увлажнена.</p>	<p>3 одновременное; из пластмассы</p>	<p>№5 181</p>

	<p>Прикус: ортогнатический.</p> <p>При осмотре полости рта наблюдается дефект коронковых частей зубов 2.6 и 4.6, (0,6-0,8 по Милликевичу), 1 класс по Блэку. При зондировании кариозных полостей определяются кратковременная болезненность. Перкуссия зубов безболезненна.</p> <p>Для создания комфортного состояния для пациента и предотвращения травмы пародонта и смещения нижней челюсти на период изготовления искусственных коронок необходимо _____ изготовление временных коронок _____ на 2.6 и 4.6 зубы</p> <p>1 одновременное; цельнолитых</p> <p>2 поочередное; из пластмассы</p> <p>3 одновременное; из пластмассы</p> <p>4 поочередное; цельнолитых</p>		
3.	<p>Ребёнок 6 лет жалуется на боли в зубах от горячего, холодного; кровоточивость дёсен. В анамнезе: со слов родителей зубы прорезались в срок, нормальной величины и формы, но с изменённым цветом эмали. Вскоре после прорезывания эмаль начала скалываться. При осмотре: эмаль всех зубов водянисто-серого цвета, имеет сколы; обнажённый дентин с перламутровым блеском, со сколами, через него на отдельных зубах просвечивают контуры полости зуба.</p> <p>Поставьте диагноз:</p> <p>А) синдром Стентона-Капдепона Б) несовершенный амелогенез В) Несовершенный дентиногенез Г) Дисплазия дентина</p>	А) синдром Стентона-Капдепона	№5, стр.277-286
4.	<p>Ситуация</p> <p>В отделение терапевтической стоматологии обратился пациент 27 лет.</p> <p>Жалобы на</p> <p>болезненность при воздействии любых видов раздражителей и кровоточивость десны;</p> <p>неприятный запах изо рта.</p> <p>Анамнез заболевания</p>	I Язвенный гингивит	№5, стр.360-368

	<p>Кровоточивость десны, дискомфорт при чистке зубов периодически отмечал в течение двух лет.</p> <p>Анамнез жизни Работает прорабом на стройке.</p> <p>Сопутствующие заболевания: частые простудные заболевания; гипертоническая болезнь.</p> <p>Вредные привычки: курение.</p> <p>Аллергические реакции: отрицает.</p> <p>Наличие инфекционных заболеваний (ВИЧ, сифилис, гепатит) отрицает.</p> <p>Объективный статус Внешний осмотр: состояние удовлетворительное, регионарные лимфатические узлы увеличены, болезненные при пальпации, подвижные, не спаянные с окружающими тканями.</p> <p>Осмотр полости рта. Состояние слизистой оболочки рта, десны, альвеолярных отростков и нёба: десна кровоточит при зондировании, валикообразно утолщена. Прикус: ортогнатический. Гигиена полости рта неудовлетворительная Предполагаемым основным диагнозом является</p> <p>Язвенный гингивит</p> <p>Лейкоплакия идиопатическая</p> <p>Десквамативный гингивит</p> <p>Острый стрептококковый гингивостоматит</p>		
5.	<p>Пациентка С., 27 лет, жалуется на появление припухлости под нижней челюстью справа во время еды.</p> <p><i>Анамнез:</i> три дня назад во время каждого приема пищи стала появляться припухлость под нижней челюстью справа. После еды она постепенно уменьшается и через 15-30 минут исчезает.</p> <p><i>Объективно:</i> конфигурация лица не изменена. Правая поднижнечелюстная слюнная железа по сравнению с левой немного</p>	Трудоспособен.	№5, стр.564

	<p>увеличена, имеет мягко-эластичную консистенцию. При массировании железы из ее протока выделяется небольшое количество прозрачного секрета. При бимануальной пальпации по ходу протока в передней трети определяется округлое, плотное, безболезненное образование около 4 мм в диаметре. Установите трудоспособность.</p>		
--	---	--	--

Вопросы с развёрнутым ответом

№	Содержание задания	Правильный ответ	Источник
1.	внутриротовая рентгенография	Рентгеновское исследование с приемником изображения (пленкой, пластиной), располагаемым в полости рта	№5 108
2.	Травма зуба-это	нарушение анатомической целостности зуба или окружающих его тканей, с изменением положения зуба в зубном ряду. Наиболее часто она встречается именно в детском возрасте, что объясняется особенностями поведения детей и их образом жизни.	№5, стр.297-306
3.	В зависимости от локализации патологического процесса в периодонте различают:	- апикальный (верхушечный) периодонтит, при котором воспаление развивается между верхушкой корня зуба и стенкой альвеолы; - маргинальный (краевой) - воспаление начинается с края десны.	№5, стр. 338-352
4.	Остеоинтеграция - это	Прямая структурная и функциональная связь между высокодифференцированной живой костью и	№5, стр. 854

		поверхностью опорного имплантата, выявляемая на уровне световой микроскопии	
5.	огнеупорная модель	Позитивное воспроизведение мастер-модели из формовочного материала для литья по выплавляемой модели	№14 32

ОПК-10 Способен участвовать в оказании неотложной медицинской помощи при состояниях, требующих срочного медицинского вмешательства

Результаты освоения ОП (компетенции)	Результаты обучения по дисциплине
	Уметь
ОПК-10 Способен участвовать в оказании неотложной медицинской помощи при состояниях, требующих срочного медицинского вмешательства	Интерпретировать результаты оценки стоматологического статуса для постановки диагноза, Интерпретировать клинические признаки стоматологических заболеваний с учетом МКБ-10,

Задания закрытого типа

№	Содержание задания	Правильный ответ	Источник
Выберите один правильный ответ			
1.	<p>Препарирование молочных зубов показано при:</p> <p>а) кариесе в стадии пятна при быстротекущем кариесе</p> <p>б) поверхностном кариесе</p> <p>в) среднем кариесе</p> <p>г) кариес в стадии пятна при медленнотекущем кариесе</p> <p>д) любой форме кариеса</p>	в) среднем кариесе	№5, стр 243-276
2.	<p>В ГЛАССПЕРЛЕНОВОМ СТЕРИЛИЗАТОРЕ СТЕРИЛИЗАЦИЯ ИНСТРУМЕНТОВ ПРОВОДИТСЯ:</p> <p>а) горячим паром</p> <p>б) сухим теплом</p> <p>в) облучением</p> <p>г) нагретыми стерильными шариками</p>	Г)	№2, стр.38-45

	д) раствором глутаральдегида		
	Выберите несколько правильных ответов		
1.	Приступая к сердечно-легочной реанимации необходимо: а) убедиться в отсутствии опасности для себя и пострадавшего; б) осторожно встряхнуть пострадавшего за плечи; в) громко обратиться к нему: «Вам нужна помощь?»; г) призвать на помощь «Помогите, человеку плохо!»	А, Б, В, Г	№1 , стр. 106
2.	К НЕСПЕЦИФИЧЕСКИМ ФАКТОРАМ АЛЛЕРГИЗАЦИИ ОРГАНИЗМА ПРИ ПОЛЬЗОВАНИИ СЪЕМНЫМИ ПЛАСТИНОЧНЫМИ ПРОТЕЗАМИ МОЖНО ОТНЕСТИ СЛЕДУЮЩИЕ 1) нарушение теплообмена (повышение температуры под протезом) 2) механическая травма 3) несоответствие протеза протезному ложу 4) изменение рН слюны 5) процессы истирания	1) нарушение теплообмена (повышение температуры под протезом) 2) механическая травма 3) несоответствие протеза протезному ложу 4) изменение рН слюны 5) процессы истирания	№5 728
	Установите последовательность/Сопоставьте понятия		
1.	Корень в стадии несформированной верхушки на рентгенограмме проецируется: Корень в стадии незакрытой верхушки на рентгенограмме проецируется:	Б) короче нормальной длины, корневой канал широкий, расширяющийся у верхушки корня А) нормальной длины, с заостренной верхушкой, апикальное отверстие широкое	№5, стр.354-358

Задания открытого типа

Ситуационные задачи/кейсы

№	Содержание задания	Правильный ответ	Источник
---	--------------------	------------------	----------

1.	<p>Ситуация в отделение терапевтической стоматологии обратился пациент 27 лет.</p> <p>Жалобы на болезненность при воздействии любых видов раздражителей и кровоточивость десны;</p> <p>неприятный запах изо рта.</p> <p>Анамнез заболевания Кровоточивость десны, дискомфорт при чистке зубов периодически отмечал в течение двух лет.</p> <p>Анамнез жизни Работает прорабом на стройке.</p> <p>Сопутствующие заболевания: частые простудные заболевания; гипертоническая болезнь.</p> <p>Вредные привычки: курение.</p> <p>Аллергические реакции: отрицает.</p> <p>Наличие инфекционных заболеваний (ВИЧ, сифилис, гепатит) отрицает.</p> <p>Объективный статус Внешний осмотр: состояние удовлетворительное, регионарные лимфатические узлы увеличены, болезненные при пальпации, подвижные, не спаянные с окружающими тканями.</p> <p>Осмотр полости рта. Состояние слизистой оболочки рта, десны, альвеолярных отростков и нёба: десна кровоточит при зондировании, валикообразно утолщена. Прикус: ортогнатический. Гигиена полости рта неудовлетворительная Дифференциальная диагностика проводится с</p> <p>эпулисом</p> <p>ящуром</p> <p>лейкозом</p> <p>пародонтозом</p>	3 лейкозом	№5, стр.360-368
2.	Больной, 27 лет, доставлен с жалобами на сильные боли в	Предварительный диагноз: острый	№5 , стр. 511

	<p>подбородочной области, начавшиеся утром и сопровождавшиеся потрясающим ознобом, подъемом температуры тела до 40,00С. При поступлении: температура тела 39,50С. Состояние тяжелое. Отек мягких тканей нижней губы и подбородочной области. Кожа этой области в цвете не изменена, собирается в складку. Пальпация безболезненна. Подчелюстные лимфоузлы увеличены с обеих сторон, пальпация их болезненна. В полости рта имеется коллатеральный отек околочелюстных мягких тканей с язычной и вестибулярной сторон альвеолярной части в переднем отделе нижней челюсти. На слизистой оболочке красной каймы нижней губы справа имеется образование округлой формы, выступающее над красной каймой, синюшного цвета, мягкое, безболезненное. Больного не беспокоит, отмечает медленный рост образования.</p> <p>Поставьте предварительный диагноз.</p>	<p>одонтогенный остеомиелит нижней челюсти подбородочной области.</p>	
3.	<p>Ситуация На приём в поликлинику обратился мужчина 42 лет.</p> <p>Жалобы на затрудненное пережевывание пищи, разрушение коронковых частей зубов 2.6 и 4.6.</p> <p>Анамнез заболевания Зубы 2.6 и 4.6 - лечены по поводу неосложненного кариеса около 10 лет назад. Были восстановлены пломбами. Отлом коронковой части зуба 2.6 вместе с пломбой произошел 1 день назад. Отлом коронковой части зуба 4.6 произошел 10 дней назад. Последний раз у врача стоматолога был 3 месяца назад на профилактическом осмотре.</p> <p>Анамнез жизни Гипертоническая болезнь 2 ст.</p> <p>Аллергические реакции на лидокаин.</p> <p>Гепатиты, ВИЧ - отрицает.</p>	3 кругового конуса	№5 395

	<p>Объективный статус</p> <p>Внешний осмотр: конфигурация лица не нарушена. Регионарные лимфатические узлы не пальпируются. Осмотр полости рта.</p> <p>Слизистая оболочка рта бледно-розового цвета, умеренно увлажнена.</p> <p>Прикус: ортогнатический.</p> <p>При осмотре полости рта наблюдается дефект коронковых частей зубов 2.6 и 4.6, (0,6-0,8 по Милликевичу), 1 класс по Блэку. При зондировании кариозных полостей определяются кратковременная болезненность. Перкуссия зубов безболезненна.</p> <p>В данной клинической ситуации при препарировании зуба под цельнолитую коронку, боковые стенки должны иметь форму</p> <p>1 цилиндра</p> <p>2 усеченной пирамиды</p> <p>3 кругового конуса</p> <p>4 пирамиды</p>		
4.	<p>В карте развития ребёнка 10 лет мужского пола несколькими врачами-специалистами в различное время сделаны записи, из которых следует, что у ребёнка окостенение родничков было к 1,5 годам, наблюдалась задержка роста; страдает глухотой; окраска склер – голубая, выпуклый лоб; был перелом ключицы.</p> <p>Скажите, что запишет врач-стоматолог в амбулаторной карте после осмотра этого ребёнка?</p> <p>А) При осмотре полости рта - молочные и постоянные зубы обычной формы и величины. Окраска эмали - от серой до сине-серой или желтовато-коричневой, отмечается патологическая стираемость эмали, более выраженная на временных зубах.</p> <p>Б) При осмотре полости рта выявлена пигментация эмали на всех группах зубов, на фоне которой видны участки отсутствия эмали – эрозии. Эмаль по краям эрозий пигментирована, имеет меловидную</p>	<p>А) При осмотре полости рта - молочные и постоянные зубы обычной формы и величины. Окраска эмали - от серой до сине-серой или желтовато-коричневой, отмечается патологическая стираемость эмали, более выраженная на временных зубах.</p>	№5, стр.277-286

	окраску, лишена блеска, хрупкая, легко скалывается, образуя дополнительные полости разной формы, величины и глубины, края и дно которых шероховаты.		
5.	<p>Ситуация На прием к врачу-стоматологу-терапевту обратился пациент Б., 47 лет.</p> <p>Жалобы на наличие новообразования в области переходной складки верхних фронтальных зубов, потемнение коронки 2.1 зуба.</p> <p>Анамнез заболевания На приеме у врача-стоматолога был более 3 лет назад.</p> <p>Зуб 2.1 ранее был лечен эндодонтически по поводу острого пульпита.</p> <p>Анамнез жизни Считает себя практически здоровым.</p> <p>Наследственность: неотягощена.</p> <p>Аллергоанамнез неотягощен.</p> <p>ВИЧ, гепатит, сифилис отрицает.</p> <p>Объективный статус Состояние удовлетворительное.</p> <p>Внешний осмотр: конфигурация лица не изменена, подчелюстные лимфоузлы не увеличены, при пальпации безболезненны.</p> <p>Височно-нижнечелюстной сустав без патологических изменений. Открывание рта свободное, 4-5 см.</p> <p>Осмотр полости рта. Слизистая оболочка полости рта бледно-розового цвета, умеренно увлажнена. В проекции корня зуба 2.1 в области переходной складки определяется устье свищевого хода. Прикус: ортогнатический.</p> <p>Локальный статус: 1.1 зуб – коронка зуба изменена в цвете, имеет оттенок серого цвета. На слизистой оболочке в области корня определяется свищевой ход. Пальпация болезненна. Перкуссия Отмечается болезненность при вертикальной перкуссии зуба.</p> <p>Электроодонтометрия</p>	<p>перкуссия</p> <p>электроодонтометрия</p>	№5, стр.338-352

	<p>Определяется снижение порога возбудимости до 200 мкА. К методам обследования, обязательным для постановки диагноза в данной клинической ситуации, относятся (выберите 2)</p> <p>реография</p> <p>окрашивание раствором Шиллера - Писарева</p> <p>окрашивание раствором метиленового синего 2%</p> <p>перкуссия</p> <p>электроодонтометрия</p>		
--	--	--	--

Вопросы с развёрнутым ответом

№	Содержание задания	Правильный ответ	Источник
1.	Реабилитация – это:	координированное применение медицинских, социальных, педагогических и профессиональных мероприятий в целях подготовки индивидуума на оптимум трудоспособности	№ 1, стр.777
2.	макродонтия	Генетический дефект, приведший к формированию аномально длинных или крупных зубов	№5 459
3.	Периодонтит у детей — это	воспаление вокруг зубного корня, которое сопровождается	№5, стр. 352-354

		разрушением околоверхушечной костной ткани.	
4.	Классификация периодонтитов: I. По этиопатогенезу: 1. _____ 2. _____ Охарактеризуйте различия	1. Инфекционные а. Интрадентальные б. Ретродентальные (ретроградный, гематогенный, лимфагенный) 2. Неинфекционные а. Травматические б. Токсические в. Аллергические г. Медикаментозные	№5, стр.338-352
5.	Барьерная функция пародонта обеспечивается:	тургором десны, состоянием мукополисахаридов, особенностями строения и функции десневой бороздки, антибактериальной функцией слюны за счет лизосоима, наличием тучных клеток	№ 5, стр.3 68

ОПК-10 Способен участвовать в оказании неотложной медицинской помощи при состояниях, требующих срочного медицинского вмешательства

Результаты освоения ОП (компетенции)	Результаты обучения по дисциплине
	Владеть
ОПК-10 Способен участвовать в оказании неотложной медицинской помощи при состояниях, требующих срочного медицинского вмешательства	Дифференциальной диагностикой основных стоматологических заболеваний, Методикой сбора анамнеза, в том числе аллергологического,

Задания закрытого типа

№	Содержание задания	Правильный ответ	Источник
Выберите один правильный ответ			
1.	Для диагностики нарушенного носового дыхания используют А) пробу с глотком воды Б) электромиографию В) ринопневмометрию	А) пробу с глотком воды	№1 , стр.375-401

	Г) электрокардиографию		
2.	При лечении кариеса временных моляров можно без прокладки применять: а) амальгаму б) силидонт в) стеклоиономерные цементы г) композитные материалы д) силиции	в) стеклоиономерные цементы	№5, стр 243-276
Выберите несколько правильных ответов			
1.	Классификация периодонтитов: По течению и клинικο-морфологической картине: (выберите 2) 1. Острый периодонтит: а) серозный (ограниченный и разлитой), б) гнойный (ограниченный и разлитой). в) фиброзный г) гангренозный д) острый диффузный	а) серозный (ограниченный и разлитой), б) гнойный (ограниченный и разлитой).	№5, стр.338-352
2.	Для пресинкопального состояния характерно: а) резкая слабость; б) потемнение в глазах; в) потливость;	А, Б, В,	№1 , стр. 106
Установите последовательность/Сопоставьте понятия			
1.	ВИД ПРИКУСА 1) прямой 2) ортогнатический 3) прогенический ФОРМА СТИРАЕМОСТИ а) смешанная б) вертикальная в) горизонтальная	1 в, 2 а, 3 б	№5 9

Задания открытого типа

Ситуационные задачи/кейсы

№	Содержание задания	Правильный ответ	Источник
1.	<p>Ребёнку 11 лет врач поставил диагноз: флюороз, эрозивная форма. Из анамнеза: ребёнок родился и вырос в местности с повышенным содержанием фтора в питьевой воде. При осмотре полости рта выявлена пигментация эмали на всех группах зубов, на фоне которой видны участки отсутствия эмали – эрозии. Эмаль по краям эрозий пигментирована, имеет меловидную окраску, лишена блеска, хрупкая, легко скалывается, образуя дополнительные полости разной формы, величины и глубины, края и дно которых шероховаты.</p> <p>Проведите дифференциальную диагностику данной формы флюороза.</p> <p>А) Несовершенный амелогенез, гипоплазия Б) Кариес, гиперплазия эмали В) Синдром Стентона-Капдепона</p>	А) Несовершенный амелогенез, гипоплазия	№5, стр.277-286
2.	<p>На приём к врачу-стоматологу обратился пациент 56 лет.</p> <p>Жалобы на кровоточивость десен при чистке зубов, подвижность зубов, неприятный запах из полости рта.</p> <p>Анамнез заболевания</p> <p>Впервые жалобы появились более 10 лет назад, к врачу-стоматологу не обращался. Месяц назад обратил внимание на подвижность зубов.</p> <p>Анамнез жизни</p> <p>Перенесенные заболевания: ОРВИ, детские болезни.</p> <p>Наследственность: неотягощена.</p> <p>Аллергологический анамнез не отягощен.</p> <p>Вредные привычки отрицает.</p> <p>Туберкулез, гепатит, ВИЧ отрицает.</p> <p>Объективный статус</p> <p>Конфигурация лица не изменена, открывание рта в полном объеме, регионарные лимфатические узлы не пальпируются, безболезненны при пальпации.</p> <p>При осмотре полости рта: гигиена неудовлетворительная, индекс Силнес-Лое 3,0. Слизистая оболочка десны цианотичная, пастозная, кровоточит при зондировании, индекс кровоточивости Мюллемана 2,6. Пальпация переходной складки безболезненна. Твердые и мягкие над- и</p>	ортопантомографию	№5, стр.368-379

	<p>поддесневые зубные отложения диагностируются в области всех зубов.</p> <p>Результаты обследования</p> <p>Определение индекса кровоточивости десны Мюллемана в модификации Коуэлла</p> <p>При зондировании пародонтальным зондом возникает кровоточивость.</p> <p>Определение подвижности зубов по Миллеру в модификации Флезара</p> <p>Определяется подвижность 3.1, 3.2 и 4.1 зубов III степени и подвижность I степени остальных зубов.</p> <p>Результаты дополнительного метода обследования</p> <p>Ортопантомография</p> <p>На ортопантомограмме наблюдается деструкция костной ткани в области межальвеолярных перегородок более чем на 1/2 длины корней зубов, отсутствие замыкательной кортикальной пластинки альвеолярных отростков челюстей.</p> <p>К дополнительному методу обследования, необходимому для постановки диагноза пациенту, относят:</p> <p>электроодонтометрию</p> <p>контрастную рентгенографию</p> <p>определение количества и качества десневой жидкости</p> <p>ортопантомографию</p>		
3.	<p>Больной, 27 лет, доставлен с жалобами на сильные боли в подбородочной области, начавшиеся утром и сопровождавшиеся потрясающим ознобом, подъемом температуры тела до 40,00С. При поступлении: температура тела 39,50С. Состояние тяжелое. Отек мягких тканей нижней губы и подбородочной области. Кожа этой области в цвете не изменена, собирается в складку. Пальпация безболезненна. Подчелюстные лимфоузлы увеличены с обеих сторон, пальпация их болезненна. В полости рта имеется коллатеральный отек окологлазничных мягких тканей</p>	<p>Для постановки окончательного диагноза надо определить состояние зубов в очаге воспаления: болезненность при перкуссии, подвижность, наличие кариозных полостей, состояние окологлазничных мягких тканей в области верхней челюсти слева, цвет, при пальпации следует определить наличие</p>	№5 , стр. 511

	<p>с язычной и вестибулярной сторон альвеолярной части в переднем отделе нижней челюсти. На слизистой оболочке красной каймы нижней губы справа имеется образование округлой формы, выступающее над красной каймой, синюшного цвета, мягкое, безболезненное. Больного не беспокоит, отмечает медленный рост образования.</p> <p>Какие дополнительные сведения необходимы для постановки окончательного диагноза?</p>	<p>болезненности и участков флюктуации, общий анализ крови и мочи.</p>	
4.	<p>Ситуация Пациент Р. 40 лет, обратился в ортопедическое отделение стоматологической поликлиники.</p> <p>Жалобы на задержку пищи между зубами 4.6 и 4.5, болезненность зуба 4.6 при накусывании.</p> <p>Анамнез заболевания Более двух лет назад зуб 4.6 лечен по поводу пульпита, около месяца назад во время приема пищи и при накусывании на зуб появились боли.</p> <p>Анамнез жизни Не курит, алкоголем не злоупотребляет.</p> <p>Профессиональных вредностей не имеет.</p> <p>Хронические заболевания отрицает.</p> <p>Аллергические реакции отрицает.</p> <p>Объективный статус Внешний осмотр: состояние удовлетворительное.</p> <p>Конфигурация лица не изменена. Кожные покровы чистые. Открывание рта свободное, в полном объеме. Регионарные лимфоузлы не увеличены, безболезненные, мягко-эластичной консистенции, не спаяны с окружающими тканями.</p> <p>Локальный статус: на жевательной поверхности зуба 4.6 пломба средних размеров, реакция на температурные раздражители безболезненная. Слизистая оболочка переходной складки в области корней розовая, умеренно увлажнена. Рот санирован.</p>	3 прицельная внутриротовая контактная рентгенография	№5 48

	<p>В данном клиническом случае пациенту рекомендован вид рентгеновской визуализации</p> <p>1 телерентгенография (ТРГ) в боковой проекции</p> <p>2 обзорная рентгенография черепа в носоподбородочной проекции</p> <p>3 прицельная внутриротовая контактная рентгенография</p> <p>4 рентгенография придаточных пазух носа</p>		
5.	<p>В амбулаторной стоматологической карте ребёнка 8 лет записано: центральные резцы верхней челюсти имеют отвёрткообразную форму.</p> <p>Назовите диагноз, который поставил стоматолог.</p> <p>А) зубы Фурнье. Б) Зубы Гетчинсона В) Зубы Пфлюгера</p>	А) зубы Фурнье.	№5, стр.276-277

Вопросы с развёрнутым ответом

№	Содержание задания	Правильный ответ	Источник
1.	Медикаментозный периодонтит- это	Медикаментозные - возникают от применения сильнодействующих дезинфицирующих веществ: мышьяка, формалина, антиформина, применяемых для лечения пульпитов и самих периодонтитов. К ним относится мышьяковистый периодонтит.	№5, стр.338-352
2.	К методам функциональной диагностики, используемые в пародонтологии относятся:	реопародонтография, остеометрия, полярография, биомикроскопия	№ 5, стр.3 68
3.	мастер-модель	Модель, отлитая по оттиску	№5 48

		естественных тканей после оценки, препарирования или лечения этих тканей, повторяющая их форму, для оптимальной клинической службы зубных реставраций или ортодонтических аппаратов, изготовленных путем использования этой модели	
4.	Жалобы при остром периодонтите у детей	При остром периодонтите ребенок жалуется на постоянную четко локализованную боль, которая усиливается при прикусывании или прикосновении к пораженному зубу. Некоторые дети отмечают ощущение внезапно «выросшего» зуба, который мешает во рту. Десна становится красной и отечной. Также родители могут заметить увеличение подчелюстных и подбородочных лимфоузлов.	№5, стр.352-354
5.	Неинфекционные периодонтиты возникают в результате _____	острой (удар, обработка коронки зуба под искусственную коронку) или хронической травмы (перегрузка при избытке пломбы или возвышающаяся искусственная коронка - при протезировании) – это травматические периодонтиты.	№5, стр.338-352

ПК-1 Готовность к определению тактики ведения, ведению и лечению пациентов, нуждающихся стоматологической помощи

Результаты освоения ОП (компетенции)	Результаты обучения по дисциплине
	Знать

ПК-1 Готовность к определению тактики ведения, ведению и лечению пациентов, нуждающихся стоматологической помощи	Возрастные особенности строения ЧЛЮ пациентов стоматологического профиля, Виды и показания к лечению стоматологических заболеваний.
--	---

Задания закрытого типа

№	Содержание задания	Правильный ответ	Источник
Выберите один правильный ответ			
1.	Заболевание пародонта, протекающее без нарушения целостности зубодесневого прикрепления А) пародонтит Б) гингивит В) пародонтоз Г) пародонтома	Б) гингивит	№5 , стр. 360
2.	При применении вакуумного литья: 1. сплав заполняет форму под действием центробежных сил 2. отрицательное давление через поры упаковочной массы втягивает сплав 3. сильный поток воздуха вгоняет сплав в форму	2. отрицательное давление через поры упаковочной массы втягивает сплав	№5 168
Выберите несколько правильных ответов			
1.	Перечислите особенности клинического течения острого пульпита молочных зубах. А) Боли по ходу тройничного нерва Б) Вариабельность клинической картины с рассасыванием корня зуба В)Короткая стадия очагового пульпита Г) быстрое распространение в корневую часть пульпы	В)Короткая стадия очагового пульпита Г)быстрое распространение в корневую часть пульпы	№5, стр.325-334
2.	По этиопатогенезу периодонтиты неинфекционные различаются: а. Ретроградные б. Токсические в. Аллергические г. Медикаментозные д. Лимфагенные е. Травматические	б. Токсические в. Аллергические г. Медикаментозные е. Травматические	№5, стр.338-352
Установите последовательность/Сопоставьте понятия			
1.	1. Наиболее частой причиной обморока у молодых является: 2. Наиболее частой причиной	1А 2Б	№ 1 , стр. 106

	<p>обморока у пожилых является:</p> <p>А) нарушения ритма и проводимости сердца;</p> <p>Б) нарушение нервной регуляции сосудистого тонуса</p>		
--	---	--	--

Задания открытого типа

Ситуационные задачи/кейсы

№	Содержание задания	Правильный ответ	Источник
1.	<p>Ситуация Пациент Р. 40 лет, обратился в ортопедическое отделение стоматологической поликлиники.</p> <p>Жалобы на задержку пищи между зубами 4.6 и 4.5, болезненность зуба 4.6 при накусывании.</p> <p>Анамнез заболевания Более двух лет назад зуб 4.6 лечен по поводу пульпита, около месяца назад во время приема пищи и при накусывании на зуб появились боли.</p> <p>Анамнез жизни Не курит, алкоголем не злоупотребляет. Профессиональных вредностей не имеет. Хронические заболевания отрицает. Аллергические реакции отрицает.</p> <p>Объективный статус Внешний осмотр: состояние удовлетворительное.</p> <p>Конфигурация лица не изменена. Кожные покровы чистые. Открывание рта свободное, в полном объеме. Регионарные лимфоузлы не увеличены, безболезненные, мягко-эластичной консистенции, не спаяны с окружающими тканями.</p> <p>Локальный статус: на жевательной поверхности зуба 4.6 пломба средних размеров, реакция на температурные раздражители безболезненная. Слизистая оболочка переходной складки в области корней розовая, умеренно увлажнена. Рот санирован.</p> <p>1</p>	<p>4 Хронический апикальный периодонтит зуба 4.6</p>	№5 358

	<p>Эксфолиация зубов вследствие системных нарушений</p> <p>2 Изменение зубов и их опорного аппарата неуточненное</p> <p>3 Повышенное стирание зубов</p> <p>4 Хронический апикальный периодонтит зуба</p> <p>4.6</p>		
2.	<p>Ребенок 7 лет. Жалобы на сильные самопроизвольные боли в области верхнего левого временного клыка. Появились боли 2 дня назад. Родители отмечают плохой сон и аппетит ребенка.</p> <p>Объективно: Конфигурация лица изменена за счет отека мягких тканей левой щечной области, кожные покровы чистые, региональные лимфатические узлы не пальпируются. Слизистая оболочка в области 63 зуба отечна и гиперемирована. Открывание рта в неполном объеме. Слюна вязкая. На дистальной поверхности 63 зуба глубокая кариозная полость, с полостью зуба не сообщается. Зондирование полости и перкуссия зуба болезненны.</p> <p>Поставьте предварительный диагноз:</p> <p>А) Острый диффузный пульпит Б) Хронический фиброзный пульпит В) Обострение хронического пульпита</p>	А) Острый диффузный пульпит	№5, стр.325-334
3.	<p>На приём к врачу-стоматологу обратился пациент 56 лет.</p> <p>Жалобы на кровоточивость десен при чистке зубов, подвижность зубов, неприятный запах из полости рта.</p> <p>Анамнез заболевания</p> <p>Впервые жалобы появились более 10 лет назад, к врачу-стоматологу не обращался. Месяц назад обратил внимание на подвижность зубов.</p> <p>Анамнез жизни</p> <p>Перенесенные заболевания: ОРВИ, детские болезни.</p> <p>Наследственность: не отягощена.</p> <p>Аллергологический анамнез не отягощен.</p> <p>Вредные привычки отрицает.</p> <p>Туберкулез, гепатит, ВИЧ отрицает.</p>	Хронический пародонтит генерализованный	№5, стр.368-379

	<p>Объективный статус</p> <p>Конфигурация лица не изменена, открывание рта в полном объеме, регионарные лимфатические узлы не пальпируются, безболезненны при пальпации.</p> <p>При осмотре полости рта: гигиена неудовлетворительная, индекс Силнес-Лое 3,0. Слизистая оболочка десны цианотичная, пастозная, кровоточит при зондировании, индекс кровоточивости Мюллемана 2,6. Пальпация переходной складки безболезненна. Твердые и мягкие над- и поддесневые зубные отложения диагностируются в области всех зубов.</p> <p>Результаты обследования</p> <p>Определение индекса кровоточивости десны Мюллемана в модификации Коуэлла</p> <p>При зондировании пародонтальным зондом возникает кровоточивость.</p> <p>Определение подвижности зубов по Миллеру в модификации Флезара</p> <p>Определяется подвижность 3.1, 3.2 и 4.1 зубов III степени и подвижность I степени остальных зубов.</p> <p>Результаты дополнительного метода обследования</p> <p>Ортопантомография</p> <p>На ортопантомограмме наблюдается деструкция костной ткани в области межальвеолярных перегородок более чем на 1/2 длины корней зубов, отсутствие замыкательной кортикальной пластинки альвеолярных отростков челюстей.</p> <p>Основным диагнозом пациента является</p> <p>Хронический гингивит</p> <p>Острый гингивит</p> <p>Хронический пародонтит генерализованный</p> <p>Пародонтоз</p>		
4.	<p>Больной, 27 лет, доставлен с жалобами на сильные боли в подбородочной области, начавшиеся утром и сопровождавшиеся потрясающим ознобом, подъемом температуры тела до 40,00С. При поступлении: температура тела 39,50С. Состояние тяжелое. Отек мягких тканей нижней губы и</p>	<p>План лечения: удаление причинных разрушенных зубов в области воспаления, вскрытие абсцессов с вестибулярной и язычной сторон альвеолярного отростка нижней челюсти слева</p>	<p>№5 , стр. 511</p>

	<p>подбородочной области. Кожа этой области в цвете не изменена, собирается в складку. Пальпация безболезненна. Подчелюстные лимфоузлы увеличены с обеих сторон, пальпация их болезненна. В полости рта имеется коллатеральный отек околочелюстных мягких тканей с язычной и вестибулярной сторон альвеолярной части в переднем отделе нижней челюсти. На слизистой оболочке красной каймы нижней губы справа имеется образование округлой формы, выступающее над красной каймой, синюшного цвета, мягкое, безболезненное. Больного не беспокоит, отмечает медленный рост образования.</p> <p>Составьте план лечения.</p>	<p>и дренирование ран. Госпитализация больного. Лечение комплексное. Назначается противовоспалительная, дезинтоксикационная, дегидратационная терапии, витаминотерапия, симптоматическое лечение, терапия гипербарической оксигенацией.</p>	
5.	<p>Ситуация Пациент Р. 40 лет, обратился в ортопедическое отделение стоматологической поликлиники.</p> <p>Жалобы на задержку пищи между зубами 4.6 и 4.5, болезненность зуба 4.6 при накусывании.</p> <p>Анамнез заболевания Более двух лет назад зуб 4.6 лечен по поводу пульпита, около месяца назад во время приема пищи и при накусывании на зуб появились боли.</p> <p>Анамнез жизни Не курит, алкоголем не злоупотребляет.</p> <p>Профессиональных вредностей не имеет.</p> <p>Хронические заболевания отрицает.</p> <p>Аллергические реакции отрицает.</p> <p>Объективный статус Внешний осмотр: состояние удовлетворительное.</p> <p>Конфигурация лица не изменена. Кожные покровы чистые. Открывание рта свободное, в полном объеме. Регионарные лимфоузлы не увеличены, безболезненные, мягко-эластичной консистенции, не спаяны с окружающими тканями.</p> <p>Локальный статус: на жевательной поверхности зуба 4.6 пломба средних</p>	3 замещающую	№5 411

	<p>размеров, реакция на температурные раздражители безболезненная. Слизистая оболочка переходной складки в области корней розовая, умеренно увлажнена. Рот санирован.</p> <p>При ортопедическом лечении в данном клиническом случае протезирование должно выполнять _____ функцию</p> <p>1 эстетическую</p> <p>2 профилактическую</p> <p>3 замещающую</p> <p>4 логопедическую</p>		
--	--	--	--

Вопросы с развёрнутым ответом

№	Содержание задания	Правильный ответ	Источник
1.	Метод Боровского-Леуса.	Метод предполагает очищение зуба от налета, обработку его перекисью водорода и последовательное нанесение растворов с содержанием кальция и фтора. Чаще всего применяют фтористый натрий и глюконат кальция. Суть метода в том, что компоненты составов проникают вглубь зубной эмали, восстанавливая ее структуру.	№7, стр.14
2.	Ретроградный периодонтит-это	Инфекционные периодонтиты могут иметь разный патогенез: Ретроградный путь проникновения инфекции наблюдается при парадонтитах. Обязательное условие – наличие патологического зубодесневого кармана.	№5, стр.338-352
3.	К основным задачам амбулаторно-поликлинического этапа реабилитации относятся:	диспансерное динамическое наблюдение, проведение	№ 5, стр.3 68

		вторичной профилактики, рациональное трудоустройство пациентов и поддержание или улучшение их трудоспособности	
4.	Матрица (ортопедическая стоматология)	Часть системы замкового крепления, принимающая патрицу	№5 419
5.	Метод Боровского-Волкова.	Суть данного метода состоит в проведении аппликаций двухкомпонентного состава, включающего раствор нитрата кальция и раствор кислого фосфата аммония, в результате чего на поверхности зубной эмали и в пространствах подповерхностного слоя происходит образование брушита – вещества, являющегося источником ионов фосфора и кальция, играющих важную роль в реминерализации.	№7, стр.14-15

ПК-1 Готовность к определению тактики ведения, ведению и лечению пациентов, нуждающихся стоматологической помощи

Результаты освоения ОП (компетенции)	Результаты обучения по дисциплине
	Уметь
ПК-1 Готовность к определению тактики ведения, ведению и лечению пациентов, нуждающихся стоматологической помощи	Мотивировать к санации полости рта Планировать лечение пациентов с заболеваниями полости рта.

Задания закрытого типа

№	Содержание задания	Правильный ответ	Источник
Выберите один правильный ответ			
1.	ПОВЕРХНОСТЬ СТОМАТОЛОГИЧЕСКОЙ УСТАНОВКИ ОБРАБАТЫВАЕТСЯ	Г)	№2, стр.5-31

	<p>ДЕЗИНФИЦИРУЮЩИМ РАСТВОРОМ:</p> <p>а) один раз в день б) два раза в день в) три раза в день г) после приема каждого пациента д) пять раз в день</p>		
2.	<p>Какая киста челюсти относится к одонтогенной? А) носонебная; Б) глобуломаксиллярная; В) носоальвеолярная; Г) радикулярная</p>	Г) радикулярная	№5 , стр.511
Выберите несколько правильных ответов			
1.	<p>ОККЛЮЗИОННАЯ НАКЛАДКА РАСПОЛАГАЕТСЯ 1) в области шейки зуба 2) на режущем крае зуба 3) на межбугорковой бороздке премоляров и моляров 4) на денральном бугре клыков</p>	<p>3) на межбугорковой бороздке премоляров и моляров 4) на денральном бугре клыков</p>	№5 419
2.	<p>Назовите причины возникновения хронических кандидозов у детей: А)Имеющих вредные привычки Б)Практически здоровых дети В)Часто принимающих антибактериальные и цитостатические препараты Г)Получающих ортодонтическое лечение Д)Принимающих много углеводов</p>	<p>В)Часто принимающих антибактериальные и цитостатические препараты Д)Принимающих много углеводов</p>	№5, стр.670-673
Установите последовательность/Сопоставьте понятия			
1.	<p>Показатель при проведении ЭОД при среднем кариесе соответствует</p> <p>Показатель при проведении ЭОД при глубоком кариесе соответствует</p>	<p>2-6 мкА</p> <p>До 12 мкА</p>	№5, стр.243-275

Задания открытого типа

Ситуационные задачи/кейсы

№	Содержание задания	Правильный ответ	Источник
1.	Мужчина 27 лет обратился к	Карбункул в области	№ 5, стр. 548

	<p>врачу-стоматологу с жалобами на болезненную припухлость в области подбородка справа, недомогание.</p> <p>Из анамнеза выяснено, что последние 2 недели работал на открытом воздухе, дня 4 назад появился фурункул подбородка справа, лечился народными средствами, однако воспаление продолжало увеличиваться в размерах. Вчера вечером вернулся домой, сегодня обратился к врачу.</p> <p>Термометрия тела - 37,6°C. При внешнем осмотре лицо асимметрично за счёт припухлости в области подбородка справа, кожа над припухлостью гиперемирована. Пальпаторно определяется плотный, болезненный, буграми возвышающийся инфильтрат 4,5*4 см с чёткими границами, с несколькими гнойно-некротическими стержнями. Регионарные лимфатические узлы не пальпируются. Рот открывает свободно, 4,5 см. Слизистая оболочка рта розовая, влажная, без патологических элементов. Пальпация свода преддверия полости рта во фронтальном отделе и нижней челюсти справа безболезненна, без патологических симптомов.</p> <p>Поставьте предварительный диагноз.</p>	<p>подбородка справа.</p>	
<p>2.</p>	<p>Ситуация Пациент Р. 40 лет, обратился в ортопедическое отделение стоматологической поликлиники.</p> <p>Жалобы на задержку пищи между зубами 4.6 и 4.5, болезненность зуба 4.6 при накусывании.</p> <p>Анамнез заболевания Более двух лет назад зуб 4.6 лечен по поводу пульпита, около месяца назад во время приема пищи и при накусывании на зуб появились боли.</p> <p>Анамнез жизни Не курит, алкоголем не злоупотребляет.</p> <p>Профессиональных вредностей не имеет.</p>	<p>4 2/3</p>	<p>№5 395</p>

	<p>Хронические заболевания отрицает.</p> <p>Аллергические реакции отрицает.</p> <p>Объективный статус Внешний осмотр: состояние удовлетворительное.</p> <p>Конфигурация лица не изменена. Кожные покровы чистые. Открывание рта свободное, в полном объеме. Регионарные лимфоузлы не увеличены, безболезненные, мягко-эластичной консистенции, не спаяны с окружающими тканями.</p> <p>Локальный статус: на жевательной поверхности зуба 4.6 пломба средних размеров, реакция на температурные раздражители безболезненная. Слизистая оболочка переходной складки в области корней розовая, умеренно увлажнена. Рот санирован.</p> <p>К требованию по длине внутрикорневой части литой культевой штифтовой вкладке зуба 4.6 относят _____ длины корня зуба</p> <p>1- 3/4 2- 1/3 3- 4/5 4- 2/3</p>		
3.	<p>Ребенок 3 года. Жалоб не предъявляет. Анамнез: ребенок часто болеет простудными заболеваниями, в 2 года перенес пневмонию.</p> <p>Объективно: конфигурация лица не изменена, кожные покровы чистые, региональные лимфатические узлы не пальпируются, слизистая оболочка полости рта бледно-розового цвета. На мезиально-жевательной поверхности 54 зуба глубокая кариозная полость, выполненная размягченным дентином. После удаления дентина экскаватором полость зуба легко вскрывается, дает болезненную реакцию, появляется кровоточивость. При проверке холодной реакцией появляется боль, которая держится некоторое время после прекращения действия раздражителя</p>	А) Хронический фиброзный пульпит	№5, стр.325-334

	<p>Поставьте диагноз.</p> <p>А) Хронический фиброзный пульпит Б) Обострение хронического пульпита В) Острый диффузный пульпит</p>		
4.	<p>На приём к врачу-стоматологу обратился пациент 56 лет. Жалобы на кровоточивость десен при чистке зубов, подвижность зубов, неприятный запах из полости рта. Анамнез заболевания Впервые жалобы появились более 10 лет назад, к врачу-стоматологу не обращался. Месяц назад обратил внимание на подвижность зубов. Анамнез жизни Перенесенные заболевания: ОРВИ, детские болезни. Наследственность: не отягощена. Аллергологический анамнез не отягощен. Вредные привычки отрицает. Туберкулез, гепатит, ВИЧ отрицает. Объективный статус Конфигурация лица не изменена, открывание рта в полном объеме, регионарные лимфатические узлы не пальпируются, безболезненны при пальпации. При осмотре полости рта: гигиена неудовлетворительная, индекс Силнес-Лое 3,0. Слизистая оболочка десны цианотичная, пастозная, кровоточит при зондировании, индекс кровоточивости Мюллемана 2,6. Пальпация переходной складки безболезненна. Твердые и мягкие над- и поддесневые зубные отложения диагностируются в области всех зубов. Результаты обследования Определение индекса кровоточивости десны Мюллемана в модификации Коуэлла При зондировании пародонтальным зондом возникает кровоточивость. Определение подвижности зубов по Миллеру в модификации Флезара Определяется подвижность 3.1, 3.2 и 4.1 зубов III степени и подвижность I степени остальных зубов. Результаты дополнительного метода обследования Ортопантомография На ортопантомограмме наблюдается деструкция костной ткани в области межальвеолярных перегородок более чем на 1/2 длины корней зубов, отсутствие замыкательной кортикальной пластинки альвеолярных отростков челюстей. Поставьте диагноз.</p>	<p>Диагноз</p> <p>K05.31 Хронический пародонтит генерализованный</p> <p>кюретажа пародонтальных карманов</p>	№5, стр.368-379

	<p>Терапевтическое лечение хронического пародонтита в данной клинической ситуации начинают с</p> <p>кюретажа пародонтальных карманов</p> <p>гингивэктомии</p> <p>протезирования</p> <p>лоскутной операции</p>		
5.	<p>Мужчина 27 лет обратился к врачу-стоматологу с жалобами на болезненную припухлость в области подбородка справа, недомогание.</p> <p>Из анамнеза выяснено, что последние 2 недели работал на открытом воздухе, дня 4 назад появился фурункул подбородка справа, лечился народными средствами, однако воспаление продолжало увеличиваться в размерах. Вчера вечером вернулся домой, сегодня обратился к врачу. Термометрия тела - 37,6°C. При внешнем осмотре лицо асимметрично за счёт припухлости в области подбородка справа, кожа над припухлостью гиперемирована. Пальпаторно определяется плотный, болезненный, буграми возвышающийся инфильтрат 4,5*4 см с чёткими границами, с несколькими гнойно-некротическими стержнями. Регионарные лимфатические узлы не пальпируются. Рот открывает свободно, 4,5 см. Слизистая оболочка рта розовая, влажная, без патологических элементов. Пальпация свода преддверия полости рта во фронтальном отделе и нижней челюсти справа безболезненна, без патологических симптомов.</p> <p>Какие дополнительные методы обследования целесообразно провести?</p>	<p>Дополнительные методы обследования: ОПТГ; общие анализы крови (+ RW, ВИЧ) и мочи; биохимический анализ крови (СРП, сахар); микробиологическое исследование экссудата; рентгенограмма органов грудной клетки.</p>	№ 5, стр. 548

Вопросы с развёрнутым ответом

№	Содержание задания	Правильный ответ	Источник
1.	время смешивания стоматологических материалов	Часть времени работы со стоматологическим материалом с момента приведения в контакт различных компонентов материала и до достижения гомогенной смеси этих компонентов, если они хранились в определенных условиях, взяты в соотношении и смешаны согласно инструкции изготовителя	№5 156
2.	Классификация предметов гигиены полости рта:	1. Основные: зубная щетка. 2. Дополнительные: флосс, флоссета, флосстик, тейп, зубочистка, ершик, межзубной стимулятор, ирригатор полости рта.	№7, стр.44-49
3.	Токсические периодонтиты возникают в результате _____	Токсические периодонтиты возникают, как правило, в результате гибели или некрозе пульпы зуба токсическими веществами, содержащимися в пломбировочных материалах (без изолирующей подкладки если устанавливаются).	№5, стр.338-352
4.	Реабилитация может быть:	Медицинской, психологической, профессиональной, социальной	№1 , стр.777
5.	модель	Позитивная форма полного зубного ряда или его части, изготовленная для воспроизведения зубов и	№5 48

		поверхности мягких тканей и предназначенная для изготовления стоматологической реставрации, зубного протеза или других видов стоматологического лечения	
--	--	---	--

ПК-1 Готовность к определению тактики ведения, ведению и лечению пациентов, нуждающихся стоматологической помощи

Результаты освоения ОП (компетенции)	Результаты обучения по дисциплине
	Владеть
ПК-1 Готовность к определению тактики ведения, ведению и лечению пациентов, нуждающихся стоматологической помощи	Владеть методами и принципами ведения консервативного лечения основных стоматологических заболеваний. Оценить необходимость участия врачей смежных специальностей в комплексном лечении пациентов со стоматологической патологией.

Задания закрытого типа

№	Содержание задания	Правильный ответ	Источник
Выберите один правильный ответ			
1.	При лечении среднего кариеса временных резцов и клыков можно без прокладки применять: а) амальгаму б) силидонт в) стеклоиономерные цементы г) композитные материалы д) силиции	в) стеклоиономерные цементы	№5, стр 199-201
2.	МАКСИМАЛЬНЫЙ РАДИУС ЗАГРЯЗНЕНИЯ СТОМАТОЛОГИЧЕСКОГО КАБИНЕТА ОТ МЕСТА ЛЕЧЕНИЯ ПАЦИЕНТА СОСТАВЛЯЕТ НЕ МЕНЕЕ (МЕТРОВ): а) 0,5 б) 1,5 в) 3,0	В)	№2, стр.5-31

	г) 4,0 д) 5,0		
Выберите несколько правильных ответов			
1.	Отметьте причины смещения отломков при переломах нижней челюсти мирного и военного времени: А) направление и сила удара Б) воспалительная контрактура В) тяга жевательных мышц Г) масса отломков Д) подвижность зубов	А) направление и сила удара В) тяга жевательных мышц Г) масса отломков	№5 , стр. 572
2.	В СИСТЕМУ Ney ВХОДЯТ ОПОРНО-УДЕРЖИВАЮЩИЕ КЛАММЕРЫ 1) Аккера 2) Кеннеди 3) Джексона 4) Бонвиля 5) Аккер-Роуча 6) одноплечий обратного действия 7) круговой с двумя и более окклюзионными накладками	1) Аккера 5) Аккер-Роуча 6) одноплечий обратного действия 7) круговой с двумя и более окклюзионными накладками	№5 411
Установите последовательность/Сопоставьте понятия			
1.	Корни премоляров заканчивают свое формирование к: Корни постоянных резцов и первых моляров заканчивают свое формирование к:	А) 12 годам Б) 10 годам	№5, стр.9-15

Задания открытого типа

Ситуационные задачи/кейсы

№	Содержание задания	Правильный ответ	Источник
1.	На приём к врачу-стоматологу обратился пациент 56 лет. Жалобы на кровоточивость десен при чистке зубов, подвижность зубов, неприятный запах из полости рта.	1-2 раза в год	№5, стр.368-379

<p>Анамнез заболевания Впервые жалобы появились более 10 лет назад, к врачу-стоматологу не обращался. Месяц назад обратил внимание на подвижность зубов.</p> <p>Анамнез жизни Перенесенные заболевания: ОРВИ, детские болезни.</p> <p>Наследственность: неотягощена.</p> <p>Аллергологический анамнез не отягощен.</p> <p>Вредные привычки отрицает.</p> <p>Туберкулез, гепатит, ВИЧ отрицает.</p> <p>Объективный статус Конфигурация лица не изменена, открывание рта в полном объеме, регионарные лимфатические узлы не пальпируются, безболезненны при пальпации.</p> <p>При осмотре полости рта: гигиена неудовлетворительная, индекс Силнес-Лое 3,0. Слизистая оболочка десны цианотичная, пастозная, кровоточит при зондировании, индекс кровоточивости Мюллемана 2,6. Пальпация переходной складки безболезненна. Твердые и мягкие над- и поддесневые зубные отложения диагностируются в области всех зубов.</p> <p>Результаты обследования Определение индекса кровоточивости десны Мюллемана в модификации Коуэлла При зондировании пародонтальным зондом возникает кровоточивость.</p> <p>Определение подвижности зубов по Миллеру в модификации Флезара Определяется подвижность 3.1, 3.2 и 4.1 зубов III степени и подвижность I степени остальных зубов.</p> <p>Результаты дополнительного метода обследования Ортопантомография На ортопантограмме наблюдается деструкция костной ткани в области межальвеолярных перегородок более чем на 1/2 длины корней зубов, отсутствие замыкательной кортикальной пластинки альвеолярных отростков челюстей.</p> <p>Рентгенологический контроль на этапах диспансерного наблюдения рекомендуется осуществлять данному пациенту</p> <p>раз в 3 года</p> <p>1-2 раза в год</p> <p>раз в 5 лет</p>		
--	--	--

	4 раза в год		
2.	<p>Мужчина 27 лет обратился к врачу-стоматологу с жалобами на болезненную припухлость в области подбородка справа, недомогание.</p> <p>Из анамнеза выяснено, что последние 2 недели работал на открытом воздухе, дня 4 назад появился фурункул подбородка справа, лечился народными средствами, однако воспаление продолжало увеличиваться в размерах. Вчера вечером вернулся домой, сегодня обратился к врачу. Термометрия тела - 37,6°C. При внешнем осмотре лицо асимметрично за счёт припухлости в области подбородка справа, кожа над припухлостью гиперемирована. Пальпаторно определяется плотный, болезненный, буграми возвышающийся инфильтрат 4,5*4 см с чёткими границами, с несколькими гнойно-некротическими стержнями. Регионарные лимфатические узлы не пальпируются. Рот открывает свободно, 4,5 см. Слизистая оболочка рта розовая, влажная, без патологических элементов. Пальпация свода преддверия полости рта во фронтальном отделе и нижней челюсти справа безболезненна, без патологических симптомов.</p> <p><i>Предположите нозологии для дифференциальной диагностики.</i></p>	<p>1. Актиномикоз.</p> <p>2. Обострение хронического остеомиелита нижней челюсти.</p> <p>3. Одонтогенный абсцесс.</p> <p>4. Карбункул подбородка справа.</p> <p>Основания: несколько гнойно-некротический стержень; отсутствие симптомов болезни зубов и кости нижней челюсти; симптомы интоксикации; отсутствие патологических изменений на ОПТГ; наличие гнойной капли из одного гнойно-некротического стержня.</p>	№ 5, стр. 548
3.	<p>Ситуация</p> <p>На приём к врачу-стоматологу обратился пациент 35 лет.</p> <p>Жалобы на</p> <p>дефект твёрдых тканей в 3.4 зубе,</p> <p>кратковременные боли от температурных раздражителей</p> <p>Анамнез заболевания</p> <p>К врачу-стоматологу обращается редко, последний раз был 2 года назад.</p> <p>Боли в 3.4 зубе от термических раздражителей беспокоят в течение</p>	<p>1</p> <p>перкуссия зуба (постукивание по жевательной поверхности зуба пинцетом или ручкой зонда)</p> <p>2</p> <p>зондирование кариозной полости</p>	№5 148

	<p>заполненная размягченным дентином. После удаления дентина экскаватором полость зуба вскрыта, зондирование болезненно, реакция на холод длительная, перкуссия безболезненная.</p> <p>Поставьте диагноз.</p> <p>А) Хронический фиброзный пульпит Б) Обострение хронического пульпита В) Острый диффузный пульпит</p>		
5.	<p>Ситуация На приём к врачу-стоматологу обратился пациент Ф. 23 лет.</p> <p>Жалобы на</p> <p>длительные боли от всех видов раздражителей, ночные боли</p> <p>наличие полости в 3.7 зубе.</p> <p>Анамнез заболевания Боль в зубе появилась один день назад, к врачу не обращался.</p> <p>Зуб лечен несколько лет назад по поводу кариеса.</p> <p>Анамнез жизни Перенесённые заболевания: ОРВИ, ОРЗ, гастродуоденит.</p> <p>Наследственность: неотягощена.</p> <p>Вредные привычки: нет.</p> <p>Аллергоанамнез: неотягощен.</p> <p>Туберкулёз, гепатит, ВИЧ, сифилис отрицает.</p> <p>Объективный статус Внешний осмотр.</p> <p>Состояние: удовлетворительное.</p> <p>Конфигурация лица не изменена. Кожные покровы чистые. Открывание рта свободное, в полном объёме – 5 см. Регионарные лимфоузлы не увеличены, безболезненные, мягко-эластичной консистенции, не спаяны с окружающими тканями.</p> <p>Локальный статус: слизистая оболочки десны, альвеолярных отростков и переходной складки бледно-розовая, умеренно увлажнена.</p> <p>На жевательной поверхности 3.7 зуба старая пломба с дефектом краевого прилегания,</p>	<p>Диагноз Острый пульпит зондирование</p>	<p>№5, стр.306-325</p>

	<p>глубокая кариозная полость, реакция на температурный раздражитель резко положительная, длительная. Перкуссия отрицательная. Пальпация неизменной переходной складки безболезненна. На прицельной рентгенограмме кариозная полость прилежит к рогу пульпы, периодонт не изменен.</p> <p>Результаты инструментального метода обследования Зондирование Зондирование дна резко болезненно в одной точке.</p> <p>Результаты дополнительного метода обследования Прицельная внутриротовая контактная рентгенография Глубокая кариозная, прилежащая к рогу пульпы. Периапикальные изменения не выявляются.</p> <p>Результаты дополнительного метода обследования Электроодонтодиагностика 27 мкА. Поставьте диагноз. Инструментальным методом диагностики, необходимым в предлагаемой клинической ситуации, является</p> <p>проба Парма</p> <p>определение индекса ПМА</p> <p>определение индекса GI</p> <p>зондирование</p>		
--	---	--	--

Вопросы с развёрнутым ответом

№	Содержание задания	Правильный ответ	Источник
1.	Контактный остеогенез – это	Процесс регенерации костной ткани непосредственно на поверхности имплантата	№5, стр. 854
2.	моделировочный воск	Стоматологический воск, предназначенный для создания восковых моделей реставраций или выполнения других	№5 156

		задач, таких как изготовление окклюзионных шаблонов, восковых базисов съемных протезов, восковых частей реставрации или зубного протеза	
3.	Флосс (зубная нить) — это	дополнительный предмет гигиены полости рта, предназначенный для очистки контактных поверхностей зубов и межзубных промежутков.	№7, стр.44-49
4.	Клиническая картина острого серозного периодонтита.	ноющие, не резко выраженные боли в зубе, усиливающиеся при накусывании. Боли обычно не иррадиируют и больные правильно указывают локализацию пораженного зуба. Припухлости мягких тканей нет. Регионарные лимфоузлы увеличиваются незначительно, слегка болезненны. Имеется небольшая подвижность зуба и положительная вертикальная перкуссия	№5, стр.338-352
5.	Аллогенный материал - это	Специально обработанная трупная кость	№5, стр. 854

3. Критерии и шкала оценивания по оценочному средству

1. Тест

Шкала оценивания	Критерий оценивания
Согласно БРС ВолГМУ: -61 – 75% Удовлетворительно (3) - 76 – 90% Хорошо (4) -91-100 Отлично (5)	% ВЫПОЛНЕНИЯ ЗАДАНИЯ 61 – 75 76– 90 91 – 100

2. Ситуационная задача

Шкала оценивания	Критерий оценивания
При соответствии - трем критериям Удовлетворительно (3) - четырем критериям Хорошо (4) -пяти критериям Отлично (5)	1. Полнота знания учебного материала по теме занятия
	2. Знание алгоритма решения
	3. Уровень самостоятельного мышления
	4. Аргументированность решения
	5. Умение увязывать теоретические положения с практикой, в том числе и с будущей профессиональной деятельностью

3. Контрольная работа

Шкала оценивания	Критерий оценивания
При соответствии - трем критериям Удовлетворительно (3) - четырем критериям Хорошо (4) -пяти или шести критериям Отлично (5)	1. Краткость 2. Ясная, четкая структуризация материала, логическая последовательность в изложении материала 3. Содержательная точность, то есть научная корректность 4. Полнота раскрытия вопроса 5. Наличие образных или символических опорных компонентов 6. Оригинальность индивидуального представления материала (наличие вопросов, собственных суждений, своих символов и знаков и т. п.)

4. Собеседование

Шкала оценивания	Критерий оценивания
При соответствии - трем критериям Удовлетворительно (3) - четырем критериям Хорошо (4) -пяти или шести критериям Отлично (5)	1. Краткость 2. Ясная, четкая структуризация материала, логическая последовательность в изложении материала 3. Содержательная точность, то есть научная корректность 4. Полнота раскрытия вопроса 5. Наличие образных или символических опорных компонентов 6. Оригинальность индивидуального представления материала (наличие вопросов, собственных суждений, своих символов и знаков и т. п.)

ФОНД ОЦЕНОЧНЫХ СРЕДСТВ ПО ДИСЦИПЛИНЕ СТОМАТОЛОГИЯ ОБЩЕЙ ПРАКТИКИ

УК-1 Способен критически и системно анализировать, определять возможности и способы применения достижения в области медицины и фармации в профессиональном контексте

Результаты освоения ОП (компетенции)	Результаты обучения по дисциплине
	Знать
УК-1 Способен критически и системно анализировать, определять возможности и способы применения достижения в области медицины и фармации в профессиональном контексте	Основные понятия, используемые в стоматологии, анатомо-топографические особенности челюстно-лицевой области, основные функции зубо-челюстной системы, ее взаимосвязь с другими органами и системами, научные идеи и тенденции развития терапевтической стоматологии

Задания закрытого типа

№	Содержание задания	Правильный ответ	Источник
Выберите один правильный ответ			
1.	<p>СТЕРИЛИЗАЦИЯ ИНСТРУМЕНТОВ В СУХОЖАРОВОМ ШКАФУ ПРОВОДИТСЯ ПРИ ТЕМПЕРАТУРЕ:</p> <p>а) 125°С - 45 мин</p> <p>б) 160°С-40 мин</p> <p>в) 180°С-45 мин</p> <p>г) 180°С-60 мин</p> <p>д) 200°С-90 мин</p>	в) 180°С-45 мин	№4, стр. 45-55
2.	<p>ПРОСТЕРИЛИЗОВАННЫЕ ИЗДЕЛИЯ В НЕКОМБИНИРОВАННОМ УПАКОВОЧНОМ ПАКЕТЕ СОХРАНЯЮТ СТЕРИЛЬНОСТЬ В ТЕЧЕНИЕ (СУТОК):</p> <p>а) 2</p> <p>б) 3</p> <p>в) 5</p> <p>г) 7</p> <p>д) 8</p>	Б) 3	№4, стр. 45-55

Выберите несколько правильных ответов			
1.	<p>В ГЛАССПЕРЛЕНОВОМ СТЕРИЛИЗАТОРЕ СТЕРИЛИЗУЮТ:</p> <p>а) стоматологические зеркала б) боры, в) эндодонтический инструментарий г) вату д) белье е) оттиски</p>	<p>б) боры, в) эндодонтический инструментарий</p>	№4, стр. 45-55
2.	<p>ТЕМПЕРАТУРНАЯ ПРОБА ПРИМЕНЯЕТСЯ ДЛЯ ДИАГНОСТИКИ</p> <p>а) периодонтита б) пульпита в) пародонтита г) кариеса д) заболеваний слизистой оболочки</p>	<p>б) пульпита г) кариеса</p>	№1, стр.245-275 №1, стр.306-325
Установите последовательность/Сопоставьте понятия			
1.	<p>Метеорологический хейлит</p> <p>Актинический хейлит</p>	<p>хроническое воспаление губ, которое возникает из-за неблагоприятного воздействия погодных условий: резких колебаний температуры и влажности воздуха, сильного ветра</p> <p>поражение губ, которое проявляется в виде воспаления по причине высокой чувствительности кожного покрова к лучам ультрафиолета</p>	№2, стр.720-6

Задания открытого типа

Ситуационные задачи/кейсы

№	Содержание задания	Правильный ответ	Источник
6.	<p>Больная Л., 27 лет, обратилась к врачу-стоматологу с жалобами на пульсирующую резкую, рвущую боль на нижней челюсти слева, усиливающуюся ночью, иррадиирующую в левое ухо. От горячего возникает острый болевой приступ, холодное успокаивает боль. Анамнез: впервые боли (самопроизвольные и ночные) появились 2 дня назад. Сначала болевые</p>	3.7 зуб	№1, стр.306-325

	<p>приступы были короткими (5 - 10 минут), а светлые промежутки длинными (4 - 5 часов); затем боль стала постоянной.</p> <p>Объективно:</p> <p>общее состояние удовлетворительное, температура 37,2 °С, кожные покровы чистые, физиологической окраски. Лицо симметричное, подчелюстные лимфоузлы слева увеличены, болезненны при пальпации. В полости рта слизистая бледно-розового цвета, без патологических изменений.</p> <p>На апроксимальной поверхности 34 имеется постоянная пломба, перкуссия слабо болезненна.</p> <p>На поверхностях 35 36 имеются пломбы из амальгамы, перкуссия болезненна. На жевательной поверхности 37 имеется глубокая кариозная полость, заполненная размягченным снимающимся пластинами. Зондирование дна кариозной полости резко болезненно. Перкуссия 37 болезненна. При снятии размягченного дентина пульповая камера вскрылась, появилась капля крови и гной. Болевой приступ стал снижаться.</p> <p>Причинный зуб данной клинической симптоматики?</p>		
7.	<p>Больной Н., 25 лет, обратился с жалобами на деформацию альвеолярного отростка верхней челюсти справа. При осмотре полости рта обнаружена деформация альвеолярного отростка за счет вздутия с вестибулярной стороны в области 1.2, 1.3, 1.4 пальпация которой безболезненная. В области наибольшего выбухания определяется симптом "пергаментного хруста". Больной отмечает, что в настоящее время практически здоров. Два месяца назад у него был перелом нижней челюсти справа.</p> <p>Выберите вариант предварительного диагноза.</p>	Б) Радикулярная киста верхней челюсти	№5 стр. 511

	<p>А) Хронический периостит челюстей</p> <p>Б) Радикулярная киста верхней челюсти</p> <p>В) Перелом альверлярного отростка верхней челюсти</p>		
8.	<p>Ситуация</p> <p>Пациент Ж. 36 лет обратился в клинику ортопедической стоматологии.</p> <p>Жалобы на</p> <p>отсутствие 1.6, 2.6 зубов;</p> <p>нарушение функции жевания;</p> <p>нарушение функции речеобразования.</p> <p>Анамнез заболевания</p> <p>1.6, 2.6 зубы были удалены 4 месяца назад в результате осложнения кариеса.</p> <p>Анамнез жизни</p> <p>Рос и развивался нормально.</p> <p>Без вредных привычек.</p> <p>Наследственность не отягощена.</p> <p>Аллергоанамнез не отягощён.</p> <p>Объективный статус</p> <p>Внешний осмотр. Конфигурация лица не нарушена. Регионарные лимфатические узлы не пальпируются.</p> <p>Осмотр полости рта.</p> <p>Слизистая оболочка рта бледно-розового цвета, умеренно увлажнена.</p> <p>Прикус: патологический.</p> <p>Локальный статус: отсутствуют 1.6, 2.6 зубы.</p> <p>Клиническим диагнозом по классификации МКБ-10 является</p> <p>5 Другие наследственные нарушения структуры зуба (дисплазия дентина, раковидные зубы)</p> <p>6 Потеря зубов вследствие несчастного случая, удаления зубов или локализованного пародонтита</p> <p>7 Другие и неуточнённые аномалии размеров и формы зубов</p> <p>Другие уточнённые изменения зубов и их опорного аппарата</p>	<p>2 Потеря зубов вследствие несчастного случая, удаления зубов или локализованного пародонтита</p>	№5 415

9.	<p>Больной, 43 лет, с жалобами на самопроизвольные боли, усиливающиеся при приеме горячей пищи, неприятный запах изо рта, обратился в клинику терапевтической стоматологии. Анамнез: впервые самопроизвольные боли появились около 2 дней назад; к стоматологу не обращался. Последние 2 дня появились справа боли от горячего. Объективно: лицо симметричное, кожные покровы чистые, физиологической окраски. Подчелюстные лимфатические узлы справа незначительно увеличены, болезненны при пальпации. СОПР бледно-розового цвета, в области 2.6 зуба слегка гиперемированная, с цианотичным оттенком. Коронка 2.6 зуба изменена в цвете. На жевательной поверхности имеется глубокая кариозная полость, заполненная остатками пищи. Пульповая камера не вскрыта. Зондирование кариозной полости и коронковой пульпы безболезненно. Перкуссия 2.6 зуба слабо болезненна. Реакция на температурные раздражители (горячее) болезненна. Поставьте диагноз заболевания.</p> <p>А) 2.6 зуб пульпит хронический гнойный Б) 2.6 зуб обострение хронического апикального периодонтита В) 2.6 зуб острый диффузный пульпит Г) 2.6 зуб хронический фиброзный пульпит, обострение.</p>	А)	№1, стр.306-325
10.	<p>Ситуация На приём к врачу-стоматологу обратилась пациентка 29 лет.</p> <p>Жалобы на кровоточивость десен во время чистки зубов.</p> <p>Анамнез заболевания Кровоточивость периодически усиливается, беспокоит около полугода.</p> <p>В последние две недели болезненность и кровоточивость десен усилились.</p> <p>Анамнез жизни Аллергические реакции отрицает.</p> <p>Наличие инфекционных заболеваний (ВИЧ, сифилис, гепатит) отрицает.</p>	ортопантомографию	№5, стр. 360-368

	<p>Вредные привычки отрицает.</p> <p>Объективный статус Внешний осмотр: общее состояние удовлетворительное, лицо симметрично, регионарные лимфоузлы нормальных размеров, безболезненны, не спаяны с подлежащими тканями, кожные покровы физиологической окраски, открывание рта свободное.</p> <p>Осмотр полости рта: слизистая оболочка рта, дёсен, альвеолярных отростков и нёба бледно-розового цвета, умеренно увлажнена.</p> <p>Прикус: физиологический.</p> <p>Слизистая оболочка десны гиперемирована, отечна, гигиенический индекс Силлесс-Лос = 3.0.</p> <p>Результаты клинических методов обследования Осмотр Слизистая оболочка десны гиперемирована, отечна, кровоточит при зондировании. Мягкие наддесневые зубные отложения в области всех зубов.</p> <p>Сбор анамнеза Пациент отмечает кровоточивость при чистке зубов, при отсутствии обращений к стоматологу кровоточивость десны при приеме пищи.</p> <p>Результаты дополнительного метода обследования Ортопантомография На ортопантомограмме деструкция межальвеолярных перегородок не наблюдается. Поставьте диагноз. К дополнительному методу обследования для постановки диагноза в данной клинической ситуации относят</p> <p>сиалографию</p> <p>ортопантомографию</p> <p>электроодонтодиагностику</p> <p>электромиографию</p>		
--	---	--	--

Вопросы с развёрнутым ответом

№	Содержание задания	Правильный ответ	Источник
---	--------------------	------------------	----------

6.	План лечения по пунктам хронического фиброзного пульпита	1.обезболивание,2.препарирование кариозной полости,3.раскрытие полости зуба,4.ампутация и экстирпация пульпы,5.эндодонтическая обработка корневых каналов,6.медикаментозная обработка корневых каналов,7.обтурация каналов,8.рентгенологический контроль; 9. Восстановление коронковой части зуба	№1, стр.306-325
7.	План лечения по пунктам острого диффузного пульпита	1.обезболивание,2.препарирование кариозной полости,3.раскрытие полости зуба,4.ампутация и экстирпация пульпы,5.эндодонтическая обработка корневых каналов,6.медикаментозная обработка корневых каналов,7.обтурация каналов,8.рентгенологический контроль; 9. Восстановление коронковой части зуба	№1, стр.306-325
8.	План лечения по пунктам хронического гангренозного пульпита.	1.обезболивание,2.препарирование кариозной полости,3.раскрытие полости зуба,4.ампутация и экстирпация пульпы,5.эндодонтическая обработка корневых каналов,6.медикаментозная обработка корневых каналов,7.обтурация каналов,8.рентгенологический контроль; 9. Восстановление коронковой части зуба	№1, стр.306-325
9.	План лечения по пунктам обострения хронического пульпита	1.обезболивание,2.препарирование кариозной полости,3.раскрытие полости	№1, стр.306-325

		зуба,4.ампутация и экстирпация пульпы,5.эндодонтическая обработка корневых каналов,6.медикаментозная обработка корневых каналов,7.обтурация каналов,8.рентгенологический контроль; 9. Восстановление коронковой части зуба	
10.	План лечения по пунктам ретроградного пульпита	1.обезболивание,2.трепанация коронковой части зуба, 3.вскрытие и раскрытие полости зуба,4.ампутация и экстирпация пульпы,5.эндодонтическая обработка корневых каналов,6.медикаментозная обработка корневых каналов,7.обтурация каналов,8.рентгенологический контроль; 9. Восстановление коронковой части зуба	№1, стр.306-325

УК-1 Способен критически и системно анализировать, определять возможности и способы применения достижения в области медицины и фармации в профессиональном контексте

Результаты освоения ОП (компетенции)	Результаты обучения по дисциплине
	Уметь
УК-1 Способен критически и системно анализировать, определять возможности и способы применения достижения в области медицины и фармации в профессиональном контексте	Критически оценивать поступающую информацию вне зависимости от ее источника, избегать автоматического применения стандартных приемов при решении профессиональных задач, управлять информацией (поиск, интерпретация, анализ информации, в т. Ч. Из множественных источников, использовать системный комплексный подход при постановке диагноза и назначении необходимой терапии.

Задания закрытого типа

№	Содержание задания	Правильный ответ	Источник
---	--------------------	------------------	----------

Выберите один правильный ответ			
1.	ОСНОВНЫМ ЗАЩИТНЫМ ФАКТОРОМ РОТОВОЙ ЖИДКОСТИ ЯВЛЯЕТСЯ: а) слюна, пересыщенная ионами Са и Р б) пелликула в) бикарбонатный буфер в слюне г) повышение вязкости ротовой жидкости	а) слюна, пересыщенная ионами Са и Р	№2, стр. 67-72
2.	2.ВЫСОТА ПОТОЛКА В СТОМАТОЛОГИЧЕСКОМ КАБИНЕТА ДОЛЖНА БЫТЬ НЕ МЕНЕЕ (М): е) 4,5 ж) 3,3 з) 3,0 и) 2,8 к) 2	в)	№4, стр. 45-55
Выберите несколько правильных ответов			
1.	Функции слюны: 1. Минерализующее 2. Противокариозное 3. Пищеварительная 4. Защитная 5. Барьерная 6. Трофическая	1.Минерализующее 2.Противокариозное 3.Пищеварительная 4.Защитная	№2, стр. 69-72
2.	Функции слизистой оболочки рта: 1. Защитная 2. Барьерная 3. Пластическая 4. Чувствительная 5. Всасывающая 6. Трофическая 7. Пищеварительная	1.Защитная 3.Пластическая 4.Чувствительная 5.Всасывающая	№2, стр. 63-64
Установите последовательность/Сопоставьте понятия			
1.	МЕСТНЫЕ ФАКТОРЫ, ОКАЗЫВАЮЩИЕ ВЛИЯНИЕ НА ВОЗНИКНОВЕНИЕ КАРИЕСА ОБЩИЕ ФАКТОРЫ, ОКАЗЫВАЮЩИЕ ВЛИЯНИЕ НА ВОЗНИКНОВЕНИЕ КАРИЕСА	а) углеводистые пищевые остатки в полости рта б) наследственные и соматические заболевания	№11, стр.5-10

Задания открытого типа

Ситуационные задачи/кейсы

№	Содержание задания	Правильный ответ	Источник
1.	<p>Больная Л., 37 лет, обратилась к врачу-стоматологу с жалобами на пульсирующую резкую, рвущую боль на нижней челюсти слева, усиливающуюся ночью, иррадиирующую в левое ухо. От горячего возникает острый болевой приступ, холодное успокаивает боль. Анамнез: впервые боли (самопроизвольные и ночные) появились 2 дня назад. Сначала болевые приступы были короткими (5 - 10 минут), а светлые промежутки длинными (4 - 5 часов); затем боль стала постоянной. Объективно: общее состояние удовлетворительное, температура 37,2 °С, кожные покровы чистые, физиологической окраски. Лицо симметричное, подчелюстные лимфоузлы слева увеличены, болезненны при пальпации. В полости рта слизистая бледно-розового цвета, без патологических изменений. На аппроксимальной поверхности 44 имеется постоянная пломба, перкуссия слабо болезненна. На жевательных поверхностях 45 46 имеются пломбы, перкуссия болезненна. На жевательной поверхности 47 имеется глубокая кариозная полость, заполненная размягченным дентином, снимающимся пластинами. Зондирование дна кариозной полости резко болезненно. Перкуссия 47 болезненна. При снятии размягченного дентина пульповая камера вскрылась, появилась капля крови и гной. Болевой приступ стал снижаться.</p> <p>Причинный зуб данной клинической симптоматики. Поставьте предварительный диагноз заболевания.</p> <p>4.7 зуб Острый периодонтит 4.7 зуб пульпит острый гнойный 4.7 зуб пульпит острый очаговый 4.7 зуб пульпит хронический, обострение</p>	3.7 пульпит острый гнойный	№1, стр.306-325
2.	<p>Мужчина 27 лет обратился к врачу-стоматологу с жалобами на болезненную припухлость в области подбородка справа, недомогание.</p>	Показано экстренное хирургическое лечение в условиях челюстно-лицевого отделения	№ 5, стр. 548

	<p>Из анамнеза выяснено, что последние 2 недели работал на открытом воздухе, дня 4 назад появился фурункул подбородка справа, лечился народными средствами, однако воспаление продолжало увеличиваться в размерах. Вчера вечером вернулся домой, сегодня обратился к врачу. Термометрия тела - 37,6°C. При внешнем осмотре лицо асимметрично за счёт припухлости в области подбородка справа, кожа над припухлостью гиперемирована. Пальпаторно определяется плотный, болезненный, буграми возвышающийся инфильтрат 4,5*4 см с чёткими границами, с несколькими гнойно-некротическими стержнями. Регионарные лимфатические узлы не пальпируются. Рот открывает свободно, 4,5 см. Слизистая оболочка рта розовая, влажная, без патологических элементов. Пальпация свода преддверия полости рта во фронтальном отделе и нижней челюсти справа безболезненна, без патологических симптомов.</p> <p>Предложите метод лечения выявленной патологии.</p>	<p>стационара – вскрытие и дренирование гнойно-некротического очага на коже подбородка под местным обезболиванием, полученный экссудат направить на микробиологическое исследование для получения антибиотикограммы. Ежедневное ведение гнойной раны согласно раневому процессу, физиотерапия. Медикаментозное лечение: антибактериальное, десенсибилизирующее, поливитамины.</p>	
3.	<p>Ситуация На приём к врачу-стоматологу обратился пациент 35 лет.</p> <p>Жалобы на дефект твёрдых тканей в 3.4 зубе, кратковременные боли от температурных раздражителей</p> <p>Анамнез заболевания К врачу-стоматологу обращается редко, последний раз был 2 года назад.</p> <p>Боли в 3.4 зубе от термических раздражителей беспокоят в течение нескольких недель.</p> <p>Анамнез жизни Работает.</p> <p>Рос и развивался соответственно возрасту.</p>	1 обеспечение гигиены полости рта и пломбирование кариозных полостей	№5 88

	<p>которая держится некоторое время после прекращения действия раздражителя.</p> <p>Поставьте диагноз.</p> <p>А) Хронический фиброзный пульпит Б) Острый очаговый пульпит В) Обострение хронического пульпита</p>		
5.	<p>Ситуация На приём к врачу-стоматологу обратилась пациентка 19 лет.</p> <p>Жалобы на кровоточивость десен во время чистки зубов. Анамнез заболевания Кровоточивость периодически усиливается, беспокоит около полугода. В последние две недели болезненность и кровоточивость десен усилились.</p> <p>Анамнез жизни Аллергические реакции отрицает. Наличие инфекционных заболеваний (ВИЧ, сифилис, гепатит) отрицает. Вредные привычки отрицает.</p> <p>Объективный статус Внешний осмотр: общее состояние удовлетворительное, лицо симметрично, регионарные лимфоузлы нормальных размеров, безболезненны, не спаяны с подлежащими тканями, кожные покровы физиологической окраски, открывание рта свободное. Осмотр полости рта: слизистая оболочка рта, дёсен, альвеолярных отростков и нёба бледно-розового цвета, умеренно увлажнена.</p> <p>Прикус: физиологический.</p> <p>Слизистая оболочка десны гиперемирована, отечна, гигиенический индекс Силлесс-Лое = 3.1.</p> <p>Результаты клинических методов обследования Осмотр Слизистая оболочка десны гиперемирована, отечна, кровоточит при зондировании. Мягкие наддесневые зубные отложения в области всех зубов.</p> <p>Сбор анамнеза Пациент отмечает кровоточивость при чистке зубов, при отсутствии обращений к стоматологу кровоточивость десны при приеме пищи.</p> <p>Результаты дополнительного метода обследования</p>	14 дней	№5, стр.360-368

	<p>Ортопантомография На ортопантомограмме деструкция межальвеолярных перегородок не наблюдается.</p> <p>Диагноз K05.10 Простой маргинальный гингивит В комплексном лечении хронического гингивита курс применения ополаскивателей с антисептиками составляет до (в днях) 7 90 5 14</p>		
--	--	--	--

Вопросы с развёрнутым ответом

№	Содержание задания	Правильный ответ	Источник
1.	Целью эндодонтического лечения является	предотвращение или излечение апикального периодонтита и обеспечение контроля над распространением инфекции.	№10, стр. 7
2.	Общие противопоказания для эндодонтического лечения:	<ol style="list-style-type: none"> 1. Неадекватный доступ — ограниченное открывание рта. 2. Плохая гигиена полости рта. 3. Неудовлетворительное общесоматическое состояние (физическая слабость, умственное недоразвитие, длительное хроническое соматическое заболевание). 	№10, стр. 7
3.	Местные противопоказания для эндодонтического лечения:	<ol style="list-style-type: none"> 1. Зуб не представляет функциональной ценности (подвижность 3—4ой степени, оголение корня больше 2/3 длины). 2. Плохой доступ. 3. Ограниченные возможности для реставрации коронковой части зуба. 4. Большая убыль костной ткани 	№10, стр. 7

		<p>альвеолярного отростка.</p> <p>5. Продольный перелом корня.</p> <p>6. Резорбция корня.</p> <p>7. Искривление корня.</p> <p>8. Неэффективность повторного лечения.</p> <p>9. Прогрессирующая наружная и внутренняя резорбция корня (противопоказание к эндодонтическому лечению у взрослых).</p>	
4.	Иннервацию слизистой оболочки рта обеспечивает _____.	<p>Чувствительную реакцию слизистой оболочки нёба, щек, губ, зубов и передних двух третей языка обеспечивает тройничный нерв. За чувствительность задней трети языка отвечает языкоглоточный нерв. С передних двух третей языка вкусовую чувствительность воспринимает лицевой нерв.</p>	№2, стр.59
5.	Критерии успеха эндодонтического лечения:	<p>1. Жалоб нет, отсутствуют признаки воспаления, подвижность физиологическая, зуб функционально полноценен.</p> <p>2. Мягкие ткани имеют нормальный вид и реакцию на мануальное исследование.</p> <p>3. При рентгенографии выявляется нормальная кортикальная пластинка (отсутствие резорбции в течение 4 лет).</p>	№10, стр. 7

УК-1 готовность к абстрактному мышлению, анализу, синтезу

Результаты освоения ОП (компетенции)

Результаты обучения по дисциплине

	Знать
УК-1 готовность к абстрактному мышлению, анализу, синтезу	2 – анатоμο-топографические особенности челюстно-лицевой области;

Задания закрытого типа

№	Содержание задания	Правильный ответ	Источник
Выберите один правильный ответ			
1.	ПОЯВЛЕНИЕ БОЛИ ПРИ НАКУСЫВАНИИ ПРИ ОСТРОМ ПЕРИОДОНТИТЕ В СТАДИИ ИНТОКСИКАЦИИ СВЯЗАНО: а) накоплением молочной кислоты в тканях б) развитием ацидоза в) отеком соединительной ткани г) увеличением проницаемости сосудов д) скоплением экссудата в верхушечном участке периодонта	в)	№1, стр.338-352
2.	ЧУВСТВО «ВЫРОСШЕГО» ЗУБА (УДЛИНЕНИЕ ЗУБА) СВЯЗАНО СО СЛЕДУЮЩИМИ ИЗМЕНЕНИЯМИ: а) разволокнением и частичным разрушением фиброзных, коллагеновых волокон б) скоплением экссудата в верхушечном участке периодонта в) гиперемией и отеком десны г) избыточной нагрузкой на зуб д) развитию ацидоза	б)	№1, стр.338-352
Выберите несколько правильных ответов			
1.	Методы обнаружения устьев каналов: 1. Зондирование 2. Подсвечивание 3. Диагностический рентгеновский снимок 4. Окрашивание 5. Нанесение геля для протравливания эмали 6. С помощью скейлеров 7. Индикация с помощью гипохлорита натрия	1. Зондирование 2. Подсвечивание 4. Окрашивание 6. С помощью скейлеров 7. Индикация с помощью гипохлорита натрия	№10, стр.18

2.	Инструменты для создания эндодонтического доступа: 1. Алмазный шаровидный бор 2. Твердосплавный финир 3. Фреза 4. Хирургические (на длинной ноге, LN) шаровидные боры 5. Боры для раскрытия устьевой части каналов 6. Конические, с безопасной верхушкой) боры. 7. Никель-титановые эндодонтические файлы для раскрытия устьев 8. Твердосплавные боры	1. Алмазный шаровидный бор 4. Хирургические (на длинной ноге, LN) шаровидные боры 5. Боры для раскрытия устьевой части каналов 6. Конические, с безопасной верхушкой) боры. 7. Никель-титановые эндодонтические файлы для раскрытия устьев	№10, стр.19
Установите последовательность/Сопоставьте понятия			
1.	Зондирование кариозной полости при среднем кариесе болезненно Зондирование кариозной полости при глубоком кариесе болезненно	а) по стенкам (эмалево-дентинное соединение) б) по дну	№1, стр.243-275

Задания открытого типа

Ситуационные задачи/кейсы

№	Содержание задания	Правильный ответ	Источник
1.	Больная М., 20 лет, обратилась в клинику терапевтической стоматологии с целью санации полости рта. Анамнез заболевания. Ранее зубы не болели. Кариозную полость обнаружила 5 месяцев назад. К врачу-стоматологу не обращалась. Анамнез жизни. Считает себя практически здоровой. Объективно: 26 – на жевательной поверхности кариозная полость, заполненная остатками пищи и размягченным пигментированным дентином. Полость зуба не вскрыта, зондирование слабо болезненно по	2.6 кариес глубокий K02.1 кариес дентина	№1, стр.243-275

	<p>всему дну. Реакция холодную воду слабо болезненна. Перкуссия 26 безболезненная.</p> <p>Слизистая оболочка переходной складки в области верхушек корней</p> <p>26 – бледно-розовая, влажная, безболезненная при пальпации. Лимфатические узлы без патологических изменений.</p> <p>Данные ЭОД 10 Мка. Гигиеническое состояние удовлетворительное.</p> <p>Поставьте диагноз заболевания по МКБ-10.</p>		
2.	<p>В клинику терапевтической стоматологии обратился пациент, мужчина 50 лет, с жалобами на чувство стянутости, жжение, чувство неловкости из-за шероховатости слизистой оболочки щек.</p> <p>Анамнез morbi: считает себя больным в течение 3-х лет.</p> <p>Объективно: лицо симметрично, кожные покровы физиологической окраски, сухие. В полости рта слизистая оболочка бледно-розового цвета, сухая. На слизистой оболочке щек по линии смыкания зубов видны белесоватые пятна вытянутой формы с четкими границами, на фоне которых определяются бугристые образования, возвышающиеся над окружающей слизистой оболочкой.</p> <p>При покабливании пятен налет не снимается, при пальпации - очаг плотный, в складку не собирается.</p> <p>Проведите дифференциальную диагностику данного заболевания.</p>	<p>1. Плоский лишай; 2. Дискоидная красная волчанка; 3. Кандидоз; 4. Волосистая лейкоплакия; 5. Коричный контактный стоматит; 6. Уремический стоматит; 7. Лейкедема; 8. Привычное кусание СО щеки; 9. Химический ожог.</p>	№2, стр.606-611
3.	<p>Больная Л., 27 лет, обратилась к врачу-стоматологу с жалобами на пульсирующую резкую, рвущую боль на нижней челюсти слева, усиливающуюся ночью, иррадирующую в левое ухо. От горячего возникает острый болевой приступ, холодное успокаивает боль. Анамнез: впервые боли (самопроизвольные и ночные) появились 2 дня назад. Сначала болевые приступы были короткими (5 - 10 минут), а светлые промежутки длинными (4 - 5 часов); затем боль стала постоянной.</p> <p>Объективно: общее состояние удовлетворительное, температура 37,2 °С, кожные покровы чистые, физиологической</p>	<p>1.обезболивание</p> <p>2.препарирование кариозной полости</p> <p>3.ампутация, экстирпация пульпы</p> <p>4.инструментальная обработка корневых каналов</p> <p>5.пломбирование каналов</p> <p>6.рентгенконтроль</p> <p>7.реставрация зуба.</p>	№1, стр.360-368

	<p>окраски. Лицо симметричное, подчелюстные лимфоузлы слева увеличены, болезненны при пальпации. В полости рта слизистая бледно-розового цвета, без патологических изменений.</p> <p>На апроксимальной поверхности 34 имеется постоянная пломба, перкуссия слабо болезненна.</p> <p>На поверхностях 35 36 имеются пломбы из амальгамы, перкуссия болезненна. На жевательной поверхности 37 имеется глубокая кариозная полость, заполненная размягченным снимающимся пластинами. Зондирование дна кариозной полости резко болезненно. Перкуссия 37 болезненна. При снятии размягченного дентина пульповая камера вскрылась, появилась капелька крови и гной. Болевой приступ стал снижаться.</p> <p>Этапы лечения 3.7 зуба?</p>		
4.	<p>В клинику терапевтической стоматологии обратился больной А., 26 лет, с жалобами на зуд, болезненность десен, их кровоточивость, подвижность зубов, неприятный запах изо рта.</p> <p>Anamnes morbi: зуд и болезненность в деснах появилась 3 года назад. В последние полгода - подвижность зубов справа на н/ч.</p> <p>Anamnes vite: в детстве часто болел острыми респираторными заболеваниями. В настоящее время - практически здоров.</p> <p>Объективно: незначительная асимметрия лица за счет отека мягких тканей в области угла нижней челюсти справа. Кожные покровы физиологической окраски. В полости рта в области 4.7, 4.6, 4.5 зубов слизистая оболочка десен гиперемирована, отечна, при пальпации болезненна, кровоточит. Подвижность зубов III степени. Пародонтальные карманы в области 4.7, 4.6 зубов - 6 мм вокруг всего зуба, в области 4.5 зуба - 5,5 мм вокруг всего зуба.</p> <p>Гигиенический индекс 2,5. Индекс РМА - 1.9. Глубокие костные карманы в области 4.7, 4.6, 4.5 зубов</p> <p>Поставьте предварительный диагноз по МКБ-10</p>	<p>Пародонтит хронический генерализованный, тяжелой степени тяжести K05.31.</p>	<p>№1, стр.368-379</p>

5.	<p>Больной, 31 год, обратился в клинику терапевтической стоматологии с жалобами на высыпания в полости рта.</p> <p>Анамнез: заболел внезапно, температура тела повысилась до 38 °С, появились головная боль, недомогание, боли в мышцах, суставах. На этом фоне, через 1 день, появились высыпания на коже в виде резко ограниченных пятен синюшного цвета в центре и розово-красного по периферии. Поражения на коже в основном расположены на тыльной поверхности кистей и стоп, разгибательной поверхности предплечий и голеней. В полости рта из-за эрозий у больного затруднено глотание, пережевывание пищи.</p> <p>Объективно: губы отечные, покрыты кровянистыми корками. На гиперемированной слизистой оболочке полости рта эрозии, видны обрывки пузырей. Местами эрозии покрыты желтовато-серым налетом.</p> <p>Поставьте диагноз</p>	<p>Многоформная экссудативная эритема (МЭЭ) проявления в полости рта .</p>	<p>№2, стр.656-658</p>
----	--	--	------------------------

Вопросы с развёрнутым ответом

№	Содержание задания	Правильный ответ	Источник
1.	Какие различают сосочки языка?	Различают нитевидные, грибовидные, листовидные и желобоватые сосочки языка	№2, стр.61
2.	Что такое стерилизация?	Стерилизация- это процедура, при которой полностью уничтожаются все живые микроорганизмы (бактерии и их споры, грибы, вибрионы) на любом неживом объекте или инструменте.	№4, стр. 7
3.	Что такое признак кривизны коронки?	Признак кривизны коронки проявляется в том, что наибольшая выпуклость вестибулярной (щечной) поверхности расположена медиально	№2, стр. 79

4.	Что такое признак угла коронки?	Признак угла коронки выражается в том, что медиальная поверхность и режущий край резцов и клыков образуют более острый угол, чем угол между режущим краем и латеральной поверхностью	№2, стр. 79
5.	Что такое признак корня?	Признак корня состоит в том, что корни резцов и клыков отклоняются в заднебоковом направлении, а премоляров и моляров — в заднем от продольной оси корня	№2, стр. 79

УК-1 Способен критически и системно анализировать, определять возможности и способы применения достижения в области медицины и фармации в профессиональном контексте

Результаты освоения ОП (компетенции)	Результаты обучения по дисциплине
	Знать
УК-1 Способен критически и системно анализировать, определять возможности и способы применения достижения в области медицины и фармации в профессиональном контексте	Навыками сбора, обработки, критического анализа и систематизации профессиональной информации, навыками выбора методов и средств решения профессиональных задач, навыками управления информацией (поиск, интерпретация, анализ информации, в т.ч. Из множественных источников, владеть компьютерной техникой, получать информацию из различных источников работать с информацией в глобальных компьютерных сетях.

Задания закрытого типа

№	Содержание задания	Правильный ответ	Источник
Выберите один правильный ответ			
1.	ПУЛЬПА ПРЕДСТАВЛЯЕТ СОБОЙ: а) фиброзную ткань б) грубо волокнистую ткань в) рыхлую соединительную ткань мезенхимального	В)	№2, стр. 352-359

	происхождения г) грануляционную ткань д) костную ткань		
2.	ПУЛЬПА СОСТОИТ ИЗ: а) сосудов и нервов б) клеточных и волокнистых структур в) основного вещества, сосудов, нервов г) волокнистых структур, клеток, основного вещества, сосудов и нервов д) клеточных элементов и сосудов	Г)	№2, стр. 352-359
Выберите несколько правильных ответов			
1.	Дополнительными аппаратными методами обследования при диагнозе кариес дентина являются: 1.Реопародонтография 2.визиография 3.лазерная диагностика 4.электроодонтометрия 5.денситометрия 6.определение окклюзионных 7.контактов методом T-Scan 8.электромиография	2.визиография 3.лазерная диагностика 4.электроодонтометрия	№1, стр.243-275
2.	ОСНОВНЫМИ КОМПОНЕНТАМИ РЕМИНЕРАЛИЗУЮЩЕЙ ТЕРАПИИ ЯВЛЯЮТСЯ 1.серебро, 2.кальций, 3.фтор, 4.йод, 5.железо, 6.натрий, 7.магний	2.кальций, 3.фтор	№1, стр. 13-17
Установите последовательность/Сопоставьте понятия			
1.	Кариес в стадии пятна характеризуется Поверхностный кариес характеризуется	а) подповерхностной деминерализацией б) полости в пределах эмали	№1, стр.243-275

Задания открытого типа

Ситуационные задачи/кейсы

№	Содержание задания	Правильный ответ	Источник
1.	Больная Л.,	50-60мкА	№1, стр.306-325

	<p>27 лет, обратилась к врачу-стоматологу с жалобами на пульсирующую резкую, рвущую боль на нижней челюсти слева, усиливающуюся ночью, иррадиирующую в левое ухо. От горячего возникает острый болевой приступ, холодное успокаивает боль. Анамнез: впервые боли (самопроизвольные и ночные) появились 2 дня назад. Сначала болевые приступы были короткими (5 - 10 минут), а светлые промежутки длинными (4 - 5 часов); затем боль стала постоянной.</p> <p>Объективно: общее состояние удовлетворительное, температура 37,2 °С, кожные покровы чистые, физиологической окраски. Лицо симметричное, подчелюстные лимфоузлы слева увеличены, болезненны при пальпации. В полости рта слизистая бледно-розового цвета, без патологических изменений.</p> <p>На апроксимальной поверхности 34 имеется постоянная пломба, перкуссия слабо болезненна.</p> <p>На поверхностях 35 36 имеются пломбы из амальгамы, перкуссия болезненна. На жевательной поверхности 37 имеется глубокая кариозная полость, заполненная размягченным снимающимся пластинами. Зондирование дна кариозной полости резко болезненно. Перкуссия 37 болезненна. При снятии размягченного дентина пульповая камера вскрылась, появилась капля крови и гной. Болевой приступ стал снижаться.</p> <p>ЭОД при данной патологии?</p>		
2.	<p>Ситуация</p> <p>На приём к врачу-стоматологу обратилась пациентка С. 36 лет.</p> <p>Жалобы</p> <p>На боль ноющую, самопроизвольную в области жевательных зубов справа от всех температурных раздражителей, проходящую только после приема обезболивающих препаратов.</p> <p>Анамнез заболевания</p> <p>К врачу-стоматологу обращается</p>	Хронический пульпит	№1, стр.306-325

<p>нерегулярно, последний визит – 2 года назад.</p> <p>Боль в зубе 4.6 беспокоит около 5 дней.</p> <p>Анамнез жизни Перенесённые заболевания: ОРВИ, ОРЗ, хронический гастрит.</p> <p>Наследственность: у матери заболевание пародонта.</p> <p>Вредные привычки: нет</p> <p>Аллергоанамнез: на цитрусовые</p> <p>Туберкулёз, гепатит, ВИЧ, сифилис отрицает.</p> <p>Объективный статус Внешний осмотр.</p> <p>Состояние удовлетворительное.</p> <p>Конфигурация лица не изменена. Кожные покровы чистые. Открывание рта свободное, в полном объёме – 5 см. Регионарные лимфоузлы не увеличены, безболезненные, мягко-эластичной консистенции, не спаяны с окружающими тканями.</p> <p>Слизистая оболочка рта, альвеолярных отростков и нёба бледно-розового цвета, умеренно увлажнена.</p> <p>Слизистая оболочка десны и переходной складки в проекции 4.6 зуба бледно-розовая, безболезненная при пальпации, нарушения зубодесневого прикрепления при зондировании не отмечено.</p> <p>Прикус: патологический.</p> <p>Локальный статус.</p> <p>4.6 зуб – на жевательной поверхности старая пломба с нарушением краевого прилегания по границе, в межзубном пространстве между 4.6 и 4.5 остатки пищи, реакция на холодные раздражители положительная, проходящая не сразу после устранения раздражителя. На ортопантограмме обнаружена скрытая глубокая кариозная полость на медиальной поверхности 4.6. Предполагаемым диагнозом является _____ зуба 4.6</p> <p>Кариес дентина</p> <p>Хронический апикальный периодонтит</p>		
---	--	--

	<p>Локализованный пародонтит</p> <p>Хронический пульпит</p>		
3.	<p>Больная М., 20 лет, обратилась в клинику терапевтической стоматологии с целью санации полости рта. Анамнез заболевания. Ранее зубы не болели. Кариозную полость обнаружила 5 месяцев назад. К врачу-стоматологу не обращалась.</p> <p>Анамнез жизни. Считает себя практически здоровой.</p> <p>Объективно: 26 – на жевательной поверхности кариозная полость, заполненная остатками пищи и размягченным пигментированным дентином.</p> <p>Полость зуба не вскрыта, зондирование слабо болезненно по всему дну. Реакция холодную воду слабо болезненна. Перкуссия 26 безболезненная.</p> <p>Слизистая оболочка переходной складки в области верхушек корней 26 – бледно-розовая, влажная, безболезненная при пальпации. Лимфатические узлы без патологических изменений.</p> <p>Данные ЭОД 10 Мка. Гигиеническое состояние удовлетворительное.</p> <p>Дифференциальная диагностика.</p>	<p>Дифференциальная диагностика глубокого кариеса проводится со средним кариесом; острым очаговым пульпитом; хроническим фиброзным пульпитом.</p>	№1, стр.243-275
4.	<p>В клинику терапевтической стоматологии обратился пациент, мужчина 50 лет, с жалобами на чувство стянутости, жжение, чувство неловкости из-за шероховатости слизистой оболочки щек.</p> <p>Анамнез morbi: считает себя больным в течение 3-х лет.</p> <p>Объективно: лицо симметрично, кожные покровы физиологической окраски, сухие. В полости рта слизистая оболочка бледно-розового цвета, сухая. На слизистой оболочке щек по линии смыкания зубов видны белесоватые пятна вытянутой формы с четкими границами, на фоне которых</p>	<p>Фотодинамическая терапия.</p>	№2, стр606-611

	<p>определяются бугристые образования, возвышающиеся над окружающей слизистой оболочкой.</p> <p>При покашливании пятен налет не снимается, при пальпации - очаг плотный, в складку не собирается.</p> <p>. Методы лечения данного заболевания.</p>		
5.	<p>В клинику терапевтической стоматологии обратился больной А., 26 лет, с жалобами на зуд, болезненность десен, их кровоточивость, подвижность зубов, неприятный запах изо рта.</p> <p>Anamnes morbi: зуд и болезненность в деснах появилась 3 года назад. В последние полгода - подвижность зубов справа на н/ч.</p> <p>Anamnes vite: в детстве часто болел острыми респираторными заболеваниями. В настоящее время - практически здоров.</p> <p>Объективно: незначительная асимметрия лица за счет отека мягких тканей в области угла нижней челюсти справа. Кожные покровы физиологической окраски. В полости рта в области 4.7, 4.6, 4.5 зубов слизистая оболочка десен гиперемирована, отечна, при пальпации болезненна, кровоточит. Подвижность зубов III степени. Пародонтальные карманы в области 4.7, 4.6 зубов - 6 мм вокруг всего зуба, в области 4.5 зуба- 5,5 мм вокруг всего зуба.</p> <p>Гигиенический индекс 2,5. Индекс РМА - 1.9. Глубокие костные карманы в области 4.7, 4.6 ,4.5 зубов</p> <p>Составьте план общего лечения при данной патологии.</p>	<p>Антибиотики; препараты, подавляющие синтез медиаторов воспаления; гипосенсибилизирующая терапия; препараты, корректирующие процессы иммунитета; препараты, влияющие на проницаемость сосудистой стенки, улучшающие обменные процессы; седативные препараты; адаптогены</p>	№1, стр.368-379

Вопросы с развёрнутым ответом

№	Содержание задания	Правильный ответ	Источник
1.	<p>Объективно: 2.3 – на вестибулярной поверхности в пришеечной области неглубокая кариозная полость, заполненная размягченной эмалью. Зонд погружается на 1 мм, зондирование болезненно. Реакция на холодное болезненна. После болезненного препарирования кариозная полость 1,5-1,8 мм. Данные ЭОД - 4 мкА. Проба с метиленовой синью положительная, диаметр пятна до препарирования 2мм. Гигиеническое состояние</p>	<p>Методы профилактики: ограничение приема углеводов, режим питания, гигиена полости рта, устранение зубочелюстных деформаций, закрытие фиссур и слепых ямок.</p>	№ 11, стр.13-17

	полости рта неудовлетворительное. Расскажите о методах профилактики данной патологии.		
2.	Что такое экватор зуба?	Коронка зуба имеет выпуклость, особенно выраженную у премоляров и моляров. Она получила название экватора зуба и располагается на границе верхней и средней трети коронки. Наличие экватора обеспечивает создание межзубных контактов	№ 2, стр.80
3.	Что такое ретинированный зуб?	Ретинированный зуб — это зуб, изменивший свое положение при прорезывании без препятствия со стороны соседнего зуба	№ 2, стр.149
4.	Что такое импактный зуб?	Импактный зуб — это зуб, изменивший свое положение при прорезывании из-за препятствий со стороны соседнего зуба	№ 2, стр.149
5.	Что такое предстерилизационная очистка?	Предстерилизационная очистка-это удаление загрязнений с изделий медицинского назначения, подлежащих стерилизации.	№2, стр. 7

ОПК-4 Способен проводить клиническую диагностику, направлять на обследования пациентов с целью выявления стоматологических заболеваний

Результаты освоения ОП (компетенции)	Результаты обучения по дисциплине
	Знать
ОПК-4 Способен проводить клиническую диагностику, направлять на обследования пациентов с целью выявления стоматологических заболеваний	Общие закономерности патогенеза наиболее распространенных стоматологических заболеваний, Этиологию, патогенез, ведущие клинические проявления, методы диагностики, лабораторные показатели и исходы основных

	заболеваний ЧЛО, Виды медико-социальной экспертизы, Понятие временной нетрудоспособности, Понятие стойкой нетрудоспособности, Ориентировочные сроки временной нетрудоспособности при основных стоматологических заболеваниях детского возраста
--	--

Задания закрытого типа

№	Содержание задания	Правильный ответ	Источник
Выберите один правильный ответ			
1.	ОСНОВНОЕ ВЕЩЕСТВО ПУЛЬПЫ ПРЕДСТАВЛЕНО: а) мукополисахаридами б) мукопротеинами в) углеводами г) гликопротеинами д) протеогликанами	Г)	№ 2, стр.352-359
2.	ОСНОВНАЯ ФУНКЦИЯ ОДОНТОБЛАСТОВ: а) образование межклеточного вещества б) защитная функция в) образование коллагеновых волокон г) образование дентина д) образование эмали	Д)	№ 2, стр. 352-359
Выберите несколько правильных ответов			
1.	Микрофлора полости рта в основном представлена: 1. Strept. mutans, 2. Strept. mitis, 3. Strept. Sanguis 4. Candida 5. Trichomonas. 6. Staph. epidermidi,	1. Strept. mutans, 2. Strept. mitis, 3. Strept. Sanguis 6. Staph. epidermidi	№ 2, стр. 101-102
2.	Функции тканей пародонта: А) барьерная б) пластическая в) Трофическая г) Пластическая д) регулирующая, нейросенсорная е) амортизирующая, опорно-удерживающая	б) пластическая в) Трофическая г) Пластическая д) регулирующая, нейросенсорная е) амортизирующая, опорно-удерживающая	№5, стр.358-360
Установите последовательность/Сопоставьте понятия			
1.	Для проведения процедуры офисного отбеливания применяются системы на основе	Перекиси водорода	№ 2, стр. 339-346

	Для проведения процедуры домашнего отбеливания применяются системы на основе	перекиси карбамида	
--	--	--------------------	--

Задания открытого типа

Ситуационные задачи/кейсы

№	Содержание задания	Правильный ответ	Источник
1.	<p>Больная М., 20 лет, обратилась в клинику терапевтической стоматологии с целью санации полости рта. Анамнез заболевания. Ранее зубы не болели. Кариозную полость обнаружила 5 месяцев назад. К врачу-стоматологу не обращалась. Анамнез жизни. Считает себя практически здоровой. Объективно: 26 – на жевательной поверхности кариозная полость, заполненная остатками пищи и размягченным пигментированным дентином. Полость зуба не вскрыта, зондирование слабо болезненно по всему дну. Реакция холодную воду слабо болезненна. Перкуссия 26 безболезненная. Слизистая оболочка переходной складки в области верхушек корней 26 – бледно-розовая, влажная, безболезненная при пальпации. Лимфатические узлы без патологических изменений. Данные ЭОД 10 Мка. Гигиеническое состояние удовлетворительное. Этиология, патогенез данного заболевания.</p>	<p>Прогрессирующая деминерализация твердых тканей зуба под действием органических кислот, образование которых связано с деятельностью микроорганизмов. Патогенез: частое употребление углеводов, плохая гигиена полости рта, кариесогенные микроорганизмы, зубной налет, зубная бляшка, накопление органических кислот под зубной бляшкой --- деминерализация эмали.</p>	№1, стр.243-275
2.	<p>В клинику терапевтической стоматологии обратился больной А., 26 лет, с жалобами на зуд, болезненность десен, их кровоточивость, подвижность зубов, неприятный запах изо рта. Анамнез morbi: зуд и болезненность в деснах появилась 3 года</p>	<p>Деструкция костной ткани более 1/2 корня. Активное рассасывание, резкая деформация межзубных</p>	№1, стр.368-379

	<p>назад. В последние полгода - подвижность зубов справа на н/ч.</p> <p>Anamnes vite: в детстве часто болел острыми респираторными заболеваниями. В настоящее время - практически здоров.</p> <p>Объективно: незначительная асимметрия лица за счет отека мягких тканей в области угла нижней челюсти справа. Кожные покровы физиологической окраски. В полости рта в области 4.7, 4.6, 4.5 зубов слизистая оболочка десен гиперемирована, отечна, при пальпации болезненна, кровоточит. Подвижность зубов III степени. Пародонтальные карманы в области 4.7, 4.6 зубов - 6 мм вокруг всего зуба, в области 4.5 зуба- 5,5 мм вокруг всего зуба.</p> <p>Гигиенический индекс 2,5. Индекс РМА - 1.9. Глубокие костные карманы в области 4.7, 4.6 ,4.5 зубов</p> <p>Патоморфологическая картина в очаге поражения костной ткани.</p>	<p>перегородок и в результате распад их на отдельные фрагменты. Из-за подвижности, смещения и потери зубов нарушается окклюзия.</p>	
3.	<p>Ситуация</p> <p>На приём к врачу-стоматологу обратилась пациентка 29 лет.</p> <p>Жалобы на</p> <p>кровоточивость десен во время чистки зубов.</p> <p>Анамнез заболевания</p> <p>Кровоточивость периодически усиливается, беспокоит около полугода.</p> <p>В последние две недели болезненность и кровоточивость десен усилились.</p> <p>Анамнез жизни</p> <p>Аллергические реакции отрицает.</p> <p>Наличие инфекционных заболеваний (ВИЧ, сифилис, гепатит) отрицает.</p> <p>Вредные привычки отрицает.</p> <p>Объективный статус</p> <p>Внешний осмотр: общее состояние удовлетворительное, лицо симметрично, регионарные лимфоузлы нормальных размеров, безболезненны, не спаяны с подлежащими тканями, кожные покровы физиологической окраски, открывание рта свободное.</p> <p>Осмотр полости рта: слизистая оболочка рта, дёсен, альвеолярных отростков и нёба бледно-розового цвета, умеренно увлажнена.</p>	<p>антисептические препараты</p>	<p>№1, стр.360-368</p>

	<p>Прикус: физиологический.</p> <p>Слизистая оболочка десны гиперемирована, отечна, гигиенический индекс Силнесс-Лое = 3.0.</p> <p>Результаты клинических методов обследования Осмотр Слизистая оболочка десны гиперемирована, отечна, кровоточит при зондировании. Мягкие наддесневые зубные отложения в области всех зубов.</p> <p>Сбор анамнеза Пациент отмечает кровоточивость при чистке зубов, при отсутствии обращений к стоматологу кровоточивость десны при приеме пищи.</p> <p>Результаты дополнительного метода обследования Ортопантомография На ортопантомограмме деструкция межальвеолярных перегородок не наблюдается.</p> <p>Основу терапии в данной клинической ситуации составляют</p> <p>витамины</p> <p>антисептические препараты</p> <p>антибиотики</p> <p>противогрибковые препараты</p>		
4.	<p>Больной, 31 год, обратился в клинику терапевтической стоматологии с жалобами на высыпания в полости рта.</p> <p>Анамнез: заболел внезапно, температура тела повысилась до 38 °С, появились головная боль, недомогание, боли в мышцах, суставах. На этом фоне, через 1 день, появились высыпания на коже в виде резко ограниченных пятен синюшного цвета в центре и розово-красного по периферии. Поражения на коже в основном расположены на тыльной поверхности кистей и стоп, разгибательной поверхности предплечий и голеней. В полости рта из-за эрозий у больного затруднено</p>		

	<p>глотание, пережевывание пищи. Объективно: губы отечные, покрыты кровянистыми корками. На гиперемированной слизистой оболочке полости рта эрозии, видны обрывки пузырей. Местами эрозии покрыты желтовато-серым налетом.</p>		
5.	<p>В клинику терапевтической стоматологии обратилась пациентка 21 года с жалобами на необычный вид десны в области верхних фронтальных и боковых зубов. Объективно: в области 1.3, 1.2, 1.1, 2.1, 2.2, 2.3, 2.4 зубов десневые сосочки гипертрофированы - перекрывают на 1/2 высоты клинических коронок зубов, при пальпации десневые сосочки плотные, безболезненные, в цвете не изменены. Кровоточивость отсутствует. Имеются ложные зубодесневые карманы. Выявляется поддесневой зубной камень. Поставьте предварительный диагноз данной патологии. Составьте план лечения данного пациента.</p>	<p>а) Санация полости рта. б) Профессиональная гигиена полости рта. в) Коррекция десны (хирургическая, диатермокоагуляция, криодеструкция). г) При невозможности проведения хирургических методов – медикаментозная терапия (склерозирующее лечение). д) Физиолечение. е) Рациональное протезирование. ж) Диспансерное наблюдение</p>	№1, стр.360-368

Вопросы с развёрнутым ответом

№	Содержание задания	Правильный ответ	Источник
1.	Что такое Гиперплазия эмали?	<p>Гиперплазия, или избыточное образование тканей зуба при его развитии, имеет вид эмалевых «капель» или жемчужин. Эмалевые «капли» чаще всего локализуются в пришеечной области, а иногда и в области бифуркации или трифуркации корней.</p>	№2, стр. 158
2.	<p>Кариес цемента встречается чаще всего _____.</p> <p>Его возникновение связано _____.</p>	<p>Кариес цемента встречается чаще всего у пациентов старшего возраста и характеризуется поражением обнаженной поверхности корня зуба в пришеечной области.</p>	№2, стр. 224

		Его возникновение связано с частым употреблением углеводов и плохой гигиеной полости рта. При этом важное значение имеет уменьшенная секреция слюны, которая вызывается гормональными изменениями, приемом лекарственных препаратов	
3.	Гиперестезия-это _____	Гиперестезия — повышенная чувствительность тканей зуба к механическим, химическим и температурным раздражителям.	№2, стр. 180-182
4.	Чем вызвана внешняя резорбция?	Внешняя резорбция может быть вызвана: <ul style="list-style-type: none"> • травмой зуба (вывих, перелом корня) • реплантацией зубов; • воспалительными процессами в тканях пародонта или в периапикальной области; • ортодонтическими лечебными мероприятиями; • осложнениями при проведении отбеливания девитального зуба, когда отбеливатель проникает в ткани периодонта, вызывая так называемую «цервикальную резорбцию». 	№2, стр. 182
5.	Индекс КПУ- это _____	Общим показателем эпидемиологии кариеса, который учитывает количество кариозных зубов (К), пломбированных (П) и удаленных (У), является	№2, стр. 186

		индекс КПУ. Индекс обладает значительной информативностью и позволяет судить о качестве и эффективности лечения и профилактики.	
--	--	---	--

ОПК-4 Способен проводить клиническую диагностику, направлять на обследования пациентов с целью выявления стоматологических заболеваний

Результаты освоения ОП (компетенции)	Результаты обучения по дисциплине
	Уметь
ОПК-4 Способен проводить клиническую диагностику, направлять на обследования пациентов с целью выявления стоматологических заболеваний	Установить эмоционально-психологический контакт с пациентом, мотивировать его к санации полости рта, Планировать лечение пациентов с заболеваниями полости рта, Анализировать и оценивать качество медицинской помощи населению, вести медицинскую документацию.

Задания закрытого типа

№	Содержание задания	Правильный ответ	Источник
Выберите один правильный ответ			
1.	КОЭФФИЦИЕНТ ОТРАЖЕНИЯ СВЕТА С ПОВЕРХНОСТЕЙ СТЕН В СТОМАТОЛОГИЧЕСКОМ КАБИНЕТЕ НЕ ДОЛЖЕН БЫТЬ НИЖЕ (%): е) 10 ж) 20 з) 30 и) 40 к) 50	г)	№2, стр. 45-55
2.	СПЕЦИФИЧЕСКОЙ СТРУКТУРНОЙ ОСОБЕННОСТЬЮ ПУЛЬПЫ ЗУБА ЯВЛЯЕТСЯ: а) наличие коллагеновых волокон	В)	№ 2, стр. 352-359

	б) наличие аргирофильных волокон в) отсутствие эластических волокон г) наличие клеточных слоев д) наличие межклеточного вещества		
Выберите несколько правильных ответов			
1.	ДИФФЕРЕНЦИАЛЬНУЮ ДИАГНОСТИКУ ЯЗВЕННОНЕКРОТИЧЕСКОГО ГИНГИВИТА ВЕНСАНА ПРОВОДЯТ С сахарным диабетом глоссалгией ВИЧ инфекцией острым герпетическим стоматитом	сахарным диабетом глоссалгией	№2,стр.645
2.	ВОЗНИКНОВЕНИЮ ТРЕЩИН ГУБ СПОСОБСТВУЮТ врожденные особенности архитектоники губ вирусы сухость губ вредные привычки	вирусы сухость губ вредные привычки	№2,стр.720-728
Установите последовательность/Сопоставьте понятия			
1.	КЛИНИКА ХРОНИЧЕСКОГО ФИБРОЗНОГО ПУЛЬПИТА ХАРАКТЕРИЗУЕТСЯ: Клиника при ОСТРЫХ ФОРМАх ПУЛЬПИТА характеризуется:	а) болью от холодного раздражителя б) длительностью течения в) самопроизвольная г) от холодного, длительно не проходящая после устранения раздражителя	№1,стр.306-325

Задания открытого типа

Ситуационные задачи/кейсы

№	Содержание задания	Правильный ответ	Источник
1.	Больная М., 20 лет, обратилась в клинику терапевтической стоматологии с целью санации полости рта. Анамнез заболевания. Ранее зубы не болели. Кариозную полость обнаружила 5 месяцев назад. К	1.случайное вскрытие полости зуба при препарировании 2.вторичный кариес 3.воспаление пульпы	№1, стр.243-275

	<p>врачу-стоматологу не обращалась.</p> <p>Анамнез жизни. Считает себя практически здоровой.</p> <p>Объективно: 26 – на жевательной поверхности кариозная полость, заполненная остатками пищи и размягченным пигментированным дентином.</p> <p>Полость зуба не вскрыта, зондирование слабо болезненно по всему дну. Реакция холодную воду слабо болезненна. Перкуссия 26 безболезненная.</p> <p>Слизистая оболочка переходной складки в области верхушек корней 26 – бледно-розовая, влажная, безболезненная при пальпации. Лимфатические узлы без патологических изменений.</p> <p>Данные ЭОД 10 Мка. Гигиеническое состояние удовлетворительное.</p> <p>Ошибки и осложнения, возникающие при лечении данной патологии.</p>	<p>4.выпадение пломбы</p> <p>5.воспаление межзубного сосочка</p> <p>6.изменение цвета пломбы</p>	
2.	<p>Больной, 31 год, обратился в клинику терапевтической стоматологии с жалобами на высыпания в полости рта.</p> <p>Анамнез: заболел внезапно, температура тела повысилась до 38 °С, появились головная боль, недомогание, боли в мышцах, суставах. На этом фоне, через 1 день, появились высыпания на коже в виде резко ограниченных пятен синюшного цвета в центре и розово-красного по периферии. Поражения на коже в основном расположены на тыльной поверхности кистей и стоп, разгибательной поверхности предплечий и голеней. В полости рта из-за эрозий у больного затруднено глотание, пережевывание пищи.</p> <p>Объективно: губы отечные, покрыты кровянистыми корками. На гиперемированной слизистой оболочке полости рта эрозии, видны обрывки пузырей. Местами эрозии покрыты желтовато-серым налетом. Этиология данного заболевания.</p>	<p>Инфекционно-аллергическая, токсико-аллергическая.</p>	<p>№2, стр.656-658</p>
3.	<p>В клинику терапевтической стоматологии обратилась больная В., 12 лет, с жалобами на: подвижность</p>		

	<p>зубов, гноетечение из десен. Объективно: лицо симметричное, пропорциональное, кожные покровы физиологической окраски. В полости рта слизистая оболочка десен в области 46 42 41 31 32 36 гиперемирована, отечна, патологические зубодесневые карманы глубиной 5-6 мм с гнойным отделяемым. Подвижность зубов III степени, определяются над- и поддесневые зубные отложения</p>		
4.	<p>В стоматологическую поликлинику обратился пациент Г., 28 лет, с жалобами на отлом коронки зуба во фронтальном отделе верхней челюсти слева. Анамнез: со слов пациента, 2.1 зуб не беспокоил. Несколько лет назад на боковой поверхности зуба появилась кариозная полость. Пациент к врачу-стоматологу за лечением не обращался. Два часа назад, во время приема пищи, произошел отлом коронки 2.1 зуба, появились боли и пациент обратился за помощью в стоматологическую поликлинику. Объективно: общее состояние удовлетворительное, кожные покровы чистые, физиологической окраски, лицо симметричное. В полости рта СОПР бледно-розовая, без патологических изменений. Коронка 2.1 зуба разрушена на 1/3, полость зуба вскрыта, пульпа кровоточит. Зондирование вскрытой точки резко болезненно, перкуссия безболезненная, реакция на температурный раздражитель (холодную воду) болезненна, быстропроходящая. Что наиболее целесообразно применять с целью медикаментозной обработки корневого канала? 1 гипохлорит натрия 2 противогрибковые препараты 3 антибиотики 4 витамины</p>	<p>Раствор гипохлорита натрия.</p>	<p>№5, стр. 306-325</p>
5.	<p>В клинику терапевтической стоматологии обратилась пациентка 21 года с жалобами на необычный вид десны в области верхних фронтальных и боковых зубов. Объективно: в области 1.3, 1.2, 1.1, 2.1, 2.2, 2.3, 2.4 зубов десневые сосочки гипертрофированы - перекрывают на 1/2 высоты клинических коронок зубов, при пальпации десневые сосочки плотные, безболезненные, в цвете не</p>	<p>Хронический генерализованный гипертрофический гингивит Противопоказания для проведения гингивэктомии: Абсолютные: болезни соединительной ткани, заболевания крови, декомпенсированная форма сахарного диабета, гипертоническая болезнь II – III степени,</p>	<p>№1, стр.360-368</p>

	<p>изменены. Кровоточивость отсутствует. Имеются ложные зубодесневые карманы. Выявляется поддесневой зубной камень. Поставьте предварительный диагноз данной патологии. Укажите противопоказания для проведения хирургических методов лечения при данной патологии.</p>	<p>постинфарктное состояние, наличие гнойного отделяемого из карманов, неудовлетворительная гигиена полости рта после проведения профессиональной гигиены. Относительные: непереносимость анестетиков, острые инфекционные заболелваредней степени тяжести,</p>	
--	---	---	--

Вопросы с развёрнутым ответом

№	Содержание задания	Правильный ответ	Источник
1.	<p>Приостановившийся кариес зубов. Как проявляется?</p>	<p>Приостановившийся кариес не сопровождается какими-либо ощущениями (протекает бессимптомно), а при осмотре обнаруживается пигментированное пятно от светло-коричневого до черного цвета.</p>	<p>№2, стр.224-225</p>
2.	<p>VI класс по классификации Блэка-это _____</p>	<p>VI класс — полости, расположенные на вершинах бугров моляров и премоляров, а также на режущих краях резцов и клыков.</p>	<p>№2, стр.229</p>
3.	<p>IV класс по классификации Блэка-это _____</p>	<p>IV класс — полости, расположенные на контактных поверхностях резцов и клыков с нарушением угла коронковой части зуба и его режущего края.</p>	<p>№2, стр.229</p>
4.	<p>III класс по классификации Блэка-это _____</p>	<p>III класс — полости, расположенные на контактных поверхностях резцов и клыков без нарушения режущего края.</p>	<p>№2, стр.229</p>
5.	<p>V класс по классификации Блэка-</p>	<p>V класс — полости,</p>	<p>№2, стр.229</p>

	это _____	расположенные в пришеечной области всех групп зубов.	
--	-----------	--	--

ОПК-4 Способен проводить клиническую диагностику, направлять на обследования пациентов с целью выявления стоматологических заболеваний

Результаты освоения ОП (компетенции)	Результаты обучения по дисциплине
	Уметь
ОПК-4 Способен проводить клиническую диагностику, направлять на обследования пациентов с целью выявления стоматологических заболеваний	Владеть принципами и методами ведения основных стоматологических заболеваний на клиническом приеме, Выявлять необходимость привлечения врачей иных или смежных специальностей для диагностики и лечения пациентов, Владеть методами ведения медицинской учетно-отчетной документации в медицинских учреждениях

Задания закрытого типа

№	Содержание задания	Правильный ответ	Источник
Выберите один правильный ответ			
1.	ПРОЦЕССЫ, ХАРАКТЕРИЗУЮЩИЕ СТАРЕНИЕ ПУЛЬПЫ: а) увеличение размера полости зуба б) снижение синтетической, энергетической и функциональной активности клеток в) увеличение количества коллагеновых волокон г) увеличение плотности кровеносных сосудов и нервов. д) увеличение количества клеточных элементов	Б)	№2, стр.352-359
2.	СТЕРИЛИЗАЦИЯ ИНСТРУМЕНТОВ В СУХОЖАРОВОМ ШКАФУ ПРОВОДИТСЯ ПРИ ТЕМПЕРАТУРЕ: д) 125°С - 45 мин е) 160°С-40 мин ж) 180°С-45 мин	В)	№4, стр. 38-45

	з) 180°C-60 мин		
	Выберите несколько правильных ответов		
1.	ПРИЧИНЫ ВОЗНИКНОВЕНИЯ ЭКСФОЛИАТИВНОГО ХЕЙЛИТА 1.иммунодефицитное состояние 2.вредные привычки (облизывание, кусание губ) 3.острая пища 4.психоэмоциональное напряжение	2.вредные привычки (облизывание, кусание губ) 4.психоэмоциональное напряжение	№2, стр.720-728
2.	5. Концентрация минеральных веществ в эмали зубов выше в области: 1.Бугров 2.Фиссур 3.Ямок 4.Режущего края 5.Пришеечной	1.Бугров 4.Режущего края	№2, стр.90
	Установите последовательность/Сопоставьте понятия		
1.	ПРИ ГЛУБОКИХ КАРИОЗНЫХ ПОЛОСТЯХ ПАЦИЕНТ ЖАЛУЕТСЯ НА БОЛЬ ПРИ СРЕДНИХ КАРИОЗНЫХ ПОЛОСТЯХ ПАЦИЕНТ ЖАЛУЕТСЯ НА БОЛЬ	а) от температурных раздражителей, которая прекращается после их устранения б) от химических раздражителей, которая прекращается после их устранения	№1, стр.243-275

Задания открытого типа

Ситуационные задачи/кейсы

№	Содержание задания	Правильный ответ	Источник
1.	<p>Ситуация На приём к врачу-стоматологу обратилась пациентка С. 36 лет.</p> <p>Жалобы На боль ноющую, самопроизвольную в области жевательных зубов справа от всех температурных раздражителей, проходящую только после приема обезболивающих препаратов.</p> <p>Анамнез заболевания К врачу-стоматологу обращается нерегулярно, последний визит – 2 года назад.</p>	хроническим апикальным периодонтитом	№5, стр.306-325

<p>Боль в зубе 4.6 беспокоит около 5 дней.</p> <p>Анамнез жизни Перенесённые заболевания: ОРВИ, ОРЗ, хронический гастрит.</p> <p>Наследственность: у матери заболевание пародонта.</p> <p>Вредные привычки: нет</p> <p>Аллергоанамнез: на цитрусовые</p> <p>Туберкулёз, гепатит, ВИЧ, сифилис отрицает.</p> <p>Объективный статус Внешний осмотр.</p> <p>Состояние удовлетворительное.</p> <p>Конфигурация лица не изменена. Кожные покровы чистые. Открывание рта свободное, в полном объёме – 5 см. Регионарные лимфоузлы не увеличены, безболезненные, мягко-эластичной консистенции, не спаяны с окружающими тканями. Слизистая оболочка рта, альвеолярных отростков и нёба бледно-розового цвета, умеренно увлажнена.</p> <p>Слизистая оболочка десны и переходной складки в проекции 4.6 зуба бледно-розовая, безболезненная при пальпации, нарушения зубодесневого прикрепления при зондировании не отмечено.</p> <p>Прикус: патологический.</p> <p>Локальный статус.</p> <p>4.6 зуб – на жевательной поверхности старая пломба с нарушением краевого прилегания по границе, в межзубном пространстве между 4.6 и 4.5 остатки пищи, реакция на холодные раздражители положительная, проходящая не сразу после устранения раздражителя. На ортопантограмме обнаружена скрытая глубокая кариозная полость на медиальной поверхности 4.6. Дифференциальная диагностика хронического пульпита проводится с</p> <p>хроническим апикальным периодонтитом</p> <p>гипоплазией эмали</p> <p>клиновидным дефектом</p>		
--	--	--

	травмой зуба		
2.	<p>Больная М., 20 лет, обратилась в клинику терапевтической стоматологии с целью санации полости рта. Анамнез заболевания. Ранее зубы не болели. Кариозную полость обнаружила 5 месяцев назад. К врачу-стоматологу не обращалась.</p> <p>Анамнез жизни. Считает себя практически здоровой.</p> <p>Объективно: 26 – на жевательной поверхности кариозная полость, заполненная остатками пищи и размягченным пигментированным дентином.</p> <p>Полость зуба не вскрыта, зондирование слабо болезненно по всему дну. Реакция холодную воду слабо болезненна. Перкуссия 26 безболезненная.</p> <p>Слизистая оболочка переходной складки в области верхушек корней 26 – бледно-розовая, влажная, безболезненная при пальпации. Лимфатические узлы без патологических изменений.</p> <p>Данные ЭОД 10 Мка. Гигиеническое состояние удовлетворительное.</p> <p>Алгоритм лечения данной патологии.</p>	<p>Алгоритм лечения глубокого кариеса:</p> <ul style="list-style-type: none"> • Рентгенограмма, профессиональная обработка поверхности зуба от налета; • Определение цвета; обезболивание (анестезия аппликационная, инфильтрационная, проводниковая); изоляция зуба от влаги (наложение коффердама или роббердама); • Препарирование тканей зуба, формирование полости; измененные ткани иссекаются полностью, формируется фальц под углом 45° для пломбировки композитами; медикаментозная обработка полости зуба (перекись водорода, 5% раствор хлоргексидина биглюконата); высушивание; • Наложение кальцийсодержащей лечебной прокладки; • Наложение изолирующей прокладки (СИЦ); постоянная пломба- композит. 	№1, стр.243-275
3.	<p>Больной, 31 год, обратился в клинику терапевтической стоматологии с жалобами на высыпания в полости рта.</p> <p>Анамнез: заболел внезапно, температура тела повысилась до 38 °С, появились головная боль, недомогание, боли в мышцах, суставах. На этом фоне, через 1 день, появились высыпания на</p>	<p>Пузырчатка, КПЛ, эрозивно-язвенная форма лейкоплакии, ОГС, вторичный сифилис, Болезнь Лайла.</p>	№2, стр.656-658

	<p>коже в виде резко ограниченных пятен синюшного цвета в центре и розово-красного по периферии. Поражения на коже в основном расположены на тыльной поверхности кистей и стоп, разгибательной поверхности предплечий и голеней. В полости рта из-за эрозий у больного затруднено глотание, пережевывание пищи. Объективно: губы отечные, покрыты кровянистыми корками. На гиперемированной слизистой оболочке полости рта эрозии, видны обрывки пузырей. Местами эрозии покрыты желтовато-серым налетом.</p> <p>Проведите дифференциальную диагностику</p>		
4.	<p>В клинику терапевтической стоматологии обратилась пациентка 21 года с жалобами на необычный вид десны в области верхних фронтальных и боковых зубов. Объективно: в области 1.3, 1.2, 1.1, 2.1, 2.2, 2.3, 2.4 зубов десневые сосочки гипертрофированы - перекрывают на 1/2 высоты клинических коронок зубов, при пальпации десневые сосочки плотные, безболезненные, в цвете не изменены. Кровоточивость отсутствует. Имеются ложные зубодесневые карманы. Выявляется поддесневой зубной камень. Поставьте предварительный диагноз данной патологии</p>	Хронический генерализованный гипертрофический гингивит средней степени тяжести,	№1, стр.360-368
5.	<p>Ситуация На приём к врачу-стоматологу обратилась пациентка 29 лет.</p> <p>Жалобы на кровоточивость десен во время чистки зубов.</p> <p>Анамнез заболевания Кровоточивость периодически усиливается, беспокоит около полугода.</p> <p>В последние две недели болезненность и кровоточивость десен усилились.</p> <p>Анамнез жизни Аллергические реакции отрицает.</p> <p>Наличие инфекционных заболеваний (ВИЧ, сифилис, гепатит) отрицает.</p> <p>Вредные привычки отрицает.</p> <p>Объективный статус</p>	ортопантомографию	№1, стр. 360-368

<p>Внешний осмотр: общее состояние удовлетворительное, лицо симметрично, регионарные лимфоузлы нормальных размеров, безболезненны, не спаяны с подлежащими тканями, кожные покровы физиологической окраски, открывание рта свободное.</p> <p>Осмотр полости рта: слизистая оболочка рта, дёсен, альвеолярных отростков и нёба бледно-розового цвета, умеренно увлажнена.</p> <p>Прикус: физиологический.</p> <p>Слизистая оболочка десны гиперемирована, отечна, гигиенический индекс Силлесс-Лое = 3.0.</p> <p>Результаты клинических методов обследования Осмотр Слизистая оболочка десны гиперемирована, отечна, кровоточит при зондировании. Мягкие наддесневые зубные отложения в области всех зубов.</p> <p>Сбор анамнеза Пациент отмечает кровоточивость при чистке зубов, при отсутствии обращений к стоматологу кровоточивость десны при приеме пищи.</p> <p>Результаты дополнительного метода обследования Ортопантомография На ортопантомограмме деструкция межальвеолярных перегородок не наблюдается. Поставьте диагноз. К дополнительному методу обследования для постановки диагноза в данной клинической ситуации относят</p> <p>сиалографию</p> <p>ортопантомографию</p> <p>электроодонтодиагностику</p> <p>электромиографию</p>		
---	--	--

Вопросы с развёрнутым ответом

№	Содержание задания	Правильный ответ	Источник
1.	Зубная бляшка-это _____	Зубная бляшка — это скопление бактерий,	№2, стр.193

		<p>которые плотно фиксированы на поверхности зуба и при определенных условиях способны создать на ограниченном участке кислую среду, достаточную для деминерализации эмали. Характеризуя зубную бляшку, следует указать, что это мягкий, прозрачный, клейкий материал, который почти полностью состоит из бактерий и продуктов их жизнедеятельности. Зубные бляшки имеют излюбленные места прикрепления, что в итоге определяет локализацию кариозного поражения.</p>	
2.	<p>Препарирование— это _____</p>	<p>Препарирование— это воздействие на ткани зуба с целью удаления патологически измененных тканей и создания формы полости, обеспечивающей надежную фиксацию пломбы</p>	<p>№2, стр.230</p>
3.	<p>Что такое «Иммунные» зоны?</p>	<p>«Иммунными» зонами называются скаты бугров и гладкие поверхности зуба, на которых не образуется зубная бляшка и которые не поражаются кариесом.</p>	<p>№2, стр.231</p>
4.	<p>Что такое дезинфекция?</p>	<p>Дезинфекция-это уничтожение патогенных и условно-патогенных микроорганизмов на</p>	<p>№4, стр.8</p>

		всех поверхностях в помещениях, в воздухе помещений, на посуде, белье, всех инструментах и расходных материалах, которые используются в работе.	
5.	Цель лечебной прокладки —	Цель лечебной прокладки — стимуляция образования вторичного дентина, защита пульпы от внешних воздействий и создание условий для купирования в ней обратимого воспалительного процесса. Лечебные прокладки используют для стимуляции образования вторичного дентина: <ul style="list-style-type: none"> • при наличии глубокой полости; • при травме зуба, когда линия перелома коронки проходит близко к пульпе 	№2, стр.269

ОПК-5 Способен назначать и проводить лечение и контроль его эффективности и безопасности у пациентов со стоматологическими заболеваниями

Результаты освоения ОП (компетенции)	Результаты обучения по дисциплине
	Знать
ОПК-5 Способен назначать и проводить лечение и контроль его эффективности и безопасности у пациентов со стоматологическими заболеваниями	Основы законодательства по охране здоровья населения, основы страховой медицины в РФ, Причины возникновения стоматологических заболеваний, Патогенез, ведущие клинические проявления, методы диагностики, лабораторные показатели и исходы стоматологических заболеваний, Методы профилактики стоматологических заболеваний, Методы ранней диагностики и скрининга стоматологической патологии, Группы риска по развитию различных

	стоматологических заболеваний у взрослого населения
--	---

Задания закрытого типа

№	Содержание задания	Правильный ответ	Источник
Выберите один правильный ответ			
1.	СОДЕРЖАНИЕ ВОДЫ В ПУЛЬПЕ: а) 50% б) 85% в) 90% г) 95% д) 100%	В)	№2, стр.352-359
2.	В СТРУКТУРЕ ПУЛЬПЫ ОТСУТСТВУЮТ: а) одонтобласты б) фибробласты в) эластические волокна г) коллагеновые волокна д) звездчатые клетки	В)	№2, стр.352-359
Выберите несколько правильных ответов			
1.	Перечислите функции слюны: А) Пластическая Б) Минерализующая В) контроль количественного и качественного состава микрофлоры полости рта Г) чувствительная	б) минерализующая в) контроль количественного и качественного состава микрофлоры полости рта	№1, стр.42
2.	Наиболее восприимчивы к кариесу: 1.Фиссуры 2.Гладкие поверхности 3.Слепые ямки 4.Контактные поверхности	1.Фиссуры 3.Слепые ямки 4.Контактные поверхности	№2, стр.193
Установите последовательность/Сопоставьте понятия			
1.	ПЕРВИЧНЫЙ ДЕНТИН - ЭТО: ВТОРИЧНЫЙ ДЕНТИН - ЭТО:	дентин, возникающий в процессе развития зуба отложение дентина в течение жизни человека	№2, стр.99-100

Задания открытого типа

Ситуационные задачи/кейсы

№	Содержание задания	Правильный ответ	Источник
1.	Больной, 31 год, обратился в клинику	Острое начало,	№2, стр.656-658

	<p>терапевтической стоматологии с жалобами на высыпания в полости рта.</p> <p>Анамнез: заболел внезапно, температура тела повысилась до 38 °С, появились головная боль, недомогание, боли в мышцах, суставах. На этом фоне, через 1 день, появились высыпания на коже в виде резко ограниченных пятен синюшного цвета в центре и розово-красного по периферии. Поражения на коже в основном расположены на тыльной поверхности кистей и стоп, разгибательной поверхности предплечий и голеней. В полости рта из-за эрозий у больного затруднено глотание, пережевывание пищи.</p> <p>Объективно: губы отечные, покрыты кровянистыми корками. На гиперемированной слизистой оболочке полости рта эрозии, видны обрывки пузырей. Местами эрозии покрыты желтовато-серым налетом.</p> <p>Укажите основные дифференциально-диагностические признаки заболевания.</p>	<p>рецидивирующий характер, длительность, ложный полиморфизм, анамнез, данные анализа крови.</p>	
2.	<p>Ситуация</p> <p>На приём к врачу-стоматологу обратилась пациентка С. 36 лет.</p> <p>Жалобы на</p> <p>боль ноющую, самопроизвольную в области жевательных зубов справа от всех температурных раздражителей, проходящую только после приема обезболивающих препаратов.</p> <p>Анамнез заболевания</p> <p>К врачу-стоматологу обращается нерегулярно, последний визит – 2 года назад.</p> <p>Боль в зубе 1.6 беспокоит около 5 дней.</p> <p>Анамнез жизни</p> <p>Перенесённые заболевания: ОРВИ, ОРЗ, хронический гастрит.</p> <p>Наследственность: у матери заболевание пародонта.</p> <p>Вредные привычки: нет</p> <p>Аллергоанамнез: на цитрусовые</p> <p>Туберкулёз, гепатит, ВИЧ, сифилис отрицает.</p>	<p>сначала обработку апикальной части и формируют апикальный упор, затем – коронковой</p>	№1, стр.306-325

	<p>Объективный статус Внешний осмотр.</p> <p>Состояние удовлетворительное.</p> <p>Конфигурация лица не изменена. Кожные покровы чистые. Открывание рта свободное, в полном объеме – 5 см. Регионарные лимфоузлы не увеличены, безболезненные, мягко-эластичной консистенции, не спаяны с окружающими тканями. Слизистая оболочка рта, альвеолярных отростков и нёба бледно-розового цвета, умеренно увлажнена.</p> <p>Слизистая оболочка десны и переходной складки в проекции 1.6 зуба бледно-розовая, безболезненная при пальпации, нарушения зубодесневого прикрепления при зондировании не отмечено.</p> <p>Прикус: патологический.</p> <p>Локальный статус.</p> <p>4.6 зуб – на жевательной поверхности старая пломба с нарушением краевого прилегания по границе, в межзубном пространстве между 4.6 и 4.5 остатки пищи, реакция на холодовые раздражители положительная, проходящая не сразу после устранения раздражителя. На ортопантограмме обнаружена скрытая глубокая кариозная полость на медиальной поверхности 4.6.</p> <p>Поставьте диагноз.</p> <p>К особенностям инструментальной обработки корневого канала техникой «Step-back» относят</p> <p>прохождение канала до рентгенологической верхушки</p> <p>сначала обработку апикальной части и формируют апикальный упор, затем – коронковой</p> <p>использование роторасширителя</p> <p>разработку устьевой части, затем апикальной</p>		
3.	<p>В клинику терапевтической стоматологии обратилась больная В., 12 лет, с жалобами на: подвижность зубов, гноетечение из десен.</p> <p>Объективно: лицо симметричное, пропорциональное, кожные</p>	<p>Десмондонтоз (периодонтолизис) K05.5 другие неуточненные поражения пародонта.</p> <p>2. Дети, подростки, молодые люди.</p>	№1, стр.368-379

	<p>покровы физиологической окраски. В полости рта слизистая оболочка десен в области 46 42 41 31 32 36 гиперемирована, отечна, патологические зубодесневые карманы глубиной 5-6 мм с гнойным отделяемым. Подвижность зубов III степени, определяются над- и поддесневые зубные отложения</p> <p>Поставьте предварительный диагноз</p> <p>2. Данному заболеванию более подвержены возрастные группы</p>		
4.	<p>В клинику терапевтической стоматологии обратилась пациентка 21 года с жалобами на необычный вид десны в области верхних фронтальных и боковых зубов. Объективно: в области 1.3, 1.2, 1.1, 2.1, 2.2, 2.3, 2.4 зубов десневые сосочки гипертрофированы - перекрывают на 1/2 высоты клинических коронок зубов, при пальпации десневые сосочки плотные, безболезненные, в цвете не изменены. Кровоточивость отсутствует. Имеются ложные зубодесневые карманы. Выявляется поддесневой зубной камень.</p> <p>Поставьте предварительный диагноз данной патологии.</p> <p>Составьте план обследования данного пациента для постановки окончательного диагноза.</p>	<p>Хронический генерализованный гипертрофический гингивит средней степени тяжести</p> <p>а) Общий анализ крови. б) Общий анализ мочи. в) Развернутая формула крови. г) Анализ крови на сахар. д) Ортопантограмма. е) Консультация врача-эндокринолога</p>	№1, стр.360-368
5.	<p>В клинику терапевтической стоматологии обратился больной А., 36 лет, с жалобами на зуд, болезненность десен, их кровоточивость, подвижность зубов, неприятный запах изо рта.</p> <p>Anamnes morbi: зуд и болезненность в деснах появились 2 года назад. В последние полгода появилась подвижность зубов справа на нижней челюсти.</p> <p>Anamnes vite: в настоящее время считает себя практически здоровым.</p> <p>Объективно: незначительная асимметрия лица за счет отека мягких тканей в области угла нижней челюсти справа. Кожные покровы физиологической окраски. В полости рта в области 4.7, 4.6, 4.5 зубов слизистая оболочка десен гиперемирована, отечна, при пальпации болезненна, кровоточит. Подвижность зубов III степени.</p> <p>Пародонтальные карманы в области 47, 46 зубов - 6 мм, в области 45 зуба - 5 мм.</p> <p>Гигиенический индекс 2.7. Индекс РМА-</p>		

Вопросы с развёрнутым ответом

№	Содержание задания	Правильный ответ	Источник
1.	Что такое отходы класса А ?	отходы класса А-неопасные отходы, не имевшие контакта с биологическими жидкостями пациента, нетоксичные отходы.	№4, стр.30
2.	Цель изолирующей прокладки —	Цель изолирующей прокладки — защита дентина от возможного воздействия со стороны протравливающего геля или композита;	№2, стр.270
3.	Протравливание — это_____ Цель протравливания_____.	Протравливание — это нанесение кислоты для улучшения адгезии. Цель протравливания заключается в: <ul style="list-style-type: none"> • создании в эмали пространств, обеспечивающих микроретенцию композитных материалов к зубу; • удалении «смазанного» слоя дентина; • раскрытии дентинных трубочек и растворении неорганических веществ межколлагеновых пространств. 	№2, стр.271
4.	Что такое смазанный слой?	«смазанный» слой, образуется на поверхности дентина при препарировании тканей зуба и состоит из частиц гидроксиапатитов, отростков одонтобластов, коллагеновых волокон и микробных клеток.	№2, стр.271-272
5.	Флюороз зубов -это	Флюороз зубов –это эндемическое заболевание,	№5, стр.277-278

		обусловленное интоксикацией фтором, возникающее в результате потребления питьевой воды с повышенным содержанием фтора в период формирования зубного фолликула.	
--	--	--	--

ОПК-5 Способен назначать и проводить лечение и контроль его эффективности и безопасности у пациентов со стоматологическими заболеваниями

Результаты освоения ОП (компетенции)	Результаты обучения по дисциплине
	Уметь
ОПК-5 Способен назначать и проводить лечение и контроль его эффективности и безопасности у пациентов со стоматологическими заболеваниями	Проводить консультации с больными по вопросам заболевания и проводимого лечения, Проводить беседы с пациентами по вопросам первично и вторичной профилактики стоматологических заболеваний, Осуществлять профилактические и лечебные мероприятия с учетом стоматологического статуса.

Задания закрытого типа

№	Содержание задания	Правильный ответ	Источник
Выберите один правильный ответ			
1.	КОЛИЧЕСТВО МОРФОЛОГИЧЕСКИХ ЗОН В ПУЛЬПЕ: а) 2 б) 3 в) 4 г) 5 д) 6	В)	№2,стр.352-359
2.	ПЕРИФЕРИЧЕСКАЯ ЗОНА ПУЛЬПЫ ОБРАЗОВАНА КЛЕТКАМИ: а) фибробластами б) остеобластами в) одонтобластами г) цементобластами д) пульпоцитами звездчатой формы	В)	№2,стр.352-359

Выберите несколько правильных ответов			
1.	Наиболее удобны для размещения патогенных бляшек следующие поверхности: 1. Режущий край 2. Ямки 3. Бугры 4. Фиссуры 5. Гладкие поверхности — пришеечная область, контактные поверхности; 6. Поверхность корня; 7. Поддесневые участки.	2. Ямки 4. Фиссуры 5. Гладкие поверхности (пришеечная область, контактные поверхности); 6. Поверхность корня; 7. Поддесневые участки.	№2, стр.197
2.	К вторичным элементам поражения СОПР относятся: а) пузырь б) эрозия в) афта г) рубец д) трещина е) чешуйка ж) бугорок з) корка и) узел к) язва	Б) Эрозия В) Афта К) Язва Д) Трещина З) Корка Г) рубец	№1, с. 670-706
Установите последовательность/Сопоставьте понятия			
1.	ИНТЕРГЛОБУЛЯРНЫЙ ДЕНТИН - ЭТО: ТРЕТИЧНЫЙ ДЕНТИН - ЭТО:	основное вещество между дентинными слоями дентин, образующийся вследствие разрушения (эрозия, кариес и т.д.)	№2, стр.216-220

Задания открытого типа

Ситуационные задачи/кейсы

№	Содержание задания	Правильный ответ	Источник
1.	Больной, 31 год, обратился в клинику терапевтической стоматологии с жалобами на высыпания в полости рта. Анамнез: заболел внезапно, температура тела повысилась до 38 °С, появились головная боль, недомогание, боли в мышцах, суставах. На этом фоне, через 1 день, появились высыпания на коже в виде резко ограниченных пятен	Общее: отмена причинных медикаментов, десенсибилизирующая терапия, кортикостероиды, поливитамины, иммунокорректоры, диета, обильное питье.	№2, стр.656-658

	<p>синюшного цвета в центре и розово-красного по периферии. Поражения на коже в основном расположены на тыльной поверхности кистей и стоп, разгибательной поверхности предплечий и голеней. В полости рта из-за эрозий у больного затруднено глотание, пережевывание пищи. Объективно: губы отечные, покрыты кровянистыми корками. На гиперемированной слизистой оболочке полости рта эрозии, видны обрывки пузырей. Местами эрозии покрыты желтовато-серым налетом.</p> <p>Тактика лечения данного заболевания.</p>	<p>Местное: растворы анестетиков, антисептики, ферменты, противовоспалительная терапия, антибиотики для профилактики вторичной инфекции, кератопластики, УФО, ИГНЛ.</p>	
2.	<p>В клинику терапевтической стоматологии обратилась больная В., 12 лет, с жалобами на: подвижность зубов, гноетечение из десен.</p> <p>Объективно: лицо симметричное, пропорциональное, кожные покровы физиологической окраски.</p> <p>В полости рта слизистая оболочка десен в области 46 42 41 31 32 36 гиперемирована, отечна, патологические зубодесневые карманы глубиной 5-6 мм с гнойным отделяемым. Подвижность зубов III степени, определяются над- и поддесневые зубные отложения</p> <p>Характерные особенности этого заболевания.</p>	<p>Симметричность поражения (резцы и первые моляры); отсутствие над- и поддесневого камня; наличие глубоких пародонтальных карманов с гнойным отделяемым; подвижность зубов, вертикальная резорбция кости в виде арок.</p>	№1, стр.368-379
3.	<p>Ситуация</p> <p>На приём к врачу-стоматологу обратился пациент Л. 26 лет.</p> <p>Жалобы на</p> <p>длительную ноющую боль от всех видов раздражителей в области нижней челюсти справа,</p> <p>наличие полости в 4.6 зубе.</p> <p>Анамнез заболевания</p> <p>Боль в зубе в течение нескольких недель, к врачу не обращался.</p> <p>Лечение зуба ранее не проводилось.</p> <p>Анамнез жизни</p> <p>Перенесённые заболевания: ОРВИ, ОРЗ, хронический гастрит.</p> <p>Наследственность: неотягощена.</p> <p>Вредные привычки: нет.</p>	физиологической верхушки	№1, стр.306-325

	<p>Аллергоанамнез: не отягощен.</p> <p>Туберкулёз, гепатит, ВИЧ, сифилис отрицает.</p> <p>Объективный статус Внешний осмотр: состояние удовлетворительное. Конфигурация лица не изменена. Кожные покровы чистые. Открывание рта свободное, в полном объёме – 5 см. Регионарные лимфоузлы не увеличены, безболезненные, мягко-эластичной консистенции, не спаяны с окружающими тканями.</p> <p>Локальный статус: слизистая оболочки десны, альвеолярных отростков и переходной складки бледно-розовая, умеренно увлажнена.</p> <p>На жевательной поверхности 4.6 зуба глубокая кариозная полость, реакция на температурный раздражитель резко положительная, длительная. Перкуссия отрицательная. Пальпация неизменной переходной складки безболезненна.</p> <p>Результаты инструментального метода обследования Зондирование Зондирование дна резко болезненно в одной точке.</p> <p>Результаты дополнительного метода обследования Прицельная внутриротовая контактная рентгенография Глубокая кариозная, прилежащая к рогу пульпы. Периапикальные изменения не выявляются.</p> <p>Результаты дополнительного метода обследования Электроодонтодиагностика 37мкА. Поставьте диагноз В данном клиническом случае корневой канал необходимо проходить до упора инструмента физиологической верхушки рентгенологической верхушки средней трети</p>		
4.	В клинику терапевтической стоматологии	Хронический	№1, стр.360-368

	<p>обратилась пациентка 21 года с жалобами на необычный вид десны в области верхних фронтальных и боковых зубов. Объективно: в области 1.3, 1.2, 1.1, 2.1, 2.2, 2.3, 2.4 зубов десневые сосочки гипертрофированы - перекрывают на 1/2 высоты клинических коронок зубов, при пальпации десневые сосочки плотные, безболезненные, в цвете не изменены. Кровоточивость отсутствует. Имеются ложные зубодесневые карманы. Выявляется поддесневой зубной камень. Поставьте предварительный диагноз данной патологии.</p>	<p>генерализованный гипертрофический гингивит средней степени тяжести Наличие патологического зубодесневого кармана</p>	
5.	<p>В клинику терапевтической стоматологии обратился больной А., 36 лет, с жалобами на зуд, болезненность десен, их кровоточивость, подвижность зубов, неприятный запах изо рта. Anamnes morbi: зуд и болезненность в деснах появились 2 года назад. В последние полгода появилась подвижность зубов справа на нижней челюсти. Anamnes vite: в настоящее время считает себя практически здоровым. Объективно: незначительная асимметрия лица за счет отека мягких тканей в области угла нижней челюсти справа. Кожные покровы физиологической окраски. В полости рта в области 4.7, 4.6, 4.5 зубов слизистая оболочка десен гиперемирована, отечна, при пальпации болезненна, кровоточит. Подвижность зубов III степени. Пародонтальные карманы в области 47, 46 зубов - 6 мм, в области 45 зуба - 5 мм. Гигиенический индекс 2.7. Индекс РМА-1.9. Поставьте предварительный диагноз 2. Данному заболеванию более подвержены возрастные группы.</p>	<p>Пародонтит хронический генерализованный, тяжелой степени тяжести У лиц старше 40 лет</p>	№1, стр.368-379

Вопросы с развёрнутым ответом

№	Содержание задания	Правильный ответ	Источник
1.	Клиновидный дефект – это _____	Клиновидный дефект - некариозная патология,	№4. Раздел 4, стр.11

		характеризуемая прогрессирующим стиранием твердых тканей зубов с образованием клиновидных полостей в пришеечной области на губных и щечных поверхностях зубов	
2.	Гипоплазия эмали зубов - это	Гипоплазия эмали зубов – это порок развития эмали зубов, который проявляется в количественном и качественном изменении эмали зубов	№5, стр. 281
3.	Что такое гингивит беременных?	Гингивит беременных – воспаление десен, которое впервые возникает в период беременности или обостряется вследствие беременности. Развитие заболевания связывают с перестройкой гормонального баланса в этот период.	№14, стр.47
4.	Отличительные особенности гингивита беременных в зависимости от срока беременности.	Первые признаки его появляются на 3–4-м месяце беременности, когда происходят наиболее интенсивные нейрогуморальные сдвиги в организме. В первой половине беременности отмечается легкая форма, преимущественно катаральный гингивит. Во второй половине – течение заболевания тяжелое, с развитием пролиферативного процесса в деснах. Легкие формы гингивита у значительного количества беременных	№14, стр.46

		после родов самостоятельно излечиваются.	
5.	Эрозия эмали, дентина -	Эрозия эмали, дентина - заболевание некариозного происхождения. Характеризуется прогрессирующей стираемостью твердых тканей зубов без участия продуктов метаболизма микроорганизмов	№4, раздел 4, стр.9

ОПК-5 Способен назначать и проводить лечение и контроль его эффективности и безопасности у пациентов со стоматологическими заболеваниями

Результаты освоения ОП (компетенции)	Результаты обучения по дисциплине
	Владеть
ОПК-5 Способен назначать и проводить лечение и контроль его эффективности и безопасности у пациентов со стоматологическими заболеваниями	Обосновывать выбор профилактических мероприятий и использование средств и методов гигиены полости рта, Владеть консервативными методами лечения основных стоматологических заболеваний.

Задания закрытого типа

№	Содержание задания	Правильный ответ	Источник
Выберите один правильный ответ			
1.	МЕТОДОМ ХИМИЧЕСКОЙ (ХОЛОДНОЙ) СТЕРИЛИЗАЦИИ ОБРАБАТЫВАЮТ: е) зеркала, изделия из стекла ж) наконечники з) боры и) одноразовые шприцы к) перевязочный материал	А)	№4, стр. 38-45
2.	СУБОДОНТОБЛАСТИЧЕСКАЯ ЗОНА ПУЛЬПЫ СОДЕРЖИТ: а) одонтобласты	В)	№2, стр.352-359

	б) фибробласты в) пульпоциты звездчатой формы г) цементобласты д) остеобласты		
Выберите несколько правильных ответов			
1.	Функции периодонта: 1.Опорно-удерживающая 2.Распределяющая жевательное давление 3.Трофическая 4.Пластическая 5.Сенсорная 6.Защитная	Все перечисленное верно.	№7, стр.12-13
2.	Клетки периодонта: 1.Фибробласты 2.Остеобласты 3.Цементобласты 4.Остеокласты и одонтокласты 5.Макрофаги, тучные клетки и лейкоциты 6.Малодифференцированные клетки 7.Эпителиальные островки Малассе.	Все перечисленное верно.	№7, стр.6
Установите последовательность/Сопоставьте понятия			
1.	Местное лечение герпетического стоматита включает в себя следующие этапы: 1) средства, ускоряющие эпителизацию; 2) обезболивающие; 3) средства, обладающие иммуномодулирующими и интерферогенными свойствами, адаптогены. 4) антисептики; 5) противовирусные средства; 6) ферментные препараты;	2, 4, 6, 5, 1, 3	№2, стр.616-621

Задания открытого типа

Ситуационные задачи/кейсы

№	Содержание задания	Правильный ответ	Источник
1.	В клинику терапевтической стоматологии	Десмодонтоз	№1, стр.368-379

	<p>обратилась больная В., 12 лет, с жалобами на: подвижность зубов, гноетечение из десен. Объективно: лицо симметричное, пропорциональное, кожные покровы физиологической окраски. В полости рта слизистая оболочка десен в области 46 42 41 31 32 36 гиперемирована, отечна, патологические зубодесневые карманы глубиной 5-6 мм с гнойным отделяемым. Подвижность зубов III степени, определяются над- и поддесневые зубные отложения. Поставьте предварительный диагноз. Дифференциальная диагностика</p>	<p>(периодонтолизис) K05.5 другие неуточненные поражения пародонта.</p> <p>Синдром Папийона-Лефевра; поражение пародонта при болезни Дауна; пародонтальный синдром при гистиоцитозе; циклическая нейтропения; пародонтит травматического происхождения.</p>	
2.	<p>В клинику терапевтической стоматологии обратился больной А., 36 лет, с жалобами на зуд, болезненность десен, их кровоточивость, подвижность зубов, неприятный запах изо рта. Anamnes morbi: зуд и болезненность в деснах появились 2 года назад. В последние полгода появилась подвижность зубов справа на нижней челюсти. Anamnes vite: в настоящее время считает себя практически здоровым. Объективно: незначительная асимметрия лица за счет отека мягких тканей в области угла нижней челюсти справа. Кожные покровы физиологической окраски. В полости рта в области 4.7, 4.6, 4.5 зубов слизистая оболочка десен гиперемирована, отечна, при пальпации болезненна, кровоточит. Подвижность зубов III степени. Пародонтальные карманы в области 47, 46 зубов - 6 мм, в области 45 зуба- 5 мм. Гигиенический индекс 2.7. Индекс РМА-1.9. Поставьте предварительный диагноз. Дополнительные методы исследования.</p>	<p>Пародонтит хронический генерализованный, тяжелой степени тяжести K05.31.</p> <p>ИГ, индекс кровоточивости, ФСК, реопародонтография, пародонтальный индекс, обследование у врача общего профиля</p>	№1, стр.368-379
3.	<p>Больной И., 18 лет, направлен на консультацию из кожно-венерологического диспансера, где больной наблюдается по поводу ладонно-подошвенного гиперкератоза. На момент осмотра больной предъявляет жалобы на кровоточивость десен, неприятный запах изо рта, подвижность зубов. Из анамнеза выяснено, что примерно с 3-х</p>	Синдром Папийона – Лефевра	№2, стр.553

	<p>лет отмечалась кровоточивость, болезненность десен. В 6 лет из-за подвижности и болезненности были удалены молочные моляры на верхней и нижней челюстях, после чего воспаление десен прекратилось.</p> <p>После прорезывания постоянных зубов воспалительные явления десны возобновились, несколько месяцев назад заметил подвижность зубов.</p> <p>Объективно: лицо симметрично, кожные покровы и видимые слизистые без патологических изменений, регионарные лимфоузлы увеличены до 1 см, болезненны, подвижны. В полости рта слизистая оболочка десны преддверия и собственно полости рта в области всех зубов гиперемирована, отечна, кровоточит при зондировании, при пальпировании - боль, выделение гнойного содержимого. Корни 1.1, 1.2, 1.3, 1.6, 2.1, 2.2, 2.3, 2.6, 3.1, 3.2, 3.3, 3.4, 3.5, 3.6, 4.1, 4.2, 4.3, 4.4, 4.6 зубов обнажены на 1/3, покрыты белым налетом.</p> <p>Пародонтальные карманы в области 1.1, 1.2, 1.3, 1.6, 2.1, 2.2, 2.3, 2.6, 3.1, 3.2, 3.3, 3.4, 3.6, 4.1, 4.2, 4.3, 4.4, 4.6 зубов глубиной 6 мм, в области 1.4, 1.5, 1.7, 2.4, 2.5, 2.7, 3.5, 3.7, 4.5, 4.7 зубов глубиной 4 мм. Отмечается подвижность 1.1, 1.2, 1.3, 1.6, 2.1, 2.2, 2.3, 2.6, 3.1, 3.2, 3.3, 3.4, 3.6, 4.1, 4.2, 4.3, 4.4, 4.6 зубов - II степени, 1.4, 1.5, 1.7, 2.4, 2.5, 2.7, 3.5, 3.7, 4.5, 4.7 зубов - I степени.</p> <p>На вестибулярной поверхности коронок в пределах эмали 3.4, 3.5, 4.4, 4.5 зубов - линейные борозды, расположенные параллельно режущему краю.</p> <p>Поставьте предварительный диагноз.</p>		
4.	<p>Ситуация</p> <p>На приём к врачу-стоматологу обратился пациент Л. 26 лет.</p> <p>Жалобы на</p> <p>длительную ноющую боль от всех видов раздражителей в области нижней челюсти справа,</p> <p>наличие полости в 4.6 зубе.</p> <p>Анамнез заболевания</p> <p>Боль в зубе в течение нескольких недель, к врачу не обращался.</p>	конуса (6-9 градусов)	№1, стр.306-325

<p>Лечение зуба ранее не проводилось.</p> <p>Анамнез жизни Перенесённые заболевания: ОРВИ, ОРЗ, хронический гастрит.</p> <p>Наследственность: неотягощена.</p> <p>Вредные привычки: нет.</p> <p>Аллергоанамнез: неотягощен.</p> <p>Туберкулёз, гепатит, ВИЧ, сифилис отрицает.</p> <p>Объективный статус Внешний осмотр: состояние удовлетворительное. Конфигурация лица не изменена. Кожные покровы чистые. Открывание рта свободное, в полном объёме – 5 см. Регионарные лимфоузлы не увеличены, безболезненные, мягко-эластичной консистенции, не спаяны с окружающими тканями.</p> <p>Локальный статус: слизистая оболочки десны, альвеолярных отростков и переходной складки бледно-розовая, умеренно увлажнена.</p> <p>На жевательной поверхности 4.6 зуба глубокая кариозная полость, реакция на температурный раздражитель резко положительная, длительная. Перкуссия отрицательная. Пальпация неизменной переходной складки безболезненна.</p> <p>Результаты инструментального метода обследования Зондирование Зондирование дна резко болезненно в одной точке.</p> <p>Результаты дополнительного метода обследования Прицельная внутриротовая контактная рентгенография Глубокая кариозная, прилежащая к рогу пульпы. Периапикальные изменения не выявляются.</p> <p>Результаты дополнительного метода обследования Электроодонтодиагностика 37мкА. Поставьте диагноз После окончания механической обработки корневой канал должен иметь форму конуса (12-24 градуса)</p>		
--	--	--

	<p>обратного конуса</p> <p>конуса (6-9 градусов)</p> <p>трапеции</p>		
5.	<p>Больной, 36 лет, обратился в клинику терапевтической стоматологии с жалобами на дергающие, самопроизвольные боли в 1.6 зубе, усиливающиеся при приеме горячей пищи, неприятный запах изо рта.</p> <p>Анамнез: впервые самопроизвольные, приступообразные боли в 1.6 зубе появились около 3 месяцев назад; к стоматологу не обращался. Последние 2 недели появились нарастающие боли от горячего.</p> <p>Объективно: лицо симметричное, кожные покровы чистые, физиологической окраски. Подчелюстные лимфоузлы справа увеличены, болезненны при пальпации. СОПР бледно-розового цвета, в области 1.6 зуба слегка гиперемирована с цианотичным оттенком.</p> <p>Коронка 1.6 зуба изменена в цвете. На жевательной поверхности имеется глубокая кариозная полость, заполненная остатками пищи и остатками пломбировочного материала. Пульповая камера вскрыта. Зондирование кариозной полости и устьев корневых каналов безболезненно. После препарирования зондирование в глубине корневых каналов болезненно. Перкуссия 16 слабо болезненна. Реакция на температурные раздражители (горячее) болезненна.</p> <p>Поставьте диагноз заболевания. Чем обусловлено изменение цвета коронки зуба?</p>	<p>Хронический гангренозный пульпит К 04.1.</p> <p>Некрозом пульпы и поступлением токсинов и продуктов распада в твердые ткани зуба (образование сернокислого железа).</p>	№1, стр.306-325

Вопросы с развёрнутым ответом

№	Содержание задания	Правильный ответ	Источник
1.	Клиника эрозии эмали _____	Начальная форма (в пределах эмали). Дефект эмали овальный,	№4, раздел 4, стр.9

		округлый на вестибулярных поверхностях зубов. Цвет эмали сохранен, гладкое, блестящее, плотное основание. Форма дефекта по глубине немного вогнутая, края эрозии постепенно переходят на поверхность зуба	
2.	Клиника эрозии дентина _____	Выраженная форма. Эрозия дентина имеет светло-желтое плотное дно, а иногда более темный (до коричневого) цвет. Невозможна эрозия одного зуба. Не поражаются эрозией резцы, моляры нижней челюсти и моляры верхней челюсти	№4, раздел 4, стр.9
3.	Перечислите клинические формы гипоплазии.	1пятнистая, 2эрозивная, 3бороздчатая, 4смешанная	№1, стр.282
4.	Гиперемия пульпы (глубокий кариес).Клиника.	Кариозная полость, заполненная размягченным дентином. Болевая реакция на температурные раздражители, равномерная слабая болезненность при зондировании по дну кариозной полости, отсутствие рентгенологических изменений в околокорневых тканях. Показатели ЭОД обычно составляют менее 20 мкА.	№4, раздел 6, стр.4
5.	Хронический апикальный периодонтит. Клиника.	Жалобы отсутствуют. Зондирование стенок и	№4, раздел 6, стр.4

		<p>дна полости зуба, устьев корневых каналов безболезненно. В корневых каналах выявляются распад пульпы с гнилостным запахом или остатки корневой пломбы. Возможны гиперемия десны у причинного зуба с положительным симптомом вазопареза, болезненность при пальпации десны в проекции верхушки корня. Показатели ЭОД - более 100 мкА. Нередко отмечаются увеличение регионарных лимфатических узлов, болезненность их при пальпации. Возможно образование свищевого хода. Перкуссия зуба безболезненна. Рентгенологически в области верхушки корня, иногда с переходом на боковую его поверхность, выявляется округлый или овальный очаг разрежения костной ткани с четкими границами</p>	
--	--	---	--

ОПК-7 Способен проводить мероприятия по формированию здорового образа жизни, санитарно-гигиеническому просвещению населения с целью профилактики стоматологических заболеваний

<p>Результаты освоения ОП (компетенции)</p>	<p>Результаты обучения по дисциплине</p>
	<p>Знать</p>
<p>ОПК-7 Способен проводить мероприятия по формированию здорового образа жизни, санитарно-гигиеническому просвещению населения с целью профилактики стоматологических заболеваний</p>	<p>Санитарно-эпидемиологические требования, Требования охраны труда, пожарной безопасности, порядок действий при чрезвычайных ситуациях, Правила применения средств индивидуальной защиты</p>

Задания закрытого типа

№	Содержание задания	Правильный ответ	Источник
Выберите один правильный ответ			
1.	БОЛЬШОЕ КОЛИЧЕСТВО НЕРВНЫХ РЕЦЕПТОРОВ ПУЛЬПЫ В ВИДЕ СПЛЕТЕНИЙ РАСПОЛОЖЕНО В: а) центральной зоне б) периферической зоне в) субодонтобластической зоне г) пульпопериодонтальной зоне д) устье каналов	В)	№2, стр.352-359
2.	В СУХОЖАРОВОМ ШКАФУ СТЕРИЛИЗУЮТСЯ ИНСТРУМЕНТЫ: е) пинцет, зонд ж) зеркало, пинцет з) зонд, шприц и) зеркало, шприц к) ватные шарики	А)	№4, стр. 38-45
Выберите несколько правильных ответов			
1.	СИНДРОМЫ В КЛИНИКЕ ЗЛОКАЧЕСТВЕННЫХ ОПУХОЛЕЙ 1) синдром «плюс – ткань» 2) синдром патологических выделений 3) анемический синдром 4) синдром нарушения функции органа 5) синдром малых признаков	1.синдром «плюс–ткань» 2.синдром патологических выделений 4) синдром нарушения функции органа 5) синдром малых признаков	№2, стр.730-738
2.	УКАЖИТЕ АЛЛЕРГИЧЕСКИЕ РЕАКЦИИ ЗАМЕДЛЕННОГО ТИПА 1) многоформная экссудативная эритема 2) контактные аллергические стоматиты 3) крапивница 4) токсико-аллергические стоматиты 5) отек Квинке	1) многоформная экссудативная эритема 2) контактные аллергические стоматиты 4) токсико-аллергические стоматиты	№2, стр.653-659
Установите последовательность/Сопоставьте понятия			
1.	Вторичный кариес	новые кариозные поражения, развивающиеся рядом с пломбой в ранее леченом зубе	№4, раздел 2, стр.1

	Рецидив кариеса	возобновление процесса при неполном удалении кариозного поражения	
--	-----------------	---	--

Задания открытого типа

Ситуационные задачи/кейсы

№	Содержание задания	Правильный ответ	Источник
1.	<p>Ситуация На приём к врачу-стоматологу обратился пациент Л. 26 лет.</p> <p>Жалобы на длительную ноющую боль от всех видов раздражителей в области нижней челюсти справа, наличие полости в 4.6 зубе.</p> <p>Анамнез заболевания Боль в зубе в течение нескольких недель, к врачу не обращался.</p> <p>Лечение зуба ранее не проводилось.</p> <p>Анамнез жизни Перенесённые заболевания: ОРВИ, ОРЗ, хронический гастрит.</p> <p>Наследственность: неотягощена.</p> <p>Вредные привычки: нет.</p> <p>Аллергоанамнез: неотягощен.</p> <p>Туберкулёз, гепатит, ВИЧ, сифилис отрицает.</p> <p>Объективный статус Внешний осмотр: состояние удовлетворительное. Конфигурация лица не изменена. Кожные покровы чистые. Открывание рта свободное, в полном объёме – 5 см. Регионарные лимфоузлы не увеличены, безболезненные, мягко-эластичной консистенции, не спаяны с окружающими тканями.</p> <p>Локальный статус: слизистая оболочки десны, альвеолярных отростков и переходной складки бледно-розовая, умеренно увлажнена.</p> <p>На жевательной поверхности 4.6 зуба</p>	хронический пульпит	№5, стр.306-325

	<p>глубокая кариозная полость, реакция на температурный раздражитель резко положительная, длительная. Перкуссия отрицательная. Пальпация неизменной переходной складки безболезненна.</p> <p>Результаты инструментального метода обследования Зондирование Зондирование дна резко болезненно в одной точке.</p> <p>Результаты дополнительного метода обследования Прицельная внутриротовая контактная рентгенография Глубокая кариозная, прилежащая к рогу пульпы. Периапикальные изменения не выявляются.</p> <p>Результаты дополнительного метода обследования Электроодонтодиагностика 37мкА. Предполагаемым диагнозом является _____ зуба 4.6</p> <p>острый апикальный периодонтит пульпарного происхождения</p> <p>хронический пульпит</p> <p>периапикальный абсцесс без полости</p> <p>кариес дентина</p>		
2.	<p>В клинику терапевтической стоматологии обратился больной А., 36 лет, с жалобами на зуд, болезненность десен, их кровоточивость, подвижность зубов, неприятный запах изо рта.</p> <p>Anamnes morbi: зуд и болезненность в деснах появились 2 года назад. В последние полгода появилась подвижность зубов справа на нижней челюсти.</p> <p>Anamnes vite: в настоящее время считает себя практически здоровым.</p> <p>Объективно: незначительная асимметрия лица за счет отека мягких тканей в области угла нижней челюсти справа. Кожные покровы физиологической окраски. В полости рта в области 4.7, 4.6, 4.5 зубов слизистая оболочка десен гиперемирована, отечна,</p>	<p>Пародонтит хронический генерализованный, тяжелой степени тяжести K05.31. Деструкция костной ткани более 1/2 корня. Активное рассасывание, резкая деформация межзубных перегородок. Из-за подвижности, смещения и потери зубов нарушается окклюзия.</p>	№1, стр.368-379

	<p>при пальпации болезненна, кровоточит. Подвижность зубов III степени.</p> <p>Пародонтальные карманы в области 47, 46 зубов - 6 мм, в области 45 зуба- 5 мм.</p> <p>Гигиенический индекс 2.7. Индекс РМА-1.9.</p> <p>Поставьте предварительный диагноз</p> <p>Патоморфологическая картина в очаге поражения костной ткани</p>		
3.	<p>На прием к врачу-стоматологу обратилась молодая девушка 16 лет с жалобами на необычный вид десен, неприятный запах изо рта.</p> <p>Объективно: слизистая преддверия полости рта бледно-розового цвета, без патологических изменений. Слизистая оболочка десен бледно-розовая, десневые сосочки фронтального отдела нижней челюсти гипертрофированы, плотные на ощупь. Высота клинической коронки снижена на 1/2, ложный зубодесневой карман, обильные отложения зубного камня. На ортопантограмме изменений нет. При анализе развернутой формулы крови - патологии не выявлено.</p> <p>Этапы лечения этого заболевания</p>	<p>Санация полости рта.</p> <p>б) Профессиональная гигиена полости рта.</p> <p>в) Коррекция десны (хирургическая, диатермокоагуляция, криодеструкция).</p> <p>г) При невозможности проведения хирургических методов – медикаментозная терапия (склерозирующее лечение).</p> <p>д) Физиолечение.</p> <p>е) диспансерное наблюдение.</p>	№1, стр.360-368
4.	<p>Больной И., 18 лет, направлен на консультацию из кожно-венерологического диспансера, где больной наблюдается по поводу ладонно-подошвенного гиперкератоза. На момент осмотра больной предъявляет жалобы на кровоточивость десен, неприятный запах изо рта, подвижность зубов.</p> <p>Из анамнеза выяснено, что примерно с 3-х лет отмечалась кровоточивость, болезненность десен. В 6 лет из-за подвижности и болезненности были удалены молочные моляры на верхней и нижней челюстях, после чего воспаление десен прекратилось.</p> <p>После прорезывания постоянных зубов воспалительные явления десны возобновились, несколько месяцев назад заметил подвижность зубов.</p> <p>Объективно: лицо симметрично, кожные покровы и видимые слизистые без патологических изменений, регионарные лимфоузлы увеличены до 1 см, болезненны, подвижные. В полости рта слизистая оболочка десны преддверия и собственно полости рта в области всех зубов гиперемирована,</p>	<p>Синдром Папийона – Лефевра</p> <p>В альвеолярном отростке выявляется вертикальный тип деструкции костной ткани с наличием овальных или круглых кистозных дефектов с четкими контурами.</p>	№2, стр.553

	<p>отечна, кровоточит при зондировании, при пальпировании - боль, выделение гнойного содержимого. Корни 1.1, 1.2, 1.3, 1.6, 2.1, 2.2, 2.3, 2.6, 3.1, 3.2, 3.3, 3.4, 3.5, 3.6, 4.1, 4.2, 4.3, 4.4, 4.6 зубов обнажены на 1/3, покрыты белым налетом. Пародонтальные карманы в области 1.1, 1.2, 1.3, 1.6, 2.1, 2.2, 2.3, 2.6, 3.1, 3.2, 3.3, 3.4, 3.6, 4.1, 4.2, 4.3, 4.4, 4.6 зубов глубиной 6 мм, в области 1.4, 1.5, 1.7, 2.4, 2.5, 2.7, 3.5, 3.7, 4.5, 4.7 зубов глубиной 4 мм. Отмечается подвижность 1.1, 1.2, 1.3, 1.6, 2.1, 2.2, 2.3, 2.6, 3.1, 3.2, 3.3, 3.4, 3.6, 4.1, 4.2, 4.3, 4.4, 4.6 зубов - II степени, 1.4, 1.5, 1.7, 2.4, 2.5, 2.7, 3.5, 3.7, 4.5, 4.7 зубов - I степени. На вестибулярной поверхности коронок в пределах эмали 3.4, 3.5, 4.4, 4.5 зубов- линейные борозды, расположенные параллельно режущему краю. Поставьте предварительный диагноз. Характерная рентгенологическая картина</p>		
5.	<p>Ситуация В клинику обратилась пациентка 19 лет.</p> <p>Жалобы на выпадение пломбы в 2.4 зубе, застывание пищи между 2.4 и 2.5 зубами, болезненные ощущения, кровоточивость в области десны между зубами, увеличение десны в объеме.</p> <p>Анамнез заболевания Увеличение десны в объеме и болезненность появилась между 2.4 и 2.5 зубом 4 месяца назад, пломба выпала 2 недели назад.</p> <p>Анамнез жизни Вредные привычки: отрицает.</p> <p>Аллергические реакции: аллергия на цитрусовые.</p> <p>Наличие инфекционных заболеваний (ВИЧ, сифилис, гепатит) отрицает.</p> <p>Объективный статус Внешний осмотр: общее состояние удовлетворительное, конфигурация лица не изменена, регионарные лимфоузлы не пальпируются, не увеличены, безболезненны, не спаяны с подлежащими</p>	отсутствие контактного пункта между зубами	№5, стр.360-368

	<p>тканями, кожные покровы физиологической окраски, открывание рта свободное.</p> <p>Осмотр полости рта: слизистая оболочка рта, альвеолярных отростков и нёба бледно-розового цвета, умеренно увлажнена.</p> <p>Прикус: физиологический.</p> <p>Локальный статус: на контактно-дистальной поверхности в пришеечной области 2.4 зуба кариозная полость. Десна в области 2.4, 2.5 зубов гиперемирована, отечна, кровоточит при зондировании. Десневой сосочек гипертрофирован. Зубодесневое прикрепление сохранено. Пародонтальные карманы и резорбция костной ткани в области альвеолярного гребня 2.4 и 2.5 не обнаружены.</p> <p>К этиологическому фактору развития данной патологии относят</p> <p>лейкоцитоз</p> <p>недостаточность кальция в организме</p> <p>авитаминоз</p> <p>отсутствие контактного пункта между зубами</p>		
--	---	--	--

Вопросы с развёрнутым ответом

№	Содержание задания	Правильный ответ	Источник
1.	Алгоритм действий врача, если во время приема пациента разорвалась перчатка с одновременным повреждением кожи рук.	Перчатку необходимо сразу снять, из ранки выдавить кровь, вымыть руки водой с мылом, обработать их 70% спиртом и смазать поврежденный участок 5% раствором йода. При попадании крови на руки их следует как можно быстрее обработать каким-либо кожным антисептиком (70% спирт, 3% раствор хлорамина, раствор	№6, раздел 4, стр.15

		хлоргексидина), дважды вымыть теплой проточной водой с мылом и насухо вытереть.	
2.	Алгоритм действий врача, если во время приема пациента произошло попадание крови или других биологических жидкостей на слизистую оболочку глаз.	При попадании крови или других биологических жидкостей на слизистую оболочку глаз их сразу нужно промыть водой, при попадании на слизистую оболочку носа - закапать в нос 1% раствор протаргола, при попадании на слизистую оболочку полости рта - прополоскать рот 70% спиртом или раствором перманганата калия.	№6, раздел 4, стр.15
3.	Язвенно-некротический стоматит Венсана-это _____	Язвенно-некротический стоматит Венсана-инфекционное альтеративно-воспалительное заболевание слизистой оболочки полости рта, возникающее на фоне снижения реактивности организма и при неблагоприятных условиях в полости рта. Другие названия заболевания: язвенный стоматит, фузоспирохетозный стоматит, стоматит Венсана, «траншейный» рот.	№6, раздел 4, стр.26
4.	Что такое очаговая гипоплазия? Причина возникновения.	Очаговая гипоплазия- это поражение группы рядом стоящих постоянных зубов на одной стороне челюсти. Локальные травматические поражения в период развития и минерализации зубов приводят к развитию местных очагов	№4, раздел4, стр.2

		гипоплазии. Механическое, токсическое поражение зачатка постоянного зуба (чаще центральных резцов верхней челюсти, премоляров) приводит к нарушению его развития, а иногда к гибели, так как на участке травмы повреждаются амелобласты.	
5.	Анафилактический шок возникает _____	Анафилактический шок возникает при введении в сенсibilизированный организм любых лекарственных препаратов (разрешающая доза антигена).	№6, раздел 5, стр.1

ОПК-7 Способен проводить мероприятия по формированию здорового образа жизни, санитарно-гигиеническому просвещению населения с целью профилактики стоматологических заболеваний

Результаты освоения ОП (компетенции)	Результаты обучения по дисциплине
	Уметь
ОПК-7 Способен проводить мероприятия по формированию здорового образа жизни, санитарно-гигиеническому просвещению населения с целью профилактики стоматологических заболеваний	Применять средства индивидуальной защиты

Задания закрытого типа

№	Содержание задания	Правильный ответ	Источник
Выберите один правильный ответ			
1.	Дегенеративные изменения клеток шиповатого слоя эпителия, сопровождающиеся расплавлением межклеточных связей, называют:	3) акантолизом;	№6, раздел 2, стр.4

	<p>1) спонгиозом;</p> <p>2) акантозом;</p> <p>3) акантолизом;</p> <p>4) паракератозом.</p>		
2.	<p>Образование петехий и экхимозов связано с:</p> <p>1) кровоизлиянием;</p> <p>2) пигментацией;</p> <p>3) ороговением.</p>	1) кровоизлиянием;	№6, раздел 2, стр.4
Выберите несколько правильных ответов			
1.	<p>При кариесе дентина, при зондировании полости с целью диагностики определяется (выберите 2)</p> <p>отсутствие болезненных ощущений</p> <p>сообщение с пульповой камерой</p> <p>резкая болезненность по всему дну, длительно сохраняющаяся после зондирования</p> <p>плотные стенки и дно, отсутствие размягченного дентина</p> <p>болезненность по стенкам кариозной полости</p> <p>безболезненность (или слабая болезненность) по дну кариозной полости</p>	<p>болезненность по стенкам кариозной полости</p> <p>безболезненность (или слабая болезненность) по дну кариозной полости</p>	№1, стр.243-275
2.	<p>Щадящая гигиена полости рта:</p> <p>1. мягкая, средней степени жесткости зубная щетка;</p> <p>2. жесткая зубная щетка</p> <p>3.исключить горизонтальные движения при чистке зубов;</p> <p>4.избегать чистки зубов сразу после</p>	<p>1. мягкая, средней степени жесткости зубная щетка;</p> <p>3.исключить горизонтальные движения при чистке зубов</p>	№4, раздел 4 стр.10

	<p>приема подкисленных продуктов или напитков;</p> <p>5.использовать отбеливающие зубные пасты</p> <p>6.чистить зубы без чрезмерных усилий и не более рекомендованного времени;</p> <p>7.применять лечебные пасты, содержащие соли калия, фториды, соли стронция, цитраты - десенсибилизирующие серии «Sensodyne».</p>	<p>4.избегать чистки зубов сразу после приема подкисленных продуктов или напитков;</p> <p>6.чистить зубы без чрезмерных усилий и не более рекомендованного времени</p> <p>7.применять лечебные пасты, содержащие соли калия, фториды, соли стронция, цитраты десенсибилизирующие серии «Sensodyne».</p>	
Установите последовательность/Сопоставьте понятия			
1.	<p>Пульсирующий характер боли при остром пульпите обусловлен:</p> <p>Выраженный болевой синдром при остром пульпите обусловлен:</p>	<p>периодическим шунтированием кровотока по артериоловеноулярным анастомозам</p> <p>повышением гидростатического давления в полости зуба</p>	№4, раздел 5, стр.3

Задания открытого типа

Ситуационные задачи/кейсы

№	Содержание задания	Правильный ответ	Источник
1.	<p>В клинику терапевтической стоматологии обратился больной А., 36 лет, с жалобами на зуд, болезненность десен, их кровоточивость, подвижность зубов, неприятный запах изо рта.</p> <p>Anamnes morbi: зуд и болезненность в деснах появились 2 года назад. В последние полгода появилась подвижность зубов справа на нижней челюсти.</p> <p>Anamnes vite: в настоящее время считает себя практически здоровым.</p> <p>Объективно: незначительная асимметрия лица за счет отека мягких тканей в области угла нижней челюсти справа. Кожные покровы физиологической окраски. В полости рта в области 4.7, 4.6, 4.5 зубов слизистая оболочка десен гиперемирована, отечна,</p>	<p>Пародонтит хронический генерализованный, тяжелой степени тяжести K05.31.</p> <p>Антибиотики; препараты, подавляющие синтез медиаторов воспаления; гипосенсибилизирующая терапия; препараты, корригирующие процессы иммунитета; препараты, влияющие на проницаемость</p>	№1, стр.368-379

	<p>при пальпации болезненна, кровоточит. Подвижность зубов III степени.</p> <p>Пародонтальные карманы в области 47, 46 зубов - 6 мм, в области 45 зуба- 5 мм.</p> <p>Гигиенический индекс 2.7. Индекс РМА-1.9.</p> <p>Поставьте предварительный диагноз</p> <p>Составьте план общего лечения при данной патологии</p>	<p>сосудистой стенки, улучшающие обменные процессы; седативные препараты; адаптогены.</p>	
2.	<p>Ситуация</p> <p>На приём к врачу-стоматологу обратился пациент Л. 26 лет.</p> <p>Жалобы на длительную ноющую боль от всех видов раздражителей в области нижней челюсти справа,</p> <p>наличие полости в 4.6 зубе.</p> <p>Анамнез заболевания</p> <p>Боль в зубе в течение нескольких недель, к врачу не обращался.</p> <p>Лечение зуба ранее не проводилось.</p> <p>Анамнез жизни</p> <p>Перенесённые заболевания: ОРВИ, ОРЗ, хронический гастрит.</p> <p>Наследственность: не отягощена.</p> <p>Вредные привычки: нет.</p> <p>Аллергоанамнез: не отягощен.</p> <p>Туберкулёз, гепатит, ВИЧ, сифилис отрицает.</p> <p>Объективный статус</p> <p>Внешний осмотр: состояние удовлетворительное. Конфигурация лица не изменена. Кожные покровы чистые. Открывание рта свободное, в полном объёме – 5 см. Регионарные лимфоузлы не увеличены, безболезненные, мягко-эластичной консистенции, не спаяны с окружающими тканями.</p> <p>Локальный статус: слизистая оболочки десны, альвеолярных отростков и переходной складки бледно-розовая, умеренно увлажнена.</p> <p>На жевательной поверхности 4.6 зуба глубокая кариозная полость, реакция на температурный раздражитель резко положительная, длительная. Перкуссия отрицательная. Пальпация неизменной переходной складки безболезненна.</p>	невозможен	№1, стр.306-325

	<p>Результаты инструментального метода обследования Зондирование Зондирование дна резко болезненно в одной точке.</p> <p>Результаты дополнительного метода обследования Прицельная внутриротовая контактная рентгенография Глубокая кариозная, прилежащая к рогу пульпы. Периапикальные изменения не выявляются.</p> <p>Результаты дополнительного метода обследования Электроодонтодиагностика 37мкА. Поставьте диагноз Метод полного сохранения пульпы в данном клиническом случае</p> <p>применяется с осторожностью</p> <p>невозможен</p> <p>применяется при невозможности проведения адекватного обезболивания</p> <p>возможен только при наличии хорошего анализа крови</p>		
3.	<p>На прием к врачу-стоматологу обратилась молодая девушка 16 лет с жалобами на необычный вид десен, неприятный запах изо рта. Объективно: слизистая преддверия полости рта бледно-розового цвета, без патологических изменений. Слизистая оболочка десен бледно-розовая, десневые сосочки фронтального отдела нижней челюсти гипертрофированы, плотные на ощупь. Высота клинической коронки снижена на 1/2, ложный зубодесневой карман, обильные отложения зубного камня. На ортопантомограмме изменений нет. При анализе развернутой формулы крови - патологии не выявлено. Поставьте предварительный диагноз Проведите дифференциальную диагностику</p>	<p>Гипертрофический гингивит средней степени тяжести гипертрофический гингивит при приеме дифенина; контактная (протезная) гиперплазия десневого края; гипертрофический гингивит при лейкомическом ретикулезе; дефицит витамина С; пародонтит; фиброматоз десен.</p>	№1, стр.360-368
4.	<p>Больной, 36 лет, обратился в клинику терапевтической стоматологии с жалобами на дергающие, самопроизвольные боли в 1.6 зубе, усиливающиеся при приеме горячей пищи, неприятный</p>	<p>Хронический гангренозный пульпит К 04.1. Экстирпационный.</p>	№1, стр.306-325

	<p>запах изо рта.</p> <p>Анамнез: впервые самопроизвольные, приступообразные боли в 1.6 зубе появились около 3 месяцев назад; к стоматологу не обращался. Последние 2 недели появились нарастающие боли от горячего.</p> <p>Объективно: лицо симметричное, кожные покровы чистые, физиологической окраски. Подчелюстные лимфоузлы справа увеличены, болезненны при пальпации. СОПР бледно-розового цвета, в области 1.6 зуба слегка гиперемирована с цианотичным оттенком.</p> <p>Коронка 1.6 зуба изменена в цвете. На жевательной поверхности имеется глубокая кариозная полость, заполненная остатками пищи и остатками пломбирочного материала. Пульповая камера вскрыта. Зондирование кариозной полости и устьев корневых каналов безболезненно. После препарирования зондирование в глубине корневых каналов болезненно. Перкуссия 16 слабо болезненна. Реакция на температурные раздражители (горячее) болезненна.</p> <p>Поставьте диагноз заболевания Выберите метод лечения данной патологии.</p>		
5.	<p>Пациент У., 30 лет, обратился в клинику терапевтической стоматологии с целью санации для выезда за границу.</p> <p>Жалоб не предъявляет. Считает себя здоровым. Пациент боится лечить зубы.</p> <p>При осмотре в 3.7 зубе выявлена кариозная полость небольших размеров. Локализация кариозной полости - в бороздке на вестибулярной поверхности. 3.6 зуб покрыт металлической коронкой. 3.5 отсутствует, 3.8,3.4,3.3,3.2,3.1 зубы – интактные.</p> <p>Проведены диагностические мероприятия. Показания к проведению премедикации.</p>	<p>Уменьшения чувство страха, снижения психо-эмоционального напряжения на стоматологическом приёме.</p>	№1, стр.243-275

Вопросы с развёрнутым ответом

№	Содержание задания	Правильный ответ	Источник
1.	Что такое отходы класса Б?	Отходы класса Б-это опасные отходы. Инфицированные отходы. Материалы и	№2, стр. 30

		инструменты, загрязненные выделениями, в т.ч. кровью.	
2.	Что такое предрак?	Под предраком подразумевают все доброкачественные новообразования, хронические воспалительные процессы и дисгормональные состояния, на фоне которых при определенных условиях может развиваться рак	№6, раздел 9, стр.1
3.	Чем характеризуется предрак? Возникновению предрака способствуют _____	Предрак характеризуется нарушением процесса кератинизации в эпителии слизистой оболочки полости рта по типу гиперкератоза и дискератоза без инвазии в подлежащие ткани. В полости рта и на красной кайме губ возникновению предрака способствуют хроническая травма, неблагоприятные метеорологические факторы (холод, солнце, ветер), раздражающая, горячая, острая пища, алкоголь, курение, дурные привычки (кусание губ и др.), профессиональные вредности.	№6, раздел 9, стр.1
4.	Что такое хейлиты?	Хейлиты - воспалительные заболевания красной каймы, слизистой оболочки губ и периоральной кожи. Все хейлиты разделяются на собственно хейлиты (эксфолиативный, glandулярный, контактный, метеорологический и	№6, раздел 8, стр.1

		актинический) и симптоматические хейлиты (атопический, экзематозный и макрохейлит).	
5.	Профессиональная гигиена у пациента осуществляется по алгоритму	<p>обучение пациента индивидуальной гигиене рта;</p> <p>удаление над- и поддесневых отложений;</p> <p>полирование поверхностей зубов;</p> <p>устранение факторов, способствующих скоплению налета;</p> <p>апликации реминерализирующих средств;</p> <p>мотивация пациента к профилактике и лечению стоматологических заболеваний</p>	№11, стр21-53

ОПК-7 Способен проводить мероприятия по формированию здорового образа жизни, санитарно-гигиеническому просвещению населения с целью профилактики стоматологических заболеваний

Результаты освоения ОП (компетенции)	Результаты обучения по дисциплине
	Владеть
ОПК-7 Способен проводить мероприятия по формированию здорового образа жизни, санитарно-гигиеническому просвещению населения с целью профилактики стоматологических заболеваний	Оказывать медицинскую помощь в экстренной и неотложной формах, Проведение мероприятий по снижению заболеваемости, включая инфекционные заболевания, инвалидизации, смертности, летальности

Задания закрытого типа

№	Содержание задания	Правильный ответ	Источник
	Выберите один правильный ответ		

1.	Папулы на слизистой оболочке полости рта сливаются в рисунок при: 1) лейкоплакии; 2) герпесе; 3) красной волчанке; 4) плоском лишае.	4) плоском лишае.	№6, раздел2 , стр.4
2.	При остром псевдомембранозном кандидозе возникает: 1) налет; 2) чешуйка; 3) корка.	1) налет;	№6, раздел2 , стр.4
Выберите несколько правильных ответов			
1.	Плоский лишай слизистой оболочки рта и губ имеет клинические формы: 1.Буллезная 2.Эрозивно-язвенная 3.Гиперкератотическая 4.Атипичная 5.Экссудативно-гиперемическая 6.Типичная 7.Геморрагическая 8.Вульгарная 9.Вегетирующая	1.Буллезная 2.Эрозивно-язвенная 3.Гиперкератотическая 4.Атипичная 5.Экссудативно-гиперемическая 6.Типичная	№6, раздел7 , стр.1-2
2.	К первичным элементам поражения СОПР относят: А) Пятно; Б) узелок; В) трещина Г) узел; Д) бугорок; Е) афта Ж) пузырьёк; З) корка И) пузырь; К) эрозия Л) киста.	А) Пятно; Б) узелок; Г) узел; Д) бугорок; Ж) пузырьёк; И) пузырь; Л) киста.	№6, раздел2 , стр.3
Установите последовательность/Сопоставьте понятия			
1.	При хроническом фиброзном пульпите в пульпе происходит:	увеличение количества фиброзных волокон значительным	№1, стр.306-325

	Хронический гипертрофический пульпит характеризуется:	разрастанием грануляционной ткани	
--	---	-----------------------------------	--

Задания открытого типа

Ситуационные задачи/кейсы

№	Содержание задания	Правильный ответ	Источник
1.	<p>На прием к врачу-стоматологу обратилась молодая девушка 16 лет с жалобами на необычный вид десен, неприятный запах изо рта.</p> <p>Объективно: слизистая преддверия полости рта бледно-розового цвета, без патологических изменений. Слизистая оболочка десен бледно-розовая, десневые сосочки фронтального отдела нижней челюсти гипертрофированы, плотные на ощупь. Высота клинической коронки снижена на 1/2, ложный зубодесневой карман, обильные отложения зубного камня. На ортопантограмме изменений нет. При анализе развернутой формулы крови - патологии не выявлено.</p> <p>Поставьте предварительный диагноз Какой симптом является решающим для установления степени тяжести при гипертрофическом гингивите?</p>	<p>В зависимости от степени гипертрофии десны различают:</p> <p>Гипертрофический гингивит средней степени тяжести, Легкая степень – десна увеличена до 1/3 высоты коронки. Средняя степень – до 1/2 высоты. Тяжелая степень – вся коронка</p>	№1, стр.360-368
2.	<p>Больной, 36 лет, обратился в клинику терапевтической стоматологии с жалобами на дергающие, самопроизвольные боли в 1.6 зубе, усиливающиеся при приеме горячей пищи, неприятный запах изо рта.</p> <p>Анамнез: впервые самопроизвольные, приступообразные боли в 1.6 зубе появились около 3 месяцев назад; к стоматологу не обращался. Последние 2 недели появились нарастающие боли от горячего.</p> <p>Объективно: лицо симметричное, кожные покровы чистые, физиологической окраски. Подчелюстные лимфоузлы справа увеличены, болезненны при пальпации. СОПР бледно-розового цвета, в области 1.6 зуба слегка гиперемирована с цианотичным оттенком.</p> <p>Коронка 1.6 зуба изменена в цвете. На жевательной поверхности имеется глубокая кариозная полость, заполненная остатками пищи и остатками</p>	Хронический гангренозный пульпит К 04.1.	№1, стр.306-325

	<p>пломбировочного материала. Пульповая камера вскрыта. Зондирование кариозной полости и устьев корневых каналов безболезненно. После препарирования зондирование в глубине корневых каналов болезненно. Перкуссия 16 слабо болезненна. Реакция на температурные раздражители (горячее) болезненна. Поставьте диагноз заболевания</p>		
3.	<p>Ситуация В клинику обратилась пациентка 19 лет.</p> <p>Жалобы на выпадение пломбы в 2.4 зубе, застревание пищи между 2.4 и 2.5 зубами, болезненные ощущения, кровоточивость в области десны между зубами, увеличение десны в объеме.</p> <p>Анамнез заболевания Увеличение десны в объеме и болезненность появилась между 2.4 и 2.5 зубом 4 месяца назад, пломба выпала 2 недели назад.</p> <p>Анамнез жизни Вредные привычки: отрицает.</p> <p>Аллергические реакции: аллергия на цитрусовые.</p> <p>Наличие инфекционных заболеваний (ВИЧ, сифилис, гепатит) отрицает.</p> <p>Объективный статус Внешний осмотр: общее состояние удовлетворительное, конфигурация лица не изменена, регионарные лимфоузлы не пальпируются, не увеличены, безболезненны, не спаяны с подлежащими тканями, кожные покровы физиологической окраски, открывание рта свободное.</p> <p>Осмотр полости рта: слизистая оболочка рта, альвеолярных отростков и нёба бледно-розового цвета, умеренно увлажнена.</p> <p>Прикус: физиологический.</p> <p>Локальный статус: на контактно-дистальной поверхности в пришеечной области 2.4 зуба кариозная полость. Десна в области 2.4, 2.5 зубов гиперемирована, отечна, кровоточит при зондировании. Десневой сосочек гипертрофирован. Зубодесневое</p>	отсутствие контактного пункта между зубами	№5, стр.363-368

	<p>прикрепление сохранено. Пародонтальные карманы и резорбция костной ткани в области альвеолярного гребня 2.4 и 2.5 не обнаружены.</p> <p>К этиологическому фактору развития данной патологии относят: лейкоцитоз</p> <p>недостаточность кальция в организме</p> <p>авитаминоз</p> <p>отсутствие контактного пункта между зубами</p>		
4.	<p>Пациент У., 30 лет, обратился в клинику терапевтической стоматологии с целью санации для выезда за границу.</p> <p>Жалоб не предъявляет. Считает себя здоровым. Пациент боится лечить зубы.</p> <p>При осмотре в 3.7 зубе выявлена кариозная полость небольших размеров. Локализация кариозной полости - в бороздке на вестибулярной поверхности. 3.6 зуб покрыт металлической коронкой. 3.5 отсутствует, 3.8,3.4,3.3,3.2,3.1 зубы – интактные.</p> <p>Проведены диагностические мероприятия Предварительный диагноз Карпульные анестетики, применяемые на территории РФ.</p>	<p>Кариес дентина K02.1. Наиболее распространены: Септанест, Скандонест, Ультракаин, Убистезин.</p>	№1, стр.243-275
5.	<p>В клинику терапевтической стоматологии обратился мужчина 28 лет с жалобами на боль и жжение в полости, усиливающиеся при приеме пищи.</p> <p>Анамнез заболевания: заболевание в течение 5 лет, обострения 4 – 5 раз в год. Обращался к стоматологу, назначались полоскания антисептическими растворами, аппликации витамина А в масле.</p> <p>Анамнез жизни. Состоит на диспансерном учете по поводу колита. В 1999 году перенес гепатит С. Объективно. Лицо симметричное. Кожные покровы розового цвета. Поднижнечелюстные лимфатические узлы увеличены, болезненны при пальпации. Красная кайма губ без патоморфологических элементов поражения. На боковой поверхности языка и на мягком небе эрозии овальной формы, с венчиком гиперемии, покрыты белым</p>	ХРАС.	№2, стр.659-663

	налетом, болезненные при пальпации. Поставьте диагноз		
--	---	--	--

Вопросы с развёрнутым ответом

№	Содержание задания	Правильный ответ	Источник
1.	Плоский лишай слизистой оболочки рта и губ –это _____	Плоский лишай - хроническое полиэтиологическое заболевание с высыпаниями папул на слизистых оболочках и коже	№6, раздел 7, стр.1
2.	К особенностям пломбирования полости II класса в зубе 2.6 у пациента относят	использование контурной матрицы; использование матрицедержателя; использование интрадентальных клиньев; формирование контактного пункта на уровне экватора зуба	№1, стр. 243-275
3.	Пузырчатка-это _____	Пузырчатка-злокачественное заболевание с образованием на невоспаленных коже и слизистых оболочках пузырей в результате акантолиза, распространяющихся без адекватного лечения на весь кожный покров, что приводит к смерти больного.	№6, раздел 7, стр.5
4.	Пятно-это _____ элемент поражения.	Пятно-это ограниченное изменение цвета, не выступает над поверхностью слизистой оболочки	№6, раздел 2, стр.3
5.	Узелок-это _____ элемент поражения	Узелок (папула)-это белесоватое или перламутровое, почти не возвышающееся над	№6, раздел 2, стр.3

		слизистой оболочкой образование, которое не удаляется при поскабливании;	
--	--	--	--

ПК-1 Готовность к определению тактики ведения, ведению и лечению пациентов, нуждающихся стоматологической помощи

Результаты освоения ОП (компетенции)	Результаты обучения по дисциплине
	Знать
ПК-1 Готовность к определению тактики ведения, ведению и лечению пациентов, нуждающихся стоматологической помощи	Возрастные особенности строения ЧЛЮ пациентов стоматологического профиля, Виды и показания к лечению стоматологических заболеваний.

Задания закрытого типа

№	Содержание задания	Правильный ответ	Источник
Выберите один правильный ответ			
1.	ТЕМПЕРАТУРНЫЙ РЕЖИМ, ПОДДЕРЖИВАЕМЫЙ В СТОМАТОЛОГИЧЕСКОМ КАБИНЕТЕ В ХОЛОДНОЕ ВРЕМЯ ГОДА (ГРАДУСОВ): е) 15-16 ж) 17-18 з) 18-23 и) 23-28 к) 28-30	В)	№4, стр. 45-55
2.	Линейный дефект слизистой оболочки полости рта - это: 1) афта; 2) язва; 3) эрозия; 4) трещина.	4) трещина.	№6, раздел 2, стр.4
Выберите несколько правильных ответов			
1.	Первичный элемент поражения пятно бывает: 1. Воспалительное	1. Воспалительное 2. Пигментное 3. Геморрагическое	№6, раздел 2, стр.3

	<p>2. Пигментное</p> <p>3. Геморрагическое</p> <p>4. Поверхностное</p> <p>5. Линейное</p>		
2.	<p>Хронические механические травмирующие факторы:</p> <p>1) длительное курение;</p> <p>2) некачественные протезы;</p> <p>3) случайное прикусывание;</p> <p>4) ранение острым предметом;</p> <p>5) длительное раздражение острыми краями зубов.</p>	<p>2) некачественные протезы;</p> <p>5) длительное раздражение острыми краями зубов.</p>	№6, раздел3, стр.1
Установите последовательность/Сопоставьте понятия			
1.	<p>Укажите последовательность этапов лечения кариеса дентина в 4.7 зубе</p>	<p>обезболивание;</p> <p>раскрытие кариозной полости;</p> <p>удаление размягченного и пигментированного дентина;</p> <p>формирование полости соответствующего класса по Блеку;</p> <p>финирование краев эмали;</p> <p>антисептическая обработка кариозной полости;</p> <p>пломбирование кариозной полости</p>	№2, стр.232-233

Задания открытого типа

Ситуационные задачи/кейсы

№	Содержание задания	Правильный ответ	Источник
1.	<p>Больной, 36 лет, обратился в клинику терапевтической стоматологии с жалобами на дергающие, самопроизвольные боли в 1.6 зубе, усиливающиеся при приеме горячей пищи, неприятный</p>	<p>Травма околоверхушечных тканей; перфорация стенок и дна пульповой камеры,</p>	№1, стр.306-325

	<p>запах изо рта.</p> <p>Анамнез: впервые самопроизвольные, приступообразные боли в 1.6 зубе появились около 3 месяцев назад; к стоматологу не обращался. Последние 2 недели появились нарастающие боли от горячего.</p> <p>Объективно: лицо симметричное, кожные покровы чистые, физиологической окраски. Подчелюстные лимфоузлы справа увеличены, болезненны при пальпации. СОПР бледно-розового цвета, в области 1.6 зуба слегка гиперемирована с цианотичным оттенком.</p> <p>Коронка 1.6 зуба изменена в цвете. На жевательной поверхности имеется глубокая кариозная полость, заполненная остатками пищи и остатками пломбировочного материала. Пульповая камера вскрыта. Зондирование кариозной полости и устьев корневых каналов безболезненно. После препарирования зондирование в глубине корневых каналов болезненно. Перкуссия 16 слабо болезненна. Реакция на температурные раздражители (горячее) болезненна.</p> <p>Какие осложнения лечения данного заболевания могут возникнуть?</p>	<p>стенок корневого канала; выведение пломбировочного материала за верхушку корня.</p>	
2.	<p>Пациент У., 30 лет, обратился в клинику терапевтической стоматологии с целью санации для выезда за границу.</p> <p>Жалоб не предъявляет. Считает себя здоровым. Пациент боится лечить зубы.</p> <p>При осмотре в 3.7 зубе выявлена кариозная полость небольших размеров. Локализация кариозной полости - в бороздке на вестибулярной поверхности. 3.6 зуб покрыт металлической коронкой. 3.5 отсутствует, 3.8,3.4,3.3,3.2,3.1 зубы – интактные.</p> <p>Проведены диагностические мероприятия</p> <p>Поставьте предварительный диагноз.</p>	<p>Кариес дентина К02.1.</p>	<p>№1, стр.243-275</p>
3.	<p>В клинику терапевтической стоматологии обратился мужчина 28 лет с жалобами на боль и жжение в полости, усиливающиеся при приеме пищи.</p> <p>Анамнез заболевания: заболевание в течение 5 лет, обострения 4 – 5 раз в год. Обращался к стоматологу, назначались полоскания антисептическими растворами, аппликации витамина А в масле.</p>	<p>Лечение: комплексное. Общее, местное.</p> <p>Комплексное патогенетическое лечение включает использование иммунокорректирующих средств, препаратов метаболической коррекции с санацией очагов хронической инфекции:</p>	<p>№2, стр.659-663</p>

	<p>Анамнез жизни. Состоит на диспансерном учете по поводу колита. В 1999 году перенес гепатит С. Объективно. Лицо симметричное. Кожные покровы розового цвета. Поднижнечелюстные лимфатические узлы увеличены, болезненны при пальпации. Красная кайма губ без патоморфологических элементов поражения. На боковой поверхности языка и на мягком небе эрозии овальной формы, с венчиком гиперемии, покрыты белым налетом, болезненные при пальпации. Назначьте лечение.</p>	<p>1) иммунокоррекция - тимоген, левамизол (декарис), гистоглобулин; 2) метаболические средства - пантотенат кальция, рибофлавина мононуклеотид, липамид, кокарбоксилаза, оротат калия, витамин В12, фолиевая кислота, пиридоксальфосфат, пангамат кальция. Проводится 4-6 курсов метаболической коррекции с интервалом в 6 мес; 3) рефлексотерапия, седативная терапия; 4) лечение сопутствующих соматических заболеваний; 5) соблюдение строгой диеты.</p>	
4.	<p>Ситуация На прием к врачу-стоматологу обратилась пациентка 29 лет.</p> <p>Жалобы на кровоточивость десны при чистке зубов.</p> <p>Анамнез заболевания Жалобы появились месяц назад, в связи с этим зубы стала чистить осторожно очень мягкой зубной щеткой и гигиенической зубной пастой 2 раза в день в течение 2 минут. При полоскании полости рта настоем ромашки эффект непродолжительный.</p> <p>Анамнез жизни Работает менеджером.</p> <p>Беременность сроком 14 недель, течение физиологическое.</p> <p>Вредные привычки: отрицает.</p> <p>Аллергические реакции: отрицает.</p> <p>Наличие инфекционных заболеваний (ВИЧ, сифилис, гепатит) отрицает.</p> <p>Наследственность: неотягощена.</p> <p>Объективный статус Внешний осмотр: конфигурация лица не изменена, регионарные лимфатические узлы не пальпируются, открывание рта свободное, височно-нижнечелюстной сустав без патологии Прикус: ортогнатический.</p>	2 неделя	№5, стр.360-368

	<p>Осмотр полости рта: слизистая оболочка рта бледно-розового цвета, равномерно увлажнена. Десневые сосочки всех зубов гиперемированы, отечны.</p> <p>Гигиеническое состояние полости рта: индекс гигиены Грина – Вермиллиона (Greene – Vermillion, ОНI-S) = 1,6.</p> <p>Для индивидуальной гигиены полости рта пациентке рекомендуют использовать антисептики в течение ___ недель</p> <p>2</p> <p>3</p> <p>4</p> <p>6</p>		
5.	<p>В клинику терапевтической стоматологии обратилась пациентка К., 22 лет, с жалобами на незаживающую язву на слизистой красной каймы нижней губы справа.</p> <p>Анамнез morbi: считает себя больной в течение 3-х недель, с тех пор, как впервые, глядя в зеркало, обратила внимание на красное пятно округлой формы на слизистой красной каймы нижней губы справа. Проводила самостоятельное лечение (смазывание пятна витамином «А», оксолиновой мазью), пятно увеличилось в размере с 0,5х0,5 см до 1,0х0,8 см, уплотнилось в основании, а спустя 1,5 недели после появления пятна в центре его</p> <p>98</p> <p>образовалась эрозия. К врачу не обращалась. Слизистую красной каймы обрабатывала бриллиантовой зеленью, смазывала масляным раствором витамина «А», оксолиновой мазью. Лечение безуспешно.</p> <p>Анамнез vitae: аллергологический анамнез не отягощен, туберкулез, венерические заболевания отрицает. Не замужем.</p> <p>Объективно: температура тела 36,7°С, отмечает незначительную боль в костях. Лицо симметричное, кожные покровы чистые. Подчелюстные лимфоузлы справа увеличены,</p>	Первичный сифилис, твердый шанкр	№2, стр.656-660

	<p>размером 2,0x2,0 см, плотной консистенции, не спаяны с окружающими тканями и между собой, безболезненные при пальпации. На красной кайме нижней губы справа язва размером 1,0x0,8 см округлой формы, покрытая бурой коркой. После удаления корки обнажается гладкая поверхность язвы мясо-красного цвета с ровными краями, приподнятыми над окружающей кожей. На дне язвы незначительное серозное отделяемое. Пальпаторно определяется в основании язвы хрящеподобной плотности инфильтрат, пальпация безболезненна. Окружающая слизистая красной каймы губ физиологической окраски. Слизистая оболочка полости рта бледно-розового цвета, умеренно влажная. Гигиеническое состояние полости рта удовлетворительное.</p> <p>Поставьте предварительный диагноз</p>		
--	--	--	--

Вопросы с развёрнутым ответом

№	Содержание задания	Правильный ответ	Источник
1.	Что такое пузырек?	Пузырек-это слегка возвышающееся над поверхностью кожи образование, имеет округлые очертания. Полостной элемент, возникающий вследствие скопления жидкости в структуре многослойного плоского эпителия. Имеет серозное или геморрагическое содержимое, быстро вскрывается, образуя эрозию.	№6, раздел 2, стр.3
2.	Пузырь-это _____	Пузырь-это плотное образование, более крупного размера, чем пузырек, наполнен серозным или геморрагическим содержимым. В полости	№6, раздел 2,стр.3

		рта быстро вскрывается и проявляется эрозией с обрывками покрышки пузыря по краям.	
3.	Что такое слюна?	Слюна-это секрет слюнных желез, выделяющийся в ротовую полость, участвует в пищеварении, воздействуя на пищу своими ферментами, например амилазой.	№1, стр.42
4.	Что такое волдырь?	Волдырь-это бесполостное образование, возвышающееся над кожей красное, в центре белое зудящее образование. Существует кратковременно, на слизистой оболочке превращается в пузырь.	№6, раздел 2, стр.3
5.	Узел-это _____. Возникает обычно _____.	Узел-это ограниченное, крупное, плотное образование, располагающееся в подслизистом слое. Возникает обычно при специфических формах поражения (туберкулез, сифилис, лепра). Возможно нагноение с образованием свищей при актиномикозе, или изъязвление при сифилисе.	№6, раздел 2, стр.3

ПК-1 Готовность к определению тактики ведения, ведению и лечению пациентов, нуждающихся стоматологической помощи

Результаты освоения ОП (компетенции)	Результаты обучения по дисциплине
	Уметь

ПК-1 Готовность к определению тактики ведения, ведению и лечению пациентов, нуждающихся стоматологической помощи	Мотивировать к санации полости рта Планировать лечение пациентов с заболеваниями полости рта.
---	--

Задания закрытого типа

№	Содержание задания	Правильный ответ	Источник
Выберите один правильный ответ			
1.	ИНФИЦИРОВАНИЕ ПУЛЬПЫ ПРОИСХОДИТ ЧАЩЕ: а) по артериолам (гематогенное инфицирование) б) по дентинным канальцам из кариозной полости в) через одно из верхушечных отверстий при наличии пародонтального кармана г) по лимфатическим сосудам д) по венам	Б)	№2, стр.352-359
2.	ЦЕЛЬЮ ИСПОЛЬЗОВАНИЯ АППАРАТА «АССИСТИНА» ЯВЛЯЕТСЯ: е) стерилизация наконечников ж) предстерилизационная очистка и смазывание наконечников з) дезинфекция боров и) дезинфекция эндодонтического инструментария к) стерилизация боров	Б)	№4, стр.38-45
Выберите несколько правильных ответов			
1.	Признаки озлокачествления травматической язвы: 1) эозинофилия; 2) ороговение краев; 3) уплотнение краев и основания; 4) безболезненность при пальпации; 5) плотные, спаянные, безболезненные регионарные лимфатические узлы.	2) ороговение краев; 3) уплотнение краев и основания; 4) безболезненность при пальпации; 5) плотные, спаянные, безболезненные регионарные лимфатические узлы.	№6, раздел 3, стр.2
2.	Травматическую язву	1) раковой язвой;	№6, раздел 3, стр.2

	дифференцируют с: 1) раковой язвой; 2) трофической язвой; 3) туберкулезной язвой; 4) сифилисом (твердый шанкр); 5) многоформной экссудативной эритемой; 6) хроническим рецидивирующим герпесом; 7) плоским лишаем (эрозивно-язвенная форма).	2) трофической язвой; 3) туберкулезной язвой; 4) сифилисом (твердый шанкр); б) хроническим рецидивирующим герпесом; 7) плоским лишаем (эрозивно-язвенная форма).	
	Установите последовательность/Сопоставьте понятия		
1.	Витальная ампутация Биологический метод лечения пульпита	метод лечения пульпита с сохранением корневой части пульпы метод, направленный на полное сохранение пульпы в жизнеспособном состоянии	№4, раздел5, стр.7

Задания открытого типа

Ситуационные задачи/кейсы

№	Содержание задания	Правильный ответ	Источник
1.	Ситуация В стоматологическую клинику обратилась пациентка 29 лет. Жалобы На выпадение пломбы в 1.4 зубе; застревание пищи между 1.4 и 1.5 зубами; изменение формы десны в области 1.4 и 1.5 зубов. Анамнез заболевания Изменение формы десны в течение 4 месяцев около 1.4 и 1.5 зубов, пломба выпала 2 недели назад. Прием оральных контрацептивов более двух	прицельную внутриротовую контактную рентгенографию	№5, стр.360-368

	<p>лет, поликистоз яичников.</p> <p>Проводилось лечение у врача-ортодонта по поводу скученного положения зубов верхней челюсти 2 года назад.</p> <p>Анамнез жизни Вредные привычки: отрицает.</p> <p>Аллергические реакции: отрицает.</p> <p>Наличие инфекционных заболеваний (ВИЧ, сифилис, гепатит) отрицает.</p> <p>Объективный статус Внешний осмотр: общее состояние удовлетворительное, лицо симметрично, регионарные лимфоузлы не пальпируются, не увеличены, безболезненны, не спаяны с подлежащими тканями, кожные покровы физиологической окраски, открывание рта свободное.</p> <p>К дополнительному методу обследования для постановки диагноза в данной клинической ситуации относят</p> <p>1 сиалографию</p> <p>2 прицельную внутривидовую контактную рентгенографию</p> <p>3 реопародонтографию</p> <p>4 клинический анализ крови</p>		
2.	<p>Пациент У., 30 лет, обратился в клинику терапевтической стоматологии с целью санации для выезда за границу.</p> <p>Жалоб не предъявляет. Считает себя здоровым. Пациент боится лечить зубы.</p> <p>При осмотре в 3.7 зубе выявлена кариозная полость небольших размеров. Локализация кариозной полости - в бороздке на вестибулярной поверхности. 3.6 зуб покрыт металлической коронкой. 3.5 отсутствует, 3.8,3.4,3.3,3.2,3.1 зубы – интактные.</p> <p>Проведены диагностические мероприятия Алгоритм лечения данной патологии.</p>	<p>Антисептическая обработка, анестезия, препарирование кариозной полости, лечебная прокладка, реставрация зуба.</p>	<p>№1, стр.243-275</p>
3.	<p>В клинику терапевтической стоматологии обратился мужчина 28 лет с жалобами на боль и жжение в полости, усиливающиеся при приеме пищи.</p> <p>Анамнез заболевания: заболевание в течение 5 лет, обострения 4 – 5 раз в год. Обращался к стоматологу,</p>	<p>Дифференциальная диагностика проводится с: рубцующейся формой афтозного стоматита (афты Сеттона), синдром Бехчета, хронический рецидивирующий</p>	<p>№2, стр.659-663</p>

	<p>назначались полоскания антисептическими растворами, аппликации витамина А в масле.</p> <p>Анамнез жизни. Состоит на диспансерном учете по поводу колита. В 1999 году перенес гепатит С.</p> <p>Объективно. Лицо симметричное. Кожные покровы розового цвета. Поднижнечелюстные лимфатические узлы увеличены, болезненны при пальпации. Красная кайма губ без патоморфологических элементов поражения. На боковой поверхности языка и на мягком небе эрозии овальной формы, с венчиком гиперемии, покрыты белым налетом, болезненные при пальпации. Поставьте диагноз, проведите дифф. диагностику.</p>	<p>герпетический стоматит, травматическая эрозия, вторичный папулезный сифилис.</p>	
4.	<p>В результате удара клюшкой при игре в хоккей у мужчины 29 лет произошел откол 1/2 анатомической коронки 2.1 зуба.</p> <p>При объективном осмотре пульпа выступает из полости зуба.</p> <p>Зондирование резко болезненное. Затруднена речь из-за боли.</p> <p>Врач-стоматолог после осмотра пациента произвел депульпирование под местным обезболиванием и obturировал корневой канал пастой «Фосфадент био». С целью реставрации скола был выбран светоотверждаемый материал.</p> <p>Диагноз данного заболевания.</p>	<p>Пульпит острый травматический 11 зуба</p>	<p>№1, стр.306-325</p>
5.	<p>Ситуация</p> <p>На приём к врачу-стоматологу терапевту обратился пациент П. 47 лет.</p> <p>Жалобы на попадание пищи в области верхних жевательных зубов справа, кратковременную боль от температурных и химических раздражителей в зубе 1.6.</p> <p>Анамнез заболевания</p> <p>К стоматологу обращается регулярно, последний визит – полгода назад.</p> <p>Дискомфорт в зубе 1.6 беспокоит в течение месяца.</p> <p>Анамнез жизни</p> <p>Перенесённые заболевания: детские инфекции, ОРВИ, хронический гастродуоденит.</p> <p>Наследственность: не отягощена.</p>	<p>Кариес дентина зуба 1.6</p>	<p>№5, стр.243-275</p>

	<p>Вредные привычки отсутствуют.</p> <p>Аллергоанамнез: не отягощен.</p> <p>Туберкулез, гепатит, ВИЧ, сифилис отрицает.</p> <p>Объективный статус Общее состояние удовлетворительное. Внешний осмотр: конфигурация лица не изменена. Кожные покровы чистые. Открывание рта свободное, в полном объёме – 5 см. Регионарные лимфоузлы не увеличены, безболезненные, мягко-эластичной консистенции, не спаяны с окружающими тканями. Слизистая оболочка рта, десны, альвеолярных отростков и нёба бледно-розового цвета, умеренно увлажнена.</p> <p>Прикус: ортогнатический.</p> <p>Локальный статус: зуб 1.6 в фиссуре на окклюзионной поверхности определяется кариозная полость в пределах дентина и эмали, прилегающая к дистальной, контактной поверхности изменена в цвете. Предполагаемым диагнозом у пациента является:</p> <p>Кариес дентина зуба 1.6</p> <p>Флюороз</p> <p>Гипоплазия эмали</p> <p>Повышенное стирание зубов</p>		
--	---	--	--

Вопросы с развёрнутым ответом

№	Содержание задания	Правильный ответ	Источник
1.	Гнойничок-это _____.	Гнойничок-это пузырек с гнойным содержимым, слегка возвышается над поверхностью кожи. Возможно его развитие вследствие инфицирования пузырька.	№6, раздел 2, стр.3
2.	Киста-это _____.	Киста-это полостное	№6, раздел 2,

		образование, возвышающееся над поверхностью слизистой оболочки, имеющее соединительно-тканную капсулу с эпителиальной выстилкой. Содержимое кисты-серозное, серозно-гнойное или кровянистое.	стр.3
3.	Абсцесс-это _____.	Абсцесс-это полостное образование различных размеров, заполненное гноем. Возвышается над слизистой оболочкой при расположении в подслизистом слое, границы четко определяются. Если располагается в более глубоких слоях, то границы сглажены.	№6, раздел 2, стр.3
4.	Секрет каких слюнных желез входит в состав смешанной слюны?	Околоушной, подчелюстной, подъязычной, а также секрет многочисленных мелких желез языка и слизистой оболочки полости рта.	№1, стр.42
5.	Эрозия-это _____	Эрозия-это поверхностный дефект эпителия. Образуется при вскрытии крышки пузырька, пузыря, при травме. Эрозии могут сливаться образуя обширные поверхности полигональных очертаний.	№6, раздел 2, стр.3

ПК-1 Готовность к определению тактики ведения, ведению и лечению пациентов, нуждающихся стоматологической помощи

Результаты освоения ОП (компетенции)	Результаты обучения по дисциплине
	Владеть

ПК-1 Готовность к определению тактики ведения, ведению и лечению пациентов, нуждающихся стоматологической помощи	Владеть методами и принципами ведения консервативного лечения основных стоматологических заболеваний. Оценить необходимость участия врачей смежных специальностей в комплексном лечении пациентов со стоматологической патологией.
---	---

Задания закрытого типа

№	Содержание задания	Правильный ответ	Источник
Выберите один правильный ответ			
1.	Ороговевающие элементы поражения свойственны: 1) пузырьчатке и простому герпесу; 2) хроническому рецидивирующему афтозному стоматиту и хроническому рецидивирующему герпесу; 3) лейкоплакии и плоскому лишая.	3) лейкоплакии и плоскому лишая	№6, раздел 2, стр.3
2.	Пятно превращается в афту при: 1) многоформной экссудативной эритеме; 2) плоском лишае; 3) простом герпесе; 4) хроническом рецидивирующем афтозном стоматите.	4) хроническом рецидивирующем афтозном стоматите	№6, раздел 2, стр.3
Выберите несколько правильных ответов			
1.	ОНКОЛОГИЧЕСКУЮ НАСТОРОЖЕННОСТЬ ПРОЯВЛЯЮТ ПРИ: а) афтозном стоматите б) хронические декубитальные язвы в) пострентгеновском хейлите г) вульгарной пузырьчатке д) хейлит Манганотти е) десквамативном глоссите ж) глоссалгии	В) Пострентгеновский хейлит Б) хронические декубитальные язвы Д) хейлит Манганотти	№1, стр 687-691
2.	Средства медикаментозного лечения травматической эрозии, язвы: 1) антибиотики;	2) ферменты; 3) антисептики; 4) прижигающие	№6, раздел 3, стр.2

	2) ферменты; 3) антисептики; 4) прижигающие средства; 5) кератопластики; 6) противовирусные препараты.	средства;	
Установите последовательность/Сопоставьте понятия			
1.	Эндодонтия Пародонтология	Раздел стоматологии, изучающий строение и функцию эндодонта, методику и технику манипуляций в полости зуба при травме, патологических изменениях в пульпе, периодонте Раздел стоматологии, предметом изучения, лечения и профилактики которого являются ткани пародонта и их патологии.	№2, стр.351

Задания открытого типа

Ситуационные задачи/кейсы

№	Содержание задания	Правильный ответ	Источник
1.	<p>В клинику терапевтической стоматологии обратился мужчина 28 лет с жалобами на боль и жжение в полости, усиливающиеся при приеме пищи.</p> <p>Анамнез заболевания: заболевание в течение 5 лет, обострения 4 – 5 раз в год. Обращался к стоматологу, назначались полоскания антисептическими растворами, аппликации витамина А в масле.</p> <p>Анамнез жизни. Состоит на диспансерном учете по поводу колита. В 1999 году перенес гепатит С.</p> <p>Объективно. Лицо симметричное. Кожные покровы розового цвета. Поднижнечелюстные лимфатические узлы увеличены, болезненны при пальпации. Красная кайма губ без патоморфологических элементов поражения. На боковой</p>	<p>ХРАС.</p> <p>Соматическая патология.</p>	№2, стр.659-663

	поверхности языка и на мягком небе эрозии овальной формы, с венчиком гиперемии, покрыты белым налетом, болезненные при пальпации. Поставьте диагноз Этиология и патогенез данной патологии.		
2.	<p>Ситуация В стоматологическую клинику обратилась пациентка 29 лет.</p> <p>Жалобы на выпадение пломбы в 1.4 зубе; застревание пищи между 1.4 и 1.5 зубами; изменение формы десны в области 1.4 и 1.5 зубов.</p> <p>Анамнез заболевания Изменение формы десны в течение 4 месяцев около 1.4 и 1.5 зубов, пломба выпала 2 недели назад.</p> <p>Прием оральных контрацептивов более двух лет, поликистоз яичников.</p> <p>Проводилось лечение у врача-ортодонта по поводу скученного положения зубов верхней челюсти 2 года назад.</p> <p>Анамнез жизни Вредные привычки: отрицает.</p> <p>Аллергические реакции: отрицает.</p> <p>Наличие инфекционных заболеваний (ВИЧ, сифилис, гепатит) отрицает.</p> <p>Объективный статус Внешний осмотр: общее состояние удовлетворительное, лицо симметрично, регионарные лимфоузлы не пальпируются, не увеличены, безболезненны, не спаяны с подлежащими тканями, кожные покровы физиологической окраски, открывание рта свободное. Основу терапии в данной клинической ситуации составляют антибиотики</p> <p>витамины</p> <p>антисептики</p> <p>антигистаминные препараты</p>	3 антисептики	№5, стр.360-368
3.	В клинику терапевтической стоматологии обратилась пациентка	Первичный сифилис, твердый шанкр	№2, стр.656-660

	<p>К., 22 лет, с жалобами на незаживающую язву на слизистой красной каймы нижней губы справа.</p> <p>Anamnes morbi: считает себя больной в течение 3-х недель, с тех пор, как впервые, глядя в зеркало, обратила внимание на красное пятно округлой формы на слизистой красной каймы нижней губы справа. Проводила самостоятельное лечение (смазывание пятна витамином «А», оксолиновой мазью), пятно увеличилось в размере с 0,5х0,5 см до 1,0х0,8 см, уплотнилось в основании, а спустя 1,5 недели после появления пятна в центре его 98 образовалась эрозия. К врачу не обращалась.</p> <p>Слизистую красной каймы обрабатывала бриллиантовой зеленью, смазывала масляным раствором витамина «А», оксолиновой мазью. Лечение безуспешно.</p> <p>Anamnes vitae: аллергологический анамнез не отягощен, туберкулез, венерические заболевания отрицает. Не замужем.</p> <p>Объективно: температура тела 36,7°С, отмечает незначительную боль в костях. Лицо симметричное, кожные покровы чистые. Подчелюстные лимфоузлы справа увеличены, размером 2,0х2,0 см, плотной консистенции, не спаяны с окружающими тканями и между собой, безболезненные при пальпации. На красной кайме нижней губы справа язва размером 1,0х0,8 см округлой формы, покрытая бурой коркой. После удаления корки обнажается гладкая поверхность язвы мясо-красного цвета с ровными краями, приподнятыми над окружающей кожей. На дне язвы незначительное серозное отделяемое. Пальпаторно определяется в основании язвы хрящеподобной плотности инфильтрат, пальпация безболезненна. Окружающая слизистая красной каймы губ физиологической окраски.</p> <p>Слизистая оболочка полости рта бледно-розового цвета, умеренно влажная. Гигиеническое состояние полости рта удовлетворительное.</p> <p>Поставьте предварительный диагноз Дифф.диагностика</p>	<p>ХРАС, хейлит гландулярный, травматическая язва, раковая язва, туберкулезная язва, трофическая язва</p>	
4.	На консультативный прием кафедры терапевтической	Кариес начальный (в стадии пятна).	№1, стр.243-275

	<p>стоматологии обратилась пациентка О., 18 лет, с жалобами на эстетический недостаток на зубах фронтальной группы верхней челюсти.</p> <p>Анамнез заболевания: дефекты твердых тканей зубов обнаружены неделю назад после удаления ортодонтической брекетсистемы, пользование которой продолжалось 2 года. Анамнез жизни: практически здорова.</p> <p>Объективно: кожные покровы естественной окраски.</p> <p>Регионарные лимфатические узлы не увеличены. Красная кайма губ без патоморфологических элементов поражения. Слизистая оболочка полости рта бледно-розового цвета.</p> <p>На вестибулярной поверхности 1.3, 1.2, 1.1, 2.1, 2.2, 2.3 зубов в пришеечной области меловидные пятна, без блеска. Слабо окрашиваются 2% раствором метиленовым синим по шкале Аксамит. Зондирование, реакция на холодную воду, перкуссия безболезненно. Индекс гигиены = 1.2. На медиальной поверхности</p> <p>Поставьте диагноз заболевания.</p>		
5.	<p>В стоматологическую клинику обратился пациент М. 18 лет.</p> <p>Жалобы не предъявляет.</p> <p>Анамнез заболевания Обратился с целью профилактического осмотра.</p> <p>Анамнез жизни Вредные привычки: отрицает.</p> <p>Аллергологический анамнез не отягощён.</p> <p>Наличие инфекционных заболеваний (ВИЧ, сифилис, гепатит) отрицает.</p> <p>Объективный статус Внешний осмотр: конфигурация лица не изменена, кожные покровы чистые, физиологической окраски, без видимых патологических изменений.</p> <p>Осмотр полости рта. Состояние слизистой оболочки рта, десны, альвеолярных отростков и нёба: слизистая оболочка бледно-розового цвета, умеренно увлажнена.</p> <p>Прикус: ортогнатический.</p> <p>Локальный статус: на вестибулярной поверхности в пришеечной области 1.5, 1.6,</p>	глубокое фторирование твёрдых тканей зубов	№1, стр.243-270

	<p>1.7 зубов определяются нечётко ограниченные матовые участки белого цвета. Потери эпителиального прикрепления нет, в пришеечной области всех зубов определяется наличие мягкого зубного налёта</p> <p>Оптимальным вариантом лечения указанного заболевания является</p>		
--	---	--	--

Вопросы с развёрнутым ответом

№	Содержание задания	Правильный ответ	Источник
1.	Что такое ротовая жидкость?	Ротовая жидкость представляет собой жидкость, состоящую из смешанной слюны, выделений носовой полости, миндалин, десневых карманов, секрет слезных желез, остатки мокроты, иногда эритроциты и лимфоциты.	№1, стр.42
2.	Афта-это _____	Афта-это поверхностный дефект слизистой оболочки рта, располагается на воспаленной подлежащей основе, имеющий округлые четкие контуры, ярко-красный ободок, размером до 7 мм., покрыт фибринозным налетом.	№6, раздел 2, стр.3
3.	Язва-это _____	Язва-это глубокий дефект слизистой оболочки полости рта. Определяются дно и края. Заживление происходит с образованием рубца.	№6, раздел 2, стр.3
4.	Трещина-это _____	Трещина-это линейный дефект слизистой оболочки полости рта, в результате потери эластичности тканей. Бывают поверхностные и глубокие.	№6, раздел 2, стр.3
5.	Что такое переходная складка?	При переходе слизистой	№1, стр.41-42

		оболочки с альвеолярного отростка на губу и щеки образуется свод преддверия. Переходная складка- это воображаемая линия, проведенная по вершине свода преддверия полости рта.	
--	--	---	--

ФОНД ОЦЕНОЧНЫХ СРЕДСТВ ПО ДИСЦИПЛИНЕ ФУНКЦИОНАЛЬНАЯ ДИАГНОСТИКА В СТОМАТОЛОГИИ

УК-1 Способен критически и системно анализировать, определять возможности и способы применения достижения в области медицины и фармации в профессиональном контексте

Результаты освоения ОП (компетенции)	Результаты обучения по дисциплине
	Знать
УК-1 Способен критически и системно анализировать, определять возможности и способы применения достижения в области медицины и фармации в профессиональном контексте	Основные понятия, используемые в стоматологии, анатомо-топографические особенности челюстно-лицевой области, основные функции зубо-челюстной системы, ее взаимосвязь с другими органами и системами, научные идеи и тенденции развития терапевтической стоматологии

Задания закрытого типа

№	Содержание задания	Правильный ответ	Источник
Выберите один правильный ответ			
1.	1 ИНТЕНСИВНОСТЬ ПОРАЖЕНИЯ КАРИЕСОМ ОПРЕДЕЛЯЕТСЯ ИНДЕКСОМ а) КПУ б) GI в) ПМА	А)	№2. Стр.49-88
2.	При среднем кариесе пациенты предъявляют жалобы на	На кратковременные боли от химических раздражителей, быстро	№2, стр.243-275

	При глубоком кариесе пациенты предъявляют жалобы на	проходящие после устранения раздражителя На кратковременные боли от термических раздражителей, быстро проходящие после устранения раздражителя	
Выберите несколько правильных ответов			
1.	К НЕСПЕЦИФИЧЕСКИМ ФАКТОРАМ, СПОСОБСТВУЮЩИМ РАЗВИТИЮ АЛЛЕРГИЧЕСКОЙ РЕАКЦИИ ПРИ ПОЛЬЗОВАНИИ МЕТАЛЛИЧЕСКИМИ ПРОТЕЗАМИ, ОТНОСЯТ 1) коррозионные процессы 2) изменение рН слюны в кислую среду 3) процессы стирания 4) тепловой эффект	1) коррозионные процессы 2) изменение рН слюны в кислую среду 3) процессы стирания	№2 166
2.	Инструменты для работы в корневых каналах предназначены для: 1.Экстирпации пульпы 2.Определения витальности пульпы 3.Расширения устьев корневых каналов 4.Расширения корневого канала 5.Очищения поверхности корня 6. Определения глубины продольной части канала	1.Экстирпации пульпы 3.Расширения устьев корневых каналов 4.Расширения корневого канала 6. Определения глубины продольной части канала	№2, стр.125
Установите последовательность/Сопоставьте понятия			
1.	При гипертрофическом гингивите отметьте симптомы гиперплазии десны. А)Десневой край утолщен, приподнят в виде валика Б)десна покрывает коронки зубов В)Воспалительный процесс ограничивается межзубными сосочками Г)У- образная атрофия десны	А)Десневой край утолщен, приподнят в виде валика Б)десна покрывает коронки зубов	№2, стр.360-368

Задания открытого типа

Ситуационные задачи/кейсы

№	Содержание задания	Правильный ответ	Источник
1.	<p>Учащийся автодорожного ПТУ во время производственной практики обратился к врачу по поводу острого бронхита. Был нетрудоспособен в течение 15 дней</p> <p>определите сроки и порядок оформления документов</p>	<p>Лечащий врач выдает листок нетрудоспособности на весь срок заболевания, т.к. производственная практика приравнивается к работе.</p>	№2 , стр.736
2.	<p>Ситуация</p> <p>Пациентка А. 40 лет обратилась в ортопедическое отделение стоматологической поликлиники.</p> <p>Жалобы на</p> <p>задержку пищи между зубами 4.6 и 4.7,</p> <p>наличие дефекта пломбы зуба 3.6.</p> <p>Анамнез заболевания</p> <p>Более года назад зуб 3.6 лечен по поводу пульпита, около месяца назад во время приема пищи пломба отломилась. Коронка на зубе 4.7 изготовлена более 10 лет назад.</p> <p>Анамнез жизни</p> <p>Не курит, алкоголем не злоупотребляет.</p> <p>Профессиональных вредностей не имеет.</p> <p>Хронические заболевания отрицает.</p> <p>Аллергические реакции отрицает.</p> <p>Объективный статус</p> <p>Внешний осмотр: состояние удовлетворительное.</p> <p>Конфигурация лица не изменена. Кожные покровы чистые. Открывание рта свободное, в полном объеме. Регионарные лимфоузлы не увеличены, безболезненные, мягко-эластичной консистенции, не спаяны с окружающими тканями.</p> <p>Локальный статус: 3.6 разрушен до 1-2 мм выше уровня десны, твердые ткани коронки зуба отсутствуют более половины поверхности зуба, оставшиеся корни при зондировании плотные, перкуссия безболезненная. Слизистая оболочка переходной складки в области корней розовая, умеренно увлажнена. На рентгенограмме не определяется расширение периодонтальной щели. Корневые каналы obturированы до верхушки. В 4.7 подвижная конструкция, на</p>	<p>2</p> <p>Хронический апикальный периодонтит зуба 3.6, 4.7</p>	№2 88

	<p>рентгенограмме определяется расширение периодонтальной щели, в каналах следы пломбирочного материала. Рот санирован.</p> <p>Предполагаемым диагнозом является 1 Повышенное стирание зубов 2 Хронический апикальный периодонтит зуба 3.6, 4.7 3</p> <p>Эксфолиация зубов вследствие системных нарушений 4 Изменение зубов и их опорного аппарата неуточненное</p>		
3.	<p>Ребёнку 4 года. Со слов мамы беспокоят длительные, самопроизвольные, риступообразные боли, усиливающиеся ночью, в зубах на нижней челюсти справа. Боли иррадиируют в ухо и затылок. Боли появились сутки назад, приступы длятся часами. У ребёнка выражена общая интоксикация: температура тела повышена до 38С. Ребёнок беспокоен, тянет руки в рот, раздражителен, плаксив, отказывается от еды.</p> <p>Объективно: конфигурация лица изменена за счет отека мягких тканей правой щечной области, кожные покровы чистые, поднижнечелюстные лимфатические узлы увеличены, болезненные при пальпации, слизистая оболочка в области 85 зуба отечна и гиперемирована. На жевательной поверхности 85 зуба глубокая кариозная полость, полость зуба вскрыта. Зондирование резко болезненно. Вертикальная перкуссия болезненная.</p> <p>Поставьте диагноз. А) Острый диффузный пульпит Б) Хронический фиброзный пульпит В) Обострение хронического пульпита</p>	А) Острый диффузный пульпит	№2, стр.325-334
4.	<p>Ситуация В клинику обратился пациент 25 лет.</p> <p>Жалобы на</p>	Простой маргинальный гингивит	№2, стр.360-368

<p>кровоточивость десны при чистке зубов, неприятный запах изо рта.</p> <p>Анамнез заболевания Пациент к пародонтологу обратился впервые.</p> <p>Анамнез жизни В анамнезе детские инфекции, ОРВИ.</p> <p>Считает себя здоровым.</p> <p>Аллергия на Лидокаин.</p> <p>Объективный статус Внешний осмотр: конфигурация лица не изменена, открывание рта свободное, лимфатические узлы головы и шеи не пальпируются. Состояние слизистой оболочки полости рта, дёсен, альвеолярных отростков и нёба: десна отечна, гиперемирована, кровоточит при зондировании. Слизистая оболочка неба и щек без изменений.</p> <p>Прикус: физиологический.</p> <p>Локальный статус: определяется мягкий зубной налет в пришеечной области, в межзубных промежутках. Пальпация десны безболезненная. Патологические изменения состояния десен обнаруживаются на верхней и нижней челюстях с вестибулярной стороны.</p> <p>Результаты клинических методов обследования Визуальный осмотр состояния слизистой оболочки десен Диагностика заболевания не представляет сложностей ввиду характерной клинической картины.</p> <p>Определение индекса гигиены полости рта Определение индекса гигиены позволяет осуществлять контроль за состоянием полости рта пациента и выполнением рекомендаций по соблюдению гигиены полости рта в ходе лечения.</p> <p>Результаты дополнительных методов обследования Рентгенологическая оценка состояния костной ткани межальвеолярных перегородок На ортопантограмме определяется сохранение высоты межальвеолярных перегородок, наличие кортикальной пластинки. Основным диагнозом пациента является:</p> <p>Простой маргинальный гингивит</p>		
--	--	--

	<p>Пародонтоз</p> <p>Гиперпластический гингивит</p> <p>Хронический пародонтит</p>		
5.	<p>Учащийся автодорожного ПТУ во время производственной практики обратился к врачу по поводу острого бронхита. Был нетрудоспособен в течение 15 дней</p> <p><i>установите причину временной нетрудоспособности</i></p>	<p>Лечащий врач выдает листок нетрудоспособности на весь срок заболевания, т.к. производственная практика приравнивается к работе.</p>	№2 , стр.736

Вопросы с развёрнутым ответом

№	Содержание задания	Правильный ответ	Источник
1.	окклюзионный шаблон; прикусной шаблон	Прямой и/или изогнутый компонент из воска, присоединяемый к стандартной или индивидуальной ложке, форма которого подлежит модификации на дальнейших этапах изготовления съемного зубного протеза	№2 212
2.	Фторирование глубокое — это	метод профилактики кариеса зубов, а также лечения гиперестезий: аппликации фторсодержащих препаратов на эмаль зубов. Заключается в проникновении фторидов в поры разрыхленной зоны эмали, каналцы дентина и цемент, и их взаимодействии с ионами кальция с образованием субмикроскопических кристаллов кальция фторида.	№7, стр.69-79
3.	Острый герпетический стоматит- это _____	Это инфекционное вирусное заболевание, которое возникает в ответ на первичный контакт с вирусом простого герпеса.	№2, стр.670-706
4.	Для обеспечения единой системы	международная	№2 , стр.736

	учета, кодирования и группировки заболеваний применяется ...	статистическая классификация болезней и проблем, связанных со здоровьем;	
5.	время паковки	Период времени, в течение которого материал после смешивания компонентов или другой предварительной обработки может сохранять требуемую консистенцию для выполнения паковки	№2 155

УК-1 Способен критически и системно анализировать, определять возможности и способы применения достижения в области медицины и фармации в профессиональном контексте

Результаты освоения ОП (компетенции)	Результаты обучения по дисциплине
	Уметь
УК-1 Способен критически и системно анализировать, определять возможности и способы применения достижения в области медицины и фармации в профессиональном контексте	Критически оценивать поступающую информацию вне зависимости от ее источника, избегать автоматического применения стандартных приемов при решении профессиональных задач, управлять информацией (поиск, интерпретация, анализ информации, в т. Ч. Из множественных источников, использовать системный комплексный подход при постановке диагноза и назначении необходимой терапии.

Задания закрытого типа

№	Содержание задания	Правильный ответ	Источник
Выберите один правильный ответ			
1.	<p>НЕЙРОТРОФИЧЕСКИЙ МЕХАНИЗМ ВОЗНИКНОВЕНИЯ ОДОНТОГЕННОГО ОСТЕОМИЕЛИТА ХАРАКТЕРИЗУЕТСЯ:</p> <p>А) длительным рефлексорным спазмом сосудов с нарушением кровообращения</p> <p>Б) закупоркой сосудов микробным эмболом</p>	А) длительным рефлексорным спазмом сосудов с нарушением кровообращения	№2, стр.511

	В) сенсбилизацией организма и возникновением асептического воспаления Г) токсическим повреждением нижнего альвеолярного нерва Д) септицемией		
2.	Длина штифта у штифтового зуба должны быть не менее: 4. 1/3 длины коронки 5. 1/2 длины коронки 6. полной длины коронки	3. полной длины коронки	№2 399
Выберите несколько правильных ответов			
1.	Корень в стадии незакрытой верхушки на рентгенограмме проецируется: А) нормальной длины, Б) с заостренной верхушкой, В) апикальное отверстие узкое Г) апикальное отверстие широкое Д) короче нормальной длины,	А) нормальной длины, Б) с заостренной верхушкой, Г) апикальное отверстие широкое	№2, стр.306
2.	Дифференциальная диагностика глубокого кариеса проводится с: (выберите 3) Хроническим фиброзным пульпитом Средним кариесом Острым очаговым пульпитом Острым диффузным пульпитом Обострением хронического апикального периодонтита	Средним кариесом Острым очаговым пульпитом Хроническим фиброзным пульпитом	№2, стр. 245-275
Установите последовательность/Сопоставьте понятия			
1.	1. Острые (экссудативные) периодонтиты. 2.Хронические (пролиферативные) периодонтиты. а – фиброзные; б – гранулирующие; в – гранулематозные а – серозные (ограниченные, разлитые); б – гнойные (ограниченные, разлитые).	1 а – серозные (ограниченные, разлитые); б – гнойные (ограниченные, разлитые). 2 а – фиброзные; б – гранулирующие; в – гранулематозные	№9, стр.79-80

Задания открытого типа

Ситуационные задачи/кейсы

№	Содержание задания	Правильный ответ	Источник
6.	<p>Ситуация Пациент А. 63 года обратился к врачу-стоматологу-ортопеду.</p> <p>Жалобы на невозможность пользования полным съёмным протезом на верхней челюсти из-за его плохой фиксации на верхней челюсти.</p> <p>Анамнез заболевания Со слов пациента, зубы на верхней и нижней челюстях удалялись на протяжении жизни в связи с осложнениями кариеса. Полный съёмный протез на верхнюю челюсть был изготовлен около 1,5 лет назад. Частичный съёмный протез на нижней челюсти был изготовлен около 4 лет назад и неоднократно подвергался починкам и перебазировкам в связи с поломками и потерями опорных зубов. Зубы 3.4, 4.4 были удалены по причине невозможности лечения кариеса корня, около полугода назад. От применения дентальных имплантатов пациент отказывается.</p> <p>Анамнез жизни Со слов пациента: артериальная гипертензия I степени.</p> <p>Аллергоанамнез не отягощен.</p> <p>Гепатиты, ВИЧ – отрицает.</p> <p>Вредные привычки – отсутствуют.</p> <p>Объективный статус Общее состояние удовлетворительное. Внешний осмотр: конфигурация лица не изменена, отмечается снижение высоты нижнего отдела лица, западнее носогубных складок, кожные покровы чистые, без патологических изменений, лимфатические узлы не пальпируются. Открытие рта: свободное, без болезненное, движения нижней челюсти плавные, безболезненные, амплитуда открывания рта н/ч сохранена в полном объеме(40-55 мм). Осмотр полости рта: слизистая оболочка бледно-розового цвета, умеренно увлажнена. Лунки удаленных зубов 3.4, 4.4 полностью эпителизованы, пальпация безболезненна. Фиксация полного съёмного протеза на верхней челюсти неудовлетворительная вследствие некорректных границ протеза (наличие складок и тяжёлой слизистой оболочки в области отсутствующих 1.5, 2.5 зубов;</p>	3 Кеннеди	№2 48

	<p>уздечки верхней губы) и неплотного прилипания базиса протеза к протезному ложу в области бугров верхней челюсти, 2 тип верхней челюсти по Шредеру, 3.3,3.2,3.1,4.1,4.2,4.3 - интактные, безболезненные при перкуссии, подвижности зубов не наблюдается, фиксация частичного съемного протеза невозможна по причине отсутствующих опорных зубов 3.4, 4.4. Прикус не фиксирован.</p> <p>В данной клинической ситуации для оценки дефекта зубных рядов целесообразно применить классификацию</p> <p>1 Келлера</p> <p>2 Люнда</p> <p>3 Кеннеди</p> <p>4 Блека</p>		
7.	<p>В поликлинику на приём обратилась мама с ребёнком в возрасте 11 мес. Жалобы на отказ ребёнка от пищи, обильное слюнотечение, высыпания мелких пузырьков на нижней губе. Анамнез: сутки тому назад мама отметила плаксивость ребёнка, отказ от еды, высыпания пузырьков на нижней губе.Объективно: на слизистой нижней губы три эрозии, покрытые фибринозным налётом, окружены венчиком гиперемии, округлой формы около 3 мм в диаметре. Слизистая оболочка полости рта и преддверия без изменений, десны отёчны, гиперемированы. Между верхними резцами диастема, отмечается низкое прикрепление уздечки верхней губы. Поднижнечелюстные лимфатические узлы увеличены, подвижны, мягкой консистенции. Температура тела 37,3С</p> <p>Поставьте предварительный диагноз.</p> <p>А) Острый герпетический стоматит легкой степени тяжести. Острый серозный поднижнечелюстной лимфаденит.</p> <p>Б) Острый герпетический стоматит тяжелой степени тяжести. Острый серозный поднижнечелюстной лимфаденит.</p> <p>В) Рецидивирующие афты полости рта, средняя степень тяжести. Острый серозный поднижнечелюстной лимфаденит</p>	<p>А) Острый герпетический стоматит легкой степени тяжести. Острый серозный поднижнечелюстной лимфаденит</p>	<p>№2, стр.665-670</p>
8.	<p>Ситуация</p> <p>В стоматологическую клинику обратился пациент К. 63 лет.</p> <p>Жалобы на</p> <p>чувство стянутости и шероховатости слизистой оболочки в углу рта слева,</p>	<p>4 устранения этиологических факторов</p>	<p>№2, стр.670-706</p>

<p>боли и жжение во время приёма пищи.</p> <p>Анамнез заболевания Сухость и шероховатость в углах рта пациент заметил 2 года назад. Белесоватость очага за последнее время усилилась, появилось чувство стянутости.</p> <p>Анамнез жизни Перенесённые заболевания: детские инфекции.</p> <p>Сопутствующие заболевания: гипертоническая болезнь, сахарный диабет.</p> <p>Со слов пациента, аллергия на пенициллин.</p> <p>Наличие инфекционных заболеваний (ВИЧ, сифилис, гепатит) отрицает.</p> <p>Работает слесарем на заводе. Профессиональные вредности – производственная пыль.</p> <p>Вредные привычки: курение.</p> <p>Объективный статус Внешний осмотр: Конфигурация лица не изменена, регионарные лимфатические узлы не увеличены, безболезненные при пальпации. Состояние слизистой оболочки рта, десны, альвеолярных отростков и нёба: бледно-розовой окраски, достаточно увлажнена.</p> <p>Прикус: ортогнатический.</p> <p>Локальный статус:</p> <p>При осмотре органов и тканей рта определяются кариозные полости с острыми краями в области 3.4, 3.5, 3.6, 3.7 зубов, налёт курильщика в области всех групп зубов. При осмотре слизистой оболочки в углу рта справа – на видимо неизменённой слизистой – очаг поражения серовато-белого цвета, треугольной формы, вершиной обращённый к молярам, с чёткими краями, перламутровым блеском, шероховатый, не снимающиеся при поскабливании.</p> <p>Осмотр полости рта: Состояние слизистой оболочки рта, десны, альвеолярных отростков и нёба: бледно-розовой окраски, достаточно увлажнена.</p> <p>Прикус: ортогнатический.</p> <p>Локальный статус:</p> <p>При осмотре органов и тканей рта определяются кариозные полости с острыми краями в области 3.4, 3.5, 3.6, 3.7 зубов,</p>		
---	--	--

	<p>налёт курильщика в области всех групп зубов. При осмотре слизистой оболочки в углу рта справа – на видимо неизменённой слизистой – очаг поражения серовато-белого цвета, треугольной формы, вершиной обращённый к молярам, с чёткими краями, перламутровым блеском, шероховатый, не снимающиеся при поскабливании. Немедикаментозная помощь пациенту заключается в</p> <p>исправлении короткой уздечки языка</p> <p>проведении синус лифтинга</p> <p>проведении резекции верхушки корня</p> <p>устранении этиологических факторов</p>		
9.	<p>Пациентка С., 27 лет, жалуется на появление припухлости под нижней челюстью справа во время еды.</p> <p><i>Анамнез:</i> три дня назад во время каждого приема пищи стала появляться припухлость под нижней челюстью справа. После еды она постепенно уменьшается и через 15-30 минут исчезает.</p> <p><i>Объективно:</i> конфигурация лица не изменена. Правая поднижнечелюстная слюнная железа по сравнению с левой немного увеличена, имеет мягко-эластичную консистенцию. При массировании железы из ее протока выделяется небольшое количество прозрачного секрета. При бимануальной пальпации по ходу протока в передней трети определяется округлое, плотное, безболезненное образование около 4 мм в диаметре.</p> <p><i>С чем может быть связано появление припухлости под нижней челюстью во время еды?</i></p>	С ретенцией секрета поднижнечелюстной слюнной железы.	№2, стр.564
10.	<p>Ситуация</p> <p>Пациент А. 63 года обратился к врачу-стоматологу-ортопеду.</p> <p>Жалобы на</p> <p>невозможность пользования полным</p>	2 перебазировка имеющегося протеза	№2 457

съёмным протезом на верхней челюсти из-за его плохой фиксации на верхней челюсти.

Анамнез заболевания

Со слов пациента, зубы на верхней и нижней челюстях удалялись на протяжении жизни в связи с осложнениями кариеса. Полный съёмный протез на верхнюю челюсть был изготовлен около 1,5 лет назад. Частичный съёмный протез на нижней челюсти был изготовлен около 4 лет назад и неоднократно подвергался починкам и перебазировкам в связи с поломками и потерями опорных зубов. Зубы 3.4, 4.4 были удалены по причине невозможности лечения кариеса корня, около полугода назад. От применения дентальных имплантатов пациент отказывается.

Анамнез жизни

Со слов пациента: артериальная гипертензия I степени.

Аллергоанамнез не отягощен.

Гепатиты, ВИЧ – отрицает.

Вредные привычки – отсутствуют.

Объективный статус

Общее состояние удовлетворительное.

Внешний осмотр: конфигурация лица не изменена, отмечается снижение высоты нижнего отдела лица, западное носогубных складок, кожные покровы чистые, без патологических изменений, лимфатические узлы не пальпируются.

Открытие рта: свободное, без болезненное, движения нижней челюсти плавные, безболезненные, амплитуда открывания рта н/ч сохранена в полном объеме(40-55 мм).

Осмотр полости рта: слизистая оболочка бледно-розового цвета, умеренно увлажнена. Лунки удаленных зубов 3.4, 4.4 полностью эпителизованы, пальпация безболезненна. Фиксация полного съёмного протеза на верхней челюсти неудовлетворительная вследствие некорректных границ протеза (наличие складок и тяжёлой слизистой оболочки в области отсутствующих 1.5, 2.5 зубов; уздечки верхней губы) и неплотного прилипания базиса протеза к протезному ложу в области бугров верхней челюсти, 2 тип верхней челюсти по Шредеру, 3.3,3.2,3.1,4.1,4.2,4.3 - интактные, безболезненные при перкуссии, подвижности зубов не наблюдается, фиксация частичного съёмного протеза невозможна по причине отсутствующих опорных зубов 3.4, 4.4. Прикус не фиксирован.

	<p>актикой лечения дефекта зубного ряда верхней челюсти у данного пациента является</p> <p>1 изготовление нового протеза</p> <p>2 перебазировка имеющегося протеза</p> <p>3 коррекция окклюзионных контактов на имеющемся протезе</p> <p>4 установка дентальных имплантатов</p>		
--	---	--	--

Вопросы с развёрнутым ответом

№	Содержание задания	Правильный ответ	Источник
6.	Хронический рецидивирующий афтозный стоматит-это	Это хроническое воспалительное заболевание слизистой оболочки полости рта неинфекционной природы, характеризующееся периодическими обострениями и ремиссиями.	№2, стр. 677-678
7.	Индекс КПУ –это _____	<p>Индекс КПУ является одним из самых распространенных показателей, он призван отразить особенности протекания кариеса. Индекс предусматривает три показателя:</p> <p>К — число очагов кариеса;</p> <p>П — установленные пломбы;</p> <p>У — удаленные единицы зубного ряда. Степень распространенности рассчитывается следующим образом: число пораженных кариесом зубов делят на количество обследуемых единиц, умножают на 100. Полученный результат может быть следующим:</p> <p>до 30% — низкая;</p> <p>31–80% — средняя;</p> <p>81% и более — высокая.</p>	№2,стр.49-88
8.	Остеоинтеграция - это	Прямая структурная и	№2, стр. 854

		функциональная связь между высокодифференцированной живой костью и поверхностью опорного имплантата, выявляемая на уровне световой микроскопии	
9.	несъемные зубные протезы	Зубные протезы, зафиксированные на одной или нескольких опорах и не предназначенные для снятия пациентом	№14 25
10.	Основные признаки хронического рецидивирующего афтозного стоматита у детей	на слизистой оболочке полости рта (чаще губ, щек, переходных складок верхней и нижней челюстей, боковой поверхности и спинке языка) появляются один или несколько участков покраснения с округлыми болезненными афтами, покрытыми желтоватым налетом; общее состояние ребенка может ухудшаться, ребенок отказывается принимать пищу; заживление происходит при адекватном лечении через 5-7 дней без рубца.	№2, стр. 660-678

УК-1 Способен критически и системно анализировать, определять возможности и способы применения достижения в области медицины и фармации в профессиональном контексте

Результаты освоения ОП (компетенции)	Результаты обучения по дисциплине
	Владеть
УК-1 Способен критически и системно анализировать, определять возможности и способы применения достижения в области медицины и фармации в профессиональном контексте	Навыками сбора, обработки, критического анализа и систематизации профессиональной информации, навыками выбора методов и средств решения профессиональных задач, навыками управления информацией (поиск, интерпретация, анализ информации, в т.ч. Из множественных источников, владеть компьютерной техникой, получать информацию из различных источников работать с информацией в глобальных компьютерных сетях.

Задания закрытого типа

№	Содержание задания	Правильный ответ	Источник
---	--------------------	------------------	----------

Выберите один правильный ответ			
1.	<p>РЕНТЕНОГРАФИЯ ПОЗВОЛЯЕТ ОПРЕДЕЛИТЬ</p> <p>а) скрытые кариозные полости б) состояние пульпы зуба в) положение зубов и их взаимоотношение с тканями челюсти г) состояние кровотока в зубах, челюстях, мягких тканях</p>	А)	№2, стр.75-76
2.	<p>Система мероприятий, направленных на уменьшение количества микроорганизмов в операционном поле, ране</p> <p>А) Асептика Б) Антисептика В) Дезинфекция</p>	Б) Антисептика	№ 5, стр. 89
Выберите несколько правильных ответов			
1.	<p>ПРИЧИНА ПРОЯВЛЕНИЯ ВРОЖДЕННОЙ РАСЩЕЛИНЫ НЕБА</p> <p>1) причина появления врожденной расщелины неба не ясна 2) имеются предположения, что главная роль в этом принадлежит ненормальному строению матки 3) большое значение придают непосредственным механическим воздействиям на плод</p>	<p>1) причина появления врожденной расщелины неба не ясна 2) имеются предположения, что главная роль в этом принадлежит ненормальному строению матки 3) большое значение придают непосредственным механическим воздействиям на плод</p>	№2 461
2.	<p>Укажите показания к герметизации фиссур:</p> <p>А) Минимальный срок со времени прорезывания зуба Б) интактность фиссур В) Наличие поверхностного кариеса Г) Наличие кариеса в стадии пятна</p>	<p>А) Минимальный срок со времени прорезывания зуба Б) интактность фиссур</p>	№2, стр.243-275
Установите последовательность/Сопоставьте понятия			
1.	<p>Клинические проявления волнистой формы гипоплазии эмали</p> <p>Клинические проявления бороздчатой формы гипоплазии</p>	<p>При высушивании зуба определяются валики, между которыми имеются покрытые неизменной эмалью углубления</p> <p>Проявляется в виде одиночной поперечной борозды на коронке</p>	№2, стр.276-277

	эмали	зуба. Таких борозд может быть несколько, они чередуются с неизменными тканями зуба	
--	-------	--	--

Задания открытого типа

Ситуационные задачи/кейсы

№	Содержание задания	Правильный ответ	Источник
1.	<p>Пациент 37 лет, в анамнезе аллергия на анилиновые красители. Через 20 минут после местной анестезии лидокаином в стоматологическом кресле, почувствовал: интенсивный зуд всей поверхности кожи; затем на коже появились гиперемированные участки сыпи, выступающие над ее поверхностью. При этом отмечалось: нарастающая слабость, головокружение и головная боль, тошнота, повышение температуры тела – 37,5 °С, АД 100/60 мм.рт. ст., ЧСС 100 в мин., ЧД 20 экс. в мин. После проведенной неотложной терапии все явления исчезли.</p> <p>Какие меры неотложной помощи следует предпринять?</p> <p>А) немедленное прекращение введения препарата вызвавшего реакцию Б) антигистаминные препараты В) антигистаминные препараты и глюкокортикоиды Г) антигистаминные препараты и сосудосуживающие средства Д) немедленное прекращение введения препарата вызвавшего реакцию, антигистаминные препараты, глюкокортикоиды и возможно сосудосуживающие средства.</p>	<p>Д) немедленное прекращение введения препарата вызвавшего реакцию, антигистаминные препараты, глюкокортикоиды и возможно сосудосуживающие средства.</p>	№2, стр. 233
2.	<p>Ситуация На приём к врачу-стоматологу-ортопеду обратилась пациентка 45 лет.</p> <p>Жалобы на затруднение пережёвывание пищи;</p>	<p>3 выбор конструкции зубного протеза (вкладка, штифтовая культевая вкладка, искусственная коронка)</p>	№2 48

<p>застревание пищи между 4.4 и 4.6 зубами при приёме пищи.</p> <p>Анамнез заболевания К врачу-стоматологу обращалась более 5 лет назад.</p> <p>Анамнез жизни Наследственность: неотягощена.</p> <p>Аллергоанамнез: неотягощён.</p> <p>Туберкулёз, гепатит, ВИЧ отрицает.</p> <p>Объективный статус Общее состояние удовлетворительное.</p> <p>Кожные покровы нормальной окраски, без видимых патологических изменений.</p> <p>Регионарные лимфатические узлы не пальпируются.</p> <p>Конфигурация лица не изменена.</p> <p>Слизистая оболочка рта бледно-розового цвета, умеренно увлажнена.</p> <p>Открытие рта свободное, безболезненное, в полном объёме.</p> <p>Локальный статус.</p> <p>на нижней челюсти отсутствует зуб 4.5, 4.6 зуб – частичный дефект коронковой части зуба, индекс разрушения окклюзионной поверхности зуба (ИРОПЗ) – 70%, восстановленный пломбой из светоотверждаемого материала, краевое прилегание не нарушено, зуб 4.3,4.4 стирание твердых тканей зубов по окклюзионной поверхности уплощение жевательных бугров, зондирование поверхности безболезненно, реакция на температурные раздражители.</p> <p>Горизонтальная и вертикальная перкуссия отрицательная.</p> <p>Целью определения индекса разрушения окклюзионной поверхности зуба (ИРОПЗ) является</p> <p>1 определение электровозбудимости пульпы зуба</p> <p>2 определение целостности твёрдых тканей зуба, их плотности, определение чувствительности тканей</p> <p>3 выбор конструкции зубного протеза (вкладка, штифтовая культевая вкладка, искусственная коронка)</p>		
--	--	--

	<p>4 определение глубины пародонтального кармана</p>		
<p>3.</p>	<p>В детскую стоматологическую поликлинику с целью санации полости рта обратилась мама с ребенком 8,5 лет.</p> <p>Объективно: конфигурация лица не нарушена, рот открывается в полном объеме. Слизистая оболочка полости рта бледно-розового цвета, умеренной влажности. На дистальной поверхности 54 зуба кариозная полость, заполненная размягченным дентином, зондирование слабо болезненно по стенкам кариозной полости, реакция на холод слабо болезненная, быстро проходящая, перкуссия зуба безболезненная.</p> <p>Поставьте предварительный диагноз</p> <p>А) Средний кариес Б) Глубокий кариес В) Острый пульпит</p>	<p>А) Средний кариес</p>	<p>№2, стр 243-276</p>
<p>4.</p>	<p>Ситуация В отделение терапевтической стоматологии обратилась пациентка 47 лет.</p> <p>Жалобы на</p> <p>самопроизвольные ноющие боли от всех видов раздражителей на нижней челюсти слева.</p> <p>Анамнез заболевания Указанные жалобы появились 3 месяца назад после выпадения ранее поставленной пломбы.</p> <p>К врачу-стоматологу не обращалась.</p> <p>Анамнез жизни Работает менеджером в банке.</p> <p>Вредные привычки: курение.</p> <p>4 года назад был поставлен диагноз «гипертоническая болезнь».</p> <p>Аллергия на тетрациклин, лидокаин.</p> <p>Наличие инфекционных заболеваний (ВИЧ, сифилис, гепатит) отрицает.</p> <p>Объективный статус Внешний осмотр: конфигурация лица не</p>	<p>раскрытия кариозной полости, иссечения размягченного пигментированного дентина с помощью микромотора и шаровидного бора</p>	<p>№2, стр.306-325</p>

	<p>изменена, регионарные лимфатические узлы не увеличены.</p> <p>Осмотр полости рта. Состояние слизистой оболочки рта, десны, альвеолярных отростков и нёба: бледно-розовой окраски, достаточно увлажнена.</p> <p>Прикус: ортогнатический.</p> <p>Локальный статус: 3.7 зуб – на дистальной поверхности располагается глубокая кариозная полость, заполненная большим количеством размягчённого дентина Этапы инструментальной и антисептической обработки кариозной полости включают проведение</p> <p>иссечения дентина с помощью пламевидного бора, медикаментозной обработки полости формалином 10%</p> <p>обнаружения и расширения устьев корневых каналов, удаления коронковой пульпы</p> <p>раскрытия кариозной полости, иссечения размягчённого пигментированного дентина с помощью микромотора и шаровидного бора</p> <p>раскрытия полости зуба, создания прямого доступа к корневым каналам</p>		
5.	<p>Пациент 37 лет, в анамнезе аллергия на анилиновые красители. Через 20 минут после местной анестезии лидокаином в стоматологическом кресле, почувствовал: интенсивный зуд всей поверхности кожи; затем на коже появились гиперемированные участки сыпи, выступающие над ее поверхностью. При этом отмечалось: нарастающая слабость, головокружение и головная боль, тошнота, повышение температуры тела – 37,5 °С, АД 100/60 мм.рт. ст., ЧСС 100 в мин., ЧД 20 экс. в мин. После проведенной неотложной терапии все явления исчезли.</p> <p>Чем, в наибольшей степени, опасно развитие подобного состояния?</p> <p>А) развитием коллапса,</p>	Г) возможным развитием отека Квинке в области дыхательных путей и асфиксией.	№2, стр. 233

	Б) развитием инсульта, В) развитием инфаркта миокарда, Г) возможным развитием отека Квинке в области дыхательных путей и асфиксией.		
--	---	--	--

Вопросы с развёрнутым ответом

№	Содержание задания	Правильный ответ	Источник
1.	культовая штифтовая вкладка	Эндодонтический штифт, объединенный с отмоделированной культей	№2 395
2.	Вторичные элементы поражения	<ul style="list-style-type: none"> • эрозия; • эксфолиация; • афта; • язва; • трещина; • корка; • рубец; 	№2, стр. 663
3.	Целью пломбирования корневого канала является _____	Целью пломбирования корневого канала является достижение obturации канала до апикального отверстия или физиологического сужения корня, для достижения данных результатов применяют методики пломбирования корневых каналов с использованием гуттаперчи в технике латеральной и вертикальной конденсации, термофилы.	№2, стр.306-325
4.	Ретенция - это	Задержку прорезывания сформированного зуба	№2 стр. 514
5.	жевательные зубы; боковые зубы:	Моляры и премоляры верхней и нижней челюстей	№2 243

ОПК-4

Способен проводить клиническую диагностику, направлять на обследования пациентов с целью выявления стоматологических заболеваний

Результаты освоения ОП (компетенции)	Результаты обучения по дисциплине
	Знать
ОПК-4 Способен проводить клиническую диагностику, направлять на обследования пациентов с целью выявления стоматологических заболеваний	Общие закономерности патогенеза наиболее распространенных стоматологических заболеваний, Этиологию, патогенез, ведущие клинические проявления, методы диагностики, лабораторные показатели и исходы основных заболеваний ЧЛЮ, Виды медико-социальной экспертизы, Понятие временной нетрудоспособности, Понятие стойкой нетрудоспособности, Ориентировочные сроки временной нетрудоспособности при основных стоматологических заболеваниях детского возраста

Задания закрытого типа

№	Содержание задания	Правильный ответ	Источник
Выберите один правильный ответ			
1.	Этиология острого герпетического стоматита (огс): а) вирусная б) инфекционная в) грибковая г) аллергическая	а) вирусная	№2, стр.665-670
2.	ОКНА В СТОМАТОЛОГИЧЕСКОМ КАБИНЕТЕ ОРИЕНТИРУЮТ НА: е) юг ж) север з) восток и) запад к) юго-запад	Б)	№2, стр.45-55
Выберите несколько правильных ответов			
1.	Клинические формы поражения слюнной железы при туберкулезе: А) очаговая; Б) диффузная; в) протоков; г) паренхимы; Д) гематогенная.	А) очаговая; Б) диффузная;	№2 , стр. 552

	<p>Анамнез заболевания Увеличение десны в объеме и болезненность появилась между 2.4 и 2.5 зубом 4 месяца назад, пломба выпала 2 недели назад.</p> <p>Анамнез жизни Вредные привычки: отрицает.</p> <p>Аллергические реакции: аллергия на цитрусовые.</p> <p>Наличие инфекционных заболеваний (ВИЧ, сифилис, гепатит) отрицает.</p> <p>Объективный статус Внешний осмотр: общее состояние удовлетворительное, конфигурация лица не изменена, регионарные лимфоузлы не пальпируются, не увеличены, безболезненны, не спаяны с подлежащими тканями, кожные покровы физиологической окраски, открывание рта свободное.</p> <p>Осмотр полости рта: слизистая оболочка рта, альвеолярных отростков и нёба бледно-розового цвета, умеренно увлажнена.</p> <p>Прикус: физиологический.</p> <p>Локальный статус: на контактно-дистальной поверхности в пришеечной области 2.4 зуба кариозная полость. Десна в области 2.4, 2.5 зубов гиперемирована, отечна, кровоточит при зондировании. Десневой сосочек гипертрофирован. Зубодесневое прикрепление сохранено. Пародонтальные карманы и резорбция костной ткани в области альвеолярного гребня 2.4 и 2.5 не обнаружены. К этиологическому фактору развития данной патологии относят лейкоцитоз</p> <p>недостаточность кальция в организме</p> <p>авитаминоз</p> <p>отсутствие контактного пункта между зубами</p>		
7.	<p>Больная В., 24 года, воспитатель детского сада. Жалуется на повышение температуры тела до 39 °С, боль и припухлость в области околоушных слюнных желез. <i>Анамнез:</i> три дня назад появилась</p>	Фильтрующийся вирус.	№2, стр. 564

	<p>припухлость в области правой околоушной слюнной железы, через два дня возникла такая же припухлость в области левой околоушной слюнной железы.</p> <p><i>Объективно:</i> общее состояние удовлетворительное, температура тела 38,5 °С.</p> <p><i>При осмотре:</i> обе околоушные слюнные железы увеличены, больше справа. При пальпации они болезненные, плотно-эластичной консистенции. Кожа над ними напряжена, в цвете не изменена. Отек тканей распространен на щечную, скуловую области, боковую поверхность шеи. Мочки ушных раковин с двух сторон приподняты. Открывание рта свободное. Слизистая оболочка полости рта сухая, гиперемирована. Устья протоков околоушных слюнных железы гиперемированы, отечны, отделяемого из протоков нет.</p> <p>Назовите возбудителя данного заболевания.</p>		
8.	<p>Больная В., 24 года, воспитатель детского сада. Жалуется на повышение температуры тела до 39 °С, боль и припухлость в области околоушных слюнных желез.</p> <p><i>Анамнез:</i> три дня назад появилась припухлость в области правой околоушной слюнной железы, через два дня возникла такая же припухлость в области левой околоушной слюнной железы.</p> <p><i>Объективно:</i> общее состояние удовлетворительное, температура тела 38,5 °С.</p> <p><i>При осмотре:</i> обе околоушные слюнные железы увеличены, больше справа. При пальпации они болезненные, плотно-эластичной консистенции. Кожа над ними напряжена, в цвете не изменена. Отек тканей распространен на щечную, скуловую области, боковую поверхность шеи. Мочки ушных раковин с двух сторон приподняты. Открывание рта свободное. Слизистая оболочка полости рта</p>	Воздушно-капельным путем.	№2 , стр. 564

	<p>сухая, гиперемирована. Устья протоков околоушных слюнных железы гиперемированы, отечны, отделяемого из протоков нет.</p> <p>Каков путь передачи инфекции?</p>		
9.	<p>Больной Б., 6 лет, обратился с жалобами на припухлость правой щеки, повышение температуры тела до 37,5. Анамнез: ранее зуб не лечен.</p> <p>Объективно: конфигурация лица изменена за счет отека мягких тканей правой щечной области, кожные покровы чистые, региональные лимфатические узлы увеличенные, болезненные при пальпации, слизистая оболочка в области 84, 85 зуба гиперемирована, отечная, отмечается сглаженность переходной складки. На жевательно-мезиальной поверхности 85 зуба кариозная полость средней глубины, заполненная размягченным пигментированным дентином, зондирование безболезненно, сравнительная перкуссия 85 зуба болезненная, подвижность 85 зуба - I степени.</p> <p>Поставьте предварительный диагноз</p> <p>А) Острый инфекционный периодонтит 85 зуба.</p> <p>Б) Обострение хронического гранулематозного периодонтита 85 зуба</p> <p>В) Острый гнойный периостит</p>	А) Острый инфекционный периодонтит 85 зуба.	№2, стр.338-354
10.	<p>Ситуация</p> <p>На прием к врачу-стоматологу обратилась пациентка 29 лет.</p> <p>Жалобы на</p> <p>кровоточивость десны при чистке зубов.</p> <p>Анамнез заболевания</p> <p>Жалобы появились месяц назад, в связи с этим зубы стала чистить осторожно очень мягкой зубной щеткой и гигиенической зубной пастой 2 раза в день в течение 2 минут. При полоскании полости рта настоем ромашки эффект непродолжительный.</p> <p>Анамнез жизни</p> <p>Работает менеджером.</p> <p>Беременность сроком 14 недель, течение физиологическое.</p> <p>Вредные привычки: отрицает.</p> <p>Аллергические реакции: отрицает.</p> <p>Наличие инфекционных заболеваний (ВИЧ, сифилис, гепатит) отрицает.</p> <p>Наследственность: неотягощена.</p>	4 антисептиками	№2, стр.360-368

	<p>Объективный статус</p> <p>Внешний осмотр: конфигурация лица не изменена, регионарные лимфатические узлы не пальпируются, открывание рта свободное, височно-нижнечелюстной сустав без патологии Прикус: ортогнатический.</p> <p>Осмотр полости рта: слизистая оболочка рта бледно-розового цвета, равномерно увлажнена. Десневые сосочки всех зубов гиперемированы, отечны.</p> <p>Гигиеническое состояние полости рта: индекс гигиены Грина – Вермиллиона (Greene – Vermillion, OHI-S) = 1,6. Для уменьшения воспаления десны пациентке рекомендуют использовать ополаскиватели с</p> <p>гормонами</p> <p>парабенами</p> <p>фторидами</p> <p>антисептиками</p>		
--	---	--	--

Вопросы с развёрнутым ответом

№	Содержание задания	Правильный ответ	Источник
6.	В зависимости от сроков хирургического вмешательства различают: отсроченную ПХО	(проводится до 48 ч)	№2 , стр. 573
7.	<p>Ситуация</p> <p>На приём к врачу-стоматологу-ортопеду обратилась пациентка 43 лет.</p> <p>Жалобы на</p> <p>неудовлетворительную эстетику,</p> <p>нарушение пережевывания пищи,</p> <p>периодические болезненные ощущения в области зуба 1.4.</p>	4 в день припасовки готовой работы	№2 413

<p>Анамнез заболевания</p> <p>Зубы разрушались и удалялись в течение всей жизни в результате кариеса и его осложнений.</p> <p>Ортопедическое лечение проводилось 8 лет назад, когда были изготовлены металлокерамические коронки на зубы 1.1; 2.1.</p> <p>Анамнез жизни</p> <p>ОРВИ, ОРЗ, ветряная оспа, туберкулез, сифилис, ВИЧ, гепатит В и С отрицает.</p> <p>Аллергологический анамнез неотягощен.</p> <p>Вредные привычки – отрицает.</p> <p>Профессиональные вредности отсутствуют.</p> <p>Считает себя здоровой.</p> <p>Объективный статус</p> <p>Внешний осмотр:</p> <p>Конфигурация лица не изменена, кожные покровы чистые, видимые слизистые оболочки без патологических изменений. Открывание рта свободное, в полном объеме, симметричное. Кайма губ ярко-красного цвета, умеренно увлажнена.</p> <p>Наблюдается наличие твердого зубного налета в области передних зубов на нижней челюсти.</p> <p>Незначительная гиперемия и отек маргинальной десны в области зубов 1.2; 1.1; 2.1;2.2. В полости рта присутствуют металлокерамические коронки с опорой на зубы 1.1;2.1, находящиеся в неудовлетворительном состоянии.</p> <p>Отмечается нарушение краевого</p>		
---	--	--

	<p>прилегания коронок и рецессия десны. Металлокерамические коронки не соответствуют эстетическим требованиям, уже латеральных резцов.</p> <p>Окклюзионная коррекция несъемных конструкций проводится</p> <p>1 не ранее чем через неделю 2 на следующий день после фиксации протеза 3 через 2-3 дня 4 в день припасовки готовой работы</p>		
8.	Экзематозный хейлит – это	воспаление поверхностных слоев кожи нервно-аллергической природы в результате действия внешних и внутренних раздражителей.	№2, стр.702-706
9.	Что такое профилактическое онкостоматологическое обследование?	профилактическое онкостоматологическое обследование-обследование всех обратившихся к стоматологу пациентов на предмет опухолевого либо предопухолевого поражения органов полости рта. Особенно важно такое обследование у лиц пожилого и старческого возраста.	№2,стр.55
10.	Зонами роста нижней челюсти являются	угол и тело в области коренных зубов, верхние отделы ветвей и суставные отростки, участки челюсти между телом и альвеолярным отростком.	№2, стр.489

ОПК-4

Способен проводить клиническую диагностику, направлять на обследования пациентов с целью выявления стоматологических заболеваний

Результаты освоения ОП (компетенции)	Результаты обучения по дисциплине
	Уметь
ОПК-4 Способен проводить клиническую диагностику, направлять на обследования пациентов с целью выявления стоматологических заболеваний	Установить эмоционально-психологический контакт с пациентом, мотивировать его к санации полости рта, Планировать лечение пациентов с заболеваниями полости рта, Анализировать и оценивать качество медицинской помощи населению, вести медицинскую документацию.

Задания закрытого типа

№	Содержание задания	Правильный ответ	Источник
Выберите один правильный ответ			
1.	РЕЗКОЕ СНИЖЕНИЕ ПРОЧНОСТИ ПЛАСТМАСС ГОРЯЧЕЙ ПОЛИМЕРИЗАЦИИ НАБЛЮДАЕТСЯ ПРИ СОДЕРЖАНИИ МОНОМЕРА БОЛЕЕ 1) 0,7% 2) 3% 3) 2%	2) 3%	№2 281
2.	Клинические проявления при травме слизистой оболочки полости рта: а) эрозии неправильных очертаний б) пустулы, толстые соломенно-желтые корки в) эрозии округлой формы, покрытые фибринозным налетом г) творожистый налет на слизистой оболочке губ, языка	а) эрозии неправильных очертаний	№2, стр.674-677
Выберите несколько правильных ответов			
1.	Поверхностный кариес дифференцируют со следующими заболеваниями: (выберите 3) Кариес в стадии пятна, Хронический апикальный периодонтит, Средний кариес, Хронический фиброзный пульпит, Флюороз,	Хронический апикальный периодонтит, Средний кариес, Гипоплазия эмали.	№2, стр.243-277

	Гипоплазия эмали		
2.	Повреждение слюнных желез возможно при: А) травме; Б) хроническом сиаладените; В) сиаладенозе; Г) хирургическом вмешательстве на слюнной железе; Д) хирургическом вмешательстве на смежных областях.	А) травме; Г) хирургическом вмешательстве на слюнной железе; Д) хирургическом вмешательстве на смежных областях.	№2, стр.564
Установите последовательность/Сопоставьте понятия			
1.	021. ПРИ РАСЩЕЛИНАХ ВЕРХНЕЙ ГУБЫ, ТВЕРДОГО И МЯГКОГО НЕБА ОТМЕЧАЕТСЯ 1) деформация челюстей и зубных рядов 2) функциональные нарушения а) часто наблюдается открытый прикус б) с возрастом значительно нарушается речь: появляется гнусавость и нарушение звукообразования в) укорочение зубного ряда г) из-за отсутствия вакуума нарушается сосание д) деформация челюсти увеличивается по мере роста и развития лицевого скелета, мимической и жевательной мускулатуры е) часты случаи ретенции молочных и постоянных зубов ж) при расщелинах неба отмечается нарушение координации органов полости рта и глотки, в результате	1 авдеи, 2 бгжз	№2 434

<p>извращенно</p> <p>развивается нервно-рефлекторный аппарат</p> <p>з) с первого дня после рождения ребенка нарушается акт приема пищи и дыхание</p> <p>и) зубы чаще всего прорезываются не на своем месте, налегают друг на друга, повернуты по оси</p>		
--	--	--

Задания открытого типа

Ситуационные задачи/кейсы

№	Содержание задания	Правильный ответ	Источник
6.	<p>В поликлинику на прием обратился ребенок 12 лет с жалобами на резкую, постоянную боль в области второго верхнего резца слева, иррадиирующую в область левого глаза. Применение холода несколько снижало интенсивность боли. Отмечается чувство "выросшего" зуба, при накусывании на зуб или прикосновении к нему вызывало резкое усиление боли.</p> <p>Объективно: конфигурация лица не изменена, кожные покровы чистые, региональные лимфатические узлы увеличенные, болезненные при пальпации, слизистая оболочка в области 21 зуба гиперемирована, отечна. На небной поверхности коронки 21 зуба глубокая кариозная полость, заполненная размягченным дентином, зондирование безболезненно, перкуссия резко болезненна, подвижность 21 зуба I степени. На внутривидеороентгенограмме определяется деструкция костной ткани в области проекции верхушки корня 21 зуба, округлой формы, диаметром до 0,5 см, с четкими границами.</p> <p>Составьте план лечения.</p> <p>А) Раскрыть полость зуба, удалить распад пульпы, после ликвидации острых явлений запломбировать корневой канал до верхушки.</p> <p>Б) Инструментальная обработка с последующей obturацией корневого канала нетвердеющими пастами</p>	<p>А) Раскрыть полость зуба, удалить распад пульпы, после ликвидации острых явлений запломбировать корневой канал до верхушки.</p>	№2, стр.352-354
7.	<p>Ситуация</p> <p>В отделение терапевтической стоматологии обратился пациент Н., 36 лет.</p>	4 Кариес дентина	№2, стр.243-274

<p>Жалобы на</p> <p>неудовлетворительную эстетику зубов,</p> <p>застревание пищи в области нижней челюсти слева,</p> <p>болевого приступ от температурных раздражителей, проходящий сразу после их устранения.</p> <p>Анамнез заболевания К врачу стоматологу последний раз обращался 3 года назад.</p> <p>Около месяца назад появились жалобы на затрудненное пережёвывание пищи, начала застревать пища между зубами.</p> <p>Анамнез жизни По профессии: начальник производственного цеха.</p> <p>Год назад был поставлен диагноз «эрозивный гастрит».</p> <p>Перенесенные заболевания : ветряная оспа.</p> <p>Аллергоанамнез: не отягощён.</p> <p>Вредные привычки: курит в течение 10 лет.</p> <p>Туберкулёз, гепатит, ВИЧ, отрицает.</p> <p>Объективный статус Состояние удовлетворительное.</p> <p>Внешний осмотр: конфигурация лица не изменена, регионарные лимфатические узлы не увеличены. Височно-нижнечелюстной сустав без особенностей. Открывание рта свободное, 4-5 см.</p> <p>Осмотр полости рта. Слизистая оболочка полости рта бледно-розового цвета, умеренно увлажнена. Прикус: ортогнатический.</p> <p>Локальный статус: зуб 3.6 – наличие старой реставрации, на дистальной контактной поверхности отмечается нарушение краевого прилегания пломбы, отсутствие контактного пункта с зубом 3.7. Наиболее вероятным диагнозом в данной клинической ситуации является</p> <p>Начальный пульпит (гиперемия пульпы)</p> <p>Хронический апикальный периодонтит</p>		
--	--	--

	<p>Кариес эмали</p> <p>Кариес дентина</p>		
8.	<p>В стационар обратились родители ребенка 10 лет с жалобами на припухлость и резкую болезненность в области боковой поверхности нижней челюсти справа, температуру тела 38,0оС, общую слабость и недомогание.</p> <p>Из анамнеза: болен в течение одного года, на фоне ОРВИ появилась боль в области боковой поверхности шеи справа и уплотнение в виде подвижного «шарика», который увеличивался в размерах.</p> <p>Лечились самостоятельно: сухое тепло на область поражения. Лечение сняло болевые ощущения, уплотнение уменьшилось в размерах, но совсем не прошло. В последующем, при простудных заболеваниях уплотнение увеличивалось в размерах. Неделю назад ребенок заболел, температура тела поднялась до 38,3оС, обратились в поликлинику, где был поставлен диагноз ОРВИ, проводилось лечение, температура тела нормализовалась. Через день, температура тела снова поднялась, уплотнение на боковой поверхности шеи стало болезненно и резко увеличилось в размерах.</p> <p>Объективно: пальпация уплотнения резко болезненна, ткани в складку не собираются, плотные, флюктуации не определяется. Ребенок апатичен, лабилен.</p> <p><i>Поставьте диагноз.</i></p>	<p>Обострение хронического лимфаденита боковой поверхности шеи</p>	<p>№2, стр.542</p>
9.	<p>Ситуация</p> <p>На приём к врачу-стоматологу-ортопеду обратилась пациентка 43 лет.</p> <p>Жалобы на</p> <p>неудовлетворительную эстетику,</p> <p>нарушение пережевывания пищи,</p>	<p>3 металлокерамические, цельнокерамические коронки и мостовидные зубные протезы, виниры, вкладки</p>	<p>№ 5 202</p>

	<p>периодические болезненные ощущения в области зуба 1.4.</p> <p>Анамнез заболевания Зубы разрушались и удалялись в течение всей жизни в результате кариеса и его осложнений.</p> <p>Ортопедическое лечение проводилось 8 лет назад, когда были изготовлены металлокерамические коронки на зубы 1.1; 2.1.</p> <p>Анамнез жизни ОРВИ, ОРЗ, ветряная оспа, туберкулез, сифилис, ВИЧ, гепатит В и С отрицает.</p> <p>Аллергологический анамнез не отягощен.</p> <p>Вредные привычки – отрицает.</p> <p>Профессиональные вредности отсутствуют.</p> <p>Считает себя здоровой.</p> <p>Объективный статус Внешний осмотр:</p> <p>Конфигурация лица не изменена, кожные покровы чистые, видимые слизистые оболочки без патологических изменений. Открывание рта свободное, в полном объеме, симметричное. Кайма губ ярко-красного цвета, умеренно увлажнена.</p> <p>Наблюдается наличие твердого зубного налета в области передних зубов на нижней челюсти.</p> <p>Незначительная гиперемия и отек маргинальной десны в области зубов 1.2; 1.1; 2.1;2.2. В полости рта присутствуют металлокерамические коронки с опорой на зубы 1.1;2.1, находящиеся в неудовлетворительном состоянии.</p> <p>Отмечается нарушение краевого прилегания коронок и рецессия десны. Металлокерамические коронки не соответствуют эстетическим требованиям, уже латеральных резцов.</p> <p>Конструкционными стоматологическими материалами, используемыми для изготовления несъемных зубных протезов, являются</p> <p>1 временные пластмассовые коронки</p> <p>2 удерживающие кламмера, цельнолитые коронки, провизорные коронки</p> <p>3</p>		
--	---	--	--

	металлокерамические, цельнокерамические коронки и мостовидные зубные протезы, виниры, вкладки 4 опорно-удерживающие кламмера, комбинированные коронки, окклюзионные накладки		
10.	<p>Мальчик 13 лет обратился с жалобами на наличие свища в поднижнечелюстной области справа. Анамнез: в прошлом беспокоили ноющие боли в 46 зубе, за помощью не обращался.</p> <p>Объективно: конфигурация лица не изменена, кожные покровы чистые, поднижнечелюстные лимфатические узлы увеличены, болезненны при пальпации, слизистая оболочка в области 46 зуба бледно-розового цвета. На жевательно-дистальной поверхности 46 зуба глубокая кариозная полость, заполненная размягченным дентином, зондирование и реакция на температурные раздражители безболезненная, перкуссия безболезненная. ЭОД 150 мА. В поднижнечелюстной области отступя от края нижней челюсти 2 см. определяется свищевой ход.</p> <p>Поставьте предварительный диагноз.</p> <p>А) Хронический гранулирующий периодонтит Б) Хронический гранулематозный периодонтит В) Обострение хронического периодонтита</p>	А) Хронический гранулирующий периодонтит	№2, стр.352-354

Вопросы с развёрнутым ответом

№	Содержание задания	Правильный ответ	Источник
6.	Индекс Федорова-Володкиной. Расскажите методику.	<p>Индекс Федорова-Володкиной.</p> <p>Гигиенический индекс определяют по интенсивности окраски губной поверхности шести нижних фронтальных зубов йод-йодисто-калиевым раствором, оценивают по пятибалльной системе 1 балл — окрашивание отсутствует; 2 балла — окрашена четверть поверхности коронки; 3 балла — окрашивание</p>	№2, стр.60

		<p>половины поверхности; 4 балла — окрашивается $\frac{3}{4}$ поверхности; 5 баллов — окрашивание всей поверхность коронки. Индекс считают путем суммы индексов каждого окрашенного зуба, деленную на 6. Итоговый результат определяет качество гигиены: 1,1–1,5 — высокое; 1,6–2 — удовлетворительное; 2,1 – 2,5 — неудовлетворительное; 2,6–3,4 — низкое; менее 3,5 — очень низкое.</p>	
7.	В высоту рост нижней челюсти происходит в связи	с прорезыванием зубов и развитием альвеолярных отростков.	№2, стр.489
8.	перебазировка съемного протеза	Процесс изготовления нового базиса без замены искусственных зубов в протезе	№2 183
9.	Апексификация – это	образование плотного барьера верхушки корня при успешном исходе лечения воспаления периодонта постоянного зуба с незавершенным формированием верхушки	№2, стр.338-352
10.	Электроодонтометрия-это _____.	Электроодонтометрия – это определение жизнеспособности (витальности) зубов, основывается на определении чувствительности пульпы к электрическому току. Под воздействием электрических	№2,стр.49-88

		импульсов в ней возникают болевые ощущения, при этом аппаратом регистрируется сила тока, измеряемая в микроамперах.	
--	--	---	--

Задания закрытого типа

№	Содержание задания	Правильный ответ	Источник
Выберите один правильный ответ			
1.	На первом месте по частоте поражения кариесом у детей 6 лет стоят: А) молочные клыки Б) молочные резцы В) молочные моляры Г) постоянные клыки Д) постоянные моляры	В) Молочные моляры	№2, стр 243-276
2.	СТЕРИЛИЗАЦИЯ ИНСТРУМЕНТОВ СУХОЖАРОВОМ ПРОВОДИТСЯ В ШКАФУ ПРИ ТЕМПЕРАТУРЕ: и) 125°С - 45 мин к) 160°С-40 мин л) 180°С-45 мин м) 180°С-60 мин	В)	№2, стр. 38-45
Выберите несколько правильных ответов			
1.	Передние верхние альвеолярные нервы иннервируют: А) Клык верхней челюсти Б) Латеральный резец верхней челюсти В) Центральный резец верхней челюсти Г) Моляр нижней челюсти	А) Клык верхней челюсти Б) Латеральный резец верхней челюсти В) Центральный резец верхней челюсти	№2 стр. 236
2.	ПРИ П И Ш СТЕПЕНЯХ ПАТОЛОГИЧЕСКОЙ СТИРАЕМОСТИ ЗУБОВ ПОКАЗАНО ПРИМЕНЕНИЕ 1) пломб 2) вкладок 3) культовых штифтовых	2) вкладок 3) культовых штифтовых вкладок 4) цельнолитых коронок	№2 395

	вкладок 4) цельнолитых коронок 5) штампованных коронок		
Установите последовательность/Сопоставьте понятия			
1.	1) Рана: 2) Огнестрельная рана: А) механическое повреждение наружных покровных тканей, сопровождающееся нарушением их целостности (кожа, слизистая оболочка). Б) повреждение тканей и органов с нарушением целостности их покровов (кожа, слизистая оболочка), вызванное огнестрельным агентом (пуля, осколок), характеризующееся зоной первичного и вторичного некроза, а также первичным микробным загрязнением.	1А 2Б	№2 стр.572

Задания открытого типа

Ситуационные задачи/кейсы

№	Содержание задания	Правильный ответ	Источник
6.	<p>Ситуация На приём к врачу-стоматологу обратилась пациентка С. 36 лет.</p> <p>Жалобы На боль ноющую, самопроизвольную в области жевательных зубов справа от всех температурных раздражителей, проходящую только после приема обезболивающих препаратов.</p> <p>Анамнез заболевания К врачу-стоматологу обращается нерегулярно, последний визит – 2 года назад.</p> <p>Боль в зубе 4.6 беспокоит около 5 дней.</p> <p>Анамнез жизни Перенесённые заболевания: ОРВИ, ОРЗ, хронический гастрит.</p> <p>Наследственность: у матери заболевание</p>	<p>хроническим апикальным периодонтитом</p>	№2, стр.306-325

	<p>пародонта.</p> <p>Вредные привычки: нет</p> <p>Аллергоанамнез: на цитрусовые</p> <p>Туберкулёз, гепатит, ВИЧ, сифилис отрицает.</p> <p>Объективный статус Внешний осмотр.</p> <p>Состояние удовлетворительное.</p> <p>Конфигурация лица не изменена. Кожные покровы чистые. Открывание рта свободное, в полном объёме – 5 см. Регионарные лимфоузлы не увеличены, безболезненные, мягко-эластичной консистенции, не спаяны с окружающими тканями.</p> <p>Слизистая оболочка рта, альвеолярных отростков и нёба бледно-розового цвета, умеренно увлажнена.</p> <p>Слизистая оболочка десны и переходной складки в проекции 4.6 зуба бледно-розовая, безболезненная при пальпации, нарушения зубодесневого прикрепления при зондировании не отмечено.</p> <p>Прикус: патологический.</p> <p>Локальный статус.</p> <p>4.6 зуб – на жевательной поверхности старая пломба с нарушением краевого прилегания по границе, в межзубном пространстве между 4.6 и 4.5 остатки пищи, реакция на холодовые раздражители положительная, проходящая не сразу после устранения раздражителя. На ортопантограмме обнаружена скрытая глубокая кариозная полость на медиальной поверхности 4.6.</p> <p>Дифференциальная диагностика хронического пульпита проводится с</p> <p>хроническим апикальным периодонтитом</p> <p>гипоплазией эмали</p> <p>клиновидным дефектом</p> <p>травмой зуба</p>		
7.	<p>Больной Н., 25 лет, обратился с жалобами на деформацию альвеолярного отростка верхней челюсти справа. При осмотре</p>	<p>Б) Радикулярная киста верхней челюсти</p>	<p>№2 стр. 511</p>

	<p>полости рта обнаружена деформация альвеолярного отростка за счет вздутия с вестибулярной стороны в области 1.2, 1.3, 1.4 пальпация которой безболезненная. В области наибольшего выбухания определяется симптом "пергаментного хруста". Больной отмечает, что в настоящее время практически здоров. Два месяца назад у него был перелом нижней челюсти справа.</p> <p>Выберите вариант предварительного диагноза.</p> <p>А) Хронический периостит челюстей</p> <p>Б) Радикулярная киста верхней челюсти</p> <p>В) Перелом альвеолярного отростка верхней челюсти</p>		
8.	<p>Ситуация</p> <p>Пациент Ж. 36 лет обратился в клинику ортопедической стоматологии.</p> <p>Жалобы на</p> <p>отсутствие 1.6, 2.6 зубов;</p> <p>нарушение функции жевания;</p> <p>нарушение функции речеобразования.</p> <p>Анамнез заболевания</p> <p>1.6, 2.6 зубы были удалены 4 месяца назад в результате осложнения кариеса.</p> <p>Анамнез жизни</p> <p>Рос и развивался нормально.</p> <p>Без вредных привычек.</p> <p>Наследственность не отягощена.</p> <p>Аллергоанамнез не отягощён.</p> <p>Объективный статус</p> <p>Внешний осмотр. Конфигурация лица не нарушена. Регионарные лимфатические узлы не пальпируются.</p> <p>Осмотр полости рта.</p> <p>Слизистая оболочка рта бледно-розового цвета, умеренно увлажнена.</p> <p>Прикус: патологический.</p> <p>Локальный статус: отсутствуют 1.6, 2.6</p>	2 Потеря зубов вследствие несчастного случая, удаления зубов или локализованного пародонтита	№2 415

	<p>зубы.</p> <p>Клиническим диагнозом по классификации МКБ-10 является</p> <p>8 Другие наследственные нарушения структуры зуба (дисплазия дентина, раковидные зубы)</p> <p>9 Потеря зубов вследствие несчастного случая, удаления зубов или локализованного пародонтита</p> <p>10 Другие и неуточнённые аномалии размеров и формы зубов</p> <p>11 Другие уточнённые изменения зубов и их опорного аппарата</p>		
9.	<p>Пациент А., 14 лет, обратился с жалобами на разрастание десны. Боль и кровоточивость при приеме пищи, чистке зубов.</p> <p>Объективно: гипертрофия десневого края в области зубов верхней и нижней челюсти, скученность зубов. Гигиена полости рта неудовлетворительная.</p> <p><i>Выберите вариант предварительного диагноза.</i></p> <p>А) Хронический генерализованный гипертрофический гингивит средней степени</p> <p>Б) Хронический генерализованный гипертрофический гингивит тяжелой степени</p> <p>В) Хронический локализованный гипертрофический гингивит</p>	Б) Хронический генерализованный гипертрофический гингивит тяжелой степени	№2, стр. 360-367
10.	<p>Ситуация</p> <p>На приём к врачу-стоматологу обратилась пациентка 29 лет.</p> <p>Жалобы на</p> <p>кровоточивость десен во время чистки зубов.</p> <p>Анамнез заболевания</p> <p>Кровоточивость периодически усиливается, беспокоит около полугода.</p> <p>В последние две недели болезненность и кровоточивость десен усилились.</p> <p>Анамнез жизни</p> <p>Аллергические реакции отрицает.</p> <p>Наличие инфекционных заболеваний (ВИЧ, сифилис, гепатит) отрицает.</p> <p>Вредные привычки отрицает.</p> <p>Объективный статус</p> <p>Внешний осмотр: общее состояние удовлетворительное, лицо симметрично, регионарные лимфоузлы нормальных размеров, безболезненны, не спаяны с</p>	ортопантомографию	№2, стр. 360-368

	<p>подлежащими тканями, кожные покровы физиологической окраски, открывание рта свободное.</p> <p>Осмотр полости рта: слизистая оболочка рта, дёсен, альвеолярных отростков и нёба бледно-розового цвета, умеренно увлажнена.</p> <p>Прикус: физиологический.</p> <p>Слизистая оболочка десны гиперемирована, отечна, гигиенический индекс Силнесс-Лое = 3.0.</p> <p>Результаты клинических методов обследования</p> <p>Осмотр</p> <p>Слизистая оболочка десны гиперемирована, отечна, кровоточит при зондировании. Мягкие наддесневые зубные отложения в области всех зубов.</p> <p>Сбор анамнеза</p> <p>Пациент отмечает кровоточивость при чистке зубов, при отсутствии обращений к стоматологу кровоточивость десны при приеме пищи.</p> <p>Результаты дополнительного метода обследования</p> <p>Ортопантомография</p> <p>На ортопантомограмме деструкция межальвеолярных перегородок не наблюдается. Поставьте диагноз. К дополнительному методу обследования для постановки диагноза в данной клинической ситуации относят</p> <p>сиалографию</p> <p>ортопантомографию</p> <p>электроодонтодиагностику</p> <p>электромиографию</p>		
--	--	--	--

Вопросы с развёрнутым ответом

№	Содержание задания	Правильный ответ	Источник
6.	Острый перикоронит – это	Воспалительный процесс тканей десны и краевого периодонта в области третьего моляра при его затрудненном	№2 стр. 514

		прорезывании	
7.	Клиническая коронка это	Часть зуба, не закрытая мягкими или поддерживающими зуб твердыми тканями	№4 358
8.	Некариозные поражения зубов у детей-это	заболевания, сопровождающиеся прогрессирующей деструкцией эмали и дентина, нарушением функции жевания, эстетическим дефектом.	№2, стр.276-277
9.	Дезинфекция-это	Дезинфекция-это уничтожение патогенных и условно-патогенных микроорганизмов на всех поверхностях в помещениях, в воздухе помещений, на посуде, белье, всех инструментах и расходных материалах, которые используются в работе.	№2, стр.8
10.	Воспалительная реакция нормергического типа	протекает при достаточной напряженности неспецифической реактивности организма, высокой вирулентности микрофлоры и низком уровне сенсбилизации;	№2 стр. 511

ОПК-4 Способен проводить клиническую диагностику, направлять на обследования пациентов с целью выявления стоматологических заболеваний

Результаты освоения ОП (компетенции)	Результаты обучения по дисциплине
	Владеть
ОПК-4 Способен проводить клиническую диагностику, направлять на обследования пациентов с целью выявления стоматологических заболеваний	Владеть принципами и методами ведения основных стоматологических заболеваний на клиническом приеме, Выявлять необходимость привлечения врачей иных или смежных специальностей для

	диагностики и лечения пациентов, Владеть методами ведения медицинской учетно-отчетной документации в медицинских учреждениях
--	---

Задания закрытого типа

№	Содержание задания	Правильный ответ	Источник
Выберите один правильный ответ			
1.	<p>ПРИ ПАТОЛОГИЧЕСКОЙ СТИРАЕМОСТИ ТВЕРДЫХ ТКАНЕЙ ЗУБОВ ПОЛОСТЬ ЗУБА</p> <p>1) увеличивается 2) уменьшается 3) не изменяется</p>	2) уменьшается	№4 415
2.	<p>Болевые ощущения при зондировании дна кариозной полости в одной точке характерны для:</p> <p>А) среднего кариеса Б) глубокого кариеса В) хронического фиброзного пульпита Г) хронического гангренозного пульпита Д) хронического периодонтита</p>	В) хронического фиброзного пульпита	№2, стр. 306-325
Выберите несколько правильных ответов			
1.	<p>Перечислите функции слюны:</p> <p>А) Пластическая Б) Минерализующая В) контроль количественного и качественного состава микрофлоры полости рта Г) чувствительная</p>	б) минерализующая в) контроль количественного и качественного состава микрофлоры полости рта	№2, стр.42
2.	<p>Верхнечелюстной нерв иннервирует:</p> <p>А) Премоляры верхней челюсти Б) Моляры верхней челюсти В) Язык Г) Клыки верхней челюсти</p>	А) Премоляры верхней челюсти Б) Моляры верхней челюсти Г) Клыки верхней челюсти	№2 стр. 236
Установите последовательность/Сопоставьте понятия			
1.	<p>СЛЕПОЧНЫЙ МАТЕРИАЛ СТЕПЕНЬ СДАВЛЕНИЯ СЛИЗИСТОЙ ОБОЛОЧКИ</p>	1б, 2в, 3а, 4а	№4 419

1) альгинатные 2) термопластические 3) силиконовые 4) цинкоксидгваяколовые а) 40-60% б) 20% в) до 80% г) 100%		
--	--	--

Задания открытого типа

Ситуационные задачи/кейсы

№	Содержание задания	Правильный ответ	Источник
6.	<p>В детскую стоматологическую клинику обратился пациент Р., 14 лет с жалобами на наличие белых пятен на зубах.</p> <p>Объективно: блестящие пятна в виде штрихов и полосок на всех постоянных зубах. При зондировании пятна плотные. Был поставлен диагноз – флюороз</p> <p><i>С какими заболеваниями проводят дифференциальную диагностику флюороза:</i></p> <p>А) Системная гипоплазия эмали Б) Множественная очаговая деминерализация В) Эрозия эмали Г) Несовершенный амелогенез</p>	<p>А) Системная гипоплазия эмали Б) Множественная очаговая деминерализация</p>	№2, стр. 276-277
7.	<p>Ситуация</p> <p>На приём к врачу-стоматологу обратилась пациентка С. 36 лет.</p> <p>Жалобы на</p> <p>боль ноющую, самопроизвольную в области жевательных зубов справа от всех температурных раздражителей, проходящую только после приема обезболивающих препаратов.</p> <p>Анамнез заболевания</p> <p>К врачу-стоматологу обращается нерегулярно, последний визит – 2 года назад.</p> <p>Боль в зубе 1.6 беспокоит около 5 дней.</p> <p>Анамнез жизни</p>	<p>сначала обработку апикальной части и формируют апикальный упор, затем – коронковой</p>	№2, стр.306-325

<p>Перенесённые заболевания: ОРВИ, ОРЗ, хронический гастрит.</p> <p>Наследственность: у матери заболевание пародонта.</p> <p>Вредные привычки: нет</p> <p>Аллергоанамнез: на цитрусовые</p> <p>Туберкулёз, гепатит, ВИЧ, сифилис отрицает.</p> <p>Объективный статус Внешний осмотр.</p> <p>Состояние удовлетворительное.</p> <p>Конфигурация лица не изменена. Кожные покровы чистые. Открывание рта свободное, в полном объёме – 5 см. Регионарные лимфоузлы не увеличены, безболезненные, мягко-эластичной консистенции, не спаяны с окружающими тканями. Слизистая оболочка рта, альвеолярных отростков и нёба бледно-розового цвета, умеренно увлажнена.</p> <p>Слизистая оболочка десны и переходной складки в проекции 1.6 зуба бледно-розовая, безболезненная при пальпации, нарушения зубодесневого прикрепления при зондировании не отмечено.</p> <p>Прикус: патологический.</p> <p>Локальный статус.</p> <p>4.6 зуб – на жевательной поверхности старая пломба с нарушением краевого прилегания по границе, в межзубном пространстве между 4.6 и 4.5 остатки пищи, реакция на холодовые раздражители положительная, проходящая не сразу после устранения раздражителя. На ортопантограмме обнаружена скрытая глубокая кариозная полость на медиальной поверхности 4.6.</p> <p>Поставьте диагноз. К особенностям инструментальной обработки корневого канала техникой «Step-back» относят</p> <p>прохождение канала до рентгенологической верхушки</p> <p>сначала обработку апикальной части и формируют апикальный упор, затем – коронковой</p>		
--	--	--

	использование роторасширителя разработку устьевой части, затем апикальной		
8.	<p>Больной обратился к врачу хирургического кабинета стоматологической поликлиники с целью удаления зуба. Из анамнеза установлено, что у больного была аллергическая реакция на инъекцию пенициллина.</p> <p>Больному проведена анестезия 2% раствором новокаина. Через 3-5 минут состояние больного ухудшилось.</p> <p>Объективные данные: выраженная бледность, цианоз, обильный пот, тахикардия, артериальное давление резко снизилось; появилось ощущение покалывания, зуд кожи лица, чувство страха, ощущение тяжести за грудиной и затрудненное дыхание.</p> <p>Определите неотложное состояние пациента.</p>	У пациента аллергическая реакция на новокаин в виде анафилактического шока по вине хирурга, который не учел, что пенициллин разводится новокаином.	№2, стр.228
9.	<p>Ситуация На приём к врачу-стоматологу-ортопеду обратился пациент 53 лет.</p> <p>Жалобы на затруднённый приём пищи, эстетический дефект.</p> <p>Анамнез заболевания Зубы терял в течение жизни в результате осложнений кариеса.</p> <p>Анамнез жизни Наследственность: не отягощена.</p> <p>Гипертоническая болезнь 1 степень, наблюдается у кардиолога.</p> <p>Аллергоанамнез: не отягощён.</p> <p>Туберкулёз, гепатит, ВИЧ отрицает.</p> <p>Объективный статус Конфигурация лица не изменена. Снижение высоты нижнего отдела лица не отмечается. Кожные покровы чистые, без видимых изменений. Регионарные лимфатические узлы при пальпации не увеличены, безболезненны, мягкие, подвижные, с</p>	1 на следующий день	№14 35

	<p>подлежащими тканями не спаяны. Открывание рта в полном объеме, безболезненное.</p> <p>Локальный статус:</p> <p>На верхней челюсти – отсутствуют 2.8; 2.7; 2.6; 2.5 : 1.5; 1.6 определяется наличие высокого нёбного свода, выраженные верхнечелюстные бугры и альвеолярный отросток. Переходная складка, места прикрепления мышц, складок слизистой оболочки расположены относительно высоко.</p> <p>На нижней челюсти – отсутствуют зубы 4.8; 4.6; 4.5 : 3.7; 3.8 альвеолярные отростки незначительно и равномерно атрофированы. Точки прикрепления мышц и складок слизистой оболочки расположены у основания альвеолярного отростка. Экзостозы отсутствуют.</p> <p>Здоровая слизистая оболочка рта: умеренно-податливая, умеренно подвижная, бледно-розового цвета, умеренно выделяет слизистый секрет.</p> <p>Ортопантомография По данным ортопантомографии:</p> <p>на верхней челюсти наблюдается неравномерная атрофия костной ткани 1.4,1.3,1.2,2.3,2.4,2.7,2.8 на 1/3 длины корня зуба, зуб 2.7 восстановленный композитным материалом разрушение клинической коронки зуба более 50%;</p> <p>на нижней челюсти атрофия подлежащей костной ткани в области оставшихся зубов не выражена, равномерна менее 1/2 длины корня;</p> <p>искусственные коронки, установленные на зубы, соответствуют клиническим требованиям.</p> <p>Диагноз K08.1 Потеря зубов вследствие несчастного случая, удаления или локальной периодонтальной болезни на верхней челюсти</p> <p>После припасовки и наложения бюгельного протеза назначение пациента на приём проводится</p> <p>5 на следующий день 6 через год 7 на следующий месяц 8 через неделю</p>		
10.	<p>На прием к стоматологу пришел ребенок 7 лет для профилактического осмотра Состояние твердых тканей зубов: На</p>	<p>А) Интенсивность кариеса зубов: КПУ(з)=2, кп(з)=5</p>	<p>№2, стр.709-715</p>

	<p>жевательной поверхности зуба 3.6 кариозная полость, на зубе 4.6- пломба на жевательной поверхности, на зубах 6.4, 7.4, 7.5, 8.4, 8.5 пломбы на жевательной и контактной поверхностях. Назовите интенсивность кариеса зубов данного пациента: А) Интенсивность кариеса зубов: КПУ(з)=2, кп(з)=5 Б) Интенсивность кариеса зубов: КПУ(з)=5, кп(з)=2 В) Интенсивность кариеса зубов: КПУ(з)=3, кп(з)=5</p>		
--	--	--	--

Вопросы с развёрнутым ответом

№	Содержание задания	Правильный ответ	Источник
6.	Что такое отходы класса А ?	отходы класса А- неопасные отходы, не имевшие контакта с биологическими жидкостями пациента, нетоксичные отходы.	№2, стр.30
7.	Воспалительная реакция гипергического типа	протекает при низком уровне неспецифической реактивности, слабовыраженной вирулентности микроорганизмов и низкой сенсibilизации организма	№2 стр. 511
8.	Комбинированный зубной протез это	Зубной протез, состоящий из комбинации одного или нескольких несъемных протезов и съемного протеза	№2 411
9.	Слюнные железы	Это секреторные органы, выполняющие важные и разнообразные функции, влияющие на состояние организма, его пищеварительную и гормональную системы.	№6 стр. 564
10.	Лечение кариеса дентина (глубокого кариеса) постоянных зубов с несформированными корнями	1 местное обезболивание 2 препарирование кариозной полости 3 антисептическая обработка 4 наложение лечебной прокладки	№2, стр 243-276

		5 пломбирование СИЦ 6 полирование 7 нанесение лака	
--	--	--	--

ПК-1 Готовность к определению тактики ведения, ведению и лечению пациентов, нуждающихся стоматологической помощи

Результаты освоения ОП (компетенции)	Результаты обучения по дисциплине
	Знать
ПК-1 Готовность к определению тактики ведения, ведению и лечению пациентов, нуждающихся стоматологической помощи	Возрастные особенности строения ЧЛО пациентов стоматологического профиля, Виды и показания к лечению стоматологических заболеваний.

Задания закрытого типа

№	Содержание задания	Правильный ответ	Источник
Выберите один правильный ответ			
1.	ЭЛЕКТРООДОНТОДИАГНОСТИКА НАИБОЛЕЕ ТОЧНО ОЦЕНИВАЕТ СОСТОЯНИЕ а) пульпы б) периодонта в) пародонта	Б)	№2, стр.49-88
2.	Лечащий врач в амбулаторно-поликлиническом учреждении самостоятельно может выдать листок нетрудоспособности на срок: а) до 10 дней; б) до 15 дней; в) до 4 месяцев; г) до 6 месяцев	б) до 15 дней;	№2 , стр.736
Выберите несколько правильных ответов			
1.	КАКИЕ ИЗ ПЕРЕЧИСЛЕННЫХ МАСС МОЖНО ИСПОЛЬЗОВАТЬ ДЛЯ СНЯТИЯ СЛЕПКОВ ПРИ ДЕФЕКТАХ НЕБА? 1) стенс	1) стенс 3) стомальгин 4) оптосил	№2 159

	2) гипс 3) стомальгин 4) оптосил		
2.	Для определения активности кариеса зубов у детей достаточным для практической работы является: А) индекс РМА Б) индекс ПИ В) кп Г) данные анамнеза жизни Д) КПУ+кп Е) КПУ	В) кп Д) КПУ+кп Е) КПУ	№2, стр 243-276
Установите последовательность/Сопоставьте понятия			
1.	При зондировании кариозной полости при среднем кариесе При зондировании кариозной полости при глубоком кариесе	Болезненно в области эмалево-дентинного соединения Болезненно по всему дну полости	№2, стр.243-275

Задания открытого типа

Ситуационные задачи/кейсы

№	Содержание задания	Правильный ответ	Источник
1.	Работница С., 45 лет, с 12 по 24 апреля болела ОРВИ, по поводу чего лечилась в поликлинике у врача-терапевта участкового. Кем и когда выдается листок нетрудоспособности при амбулаторном лечении?	Лечащим врачом	№2, стр.736
2.	УСЛОВИЕ СИТУАЦИОННОЙ ЗАДАЧИ Ситуация В стоматологическую клинику обратился пациент Г. 75 лет. Жалобы на затруднённое пережёвывание пищи; плохую фиксацию съёмных протезов. Анамнез заболевания Зубы в области верхней и нижней челюстей были удалены около 9 лет назад. Полными съёмными протезами пользовался около 9 лет. Старые протезы плохо фиксируются, нестабильны. Анамнез жизни	4 гипс	№2 159

	<p>Рос и развивался нормально.</p> <p>Не работает.</p> <p>Без вредных привычек.</p> <p>Наследственность не отягощена.</p> <p>Аллергоанамнез не отягощён.</p> <p>Объективный статус Внешний осмотр. Высота нижней трети лица уменьшена, носогубные и подбородочная складки резко выражены, углы рта и кончик носа опущены, верхняя губа западает, подбородок выдвинут кпереди. Рот открывается в полном объёме, преддверие полости рта средней глубины. Лимфоузлы не пальпируются. Осмотр полости рта.</p> <p>Слизистая оболочка бледно-розового цвета, умеренно увлажнена. Отмечается выраженная атрофия альвеолярных отростков на верхней и нижней челюстях.</p> <p>К твердеющему оттискному материалу относят 1 каучук 2 альгинат 3 силикон 4 гипс</p>		
3.	Техника апексификации	<p>Первое посещение</p> <ol style="list-style-type: none"> 1.Обезболивание круговой связки зуба. 2.Изоляция зуба с помощью коффердама. 3.Препарирование кариозной полости или трепанация коронки зуба. 4.Создание эндодонтического доступа. 5.Инструментальная обработка корневого канала 6.Медикаментозная обработка корневых каналов 7.Долгосрочная терапия гидроксидом кальция <p>Второе посещение. Для формирования апикального барьера</p>	№2, стр. 354-358

		<p>требуется время от 6 до 24 месяцев. Паста, содержащая гидроксид кальция, в корневом канале может рассасываться и со временем постепенно снижается рН пасты. Первый раз замена препарата проводится через 1-2 недели, дальнейшая - каждые 3 месяца. Если апикальный барьер не определяется рентгенологически, корневой канал распломбировывают, промывают гипохлоритом натрия и заполняют свежеприготовленной пастой, содержащей гидроксид кальция</p>	
4.	<p>Ситуация На приём к врачу-стоматологу обратился пациент 35 лет.</p> <p>Жалобы на</p> <p>кратковременную боль в переднем нижнем зубе при приеме пищи и напитков.</p> <p>Анамнез заболевания Впервые жалобы появились несколько недель назад. Чистит зубы 2 раза в день зубной щеткой средней жесткости в течение около 2 минут.</p> <p>Анамнез жизни Работает преподавателем ВУЗа.</p> <p>Наследственность: не отягощена.</p> <p>Аллергоанамнез: не отягощен.</p> <p>Туберкулез, гепатит, ВИЧ отрицает.</p> <p>Объективный статус Внешний осмотр челюстно-лицевой области: конфигурация лица не изменена, регионарные лимфатические узлы не пальпируются, открывание рта свободное, височно-нижнечелюстной сустав без патологии. Прикус: ортогнатический.</p> <p>Состояние твердых тканей зубов: наличие кариозной полости, расположенной в пришеечной области зуба 4.1.</p>	Кариес дентина	№2, стр.243-275

	<p>Осмотр полости рта: слизистая оболочка рта бледно-розового цвета, равномерно увлажнена.</p> <p>Гигиеническое состояние полости рта: удовлетворительное. Результаты клинических методов обследования</p> <p>Исследование кариозной полости с использованием стоматологического зонда</p> <p>Наличие полости с переходом эмалево-дентинной границы.</p> <p>При зондировании кариозной полости отмечается кратковременная болезненность. Наличие размягченного дентина.</p> <p>Перкуссия зуба</p> <p>Отсутствие болезненности при перкуссии зуба.</p> <p>Прицельная внутриротовая контактная рентгенография</p> <p>Метод обследования не является обязательным при постановке диагноза в данной клинической ситуации, проводится по потребности (на усмотрение лечащего врача).</p> <p>Результаты дополнительного метода обследования</p> <p>Прицельная внутриротовая контактная рентгенография</p> <p>Рентгенологические изменения со стороны верхушечного периодонта не определяются. Клиническая картина патологии твердых тканей 4.1 зуба у пациента соответствует диагнозу</p> <p>Кариес эмали</p> <p>Кариес цемента</p> <p>Кариес дентина</p> <p>Хронический пульпит</p>		
5.	<p>Ребенок 5 лет, предъявляет жалобы на боль при накусывании и приеме пищи в верхнем жевательном зубе слева. Анамнез: 5 дней назад были у стоматолога, 65 поставлен был диагноз хронический фиброзный пульпит; на вскрытую точку была поставлена мышьяковистая паста под повязку из водного дентина на 36 ч. В назначенное время повторно на</p>	<p>А)Токсический мышьяковистый периодонтит</p>	<p>№2, стр.338-354</p>

	<p>прием не явились. Объективно: конфигурация лица не изменена, кожные покровы чистые, региональные лимфатические узлы не пальпируются, безболезненные, слизистая в области 65 зуба гиперемирована, отечна. 65 зуб находится под повязкой из водного дентина, перкуссия резко болезненная.</p> <p>Предположительный диагноз. А) Токсический мышьяковистый периодонтит Б) Острый инфекционный периодонтит В) Обострение хронического пульпита</p>		
--	---	--	--

Вопросы с развёрнутым ответом

№	Содержание задания	Правильный ответ	Источник
1.	периодонтальная связка	Пучки коллагеновых волокон, которые соединяют цемент корня зуба с костью альвеолярного отростка и удерживают зуб в зубной лунке	№2 358
2.	Базовая программа обязательного медицинского страхования (ОМС)– это ...	составная часть программы государственных гарантий бесплатного оказания гражданам медицинской помощи, определяющая права застрахованных лиц на бесплатное оказание им медицинской помощи за счет средств ОМС на всей территории РФ;	№2 , стр.736
3.	Алгоритм применения медикаментов при лейкоплакии включает	Необходим тщательный уход за слизистыми оболочками: полоскание рта растворами антисептиков, отварами цветков ромашки, липового цвета.	№2, стр.670-706

		<p>Назначают внутрь ретинол, токоферола ацетат (масляные растворы их перед глотанием задерживают на некоторое время во рту), витамины группы В общеукрепляющие средства, биогенные стимуляторы. Местно назначают кератопластические средства, витамины, препараты, улучшающие трофику тканей. При необходимости используют обезболивающие, гипосенсибилизирующие препараты, микроэлементы. Прижигающие средства использовать категорически нельзя, так как они раздражают СОР и способствуют переходу болезни в злокачественную форму.</p>	
4.	Для обеспечения единой системы учета, кодирования и группировки заболеваний применяется ...	международная статистическая классификация болезней и проблем, связанных со здоровьем;	№2 , стр.736
5.	пародонтология	Раздел стоматологии, относящийся к профилактике и лечению болезней околозубных тканей	№2 358

ПК-1 Готовность к определению тактики ведения, ведению и лечению пациентов, нуждающихся стоматологической помощи

Результаты освоения ОП (компетенции)	Результаты обучения по дисциплине
	Уметь

ПК-1 Готовность к определению тактики ведения, ведению и лечению пациентов, нуждающихся стоматологической помощи	Мотивировать к санации полости рта Планировать лечение пациентов с заболеваниями полости рта.
---	--

Задания закрытого типа

№	Содержание задания	Правильный ответ	Источник
Выберите один правильный ответ			
1.	<p>НЕЙРОТРОФИЧЕСКИЙ МЕХАНИЗМ ВОЗНИКНОВЕНИЯ ОДОНТОГЕННОГО ОСТЕОМИЕЛИТА ХАРАКТЕРИЗУЕТСЯ:</p> <p>А) длительным рефлекторным спазмом сосудов с нарушением кровообращения</p> <p>Б) закупоркой сосудов микробным эмболом</p> <p>В) сенсibiliзацией организма и возникновением асептического воспаления</p> <p>Г) токсическим повреждением нижнего альвеолярного нерва</p> <p>Д) септицемией</p>	А) длительным рефлекторным спазмом сосудов с нарушением кровообращения	№2, стр.511
2.	<p>Неотложная помощь при носовом кровотечении:</p> <p>5- Запрокинуть голову больного назад, положить холод на переносицу, сделать тампонаду.</p> <p>6- Нагнуть голову больного вперёд, положить холод на переносицу, сделать тампонаду.</p> <p>7- Немедленно уложить больного на спину без подушки, положить холод на переносицу, сделать тампонаду.</p> <p>8- Приложить тепло к переносице.</p>	2- Нагнуть голову больного вперёд, положить холод на переносицу, сделать тампонаду.	№2 728
Выберите несколько правильных ответов			
1.	<p>Ребенку 4 года. Жалоб нет. На жевательных поверхностях 8.5,7.5зубов имеются кариозные полости средних размеров. Зондирование болезненно по эмалево-дентиновому соединению. Перкуссия безболезненна. Слизистая оболочка в области зубов бледно-</p>	Б) психофизиологическое отвлечение, В) местное обезболивание	№2, стр.243-276

	розового цвета. Диагноз средний кариес 8.5,7.5 зубов. Лечится у врача-стоматолога впервые. У ребенка позитивное отношение к лечению. Как обеспечить безболезненное препарирование зубов А) физиологическое отвлечение, Б) психофизиологическое отвлечение, В) местное обезболивание Г) общее обезболивание в условиях стационара		
2.	Для хронического фиброзного пульпита характерно: Боли от химических раздражителей Боли при чистке зубов Боли от всех видов раздражителей Боли кратковременные Боли от температурных раздражителей, длительно не проходящие после устранения раздражителя Боль при накусывании Боль в ночное время Чувство «выросшего зуба»	Боли от температурных раздражителей, длительно не проходящие после устранения раздражителя Боли от всех видов раздражителей Боль в ночное время	№2, стр.306-325
Установите последовательность/Сопоставьте понятия			
1.	1. Острые (экссудативные) периодонтиты. 2. Хронические (пролиферативные) периодонтиты. а – фиброзные; б – гранулирующие; в – гранулематозные а – серозные (ограниченные, разлитые); б – гнойные (ограниченные, разлитые).	1 а – серозные (ограниченные, разлитые); б – гнойные (ограниченные, разлитые). 2 а – фиброзные; б – гранулирующие; в – гранулематозные	№9, стр.79-80

Задания открытого типа

Ситуационные задачи/кейсы

№	Содержание задания	Правильный ответ	Источник
6.	Ситуация На приём в поликлинику обратился мужчина 42 лет. Жалобы на	4 определение индекса разрушения окклюзионной поверхности зуба (ИРОПЗ)	№2 48

	<p>затрудненное пережевывание пищи,</p> <p>разрушение коронковых частей зубов 2.6 и 4.6.</p> <p>Анамнез заболевания Зубы 2.6 и 4.6 - лечены по поводу неосложненного кариеса около 10 лет назад. Были восстановлены пломбами. Отлом коронковой части зуба 2.6 вместе с пломбой произошел 1 день назад. Отлом коронковой части зуба 4.6 произошел 10 дней назад. Последний раз у врача стоматолога был 3 месяца назад на профилактическом осмотре.</p> <p>Анамнез жизни Гипертоническая болезнь 2 ст.</p> <p>Аллергические реакции на лидокаин.</p> <p>Гепатиты, ВИЧ - отрицает.</p> <p>Объективный статус Внешний осмотр: конфигурация лица не нарушена. Регионарные лимфатические узлы не пальпируются. Осмотр полости рта.</p> <p>Слизистая оболочка рта бледно-розового цвета, умеренно увлажнена.</p> <p>Прикус: ортогнатический.</p> <p>При осмотре полости рта наблюдается дефект коронковых частей зубов 2.6 и 4.6, (0,6-0,8 по Милликевичу), 1 класс по Блэку. При зондировании кариозных полостей определяются кратковременная болезненность. Перкуссия зубов безболезненна.</p> <p>Для выбора метода восстановления коронковой части зуба используют</p> <ol style="list-style-type: none"> 1 проведение ЭОД 2 проведение ОПТГ 3 определение ИГР-У 4 определение индекса разрушения окклюзионной поверхности зуба (ИРОПЗ) 		
7.	<p>Ребёнок 6 лет жалуется на боли в зубах от горячего, холодного; кровоточивость дёсен. В анамнезе: со слов родителей зубы прорезались в срок, нормальной величины и формы, но с изменённым цветом эмали. Вскоре после прорезывания эмаль начала скалываться. При осмотре: эмаль всех зубов</p>	В) Рентгенография	№2, стр.48-49

	<p>водянисто-серого цвета, имеет сколы; обнажённый дентин с перламутровым блеском, со сколами, через него на отдельных зубах просвечивают контуры полости зуба.</p> <p>Проведите дополнительное обследование:</p> <p>А) Термодиагностика Б) Окрашивание В) Рентгенография</p>		
8.	<p>Ситуация На прием к врачу-стоматологу-терапевту обратился пациент Б., 47 лет.</p> <p>Жалобы на</p> <p>наличие новообразования в области переходной складки верхних фронтальных зубов,</p> <p>потемнение коронки 2.1 зуба.</p> <p>Анамнез заболевания На приеме у врача-стоматолога был более 3 лет назад.</p> <p>Зуб 2.1 ранее был лечен эндодонтически по поводу острого пульпита.</p> <p>Анамнез жизни Считает себя практически здоровым.</p> <p>Наследственность: неотягощена.</p> <p>Аллергоанамнез неотягощен.</p> <p>ВИЧ, гепатит, сифилис отрицает.</p> <p>Объективный статус Состояние удовлетворительное.</p> <p>Внешний осмотр: конфигурация лица не изменена, подчелюстные лимфоузлы не увеличены, при пальпации безболезненны.</p> <p>Височно-нижнечелюстной сустав без патологических изменений. Открытие рта свободное, 4-5 см.</p> <p>Осмотр полости рта. Слизистая оболочка полости рта бледно-розового цвета, умеренно увлажнена. В проекции корня зуба 2.1 в области переходной складки определяется устье свищевого хода.</p> <p>Прикус: ортогнатический.</p> <p>Локальный статус: 1.1 зуб – коронка зуба изменена в цвете, имеет оттенок серого</p>	отсутствует выделение экссудата и болевые симптомы	№2, стр.338-352

	<p>цвета. На слизистой оболочке в области корня определяется свищевой ход. Пальпация болезненна.</p> <p>Результаты методов обследования Перкуссия Отмечается болезненность при вертикальной перкуссии зуба.</p> <p>Электроодонтометрия Определяется снижение порога возбудимости до 200 мкА.</p> <p>Прицельная внутриротовая контактная рентгенография На прицельной внутриротовой контактной рентгенограмме в области периапикальных тканей 2.1 зуба отмечается очаг разряжения костной ткани округлой формы с нечёткими границами размером 1x1 см. Приступать к пломбированию корневых каналов можно в том случае, если</p> <p>присутствует чувствительность при перкуссии и отсутствуют болевые симптомы</p> <p>отсутствует выделение экссудата и болевые симптомы</p> <p>отсутствует выделение экссудата, но присутствует болевой симптом</p> <p>отсутствует выделение экссудата, но присутствует чувствительность при перкуссии</p>		
9.	<p>Пациентка С., 27 лет, жалуется на появление припухлости под нижней челюстью справа во время еды. <i>Анамнез:</i> три дня назад во время каждого приема пищи стала появляться припухлость под нижней челюстью справа. После еды она постепенно уменьшается и через 15-30 минут исчезает. <i>Объективно:</i> конфигурация лица не изменена. Правая поднижнечелюстная слюнная железа по сравнению с левой немного увеличена, имеет мягко-эластичную консистенцию. При массировании железы из ее протока выделяется небольшое количество прозрачного секрета. При бимануальной</p>	С ретенцией секрета поднижнечелюстной слюнной железы.	№2, стр.564

	<p>пальпации по ходу протока в передней трети определяется округлое, плотное, безболезненное образование около 4 мм в диаметре.</p> <p>С чем может быть связано появление припухлости под нижней челюстью во время еды?</p>		
10.	<p>Ситуация На приём в поликлинику обратился мужчина 42 лет.</p> <p>Жалобы на</p> <p>затрудненное пережевывание пищи,</p> <p>разрушение коронковых частей зубов 2.6 и 4.6.</p> <p>Анамнез заболевания Зубы 2.6 и 4.6 - лечены по поводу неосложненного кариеса около 10 лет назад. Были восстановлены пломбами. Отлом коронковой части зуба 2.6 вместе с пломбой произошел 1 день назад. Отлом коронковой части зуба 4.6 произошел 10 дней назад. Последний раз у врача стоматолога был 3 месяца назад на профилактическом осмотре.</p> <p>Анамнез жизни Гипертоническая болезнь 2 ст.</p> <p>Аллергические реакции на лидокаин.</p> <p>Гепатиты, ВИЧ - отрицает.</p> <p>Объективный статус Внешний осмотр: конфигурация лица не нарушена. Регионарные лимфатические узлы не пальпируются. Осмотр полости рта.</p> <p>Слизистая оболочка рта бледно-розового цвета, умеренно увлажнена.</p> <p>Прикус: ортогнатический.</p> <p>При осмотре полости рта наблюдается дефект коронковых частей зубов 2.6 и 4.6, (0,6-0,8 по Милликевичу), 1 класс по Блэку. При зондировании кариозных полостей определяются кратковременная болезненность. Перкуссия зубов безболезненна.</p> <p>Необходимо восстановить зуб 4.6 с помощью</p> <ol style="list-style-type: none"> 1 пломбировочного материала 2 съёмной конструкции 3 вкладки 	4 искусственной коронки	№2 88

	4 искусственной коронки		
--	--	--	--

Вопросы с развёрнутым ответом

№	Содержание задания	Правильный ответ	Источник
6.	Нарушение прорезывания зубов — это	зубочелюстные аномалии, при которых зубы прорезываются позднее или раньше нормальных сроков либо расположены неправильно.	№2, стр.286-297
7.	Периодонтит - это	воспалительный процесс, поражающий ткани периодонта и распространяющийся на прилежащие к нему костные структуры.	№2, стр.338-352
8.	Пациентка С., 27 лет, жалуется на появление припухлости под нижней челюстью справа во время еды. <i>Анамнез:</i> три дня назад во время каждого приема пищи стала появляться припухлость под нижней челюстью справа. После еды она постепенно уменьшается и через 15-30 минут исчезает. <i>Объективно:</i> конфигурация лица не изменена. Правая поднижнечелюстная слюнная железа по сравнению с левой немного увеличена, имеет мягко-эластичную консистенцию. При массировании железы из ее протока выделяется небольшое количество прозрачного секрета. При бимануальной пальпации по ходу протока в передней трети определяется округлое, плотное, безболезненное образование около 4 мм в диаметре. <i>Какое дополнительное обследование надо провести?</i>	Рентгенограмму дна полости рта, УЗИ, при необходимости - сиалограмму.	№2, стр.564
9.	внутренняя поверхность протеза	Поверхность зубного протеза или другой реставрации, опирающаяся на слизистую оболочку или поддерживаемая слизистой	№2 453
10.	К нарушениям прорезывания зубов относятся:	<ul style="list-style-type: none"> • раннее прорезывание; • затруднённое 	№2, стр.286-297

		<p>прорезывание, из-за которого зубы появляются позже нормальных сроков;</p> <ul style="list-style-type: none"> • <u>дистопированные зубы</u> — зубы, расположенные неправильно; • полуретенные зубы — прорезались не полностью; • <u>ретенные зубы</u> — полностью сформированы, но не прорезались через челюстную пластинку. 	
--	--	---	--

ПК-1 Готовность к определению тактики ведения, ведению и лечению пациентов, нуждающихся стоматологической помощи

Результаты освоения ОП (компетенции)	Результаты обучения по дисциплине
	Владеть
ПК-1 Готовность к определению тактики ведения, ведению и лечению пациентов, нуждающихся стоматологической помощи	Владеть методами и принципами ведения консервативного лечения основных стоматологических заболеваний. Оценить необходимость участия врачей смежных специальностей в комплексном лечении пациентов со стоматологической патологией.

Задания закрытого типа

№	Содержание задания	Правильный ответ	Источник
Выберите один правильный ответ			
1.	Выраженное затруднение при открывании рта появляется у больных с флегмоной в области: а) скуловой, б) поднижнечелюстной, в) подглазничной, г) щечной области, д) околоушно-жевательной.	д) околоушно-жевательной.	№ 5, стр. 89

2.	<p>ОЧАГИ ГНОЙНОЙ ИНФИЛЬТРАЦИИ И ГНОЙНОЕ РАСПЛАВЛЕНИЕ КОСТНОГО МОЗГА НАБЛЮДАЮТСЯ ПРИ ОСТЕОМИЕЛИТЕ:</p> <p>А) в острой стадий Б) в подострой стадии В) хроническом с преобладанием деструктивных процессов Г) хроническом с преобладанием продуктивных, гиперпластических процессов</p>	А) в острой стадий	№ 5, стр. 511
Выберите несколько правильных ответов			
1.	<p>Укажите требования, предъявляемые для материалов при пломбировании корневых каналов молочных зубов.</p> <p>А) Обтурация канала с применением автоматического плаггера Б)Нетоксичные по отношению к зачаткам постоянных зубов В)Обтурация только термофилом Г)Рассасываться вместе с корнем зуба</p>	<p>Б)Нетоксичные по отношению к зачаткам постоянных зубов Г)Рассасываться вместе с корнем зуба</p>	№2, стр.306-325
2.	<p>1) Аллогенный материал это –</p> <p>2) Ксеногенный материал это -</p> <p>А) Материал животного происхождения Б) Специально обработанная трупная кость</p>	1Б 2А	№ 5, стр. 511
Установите последовательность/Сопоставьте понятия			
1.	<p>1) Для острых воспалительных процессов челюстно-лицевой области при поверхностной локализации воспаления характерны</p> <p>2) Для хронического воспалительного процесса характерно:</p> <p>А) инфильтрация и отёк в зоне воспаления в виде припухлости (tumor); гиперемия кожи, слизистой оболочки над очагом воспаления (rubor); местное повышение температуры тканей (calor); при локализации воспалительного процесса в области дна полости рта,</p>	1А 2Б	№ 5, стр. 511

	<p>языка, мягкого нёба появляются нарушения функций глотания, дыхания, речи (funcio lease).</p> <p>Б) Длительность около 2 мес, может сопровождаться образованием свищей с отхождением костных секвестров.</p>		
--	--	--	--

Задания открытого типа

Ситуационные задачи/кейсы

№	Содержание задания	Правильный ответ	Источник
1.	<p>Ситуация Пациент В. 32 лет обратился в клинику терапевтической стоматологии.</p> <p>Жалобы на скол пломбы в области зуба на нижней челюсти справа, дискомфорт при жевании.</p> <p>Анамнез заболевания Пациент отмечает, что зуб был лечен по поводу глубокого кариеса около 3 лет назад, скол произошёл 4 дня назад при пережёвывании пищи.</p> <p>Анамнез жизни Вредные привычки - курение.</p> <p>Отмечает аллергию на акрил.</p> <p>Объективный статус Внешний осмотр: конфигурация лица не изменена, симметрия не нарушена. Кожные покровы чистые, обычной окраски. Открывание рта свободное в полном объеме, ВНЧС без патологии.</p> <p>Регионарные лимфатические узлы не пальпируются.</p> <p>Осмотр полости рта: Слизистая оболочка десны бледно-розового цвета, умеренно увлажнена.</p> <p>Прикус: ортогнатический.</p> <p>Состояние твёрдых тканей: зуб 4.6 скол обширной композитной реставрации, выполненной по I классу по Г. Блэку. Краевое прилегание реставрации нарушено,</p>	1 Кариес дентина зуба 4.6	№2 48

	<p>ИРОПЗ зуба 4.6 визуально составляет 0,4.</p> <p>Состояние жевательных мышц и ВНЧС: патологии жевательных мышц не отмечается. ВНЧС без патологии.</p> <p>Наиболее вероятным диагнозом в данной клинической ситуации является</p> <p>1 Кариес дентина зуба 4.6</p> <p>2 Оставшийся корень зуба</p> <p>3 Кариес цемента зуба 4.6</p> <p>4 Повышенное стирание зубов (окклюзионное)</p>		
2.	<p>Ребенку 6 лет. Со слов матери у ребенка появились «язвочки» в полости рта ребенка. Анамнез: «язвочки» появились 2 дня назад, перед этим было чувство жжения и болезненности при приеме пищи. Ранее такие язвочки появлялись 6 месяцев тому назад, лечение не проводилось. У ребенка отмечается нарушение аппетита, склонность к запорам, иногда беспричинные боли в области пупка.</p> <p>Объективно: Конфигурация лица не изменена, преддверие полости рта без особенностей, зубная формула соответствует возрасту, но удалены 74, 75, 84, 85 зубы. На слизистой верхней губы справа и переходной складке в области 82 зуба имеются эрозии округлой формы с выраженным венчиком гиперемии размером около 3 мм в диаметре, покрытые фибринозным налетом. Язык обложен белым налетом.</p> <p><i>Поставьте предварительный диагноз.</i></p> <p>А) Рецидивирующие афты полости рта, средняя степень тяжести. Б) Афты Сеттона В) рецидивирующий герпетический стоматит Г) травматическая эрозия.</p>	А) рецидивирующие афты полости рта, средняя степень тяжести.	№2, стр.677-678

3.	<p>Больной, 42 года обратился с жалобами на боли в области верхней челюсти справа, обильные гнойные выделения из правого носового хода, тяжесть в правой половине лица и усиление боли при наклоне головы вниз. Так же отмечает общее недомогание, слабость, повышение температуры тела до 38⁰С.</p> <p>Из анамнеза: 4 дня назад появились боли в области 1.6. Несколько лет назад зуб был лечен по поводу осложненного кариеса. Интенсивность болей постепенно нарастала. 2 дня назад появилась припухлость правой щеки, гноетечение из соответствующего носового хода.</p> <p>Объективно: конфигурация лица изменена за счет припухлости правой щеки. Кожа в цвете не изменена, хорошо собирается в складку. При пальпации инфильтрат не определяется. Пальпация передней стенки верхнечелюстного синуса справа болезненная. При передней риноскопии в правом носовом ходе определяются гнойные корочки.</p> <p>Открывание рта в полном объеме, незначительно болезненное. В полости рта: 16 – под искусственной коронкой, перкуссия болезненная, слизистая оболочка по переходной складке в области 15, 16, 17 отечна, гиперемирована, пальпация болезненная.</p> <p>На рентгенограмме 16: зуб ранее лечен по поводу осложненного кариеса, в периапикальных тканях разряжение костной ткани с нечеткими контурами.</p> <p>Назовите типы строения верхнечелюстного синуса.</p>	Пневматическая, склеротическая	№№2, стр. 511
4.	<p>Больной, 42 года обратился с жалобами на боли в области верхней челюсти справа, обильные гнойные выделения из правого носового хода,</p>	На рентгенограмме в носо-подбородочной проекции уровень стояния жидкости в	№2, стр. 511

	<p>тяжесть в правой половине лица и усиление боли при наклоне головы вниз. Так же отмечает общее недомогание, слабость, повышение температуры тела до 38⁰С.</p> <p>Из анамнеза: 4 дня назад появились боли в области 1.6. Несколько лет назад зуб был лечен по поводу осложненного кариеса. Интенсивность болей постепенно нарастала. 2 дня назад появилась припухлость правой щеки, гноетечение из соответствующего носового хода.</p> <p>Объективно: конфигурация лица изменена за счет припухлости правой щеки. Кожа в цвете не изменена, хорошо собирается в складку. При пальпации инфильтрат не определяется. Пальпация передней стенки верхнечелюстного синуса справа болезненная. При передней риноскопии в правом носовом ходе определяются гнойные корочки.</p> <p>Открытие рта в полном объеме, незначительно болезненное. В полости рта: 16 – под искусственной коронкой, перкуссия болезненная, слизистая оболочка по переходной складке в области 15, 16, 17 отечна, гиперемирована, пальпация болезненная.</p> <p>На рентгенограмме 16: зуб ранее лечен по поводу осложненного кариеса, в периапикальных тканях разряжение костной ткани с нечеткими контурами. Опишите рентгенограмму.</p>	<p>ПОЛОСТИ</p>	
<p>5.</p>	<p>Ситуация Пациент В. 32 лет обратился в клинику терапевтической стоматологии.</p> <p>Жалобы на скол пломбы в области зуба на нижней челюсти справа, дискомфорт при жевании.</p>	<p>2 стоматолог-ортопед</p>	<p>№2 88</p>

	<p>Анамнез заболевания Пациент отмечает, что зуб был лечен по поводу глубокого кариеса около 3 лет назад, скол произошёл 4 дня назад при пережёвывании пищи.</p> <p>Анамнез жизни Вредные привычки - курение.</p> <p>Отмечает аллергию на акрил.</p> <p>Объективный статус Внешний осмотр: конфигурация лица не изменена, симметрия не нарушена. Кожные покровы чистые, обычной окраски. Открывание рта свободное в полном объеме, ВНЧС без патологии.</p> <p>Регионарные лимфатические узлы не пальпируются.</p> <p>Осмотр полости рта: Слизистая оболочка десны бледно-розового цвета, умеренно увлажнена.</p> <p>Прикус: ортогнатический.</p> <p>Состояние твёрдых тканей: зуб 4.6 скол обширной композитной реставрации, выполненной по I классу по Г. Блэку. Краевое прилегание реставрации нарушено, ИРОПЗ зуба 4.6 визуальное составляет 0,4.</p> <p>Состояние жевательных мышц и ВНЧС: патологии жевательных мышц не отмечается. ВНЧС без патологии.</p> <p>Лечением данного дефекта должен заниматься врач 1 стоматолог-хирург 2 стоматолог-ортопед 3 стоматолог-терапевт 4 стоматолог-пародонтолог</p>		
--	--	--	--

Вопросы с развёрнутым ответом

№	Содержание задания	Правильный ответ	Источник
1.	Хейлит ангулярный - это	воспалительное заболевание углов рта. Чаще наблюдается у детей в возрасте от 4 до 10 лет	№2, стр. 702-706
2.	Шины, которые применяют при лечении переломов челюстей называются	гнутые из алюминиевой проволоки; стандартные шины назубные	№2 стр. 588

		ленточные;	
3.	Что необходимо сделать врачу в отношении зубов вклиненных в щель перелома, когда они препятствуют вправлению отломков:	Провести операцию удаления зуба из линии перелома	№2 стр. 588
4.	проксимальный	Относящийся к медиальной или дистальной стороне зуба	№2 49
5.	Хейлит glandулярный апостематозный	хроническое воспалительное заболевание губ вследствие гиперплазии, гиперфункции или гетеротопии малых слюнных желез в области красной каймы губ и переходной зоны.	№2, стр. 702-706

ФОНД ОЦЕНОЧНЫХ СРЕДСТВ ПО ДИСЦИПЛИНЕ СОВРЕМЕННЫЕ АСПЕКТЫ ЭНДОДОНТИИ

УК-1 Способен критически и системно анализировать, определять возможности и способы применения достижения в области медицины и фармации в профессиональном контексте

Результаты освоения ОП (компетенции)	Результаты обучения по дисциплине
	Знать
УК-1 Способен критически и системно анализировать, определять возможности и способы применения достижения в области медицины и фармации в профессиональном контексте	Основные понятия, используемые в стоматологии, анатомо-топографические особенности челюстно-лицевой области, основные функции зубо-челюстной системы, ее взаимосвязь с другими органами и системами, научные идеи и тенденции развития терапевтической стоматологии

Задания закрытого типа

№	Содержание задания	Правильный ответ	Источник
Выберите один правильный ответ			
1.	ПРОЦЕССЫ, ХАРАКТЕРИЗУЮЩИЕ СТАРЕНИЕ ПУЛЬПЫ: а) увеличение размера полости зуба б) снижение синтетической,	Б)	№2, стр.352-359

	энергетической и функциональной активности клеток в) увеличение количества коллагеновых волокон г) увеличение плотности кровеносных сосудов и нервов. д) увеличение количества клеточных элементов		
2.	СТЕРИЛИЗАЦИЯ ИНСТРУМЕНТОВ В СУХОЖАРОВОМ ШКАФУ ПРОВОДИТСЯ ПРИ ТЕМПЕРАТУРЕ: н) 125°С - 45 мин о) 160°С-40 мин п) 180°С-45 мин р) 180°С-60 мин	В)	№4, стр. 38-45
Выберите несколько правильных ответов			
1.	ПРИЧИНЫ ВОЗНИКНОВЕНИЯ ЭКСФОЛИАТИВНОГО ХЕЙЛИТА 1.иммунодефицитное состояние 2.вредные привычки (облизывание, кусание губ) 3.острая пища 4.психозомоциональное напряжение	2.вредные привычки (облизывание, кусание губ) 4.психозомоциональное напряжение	№2, стр.720-728
2.	5. Концентрация минеральных веществ в эмали зубов выше в области: 1.Бугров 2.Фиссур 3.Ямок 4.Режущего края 5.Пришеечной	1.Бугров 4.Режущего края	№2, стр.90
Установите последовательность/Сопоставьте понятия			
1.	ПРИ ГЛУБОКИХ КАРИОЗНЫХ ПОЛОСТЯХ ПАЦИЕНТ ЖАЛУЕТСЯ НА БОЛЬ ПРИ СРЕДНИХ КАРИОЗНЫХ ПОЛОСТЯХ ПАЦИЕНТ ЖАЛУЕТСЯ НА БОЛЬ	а) от температурных раздражителей, которая прекращается после их устранения раздражителей б) от химических раздражителей, которая прекращается после их устранения раздражителей	№1, стр.243-275

Задания открытого типа

Ситуационные задачи/кейсы

№	Содержание задания	Правильный ответ	Источник
6.	<p>Ситуация На приём к врачу-стоматологу обратилась пациентка С. 36 лет.</p> <p>Жалобы На боль ноющую, самопроизвольную в области жевательных зубов справа от всех температурных раздражителей, проходящую только после приема обезболивающих препаратов.</p> <p>Анамнез заболевания К врачу-стоматологу обращается нерегулярно, последний визит – 2 года назад.</p> <p>Боль в зубе 4.6 беспокоит около 5 дней.</p> <p>Анамнез жизни Перенесённые заболевания: ОРВИ, ОРЗ, хронический гастрит.</p> <p>Наследственность: у матери заболевание пародонта.</p> <p>Вредные привычки: нет</p> <p>Аллергоанамнез: на цитрусовые</p> <p>Туберкулёз, гепатит, ВИЧ, сифилис отрицает.</p> <p>Объективный статус Внешний осмотр.</p> <p>Состояние удовлетворительное.</p> <p>Конфигурация лица не изменена. Кожные покровы чистые. Открывание рта свободное, в полном объёме – 5 см. Регионарные лимфоузлы не увеличены, безболезненные, мягко-эластичной консистенции, не спаяны с окружающими тканями.</p> <p>Слизистая оболочка рта, альвеолярных отростков и нёба бледно-розового цвета, умеренно увлажнена.</p> <p>Слизистая оболочка десны и переходной складки в проекции 4.6 зуба бледно-розовая, безболезненная при пальпации, нарушения зубодесневого прикрепления при зондировании не отмечено.</p> <p>Прикус: патологический.</p> <p>Локальный статус.</p> <p>4.6 зуб – на жевательной поверхности старая пломба с нарушением краевого прилегания</p>	хроническим апикальным периодонтитом	№5, стр.306-325

	<p>по границе, в межзубном пространстве между 4.6 и 4.5 остатки пищи, реакция на холодовые раздражители положительная, проходящая не сразу после устранения раздражителя. На ортопантограмме обнаружена скрытая глубокая кариозная полость на медиальной поверхности 4.6.</p> <p>Дифференциальная диагностика хронического пульпита проводится с</p> <p>хроническим апикальным периодонтитом</p> <p>гипоплазией эмали</p> <p>клиновидным дефектом</p> <p>травмой зуба</p>		
7.	<p>Больная М., 20 лет, обратилась в клинику терапевтической стоматологии с целью санации полости рта. Анамнез заболевания. Ранее зубы не болели. Кариозную полость обнаружила 5 месяцев назад. К врачу-стоматологу не обращалась.</p> <p>Анамнез жизни. Считает себя практически здоровой.</p> <p>Объективно: 26 – на жевательной поверхности кариозная полость, заполненная остатками пищи и размягченным пигментированным дентином. Полость зуба не вскрыта, зондирование слабо болезненно по всему дну. Реакция на холодную воду слабо болезненна. Перкуссия 26 безболезненная.</p> <p>Слизистая оболочка переходной складки в области верхушек корней 26 – бледно-розовая, влажная, безболезненная при пальпации. Лимфатические узлы без патологических изменений.</p> <p>Данные ЭОД 10 Мка. Гигиеническое состояние удовлетворительное.</p> <p>Алгоритм лечения данной патологии.</p>	<p>Алгоритм лечения глубокого кариеса:</p> <ul style="list-style-type: none"> • Рентгенограмма, профессиональная обработка поверхности зуба от налета; • Определение цвета; обезболивание (анестезия аппликационная, инфильтрационная, проводниковая); изоляция зуба от влаги (наложение коффердама или роббердама); • Препарирование тканей зуба, формирование полости; измененные ткани иссекаются полностью, формируется фальц под углом 45° для пломбировки композитами; медикаментозная обработка полости зуба (перекись водорода, 5% раствор хлоргексидина биглюконата); высушивание; 	№1, стр.243-275

		<ul style="list-style-type: none"> • Наложение кальцийсодержащей лечебной прокладки; • Наложение изолирующей прокладки (СИЦ); постоянная пломба- композит. 	
8.	<p>Больной, 31 год, обратился в клинику терапевтической стоматологии с жалобами на высыпания в полости рта.</p> <p>Анамнез: заболел внезапно, температура тела повысилась до 38 °С, появились головная боль, недомогание, боли в мышцах, суставах. На этом фоне, через 1 день, появились высыпания на коже в виде резко ограниченных пятен синюшного цвета в центре и розово-красного по периферии. Поражения на коже в основном расположены на тыльной поверхности кистей и стоп, разгибательной поверхности предплечий и голеней. В полости рта из-за эрозий у больного затруднено глотание, пережевывание пищи.</p> <p>Объективно: губы отечные, покрыты кровянистыми корками. На гиперемированной слизистой оболочке полости рта эрозии, видны обрывки пузырей. Местами эрозии покрыты желтовато-серым налетом.</p> <p>Проведите дифференциальную диагностику</p>	<p>Пузырчатка, КПЛ, эрозивно-язвенная форма лейкоплакии, ОГС, вторичный сифилис, Болезнь Лайла.</p>	№2, стр.656-658
9.	<p>В клинику терапевтической стоматологии обратилась пациентка 21 года с жалобами на необычный вид десны в области верхних фронтальных и боковых зубов.</p> <p>Объективно: в области 1.3, 1.2 ,1.1, 2.1, 2.2, 2.3, 2.4 зубов десневые сосочки гипертрофированы - перекрывают на 1/2 высоты клинических коронок зубов, при пальпации десневые сосочки плотные, безболезненные, в цвете не изменены. Кровоточивость отсутствует. Имеются ложные зубодесневые карманы. Выявляется поддесневой зубной камень.</p> <p>Поставьте предварительный диагноз данной патологии</p>	<p>Хронический генерализованный гипертрофический гингивит средней степени тяжести,</p>	№1, стр.360-368
10.	<p>Ситуация</p> <p>На приём к врачу-стоматологу обратилась пациентка 29 лет.</p> <p>Жалобы</p>	<p>ортопантомографию</p>	№1, стр. 360-368

<p>на</p> <p>кровоточивость десен во время чистки зубов.</p> <p>Анамнез заболевания Кровоточивость периодически усиливается, беспокоит около полугода.</p> <p>В последние две недели болезненность и кровоточивость десен усилились.</p> <p>Анамнез жизни Аллергические реакции отрицает.</p> <p>Наличие инфекционных заболеваний (ВИЧ, сифилис, гепатит) отрицает.</p> <p>Вредные привычки отрицает.</p> <p>Объективный статус Внешний осмотр: общее состояние удовлетворительное, лицо симметрично, регионарные лимфоузлы нормальных размеров, безболезненны, не спаяны с подлежащими тканями, кожные покровы физиологической окраски, открывание рта свободное. Осмотр полости рта: слизистая оболочка рта, дёсен, альвеолярных отростков и нёба бледно-розового цвета, умеренно увлажнена.</p> <p>Прикус: физиологический.</p> <p>Слизистая оболочка десны гиперемирована, отечна, гигиенический индекс Силнесс-Лое = 3.0.</p> <p>Результаты клинических методов обследования Осмотр Слизистая оболочка десны гиперемирована, отечна, кровоточит при зондировании. Мягкие наддесневые зубные отложения в области всех зубов.</p> <p>Сбор анамнеза Пациент отмечает кровоточивость при чистке зубов, при отсутствии обращений к стоматологу кровоточивость десны при приеме пищи.</p> <p>Результаты дополнительного метода обследования Ортопантомография На ортопантомограмме деструкция межальвеолярных перегородок не наблюдается. Поставьте диагноз. К дополнительному методу обследования для постановки диагноза в данной клинической ситуации относят</p> <p>сиалографию</p>		
--	--	--

ортопантомографию		
электроодонтодиагностику		
электромиографию		

Вопросы с развёрнутым ответом

№	Содержание задания	Правильный ответ	Источник
6.	Зубная бляшка-это _____	<p>Зубная бляшка — это скопление бактерий, которые плотно фиксированы на поверхности зуба и при определенных условиях способны создать на ограниченном участке кислую среду, достаточную для деминерализации эмали. Характеризуя зубную бляшку, следует указать, что это мягкий, прозрачный, клейкий материал, который почти полностью состоит из бактерий и продуктов их жизнедеятельности. Зубные бляшки имеют излюбленные места прикрепления, что в итоге определяет локализацию кариозного поражения.</p>	№2, стр.193
7.	Препарирование— это _____	<p>Препарирование— это воздействие на ткани зуба с целью удаления патологически измененных тканей и создания формы полости, обеспечивающей</p>	№2, стр.230

		надежную фиксацию пломбы	
8.	Что такое «Иммунные» зоны?	«Иммунными» зонами называются скаты бугров и гладкие поверхности зуба, на которых не образуется зубная бляшка и которые не поражаются кариесом.	№2, стр.231
9.	Что такое дезинфекция?	Дезинфекция-это уничтожение патогенных и условно-патогенных микроорганизмов на всех поверхностях в помещениях, в воздухе помещений, на посуде, белье, всех инструментах и расходных материалах, которые используются в работе.	№4, стр.8
10.	Цель лечебной прокладки —	Цель лечебной прокладки — стимуляция образования вторичного дентина, защита пульпы от внешних воздействий и создание условий для купирования в ней обратимого воспалительного процесса. Лечебные прокладки используют для стимуляции образования вторичного дентина: <ul style="list-style-type: none"> • при наличии глубокой полости; • при травме зуба, когда линия перелома коронки проходит близко к пульпе 	№2, стр.269

УК-1 Способен критически и системно анализировать, определять возможности и способы применения достижения в области медицины и фармации в профессиональном контексте

Результаты освоения ОП (компетенции)	Результаты обучения по дисциплине
--------------------------------------	-----------------------------------

	Уметь
УК-1 Способен критически и системно анализировать, определять возможности и способы применения достижения в области медицины и фармации в профессиональном контексте	Критически оценивать поступающую информацию вне зависимости от ее источника, избегать автоматического применения стандартных приемов при решении профессиональных задач, управлять информацией (поиск, интерпретация, анализ информации, в т. Ч. Из множественных источников, использовать системный комплексный подход при постановке диагноза и назначении необходимой терапии.

Задания закрытого типа

№	Содержание задания	Правильный ответ	Источник
Выберите один правильный ответ			
1.	Для первого года жизни ребенка наиболее типично заболевание: А) молочница Б) хронический гингивит В) хейлит Г) медикаментозный стоматит	А) молочница	№2, глава 2, стр.68-73
2.	Для постановки диагноза «несовершенный дентиногенез» достаточно наличия: А) изменений на рентгенограмме Б) вертикальных борозд от режущего края до шеек зубов В) стираемости эмали и обнажения дентина водянистого цвета Г) меловидных пятен в пришеечной области	А) изменений на рентгенограмме	№1, глава 5, стр.27-28
Выберите несколько правильных ответов			
1.	Для острого диффузного пульпита у	А)ночные	№2, глава 2,

	детей характерны А)ночные Б)приступообразные, с короткими светлыми промежутками, В) приступообразные, с короткими болевыми приступами Г) локальные боли Д) боли и кровоточивость при попадании пищи в кариозную полость Е) иррадирующие боли	Б)приступообразные, с короткими светлыми промежутками Е) иррадирующие боли	стр.12-18
2.	Укажите клинические проявления вторичного кариеса после лечения зубов у детей А)остатки размягченного дентина в полости Б)нависающие края эмали В)изменение цвета пломбы Г)дефект пломбы	А)остатки размягченного дентина в полости Б)нависающие края эмали	№3, стр.198-213
Установите последовательность/Сопоставьте понятия			
1.	Что предусматривает метод витальной пульпотомии Что предусматривает метод витальной пульпоэктомии	Б) Удаление коронковой и устьевой пульпы под анестезией А)Удаление корневой пульпы под анестезией	№1, глава 6, стр. 17-23

Задания открытого типа

Ситуационные задачи/кейсы

№	Содержание задания	Правильный ответ	Источник
1	Родители привели на прием девочку 7 лет Жалобы На болезненность при попадании пищи в кариозную полость в зубе на нижней челюсти справа. Анамнез заболевания <ul style="list-style-type: none"> • Ранее зуб 6.5 не лечен. • Кариозная полость обнаружена на профосмотре детском саду 2 месяца назад, рекомендовано лечение. Анамнез жизни <ul style="list-style-type: none"> • Девочка росла и развивалась 	Г) витальная пульпотомия/пульпоэктомия	№1, глава 6, стр.13-18

	<p>по возрасту.</p> <ul style="list-style-type: none"> • Сопутствующих хронических заболеваний не имеет. <p>В зубе 6.5 имеется полость, выполненная пигментированным размягченным дентином. Перкуссия зуба безболезненна. Слизистая оболочка в проекции 6.5 в цвете не изменена.</p> <p>Адекватной тактикой лечения зуба 6.5 является</p> <p>А) только иссечение пораженных тканей с пломбированием полости Б) прямое покрытие пульпы В) удаление зуба Г) витальная пульпотомия/пульпэктомия</p>		
12	<p>Родители ребёнка 9 лет обратились к стоматологу с жалобами на необычную форму и величину прорезавшегося верхнего центрального зуба.</p> <p>При осмотре полости рта: верхний правый центральный резец шилообразной формы, на коронке частично отсутствует эмаль, при зондировании в пришеечной области выявляется мягкий зубной налёт.</p> <p>Поставьте диагноз</p> <p>А) Системная гипоплазия, зуб Гетчинсона Б) Системная гипоплазия, зуб Фурнье В) Местная гипоплазия, зуб Турнера</p>	<p>В) Местная гипоплазия, зуб Турнера</p>	<p>№1, глава 5, стр.14-16</p>
13	<p>Девочка, 11 лет, обратилась с жалобами на припухлость левой щеки, постоянную, ноющую боль в области нижнего левого жевательного зуба. Анамнез: ранее зуб был лечен по поводу осложненного кариеса ампутационным методом с применением резорцин-формалиновой пасты.</p> <p>Объективно: Конфигурация лица изменена за счет отека мягких тканей левой щечной области, кожные покровы чистые, региональные лимфатические узлы увеличенные, болезненные при пальпации, слизистая оболочка в области 36 зуба гиперемирована,</p>	<p>А) Обострение хронического периодонтита</p>	<p>№3, стр. 261-279</p>

	<p>отечная, отмечается сглаженность переходной складки. Коронка 36 серо-розового цвета, дистальная стенка разрушена, на окклюзионной поверхности большая пломба из композита химического отверждения, перкуссия болезненная, подвижность I степени.</p> <p>Предположительный диагноз.</p> <p>А) Обострение хронического периодонтита Б) Хронический фиброзный периодонтит В) Острый инфекционный периодонтит</p>		
14	<p>Ребенок 13 лет. На приеме у стоматолога с целью санации. Из анамнеза: в прошлом беспокоили ноющие боли в области 16 зуба, самостоятельно проходящие, за помощью не обращался.</p> <p>Объективно: Конфигурация лица не изменена, кожные покровы чистые, региональные лимфатические узлы не пальпируются, безболезненные, слизистая оболочка в области 16 зуба бледно-розового цвета, на жевательной поверхности 16 зуба обнаружена глубокая кариозная полость, сообщающаяся с полостью зуба. Зондирование, реакция на температурные раздражители, перкуссия безболезненны.</p> <p>Выскажите предположения о диагнозе.</p> <p>А) Хронический фиброзный периодонтит Б) Обострение хронического фиброзного периодонтита В) Острый инфекционный периодонтит</p>	А) Хронический фиброзный периодонтит	№3, стр. 261-279
15	<p>На прием в детскую стоматологическую поликлинику обратилась мама с 3-летней Машей с жалобами на отечность губ и кожи околоротовой области. Анамнез: страдает пищевой аллергией, отечность периодически появляется и проходит. Болеет с полутора лет.</p>	А) Экзематозный (атопический) хейлит.	№3, стр.331-337

	<p>Объективно: Кожа лица бледная, сухая. Красная кайма и кожа губ испещрена поперечными складками и трещинами, покрыта сухими чешуйками. Общее состояние удовлетворительное.</p> <p>Поставьте предварительный диагноз.</p> <p>А) Экзематозный (атопический) хейлит.</p> <p>Б) Медикаментозная аллергия,</p> <p>В) метеорологический хейлит</p>		
--	---	--	--

Вопросы с развёрнутым ответом

№	Содержание задания	Правильный ответ	Источник
11.	Девитальная экстирпация-это	полное удаление пульпы из полости зуба после её умерщвления.	№1, глава6, стр.17-23
12.	Срединный ромбовидный глоссит (центральная папиллярная атрофия),	Заболевание языка, которое встречается у 0,2-3% детей и является чаще всего клиническим проявлением локализованной хронической грибковой инфекции.	№2. 89, глава 2, стр
13.	Хейлит метеорологический — это	воспалительное заболевание губ, обусловленное действием метеорологических факторов (пониженная или повышенная влажность, запыленность воздуха, ветер, низкая или высокая температура).	№3 стр.331-337
14.	Цели контролируемой чистки зубов:	<ul style="list-style-type: none"> •оценка эффективности удаления зубного налета; •коррекция навыков ухода за полостью рта. 	№1, Глава 2, стр.13
15.	Диспансерные группы детей	<p>-I группа - здоровые дети;</p> <p style="padding-left: 20px;">-II группа - дети с факторами риска развития стоматологических заболеваний (см. табл. 2-1);</p> <p style="padding-left: 20px;">-III группа - дети, имеющие различные</p>	№9, глава 2, стр. 6

		стоматологические заболевания (врожденные и приобретенные ЗЧА и деформации, пороки развития твердых тканей зубов, кариес зубов и др.).	
--	--	--	--

УК-1 Способен критически и системно анализировать, определять возможности и способы применения достижения в области медицины и фармации в профессиональном контексте

Результаты освоения ОП (компетенции)	Результаты обучения по дисциплине
	Владеть
УК-1 Способен критически и системно анализировать, определять возможности и способы применения достижения в области медицины и фармации в профессиональном контексте	Навыками сбора, обработки, критического анализа и систематизации профессиональной информации, навыками выбора методов и средств решения профессиональных задач, навыками управления информацией (поиск, интерпретация, анализ информации, в т.ч. Из множественных источников, владеть компьютерной техникой, получать информацию из различных источников работать с информацией в глобальных компьютерных сетях.

Задания закрытого типа

№	Содержание задания	Правильный ответ	Источник
Выберите один правильный ответ			
1.	Ороговевающие элементы поражения свойственны: 1) пузырчатке и простому герпесу; 2) хроническому рецидивирующему афтозному стоматиту и хроническому рецидивирующему герпесу; 3) лейкоплакии и плоскому лишаяю.	3) лейкоплакии и плоскому лишаяю	№6, раздел 2, стр.3
2.	Пятно превращается в афту при: 1) многоформной экссудативной эритеме;	4) хроническом рецидивирующем афтозном стоматите	№6, раздел 2, стр.3

	2) плоском лишае; 3) простом герпесе; 4) хроническом рецидивирующем афтозном стоматите.		
Выберите несколько правильных ответов			
1.	ОНКОЛОГИЧЕСКУЮ НАСТОРОЖЕННОСТЬ ПРОЯВЛЯЮТ ПРИ: а) афтозном стоматите б) хронические декубитальные язвы в) пострентгеновском хейлите г) вульгарной пузырчатке д) хейлит Манганотти е) десквамативном глоссите ж) глоссалгии	В) Пострентгеновский хейлит Б) хронические декубитальные язвы Д) хейлит Манганотти	№1, стр 687-691
2.	Средства медикаментозного лечения травматической эрозии, язвы: 1) антибиотики; 2) ферменты; 3) антисептики; 4) прижигающие средства; 5) кератопластики; 6) противовирусные препараты.	2) ферменты; 3) антисептики; 4) прижигающие средства;	№6, раздел 3, стр.2
Установите последовательность/Сопоставьте понятия			
1.	Эндодонтия Пародонтология	Раздел стоматологии, изучающий строение и функцию эндодонта, методику и технику манипуляций в полости зуба при травме, патологических изменениях в пульпе, периодонте Раздел стоматологии, предметом изучения, лечения и профилактики которого являются ткани пародонта и их патологии.	№2, стр.351

Задания открытого типа

Ситуационные задачи/кейсы

№	Содержание задания	Правильный ответ	Источник
6.	<p>В клинику терапевтической стоматологии обратился мужчина 28 лет с жалобами на боль и жжение в полости, усиливающиеся при приеме пищи.</p> <p>Анамнез заболевания: заболевание в течение 5 лет, обострения 4 – 5 раз в год. Обращался к стоматологу, назначались полоскания антисептическими растворами, аппликации витамина А в масле.</p> <p>Анамнез жизни. Состоит на диспансерном учете по поводу колита. В 1999 году перенес гепатит С.</p> <p>Объективно. Лицо симметричное. Кожные покровы розового цвета. Поднижнечелюстные лимфатические узлы увеличены, болезненны при пальпации. Красная кайма губ без патоморфологических элементов поражения. На боковой поверхности языка и на мягком небе эрозии овальной формы, с венчиком гиперемии, покрыты белым налетом, болезненные при пальпации. Поставьте диагноз</p> <p>Этиология и патогенез данной патологии.</p>	<p>ХРАС. Соматическая патология.</p>	<p>№2, стр.659-663</p>
7.	<p>Ситуация</p> <p>В стоматологическую клинику обратилась пациентка 29 лет.</p> <p>Жалобы на</p> <p>выпадение пломбы в 1.4 зубе;</p> <p>застревание пищи между 1.4 и 1.5 зубами;</p> <p>изменение формы десны в области 1.4 и 1.5 зубов.</p> <p>Анамнез заболевания</p> <p>Изменение формы десны в течение 4 месяцев около 1.4 и 1.5 зубов, пломба выпала 2 недели назад.</p> <p>Прием оральных контрацептивов более двух лет, поликистоз яичников.</p> <p>Проводилось лечение у врача-ортодонта по поводу скученного положения зубов верхней челюсти 2 года назад.</p> <p>Анамнез жизни</p> <p>Вредные привычки: отрицает.</p> <p>Аллергические реакции: отрицает.</p>	<p>3 антисептики</p>	<p>№5, стр.360-368</p>

	<p>Наличие инфекционных заболеваний (ВИЧ, сифилис, гепатит) отрицает.</p> <p>Объективный статус</p> <p>Внешний осмотр: общее состояние удовлетворительное, лицо симметрично, регионарные лимфоузлы не пальпируются, не увеличены, безболезненны, не спаяны с подлежащими тканями, кожные покровы физиологической окраски, открывание рта свободное. Основу терапии в данной клинической ситуации составляют антибиотики</p> <p>витамины</p> <p>антисептики</p> <p>антигистаминные препараты</p>		
8.	<p>В клинику терапевтической стоматологии обратилась пациентка К., 22 лет, с жалобами на незаживающую язву на слизистой красной каймы нижней губы справа.</p> <p>Anamnes morbi: считает себя больной в течение 3-х недель, с тех пор, как впервые, глядя в зеркало, обратила внимание на красное пятно округлой формы на слизистой красной каймы нижней губы справа. Проводила самостоятельное лечение (смазывание пятна витамином «А», оксолиновой мазью), пятно увеличилось в размере с 0,5х0,5 см до 1,0х0,8 см, уплотнилось в основании, а спустя 1,5 недели после появления пятна в центре его</p> <p>98</p> <p>образовалась эрозия. К врачу не обращалась. Слизистую красной каймы обрабатывала бриллиантовой зеленью, смазывала масляным раствором витамина «А», оксолиновой мазью. Лечение безуспешно.</p> <p>Anamnes vitae: аллергологический анамнез не отягощен, туберкулез, венерические заболевания отрицает. Не замужем.</p> <p>Объективно: температура тела 36,7°С, отмечает незначительную боль в костях. Лицо симметричное, кожные покровы чистые. Подчелюстные лимфоузлы справа увеличены, размером 2,0х2,0 см, плотной консистенции,</p>	<p>Первичный сифилис, твердый шанкр</p> <p>ХРАС, хейлит glandулярный, травматическая язва, раковая язва, туберкулезная язва, трофическая язва</p>	№2, стр.656-660

	<p>не спаяны с окружающими тканями и между собой, безболезненные при пальпации. На красной кайме нижней губы справа язва размером 1,0x0,8 см округлой формы, покрытая бурой коркой. После удаления корки обнажается гладкая поверхность язвы мясо-красного цвета с ровными краями, приподнятыми над окружающей кожей. На дне язвы незначительное серозное отделяемое. Пальпаторно определяется в основании язвы хрящеподобной плотности инфильтрат, пальпация безболезненна. Окружающая слизистая красной каймы губ физиологической окраски. Слизистая оболочка полости рта бледно-розового цвета, умеренно влажная. Гигиеническое состояние полости рта удовлетворительное. Поставьте предварительный диагноз Дифф.диагностика</p>		
9.	<p>На консультативный прием кафедры терапевтической стоматологии обратилась пациентка О., 18 лет, с жалобами на эстетический недостаток на зубах фронтальной группы верхней челюсти.</p> <p>Анамнез заболевания: дефекты твердых тканей зубов обнаружены неделю назад после удаления ортодонтической брекет-системы, пользование которой продолжалось 2 года. Анамнез жизни: практически здорова. Объективно: кожные покровы естественной окраски. Регионарные лимфатические узлы не увеличены. Красная кайма губ без патоморфологических элементов поражения. Слизистая оболочка полости рта бледно-розового цвета. На вестибулярной поверхности 1.3, 1.2, 1.1, 2.1, 2.2, 2.3 зубов в пришеечной области меловидные пятна, без блеска. Слабо окрашиваются 2% раствором метиленовым синим по шкале Аксамит. Зондирование, реакция на холодную воду, перкуссия безболезненны. Индекс гигиены = 1.2. На медиальной поверхности</p> <p>Поставьте диагноз заболевания.</p>	Кариес начальный (в стадии пятна).	№1, стр.243-275
10.	<p>В стоматологическую клинику обратился пациент М. 18 лет.</p> <p>Жалобы не предъявляет.</p>	глубокое фторирование твердых тканей зубов	№1, стр.243-270

	<p>Анамнез заболевания Обратился с целью профилактического осмотра.</p> <p>Анамнез жизни Вредные привычки: отрицает.</p> <p>Аллергологический анамнез не отягощён.</p> <p>Наличие инфекционных заболеваний (ВИЧ, сифилис, гепатит) отрицает.</p> <p>Объективный статус Внешний осмотр: конфигурация лица не изменена, кожные покровы чистые, физиологической окраски, без видимых патологических изменений. Осмотр полости рта. Состояние слизистой оболочки рта, десны, альвеолярных отростков и нёба: слизистая оболочка бледно-розового цвета, умеренно увлажнена.</p> <p>Прикус: ортогнатический.</p> <p>Локальный статус: на вестибулярной поверхности в пришеечной области 1.5, 1.6, 1.7 зубов определяются нечётко ограниченные матовые участки белого цвета. Потери эпителиального прикрепления нет, в пришеечной области всех зубов определяется наличие мягкого зубного налёта Оптимальным вариантом лечения указанного заболевания является</p>		
--	--	--	--

Вопросы с развёрнутым ответом

№	Содержание задания	Правильный ответ	Источник
6.	Что такое ротовая жидкость?	Ротовая жидкость представляет собой жидкость, состоящую из смешанной слюны, выделений носовой полости, миндалин, десневых карманов, секрет слезных желез, остатки мокроты, иногда эритроциты и лимфоциты.	№1, стр.42
7.	Афта-это _____	Афта-это поверхностный дефект слизистой оболочки рта, располагается на воспаленной	№6, раздел 2, стр.3

		подлежащей основе, имеющий округлые четкие контуры, ярко-красный ободок, размером до 7 мм., покрыт фибринозным налетом.	
8.	Язва-это _____	Язва-это глубокий дефект слизистой оболочки полости рта. Определяются дно и края. Заживление происходит с образованием рубца.	№6, раздел 2, стр.3
9.	Трещина-это _____	Трещина-это линейный дефект слизистой оболочки полости рта, в результате потери эластичности тканей. Бывают поверхностные и глубокие.	№6, раздел 2, стр.3
10.	Что такое переходная складка?	При переходе слизистой оболочки с альвеолярного отростка на губу и щеки образуется свод преддверия. Переходная складка- это воображаемая линия, проведенная по вершине свода преддверия полости рта.	№1, стр.41-42

ОПК-4 Способен проводить клиническую диагностику, направлять на обследования пациентов с целью выявления стоматологических заболеваний

Результаты освоения ОП (компетенции)	Результаты обучения по дисциплине
	Знать
ОПК-4 Способен проводить клиническую диагностику, направлять на обследования пациентов с целью выявления стоматологических заболеваний	Общие закономерности патогенеза наиболее распространенных стоматологических заболеваний, Этиологию, патогенез, ведущие клинические проявления, методы диагностики, лабораторные показатели и исходы основных заболеваний ЧЛЮ, Виды медико-социальной экспертизы,

	Понятие временной нетрудоспособности, Понятие стойкой нетрудоспособности, Ориентировочные сроки временной нетрудоспособности при основных стоматологических заболеваниях детского возраста
--	---

Задания закрытого типа

№	Содержание задания	Правильный ответ	Источник
Выберите один правильный ответ			
1.	Метод витальной окраски выявляет очаговую деминерализацию при: А) белом кариозном пятне Б) эрозии эмали В) пятнистой форме гипоплазии Г) кариозном пигментированном пятне	А) белом кариозном пятне	№1, глава 4, стр.19-22
2.	Рентгенологически при хронических формах пульпита в межкорневом пространстве у временных моляров чаще выявляется: А) остеопороз Б) расширение периодонтальной щели В) остеосклероз Г) гиперцементоз	А) остеопороз	№3, стр.241-261
Выберите несколько правильных ответов			
1.	Для нормального смыкания губ, глотания у детей проводится А) миогимнастика Б) избирательное шлифование нераскрывшихся бугров временных зубов В) рациональное протезирование Г) санация полости рта Д) динамическое наблюдение	А) миогимнастика Б) избирательное шлифование нераскрывшихся бугров временных зубов	
2.	При глубоком кариесе зондирование болезненно:	А) по всему дну кариозной полости,	№2, Глава 3, стр.1-15

	А) по всему дну кариозной полости, Б) боль от холодного проходит быстро В) в одной точке дна кариозной полости Г) боль от холодного проходит медленно	Б) боль от холодного проходит быстро	
	Установите последовательность/Сопоставьте понятия		
1.	Хронический гранулематозный периодонтит на рентгенограмме определяется в виде: При хроническом гранулирующем периодонтите на рентгенограмме:	А) разрежения костной ткани округлой формы с четкими контурами до 5 мм в диаметре Б) очаг разрежения костной ткани разных размеров без четких границ	№2, глава 2, стр.18-24

Задания открытого типа

Ситуационные задачи/кейсы

№	Содержание задания	Правильный ответ	Источник
10	<p>На приём к врачу-стоматологу обратился пациент 14 лет.</p> <p>Жалобы На появление пятен на зубах.</p> <p>Анамнез заболевания Четыре месяца назад на зубах верхней и нижней челюстей врачом-ортодонтом установлены брекет-системы. Впервые жалобы появились около 2 месяцев назад. Пациент чистит зубы горизонтальными движениями 2 раза в день мягкой зубной щёткой с щетиной ровной подстрижки и фторидсодержащей зубной пастой в течение 1 минуты.</p> <p>При осмотре полости рта выявляется мягкий зубной налет в области фиксации брекетов, пришеечной области, межзубных промежутках. После удаления зубного налета на 1.1, 1.3, 4.1, 4.2, 4.3, 4.4 зубах в пришеечной области визуализируются меловидные пятна, блеск эмали в области очагов</p>	В) витальное окрашивание твёрдых тканей зубов	№3, стр. 198-203

	<p>поражения отсутствует. Слизистая оболочка рта бледно-розового цвета, равномерно увлажнена. Папиллярная и маргинальная десна на верхней и нижней челюстях гиперемирована, отечна.</p> <p>К клиническому методу обследования твердых тканей зубов, обязательному для постановки диагноза в данной клинической ситуации, относят</p> <p>А) девитальное окрашивание твёрдых тканей зубов</p> <p>Б) определение пародонтальных индексов</p> <p>В) витальное окрашивание твёрдых тканей зубов</p>		
17	<p>Больной Л., 7 лет, обратился с жалобами на припухлость правой щеки, повышение температуры тела до 37,5. Анамнез: ранее зуб не лечен. Объективно: конфигурация лица изменена за счет отека мягких тканей правой щечной области, кожные покровы чистые, региональные лимфатические узлы увеличенные, болезненные при пальпации, слизистая оболочка в области 85 зуба гиперемирована, отечная, отмечается сглаженность переходной складки. На жевательно-мезиальной поверхности 85 зуба кариозная полость средней глубины, заполненная размягченным пигментированным дентином, зондирование безболезненно, сравнительная перкуссия 85 зуба болезненная, подвижность 85 зуба - I степени.</p> <p>Поставьте предварительный диагноз 85 зуба</p> <p>А) Острый инфекционный периодонтит 85 зуба.</p> <p>Б) Обострение хронического гранулематозного периодонтита 85 зуба</p>	<p>А) Острый инфекционный периодонтит 85 зуба.</p>	<p>№2, глава 2, стр.18-24</p>

18	<p>В) Острый гнойный периостит</p> <p>Ребенок 11 лет. Жалоб нет, обратился на профилактический осмотр.</p> <p>Анамнез: Состоит на учете у невропатолога по поводу перинатальной травмы, лабильная психика. Страдает бруксизмом.</p> <p>Объективно: Конфигурация лица не изменена. В полости рта: наслизистой щек, преимущественно по линии смыкания зубов, обнаружены белесоватые участки слизистой, поверхность их неровная, шероховатая на ощупь. При поскабливании «налет» частично снимается. Слизистая оболочка в остальных отделах полости рта без патологических изменений, при пальпации безболезненна</p> <p>Поставьте предварительный диагноз</p> <p>А) Травматический гиперкератоз слизистой оболочки щек.</p> <p>Б) Острая травма слизистой оболочки щек</p> <p>В) Кандидоз слизистой оболочки щек</p>	<p>А) Травматический гиперкератоз слизистой оболочки щек.</p>	<p>№3, стр.294-299</p>
19	<p>В клинику обратились родители с ребенком 3 лет.</p> <p>Жалобы</p> <p>на</p> <ul style="list-style-type: none"> • боль при приеме пищи, • боль при разговоре из-за трещин в углах рта, • эстетический дискомфорт. <p>Анамнез заболевания</p> <p>Жалобы появились неделю назад. К врачу не обращались.</p> <p>Анамнез жизни</p> <ul style="list-style-type: none"> • Рос и развивался соответственно возрасту. • Перенесённые заболевания: ОРВИ, хронический экзематозный хейлит. <p>Объективный статус</p> <p>Внешний осмотр: лица не изменена, открывание рта свободное, лимфаденит региональных лимфатических узлов.</p> <p>Локальный статус: гиперемия и отёчность губ, мелкопластинчатое</p>	<p>А)Стептостафилококковая пиодермия</p>	<p>№3, стр.331-337</p>

	<p>шелушение, на красной кайме и коже губ отмечаются гнойные пустолы, толстые соломенно-желтые корки.</p> <p>Основным диагнозом пациента является</p> <p>А)Стептостафилококковая пиодермия</p> <p>Б)Микотическая заеда</p> <p>В)Атопический хейлит</p> <p>Г)Эксфолиативный хейлит</p>		
20	<p>На приём к врачу-стоматологу обратился пациент 14 лет.</p> <p>Жалобы На появление пятен на зубах.</p> <p>Анамнез заболевания Четыре месяца назад на зубах верхней и нижней челюстей врачом-ортодонтом установлены брекет-системы. Впервые жалобы появились около 2 месяцев назад. Пациент чистит зубы горизонтальными движениями 2 раза в день мягкой зубной щёткой с щетиной ровной подстрижки и фторидсодержащей зубной пастой в течение 1 минуты.</p> <p>При осмотре полости рта выявляется мягкий зубной налет в области фиксации брекетов, пришеечной области, межзубных промежутках. После удаления зубного налета на 1.1, 1.3, 4.1, 4.2, 4.3, 4.4 зубах в пришеечной области визуализируются меловидные пятна, блеск эмали в области очагов поражения отсутствует. Слизистая оболочка рта бледно-розового цвета, равномерно увлажнена. Папиллярная и маргинальная десна на верхней и нижней челюстях гиперемирована, отечна.</p> <p>Клиническая картина патологии твердых тканей 1.1, 1.3, 4.1, 4.2, 4.3, 4.4 зубов соответствует диагнозу</p> <p>А)Кариес цемента Б)Крапчатые зубы В)Кариес эмали Г)Нарушения формирования зубов</p>	В)Кариес эмали	№1, глава 4, стр.12

Вопросы с развёрнутым ответом

№	Содержание задания	Правильный ответ	Источник
16.	Ятрогенные причины возникновения периодонтита	<ul style="list-style-type: none"> • Ятрогенные - возникают в результате: - нарушений в механической и медикаментозной обработке корневых каналов, выведения избыточного количества пломбировочного материала за апекс; - нарушения окклюзионных контактов при протезировании и восстановлении коронковой части зуба; - осложнений при удалении соседних зубов; погрешности эндо-донтического лечения. 	№1, глава 7, стр.3
17.	Ювенильный гингивит (гингивит у подростков) - это	особая форма гингивита, иногда встречается у детей в препубертатный период (от 7 до 12 лет) и пубертатный период (возрастной период у девочек от 12 до 16 лет, у мальчиков с 13 до 18 лет).	№3, стр. 347-354
18.	Особенности строения периодонта и прилегающих тканей у детей:	<ul style="list-style-type: none"> •отсутствие стабильной структуры и толщины периодонта в верхушечной части в период формирования корней; •периодонт представлен более рыхлой соединительной тканью; • большое количество клеточных элементов и кровеносных сосудов; •широкие апикальное 	№1, Глава 7, стр.5

		отверстие и периодонтальная щель; •близкое расположение зачатка постоянного зуба; •сниженная минерализация костной ткани челюстных костей.	
19.	Клиника острого периодонтита	Жалобы: •постоянная боль, усиливающаяся при надавливании на зуб; •припухлость мягких тканей; •нарушение общего самочувствия. Основные симптомы: •отек десны, коллатеральный отек мягких тканей; •увеличение региональных лимфатических узлов; •положительная перкуссия зуба; •зондирование кариозной полости безболезненное; •подвижность зуба. Особенности у детей: •стремительное развитие процесса; •преобладают явления экссудации; •отмечают выраженную реакцию окружающих тканей и лимфатических узлов; •часто возникает нарушение общего самочувствия	№1, Глава 7, стр.6
20.	Симптомы хронического фиброзного пульпита	Основные симптомы: •подвижность зуба; •положительная перкуссия; •изменение цвета коронки зуба; •наличие свищевого хода.	№1, Глава 7, стр.7

ОПК-4 Способен проводить клиническую диагностику, направлять на обследования пациентов с целью выявления стоматологических заболеваний

Результаты освоения ОП (компетенции)	Результаты обучения по дисциплине
	Уметь
ОПК-4 Способен проводить клиническую диагностику, направлять на обследования пациентов с целью выявления стоматологических заболеваний	<p>Установить эмоционально-психологический контакт с пациентом, мотивировать его к санации полости рта,</p> <p>Планировать лечение пациентов с заболеваниями полости рта,</p> <p>Анализировать и оценивать качество медицинской помощи населению, вести медицинскую документацию.</p>

Задания закрытого типа

№	Содержание задания	Правильный ответ	Источник
Выберите один правильный ответ			
1.	<p>ДЛИТЕЛЬНОСТЬ БОЛЕВОГО ПРИСТУПА ПРИ ОСТРОМ ОЧАГОВОМ ПУЛЬПИТЕ НЕ БОЛЕЕ:</p> <p>а) 1 часа б) 2-х часов в) 3-х часов г) 4-х часов д) 5 часов</p>	А)	№1, стр.306-325
2.	<p>ПРИ ОСТРОМ ОЧАГОВОМ ПУЛЬПИТЕ ЗОНДИРОВАНИЕ КАРИОЗНОЙ ПОЛОСТИ НАИБОЛЕЕ БОЛЕЗНЕННО В ОБЛАСТИ:</p> <p>а) всего дна кариозной полости б) проекции одного из рогов пульпы в) эмалево-дентинного соединения г) пришеечной д) эмали</p>	Б)	№1, стр.306-325
Выберите несколько правильных ответов			

1.	Поверхностный кариес дифференцируют со следующими заболеваниями: (выберите 3) Кариес в стадии пятна, Хронический апикальный периодонтит, Средний кариес, Хронический фиброзный пульпит, Флюороз, Гипоплазия эмали	Хронический апикальный периодонтит, Средний кариес, Гипоплазия эмали.	№1, стр.243-277
2.	Течение атопического хейлита: 1) короткое; 2) длительное; 3) с обострениями и ремиссиями.	2) длительное; 3) с обострениями и ремиссиями	№6, раздел 8, стр.3
Установите последовательность/Сопоставьте понятия			
1.	Показатель электроодонтодиагностики при среднем кариесе соответствует Показатель электроодонтодиагностики при глубоком кариесе соответствует	2-6 мкА До 12 мкА	№1, стр.243-275

Задания открытого типа

Ситуационные задачи/кейсы

№	Содержание задания	Правильный ответ	Источник
1.	Ситуация На прием к врачу-стоматологу-терапевту обратился пациент М., 50 лет. Жалобы на постоянную боль в области зуба 4.6, острую боль при накусывании, чувство «выросшего зуба». Анамнез заболевания На приеме у врача-стоматолога был более 2 лет назад. Зуб 4.6 ранее был эндодонтически пролечен по поводу хронического пульпита. Несколько дней назад появилась ноющая	термодиагностика зуба перкуссия Острый апикальный периодонтит пульпарного происхождения	№1, стр.306-325

	<p>боль, которая усиливается с каждым днем.</p> <p>Анамнез жизни Наследственность: не отягощена.</p> <p>Аллергоанамнез не отягощен.</p> <p>Наличие инфекционных заболеваний (ВИЧ, гепатит, сифилис) отрицает.</p> <p>Объективный статус Состояние удовлетворительное.</p> <p>Внешний осмотр: конфигурация лица не изменена, подчелюстные лимфоузлы увеличены, болезненны при пальпации</p> <p>Височно-нижнечелюстной сустав без особенностей. Открывание рта свободное, 4-5 см.</p> <p>Осмотр полости рта. Слизистая оболочка полости рта бледно-розового цвета, умеренно увлажнена. Слизистая оболочка десны и переходной складки в области зуба 4.6 гиперемирована и отечна. Локальный статус: 4.6 зуб – наличие старой реставрации на окклюзионной поверхности зуба, при зондировании отмечается нарушение краевого прилегания пломбы. Отмечается болезненность при пальпации в области переходной складки. Термодиагностика зуба Болевые ощущения отсутствуют, зуб не реагирует на холодовой раздражитель. К методам обследования, обязательным для постановки диагноза в данной клинической ситуации, относятся (выберите 2) Наиболее вероятным диагнозом в данной клинической ситуации является?</p>		
2.	<p>Ситуация В отделение терапевтической стоматологии обратился пациент Н., 36 лет.</p> <p>Жалобы на неудовлетворительную эстетику зубов, застревание пищи в области нижней челюсти слева, болевого приступ от температурных раздражителей, проходящий сразу после их устранения.</p> <p>Анамнез заболевания К врачу стоматологу последний раз обращался 3 года назад.</p> <p>Около месяца назад появились жалобы на затрудненное пережевывание пищи, начала</p>	4 Кариез дентина	№5, стр.243-274

	<p>застревать пища между зубами.</p> <p>Анамнез жизни По профессии: начальник производственного цеха.</p> <p>Год назад был поставлен диагноз «эрозивный гастрит».</p> <p>Перенесенные заболевания : ветряная оспа.</p> <p>Аллергоанамнез: неотягощён.</p> <p>Вредные привычки: курит в течение 10 лет.</p> <p>Туберкулёз, гепатит, ВИЧ, отрицает.</p> <p>Объективный статус Состояние удовлетворительное.</p> <p>Внешний осмотр: конфигурация лица не изменена, регионарные лимфатические узлы не увеличены. Височно-нижнечелюстной сустав без особенностей. Открывание рта свободное, 4-5 см.</p> <p>Осмотр полости рта. Слизистая оболочка полости рта бледно-розового цвета, умеренно увлажнена. Прикус: ортогнатический.</p> <p>Локальный статус: зуб 3.6 – наличие старой реставрации, на дистальной контактной поверхности отмечается нарушение краевого прилегания пломбы, отсутствие контактного пункта с зубом 3.7. Наиболее вероятным диагнозом в данной клинической ситуации является</p> <p>Начальный пульпит (гиперемия пульпы)</p> <p>Хронический апикальный периодонтит</p> <p>Кариес эмали</p> <p>Кариес дентина</p>		
3.	<p>Ситуация На приём к врачу-стоматологу терапевту обратилась пациентка Н. 38 лет.</p> <p>Жалобы на</p> <p>боль в зубе 1.6, усиливающуюся при накусывании.</p> <p>Анамнез заболевания</p>	<p>равномерную плотность материала на всем протяжении; герметичность обтурации; обтурацию канала до анатомической верхушки</p>	№1, стр.338-352

	<p>К стоматологу обращается регулярно. Зуб 1.6 впервые был лечен несколько лет назад.</p> <p>Год назад пломба в зубе 1.6 выпала, обратилась к врачу-стоматологу, зуб был запломбирован. После этого изредка ощущала незначительные болевые ощущения.</p> <p>Анамнез жизни Перенесённые заболевания: детские инфекционные заболевания.</p> <p>Наследственность: неотягощена.</p> <p>Вредные привычки: отсутствуют.</p> <p>Аллергоанамнез: неотягощен.</p> <p>Туберкулез, гепатит, ВИЧ, сифилис отрицает.</p> <p>Объективный статус Общее состояние удовлетворительное Внешний осмотр: конфигурация лица не изменена. Кожные покровы чистые. Открывание рта свободное, в полном объёме – 5 см. Регионарные лимфоузлы не увеличены, безболезненные, мягко-эластичной консистенции, не спаяны с окружающими тканями.</p> <p>Локальный статус: зуб 1.6 – на окклюзионной и медиальной поверхностях определяется пломбировочный материал, плотно прилегающий к стенкам полости. Зуб изменен в цвете, вертикальная, сравнительная перкуссия положительна. Слизистая оболочка альвеолярной части десны в проекции верхушек корней зуба гиперемирована, отечна, определяется свищевой ход. Зуб 1.6 на внутриротовой контактной рентгенограмме определяется пломба на окклюзионной и медиальной контактной поверхностях. Тень пломбировочного материала плотно прилегает к просвету коронковой пульпы. Просвет корневых каналов прослеживается по всей длине. У верхушек корней определяются очаги деструкции костной ткани овальной формы с четкими контурами.</p> <p>К критериям качества obturации корневых каналов зуба 1.6 при периодонтите относят_____.</p>		
4.	<p>Ситуация На приём к врачу-стоматологу обратился пациент 22 лет.</p> <p>Жалобы на длительную самопроизвольную</p>	Острый пульпит 1.7 зуба	№1, стр.306-325

	<p>приступообразную ночную боль в 1.7 зубе, иррадирующую в ухо.</p> <p>Анамнез заболевания Примерно 5 дней назад появилась длительная боль от холодного, ночная приступообразная боль.</p> <p>Анамнез жизни Сопутствующие заболевания: практически здоров.</p> <p>Вредные привычки: отрицает.</p> <p>Наследственность: неотягощена.</p> <p>Аллергоанамнез: неотягощён.</p> <p>Туберкулёз, гепатит, ВИЧ отрицает.</p> <p>Учащийся.</p> <p>Объективный статус Внешний осмотр: конфигурация лица не изменена, лимфатические узлы головы и шеи не увеличенные, безболезненные, подвижные, открывание рта свободное, в полном объёме. Осмотр полости рта. Прикус ортогнатический. Индекс гигиены Силлесс – Лое = 1,5. сновным предполагаемым диагнозом у пациента является</p>		
5.	<p>Ситуация На приём к врачу-стоматологу обратился пациент А. 24 лет.</p> <p>Жалобы на потерю аппетита, боль при употреблении любой пищи.</p> <p>Анамнез заболевания Врача-стоматолога ни разу не посещал.</p> <p>Никогда не чистил зубы.</p> <p>Анамнез жизни Имеется синдром Дауна.</p> <p>Перенесённые заболевания: ОРВИ, ОРЗ, ветряная оспа.</p> <p>Наследственность: неотягощена.</p> <p>Вредные привычки: нет.</p> <p>Аллергоанамнез: неотягощён</p> <p>Туберкулёз, гепатит, ВИЧ, сифилис отрицает.</p>	<p>профессиональную гигиену полости рта. Лечение больных простым маргинальным гингивитом должно включать в первую очередь устранение главной причины воспаления - зубных отложений. Затем необходимо устранить местные факторы, которые способствуют усиленному скоплению зубного налёта.</p>	№1, стр.360-368

	<p>Объективный статус Внешний осмотр.</p> <p>Состояние удовлетворительное.</p> <p>Конфигурация лица не изменена. Кожные покровы чистые. Открывание рта свободное, в полном объёме – 5 см. Регионарные лимфоузлы не увеличены, безболезненные, мягко-эластичной консистенции, не спаяны с окружающими тканями. Слизистая оболочка рта, альвеолярных отростков и нёба бледно-розового цвета, умеренно увлажнена. Множественный кариес зубов.</p> <p>Прикус: патологический.</p> <p>Язык увеличен.</p> <p>Локальный статус. Слизистая оболочка десны отечна. и гиперемирована в области зуба 3.4. Обильное отложение мягкого зубного налета. Зубной камень Пациенту показано выполнить _____. Обоснование.</p>		
--	---	--	--

Вопросы с развёрнутым ответом

№	Содержание задания	Правильный ответ	Источник
1.	Расскажите методику определения индекса Федорова-Володкиной	<p>Индекс Федорова-Володкиной.</p> <p>Гигиенический индекс определяют по интенсивности окраски губной поверхности шести нижних фронтальных зубов йод-йодисто-калиевым раствором, оценивают по пятибалльной системе 1 балл — окрашивание отсутствует;</p> <p>2 балла — окрашена четверть поверхности коронки;</p> <p>3 балла — окрашивание половины поверхности;</p> <p>4 балла — окрашивается $\frac{3}{4}$ поверхности;</p> <p>5 баллов — окрашивание</p>	№1, стр.60

		<p>всей поверхность коронки. Индекс считают путем суммы индексов каждого окрашенного зуба, деленную на 6.</p> <p>Итоговый результат определяет качество гигиены:</p> <p>1,1–1,5 — высокое;</p> <p>1,6–2 — удовлетворительное;</p> <p>2,1 – 2,5 — неудовлетворительное;</p> <p>2,6–3,4 — низкое;</p> <p>менее 3,5 — очень низкое.</p>	
2.	Цемент-это _____.	<p>Цемент представляет собой плотную, обызвествленную ткань зуба, которая покрывает дентин корня на всем протяжении. По своей структуре и химическому составу цемент напоминает грубоволокнистую кость, однако в отличие от кости не содержит сосудов.</p>	№4, раздел 1, стр.13
3.	Почему заместительный дентин называют иррегулярным?	<p>вторичный (третичный) заместительный дентин. имеет разнородную структуру. В нем есть зоны, содержащие дентинные каналы, и участки, где они полностью отсутствуют, а также характерно беспорядочное направление волокон. Именно поэтому такой дентин называют иррегулярным, т.е. лишенным нормального строения.</p>	№4, раздел 1, стр.12
4.	Вторичный (третичный)	При раздражении	№4, раздел 1,

	заместительный это _____.	дентин-	отростков одонтобластов при кариесе, после одонтопрепарирования, при повышенном стирании твердых тканей зуба также происходит образование новых порций дентина. Его классифицируют как вторичный (третичный) заместительный дентин. Этот дентин имеет разнородную структуру. В нем есть зоны, содержащие дентинные каналы, и участки, где они полностью отсутствуют, а также характерно беспорядочное направление коллагеновых волокон.	стр.12
5.	Что такое электроодонтометрия?		Электроодонтометрия – это определение жизнеспособности (витальности) зубов, основывается на определении чувствительности пульпы к электрическому току. Под воздействием электрических импульсов в ней возникают болевые ощущения, при этом аппаратом регистрируется сила тока, измеряемая в микроамперах.	№1,стр.49-88

ОПК-4 Способен проводить клиническую диагностику, направлять на обследования пациентов с целью выявления стоматологических заболеваний

Результаты освоения ОП (компетенции)	Результаты обучения по дисциплине
--------------------------------------	-----------------------------------

	Владеть
ОПК-4 Способен проводить клиническую диагностику, направлять на обследования пациентов с целью выявления стоматологических заболеваний	<p>Владеть принципами и методами ведения основных стоматологических заболеваний на клиническом приеме,</p> <p>Выявлять необходимость привлечения врачей иных или смежных специальностей для диагностики и лечения пациентов,</p> <p>Владеть методами ведения медицинской учетно-отчетной документации в медицинских учреждениях</p>

Задания закрытого типа

№	Содержание задания	Правильный ответ	Источник
Выберите один правильный ответ			
1.	ОСНОВНОЕ ВЕЩЕСТВО ПУЛЬПЫ ПРЕДСТАВЛЕНО: а) мукополисахаридами б) мукопротеинами в) углеводами г) гликопротеинами д) протеогликанами	Г)	№ 2, стр.352-359
2.	ОСНОВНАЯ ФУНКЦИЯ ОДОНТОБЛАСТОВ: а) образование межклеточного вещества б) защитная функция в) образование коллагеновых волокон г) образование дентина д) образование эмали	Д)	№ 2, стр. 352-359
Выберите несколько правильных ответов			
1.	Микрофлора полости рта в основном представлена: 1. Strept. mutans, 2. Strept. mitis, 3. Strept. Sanguis 4. Candida 5. Trichomonas. 6. Staph. epidermidi,	1. Strept. mutans, 2. Strept. mitis, 3. Strept. Sanguis 6. Staph. epidermidi	№ 2, стр. 101-102
2.	Функции тканей пародонта: А) барьерная б) пластическая в) Трофическая г) Пластическая д) регулирующая, нейросенсорная	б) пластическая в) Трофическая г) Пластическая д) регулирующая, нейросенсорная е) амортизирующая,	№5, стр.358-360

	е) амортизирующая, опорно-удерживающая	опорно-удерживающая	
	Установите последовательность/Сопоставьте понятия		
1.	Для проведения процедуры офисного отбеливания применяются системы на основе Для проведения процедуры домашнего отбеливания применяются системы на основе	Перекиси водорода перекиси карбамида	№ 2, стр. 339-346

Задания открытого типа

Ситуационные задачи/кейсы

№	Содержание задания	Правильный ответ	Источник
6.	<p>Больная М., 20 лет, обратилась в клинику терапевтической стоматологии с целью санации полости рта. Анамнез заболевания. Ранее зубы не болели. Кариозную полость обнаружила 5 месяцев назад. К врачу-стоматологу не обращалась.</p> <p>Анамнез жизни. Считает себя практически здоровой.</p> <p>Объективно: 26 – на жевательной поверхности кариозная полость, заполненная остатками пищи и размягченным пигментированным дентином.</p> <p>Полость зуба не вскрыта, зондирование слабо болезненно по всему дну. Реакция холодную воду слабо болезненна. Перкуссия 26 безболезненная.</p> <p>Слизистая оболочка переходной складки в области верхушек корней 26 – бледно-розовая, влажная, безболезненная при пальпации. Лимфатические узлы без патологических изменений.</p> <p>Данные ЭОД 10 Мка. Гигиеническое состояние удовлетворительное.</p> <p>Этиология, патогенез данного заболевания.</p>	<p>Прогрессирующая деминерализация твердых тканей зуба под действием органических кислот, образование которых связано с деятельностью микроорганизмов.</p> <p>Патогенез: частое употребление углеводов, плохая гигиена полости рта, кариесогенные микроорганизмы, зубной налет, зубная бляшка, накопление органических кислот под зубной бляшкой --- деминерализация эмали.</p>	№1, стр.243-275

7.	<p>В клинику терапевтической стоматологии обратился больной А., 26 лет, с жалобами на зуд, болезненность десен, их кровоточивость, подвижность зубов, неприятный запах изо рта.</p> <p>Анамнес morbi: зуд и болезненность в деснах появилась 3 года назад. В последние полгода - подвижность зубов справа на н/ч.</p> <p>Анамнес vite: в детстве часто болел острыми респираторными заболеваниями. В настоящее время - практически здоров.</p> <p>Объективно: незначительная асимметрия лица за счет отека мягких тканей в области угла нижней челюсти справа. Кожные покровы физиологической окраски. В полости рта в области 4.7, 4.6, 4.5 зубов слизистая оболочка десен гиперемирована, отечна, при пальпации болезненна, кровоточит. Подвижность зубов III степени. Пародонтальные карманы в области 4.7, 4.6 зубов - 6 мм вокруг всего зуба, в области 4.5 зуба - 5,5 мм вокруг всего зуба.</p> <p>Гигиенический индекс 2,5. Индекс РМА - 1.9. Глубокие костные карманы в области 4.7, 4.6, 4.5 зубов</p> <p>Патоморфологическая картина в очаге поражения костной ткани.</p>	<p>Деструкция костной ткани более 1/2 корня.</p> <p>Активное рассасывание, резкая деформация межзубных перегородок и в результате распад их на отдельные фрагменты. Из-за подвижности, смещения и потери зубов нарушается окклюзия.</p>	№1, стр.368-379
8.	<p>Ситуация</p> <p>На приём к врачу-стоматологу обратилась пациентка 29 лет.</p> <p>Жалобы на</p> <p>кровоточивость десен во время чистки зубов.</p> <p>Анамнез заболевания</p> <p>Кровоточивость периодически усиливается, беспокоит около полугода.</p> <p>В последние две недели болезненность и кровоточивость десен усилились.</p> <p>Анамнез жизни</p> <p>Аллергические реакции отрицает.</p> <p>Наличие инфекционных заболеваний (ВИЧ, сифилис, гепатит) отрицает.</p> <p>Вредные привычки отрицает.</p> <p>Объективный статус</p> <p>Внешний осмотр: общее состояние удовлетворительное, лицо симметрично,</p>	антисептические препараты	№1, стр.360-368

	<p>регионарные лимфоузлы нормальных размеров, безболезненны, не спаяны с подлежащими тканями, кожные покровы физиологической окраски, открывание рта свободное.</p> <p>Осмотр полости рта: слизистая оболочка рта, дёсен, альвеолярных отростков и нёба бледно-розового цвета, умеренно увлажнена.</p> <p>Прикус: физиологический.</p> <p>Слизистая оболочка десны гиперемирована, отечна, гигиенический индекс Силнесс-Лое = 3.0.</p> <p>Результаты клинических методов обследования Осмотр Слизистая оболочка десны гиперемирована, отечна, кровоточит при зондировании. Мягкие наддесневые зубные отложения в области всех зубов.</p> <p>Сбор анамнеза Пациент отмечает кровоточивость при чистке зубов, при отсутствии обращений к стоматологу кровоточивость десны при приеме пищи.</p> <p>Результаты дополнительного метода обследования Ортопантомография На ортопантомограмме деструкция межальвеолярных перегородок не наблюдается.</p> <p>Основу терапии в данной клинической ситуации составляют</p> <p>витамины</p> <p>антисептические препараты</p> <p>антибиотики</p> <p>противогрибковые препараты</p>		
9.	<p>Больной, 31 год, обратился в клинику терапевтической стоматологии с жалобами на высыпания в полости рта.</p> <p>Анамнез: заболел внезапно, температура тела повысилась до 38 °С, появились головная боль, недомогание, боли в мышцах, суставах. На этом фоне, через 1 день, появились высыпания на</p>		

	<p>коже в виде резко ограниченных пятен синюшного цвета в центре и розово-красного по периферии. Поражения на коже в основном расположены на тыльной поверхности кистей и стоп, разгибательной поверхности предплечий и голеней. В полости рта из-за эрозий у больного затруднено глотание, пережевывание пищи. Объективно: губы отечные, покрыты кровянистыми корками. На гиперемированной слизистой оболочке полости рта эрозии, видны обрывки пузырей. Местами эрозии покрыты желтовато-серым налетом.</p>		
10.	<p>В клинику терапевтической стоматологии обратилась пациентка 21 года с жалобами на необычный вид десны в области верхних фронтальных и боковых зубов. Объективно: в области 1.3, 1.2, 1.1, 2.1, 2.2, 2.3, 2.4 зубов десневые сосочки гипертрофированы - перекрывают на 1/2 высоты клинических коронок зубов, при пальпации десневые сосочки плотные, безболезненные, в цвете не изменены. Кровоточивость отсутствует. Имеются ложные зубодесневые карманы. Выявляется поддесневой зубной камень. Поставьте предварительный диагноз данной патологии. Составьте план лечения данного пациента.</p>	<p>а) Санация полости рта. б) Профессиональная гигиена полости рта. в) Коррекция десны (хирургическая, диатермокоагуляция, криодеструкция). г) При невозможности проведения хирургических методов – медикаментозная терапия (склерозирующее лечение). д) Физиолечение. е) Рациональное протезирование. ж) Диспансерное наблюдение</p>	№1, стр.360-368

Вопросы с развёрнутым ответом

№	Содержание задания	Правильный ответ	Источник
6.	Что такое Гиперплазия эмали?	Гиперплазия, или избыточное образование тканей зуба при его развитии, имеет вид эмалевых «капель» или жемчужин. Эмалевые «капли» чаще всего локализуются в пришеечной области, а иногда и в области бифуркации или трифуркации корней.	№2, стр. 158
7.	Кариес цемента встречается чаще	Кариес цемента	№2, стр. 224

	<p>всего _____.</p> <p>возникновение</p> <p>связано _____.</p>	Его	<p>встречается чаще всего у пациентов старшего возраста и характеризуется поражением обнаженной поверхности корня зуба в пришеечной области. Его возникновение связано с частым употреблением углеводов и плохой гигиеной полости рта. При этом важное значение имеет уменьшенная секреция слюны, которая вызывается гормональными изменениями, приемом лекарственных препаратов</p>	
8.	Гиперестезия-это _____		<p>Гиперестезия — повышенная чувствительность тканей зуба к механическим, химическим и температурным раздражителям.</p>	№2, стр. 180-182
9.	Чем вызвана внешняя резорбция?		<p>Внешняя резорбция может быть вызвана:</p> <ul style="list-style-type: none"> • травмой зуба (вывих, перелом корня) • реплантацией зубов; • воспалительными процессами в тканях пародонта или в периапикальной области; • ортодонтическими лечебными мероприятиями; • осложнениями при проведении отбеливания девитального зуба, когда отбеливатель проникает в ткани пародонта, вызывая так называемую «цервикальную резорбцию». 	№2, стр. 182

10.	Индекс КПУ- это _____	Общим показателем эпидемиологии кариеса, который учитывает количество кариозных зубов (К), пломбированных (П) и удаленных (У), является индекс КПУ. Индекс обладает значительной информативностью и позволяет судить о качестве и эффективности лечения и профилактики.	№2, стр. 186
-----	--------------------------	---	--------------

ФОНД ОЦЕНОЧНЫХ СРЕДСТВ ПО ДИСЦИПЛИНЕ СТОМАТОЛОГИЯ ДЕТСКАЯ

УК-1 Способен критически и системно анализировать, определять возможности и способы применения достижения в области медицины и фармации в профессиональном контексте

Результаты освоения ОП (компетенции)	Результаты обучения по дисциплине
	Знать
УК-1 Способен критически и системно анализировать, определять возможности и способы применения достижения в области медицины и фармации в профессиональном контексте	Основные понятия, используемые в стоматологии, анатомо-топографические особенности челюстно-лицевой области, основные функции зубо-челюстной системы, ее взаимосвязь с другими органами и системами, научные идеи и тенденции развития терапевтической стоматологии

Задания закрытого типа

№	Содержание задания	Правильный ответ	Источник
Выберите один правильный ответ			
1.	Рациональная тактика при периодонтите молочного зуба А) проведение резорцин-формалинового метода Б) пломбирование каналов пастой на масляной основе с оксидом цинка В) оставить зуб без применения	Г) удаление зуба	№1, Глава 7, стр.1-23

	консервативного лечения Г) удаление зуба Д) сохранение зуба		
2.	Вторичным элементом поражения при остром герпетическом стоматите является: А) эрозия Б) папула В) пузырь.к Г) пятно	А) эрозия	№3, стр.299-314
Выберите несколько правильных ответов			
1.	Лечение хронического фиброзного периодонтита однокорневого зуба со сформированным корнем А) первое посещение обработать настойкой йода переходную складку и соседние зубы Б) раскрытие полости зуба В) удаление распад пульпы из полости Г) инструментальная и медикаментозная обработка, Д) пломбирование корневого канала	Б) раскрытие полости зуба В) удаление распад пульпы из полости Г) инструментальная и медикаментозная обработка, Д) пломбирование корневого канала	№1, Глава 7, стр.1-23
2.	Клиническими формами гипоплазии эмали являются: А) дисплазия Капдепона Б) бороздчатая В) пятнистая Г) «рифленая» эмаль	Б) бороздчатая В) пятнистая	№9, Глава 24, стр.3-18
Установите последовательность/Сопоставьте понятия			
1.	Минерализация первых постоянных моляров начинается Минерализация 81,71, 61,51 зубов начинается	а) в конце внутриутробного периода или в первые недели после рождения б) на 4-5 месяце утробной жизни	№9, Глава 10, стр.1-17

Задания открытого типа

Ситуационные задачи/кейсы

№	Содержание задания	Правильный ответ	Источник
21	<p>В стоматологическую поликлинику обратилась мама с ребенком 11 лет.</p> <p>Объективно: Слизистая оболочка полости рта бледно-розового цвета, умеренной влажности. На дистальной поверхности 25 зуба кариозная полость, заполненная размягченным дентином, зондирование слабо болезненно по стенкам кариозной полости, реакция на холод слабо болезненная, быстро проходящая, перкуссия зуба безболезненная.</p> <p>Поставьте предварительный диагноз.</p> <p>А) Средний кариес Б) Глубокий кариес В) Поверхностный кариес</p>	А) Средний кариес	№2, Глава 2, стр.1-7
22	<p>Ребенок 4 года. Жалоб не предъявляет. Анамнез: ребенок часто болеет простудными заболеваниями, в 2 года перенес пневмонию.</p> <p>Объективно: конфигурация лица не изменена, кожные покровы чистые, региональные лимфатические узлы не пальпируются, слизистая оболочка полости рта бледно-розового цвета. На мезиально-жевательной поверхности 55 зуба глубокая кариозная полость, выполненная размягченным дентином. После удаления дентина экскаватором полость зуба легко вскрывается, дает болезненную реакцию, появляется кровоточивость. При проверке холодной реакцией появляется боль, которая держится некоторое время после прекращения действия раздражителя</p> <p>Поставьте диагноз.</p> <p>А) Хронический фиброзный пульпит Б) Обострение хронического пульпита В) Острый диффузный пульпит</p>	А) Хронический фиброзный пульпит	№3, стр.241-261
23	<p>Ребенок 3 года. Со слов мамы периодически ребенок жалуется на</p>	Б)Обострение хронического пульпита	№3, стр.241-261

	<p>боли в переднем верхнем зубе, которые самостоятельно проходят. Анамнез: кариозную полость заметили давно, зуб беспокоит в течение месяца.</p> <p>Объективно: Конфигурация лица не изменена, кожные покровы чистые, региональные лимфатические узлы не пальпируются, слизистая оболочка полости рта бледно-розового цвета. На мезиально-вестибулярной поверхности 62 зуба глубокая кариозная полость, заполненная размягченным дентином. После удаления дентина экскаватором полость зуба вскрыта, зондирование болезненно, реакция на холод длительная, перкуссия безболезненная.</p> <p>Поставьте диагноз.</p> <p>А) Хронический фиброзный пульпит Б) Обострение хронического пульпита В) Острый диффузный пульпит</p>		
24	<p>Ребенок 2 года. Со слов мамы периодически ребенок жалуется на боли в левом нижнем зубе, которые самостоятельно проходят. Анамнез: кариозную полость заметили недавно, зуб беспокоит в течение двух недель. Объективно: конфигурация лица не изменена, кожные покровы чистые, региональные лимфатические узлы не пальпируются, слизистая оболочка полости рта бледно-розового цвета. На мезиально-жевательной поверхности 74 зуба глубокая кариозная полость, заполненная размягченным дентином. После удаления дентина экскаватором полость зуба легко вскрывается, дает болезненную реакцию, появляется кровоточивость. При проверке холодной реакцией появляется боль, которая держится некоторое время после прекращения действия раздражителя.</p> <p>Поставьте диагноз.</p> <p>А) Хронический фиброзный пульпит Б) Острый очаговый пульпит В) Обострение хронического</p>	А) Хронический фиброзный пульпит	№1, Глава 6, стр.1-8

	пульпита		
25	<p>В стоматологическую поликлинику обратился подросток 14 лет с жалобами на острую, приступообразную боль в 25 зубе, которая возникла впервые 3 часа назад. Боль продолжалась 30 минут, затем прекратилась. Со слов подростка: болеет крайне редко, на диспансерном учете у узких специалистов не состоит.</p> <p>Объективно: конфигурация лица не изменена, кожные покровы чистые, региональные лимфатические узлы не пальпируются, слизистая оболочка в области 25 бледно-розового цвета. На жевательной поверхности 25 зуба глубокая кариозная полость, дно полости плотное, пигментированное, зондирование резко болезненное в проекции рога пульпы. ЭОД = 10 мкА.</p> <p>Проведите лечение:</p> <p>А) Первое посещение: обезболивание, частичное препарирование кариозной полости, медикаментозная обработка раствором хлоргексидина биглюконатом 0.05%, наложение тампона с ГКС на 1 сутки, временная повязка водным дентином. Второе посещение (через 1-3 дня): при отсутствии жалоб – удаление временной повязки, мед. обработка, окончательное препарирование кариозной полости, наложение одонтотропной пасты на дно полости, изолирующая прокладка, пломбирование.</p> <p>Б) Первое посещение: наложение девитализирующей пасты (мышьяковистой или параформальдегидной) под временную повязку. Второе посещение: окончательное препарирование кариозной полости, раскрытие полости зуба, ампутация коронковой пульпы, наложение резорцин-формалиновой смеси на устья каналов на ватном тампоне под временную повязку. Третье</p>	<p>А) Первое посещение: обезболивание, частичное препарирование кариозной полости, медикаментозная обработка раствором хлоргексидина биглюконатом 0.05%, наложение тампона с ГКС на 1 сутки, временная повязка водным дентином. Второе посещение (через 1-3 дня): при отсутствии жалоб – удаление временной повязки, мед. обработка, окончательное препарирование кариозной полости, наложение одонтотропной пасты на дно полости, изолирующая прокладка, пломбирование.</p>	№3, стр.213-223

	посещение: удаление повязки, наложение резорцин-формалиновой пасты на устья корневых каналов под постоянную пломбу.		
--	---	--	--

Вопросы с развёрнутым ответом

№	Содержание задания	Правильный ответ	Источник
21.	Жалобы при остром периодонтите у детей	При остром периодонтите ребенок жалуется на постоянную четко локализованную боль, которая усиливается при прикусывании или прикосновении к пораженному зубу. Некоторые дети отмечают ощущение внезапно «выросшего» зуба, который мешает во рту. Десна становится красной и отечной. Также родители могут заметить увеличение подчелюстных и подбородочных лимфоузлов.	№3, стр.261-279
22.	Классификация предметов гигиены полости рта:	1. Основные: зубная щетка. 2. Дополнительные: флосс, флоссета, флосстик, тейп, зубочистка, ершик, межзубной стимулятор, ирригатор полости рта.	№1, Глава 2, стр.8-60
23.	Флосс (зубная нить) — это	дополнительный предмет гигиены полости рта, предназначенный для очистки контактных поверхностей зубов и межзубных промежутков.	№1, Глава 2, стр.18-19

24.	Эндогенное использование препаратов фтора	<i>Системный (эндогенный) способ фторидопротекции</i> предусматривает поступление фторидов в организм с водой, солью, молоком, в таблетках или каплях.	№1, глава 2, стр.32-36
25.	Кариес - это	сложный, медленно текущий патологический процесс, протекающий в твёрдых тканях зуба и развивающийся в результате комплексного воздействия неблагоприятных внешних и внутренних факторов	№3, стр. 198-203

УК-1 Способен критически и системно анализировать, определять возможности и способы применения достижения в области медицины и фармации в профессиональном контексте

Результаты освоения ОП (компетенции)	Результаты обучения по дисциплине
	Уметь
УК-1 Способен критически и системно анализировать, определять возможности и способы применения достижения в области медицины и фармации в профессиональном контексте	Критически оценивать поступающую информацию вне зависимости от ее источника, избегать автоматического применения стандартных приемов при решении профессиональных задач, управлять информацией (поиск, интерпретация, анализ информации, в т. Ч. Из множественных источников, использовать системный комплексный подход при постановке диагноза и назначении необходимой терапии.

Задания закрытого типа

№	Содержание задания	Правильный ответ	Источник
Выберите один правильный ответ			
1.	Острый инфекционный периодонтит	а) острого диффузного	№3, стр.261-279

	является исходом: а) острого диффузного пульпита б) травмы зуба в) хронического фиброзного пульпита г) передозировки мышьяковистой пасты	пульпита	
2.	Начальный кариес (стадии мелового пятна) временных зубов характеризуется: а) подповерхностной деминерализацией б) нарушением формирования эмали в) поверхностной деминерализацией г) некрозом эмали	а) подповерхностной деминерализацией	№1, глава 4, стр.9-14
Выберите несколько правильных ответов			
1.	Временные зубы у детей имеют А) большую пульповую камеру Б) пульповая камера несформирована В) широкие каналы Г) узкие каналы	А) большую пульповую камеру В) широкие каналы	№9, Глава 10, стр.15-17
2.	При поверхностном кариесе эмаль: а) шероховатая, б) зондирование безболезненно в) гладкая г) зондирование болезненно	а) шероховатая, б) зондирование безболезненно	№1, глава 4, 12-18
Установите последовательность/Сопоставьте понятия			
1.	Афты Беднара:	А) это травматическая эрозия слизистой оболочки полости рта у новорожденных, находящихся на естественном или грудном вскармливании.	№1, глава 10, стр.6-15

	Афтозный стоматит:	Б) воспаление слизистой оболочки полости рта, характеризующееся нарушением поверхностного слоя слизистой и появление афт	
--	--------------------	--	--

Задания открытого типа

Ситуационные задачи/кейсы

№	Содержание задания	Правильный ответ	Источник
26	<p>Ребёнку 12 лет врач поставил диагноз: флюороз, эрозивная форма. Из анамнеза: ребёнок родился и вырос в местности с повышенным содержанием фтора в питьевой воде. При осмотре полости рта выявлена пигментация эмали на всех группах зубов, на фоне которой видны участки отсутствия эмали – эрозии. Эмаль по краям эрозий пигментирована, имеет меловидную окраску, лишена блеска, хрупкая, легко скалывается, образуя дополнительные полости разной формы, величины и глубины, края и дно которых шероховаты.</p> <p>Проведите дифференциальную диагностику данной формы флюороза.</p> <p>А) Кариес, гиперплазия эмали Б) Несовершенный амелогенез, гипоплазия В) Синдром Стентона-Капдепона</p>	Б) Несовершенный амелогенез, гипоплазия	№3, стр.170-198
27	<p>На амбулаторный стоматологический прием пришел ребёнок 9 лет. При осмотре: центральные резцы верхней челюсти имеют отвёрткообразную форму.</p> <p>Назовите диагноз, который поставил стоматолог.</p> <p>А) зубы Фурнье. Б) Зубы Гетчинсона В) Зубы Пфлюгера</p>	А) зубы Фурнье.	№1, Глава 5, стр.14
28	Ребенок 7 лет. Жалобы на	А) Острый диффузный	№3, стр.241-261

	<p>сильные самопроизвольные боли в области верхнего левого временного клыка. Появились боли 2 дня назад. Родители отмечают плохой сон и аппетит ребенка.</p> <p>Объективно: Конфигурация лица изменена за счет отека мягких тканей левой щечной области, кожные покровы чистые, региональные лимфатические узлы не пальпируются. Слизистая оболочка в области 63 зуба отечна и гиперемирована. Открывание рта в неполном объеме. Слюна вязкая. На дистальной поверхности 63 зуба глубокая кариозная полость, с полостью зуба не сообщается. Зондирование полости и перкуссия зуба болезненны.</p> <p>Поставьте предварительный диагноз:</p> <p>А) Острый диффузный пульпит Б) Хронический фиброзный пульпит В) Обострение хронического пульпита</p>	пульпит	
29	<p>На прием к стоматологу обратилась мама с жалобами на наличие пятен на зубах у ребёнка 8 лет. При осмотре полости рта на центральных резцах в области режущего края и на буграх первых моляров расположенные симметрично белые пятна, поверхность эмали в области пятен блестящая, гладкая при зондировании. В 5 месяцев ребенок перенес кишечную инфекцию в тяжелой форме</p> <p>Выберите вариант предварительного диагноза.</p> <p>А) Флюороз Б) Гипоплазия В) Эрозия</p>	А) Гипоплазия	№1, Глава 5, стр.8-15
30	<p>Ребенок 2,5 года. Со слов мамы периодически ребенок жалуется на боли в переднем верхнем зубе, которые самостоятельно проходят. Анамнез: Кариозную полость в 62 зубе заметили давно, зуб беспокоит в</p>	А) Обострение хронического пульпита	№3, Стр. 241-261

	<p>течение двух недель. Объективно: На медиально-вестибулярной поверхности 62 зуба глубокая кариозная полость, заполненная размягченным дентином. После удаления дентина экскаватором полость зуба вскрыта, зондирование болезненно, реакция на холод длительная, перкуссия безболезненная.</p> <p>Поставьте диагноз.</p> <p>А) Обострение хронического пульпита Б) Хронический фиброзный пульпит В) Острый диффузный пульпит</p>		
--	---	--	--

Вопросы с развёрнутым ответом

№	Содержание задания	Правильный ответ	Источник
26.	Метод Боровского-Леуса.	Метод предполагает очищение зуба от налета, обработку его перекисью водорода и последовательное нанесение растворов с содержанием кальция и фтора. Чаще всего применяют фтористый натрий и глюконат кальция. Суть метода в том, что компоненты составов проникают вглубь зубной эмали, восстанавливая ее структуру.	№1, Глава 2, стр.37-40
27.	Метод Боровского-Волкова.	Суть данного метода состоит в проведении аппликаций двухкомпонентного состава, включающего раствор нитрата кальция и раствор кислого фосфата аммония, в результате чего на поверхности зубной эмали и в пространствах подповерхностного слоя происходит образование	№1, Глава 2, стр.37-40

		брушита – вещества, являющегося источником ионов фосфора и кальция, играющих важную роль в реминерализации.	
28.	Антисептика-это	Комплекс лечебно-профилактических мероприятий, направленных на уничтожение микробов в ране или в организме в целом	
29.	Показания к назначению местных фторидсодержащих средств:	<ul style="list-style-type: none"> • профилактика кариеса зубов у детей и взрослых • лечение ранних форм кариеса зубов • снижение повышенной чувствительности зубов • восстановление поверхности эмали после проведения некоторых стоматологических процедур (профессионального удаления зубных отложений). 	№1, Глава 2, стр.23-40
30.	К местным (экзогенным) методам фторидпрофилактики относят:	<ul style="list-style-type: none"> • чистку зубов фторидсодержащими зубными пастами • покрытие зубов фторидсодержащим лаком или гелем • полоскания и аппликации растворами фторидов 	№1, Глава 2, стр.23-40

УК-1 Способен критически и системно анализировать, определять возможности и способы применения достижения в области медицины и фармации в профессиональном контексте

Результаты освоения ОП (компетенции)	Результаты обучения по дисциплине
	Владеть
УК-1 Способен критически и системно анализировать, определять возможности и способы применения достижения в области медицины и фармации в профессиональном контексте	Навыками сбора, обработки, критического анализа и систематизации профессиональной информации, навыками выбора методов и средств решения профессиональных задач, навыками управления информацией (поиск, интерпретация, анализ информации, в т.ч. Из множественных источников, владеть компьютерной техникой, получать информацию из различных источников работать с информацией в глобальных компьютерных сетях.

Задания закрытого типа

№	Содержание задания	Правильный ответ	Источник
Выберите один правильный ответ			
1.	Отверткообразная или бочкообразная форма коронки и полулунная выемка на режущем крае центральных резцов характерны для зубов: а) Гетчинсона б) Пфлюгера в) Фурнье г) Тернера	а) Гетчинсона	№1, Глава 5, стр.8-15
2.	У детей до 3-х лет кариесом чаще поражаются: а) резцы верхней челюсти б) моляры верхней челюсти в) моляры нижней челюсти г) резцы нижней челюсти	А) резцы верхней челюсти	№3, стр.198-203

Выберите несколько правильных ответов			
1.	Пятна при быстром развитии кариеса: а) пигментированные б) блестящие в) меловидные г) зондирование безболезненно д) зондирование болезненно	в) меловидные, г) зондирование безболезненно	№3, стр.198-206
2.	Изменения, выявленные на рентгенограмме при несовершенном дентиногенезе: А) изменений нет Б) полость зуба расширена В) корни короткие Г) просвет каналов расширен	Б) полость зуба расширена Г) просвет каналов расширен	№1, Глава 5, стр.27-30
Установите последовательность/Сопоставьте понятия			
1.	Выделяют клинические формы флюороза Выделяют клинические формы гипоплазии	а) пятнистую и штриховую, меловидно-крапчатую, эрозивную и деструктивную б) пятнистая, чашеобразная, бороздчатая, истончение или аплазия эмали	№1, глава 5, стр.4, 12-15

Задания открытого типа

Ситуационные задачи/кейсы

№	Содержание задания	Правильный ответ	Источник
3	В средней общеобразовательной школе среди детей проводится внедрение комплексной программы профилактики основных стоматологических заболеваний с применением полоскания полости рта 0,2% раствором фторида натрия Укажите к каким методам	А) Данный метод относится к местным методам фторидпрофилактики кариеса зубов.	№1, глава 2, стр.23-35

	<p>фторидпрофилактики кариеса, эндогенным или экзогенным, относится данный метод</p> <p>А) Данный метод относится к местным методам фторидпрофилактики кариеса зубов.</p> <p>Б) Данный метод относится к общим методам фторидпрофилактики кариеса зубов.</p>		
32	<p>Пациенту Т., 8 лет. Жалуется на боли при попадании твердой пищи в кариозную полость 36 зуба.</p> <p>Объективно: на жевательной поверхности 36 зуба глубокая кариозная полость, полость зуба не вскрыта, зондирование болезненно по дну кариозной полости, реакция на холод кратковременная, КПУ+кп=4, ГИ=2.</p> <p>Назовите наиболее вероятный диагноз</p> <p>а) Глубокий кариес 36 зуба в) Средний кариес 36 зуба г) хронический фиброзный пульпит 36 зуба</p>	а) Глубокий кариес 36 зуба	№2, Глава 2, стр.5
33	<p>Больная Н., 16-ти лет, обратилась в стоматологическую поликлинику с целью санации после исправления прикуса с помощью брекет - системы.</p> <p>При осмотре фронтальные зубы видны в линии улыбки. На вестибулярной поверхности в пришеечной области фронтальных зубов нижней челюстей отмечаются белые тусклые пятна, чувствительные к холодной и сладкой пище.</p> <p>Поставьте предварительный диагноз</p> <p>А) Средний кариес Б) Поверхностный кариес В) Гипоплазия эмали</p>	Б) Поверхностный кариес	№2, Глава 2, стр.4-5
34	<p>Больному Т. 4 года, жалобы на застревание пищи между 54 и 55 зубами. 54 и 55 ранее не были лечены.</p> <p>Объективно: _____лицо</p>	а) Средний кариес	№2, Глава 2, стр.4-5

	<p>симметрично. В 54 и 55 зубах на апроксимальных поверхностях средней глубины кариозные полости, выполненные остатками пищи. Слизистая десны в области нижних 54 и 55 зубов бледно-розового цвета. При зондировании кариозных полостей 54 и 55 зубов определяется плотное дентин. Реакция на холод боли не вызывает. Сравнительная перкуссия нижних 54 и 55 зубов безболезненная. Подвижность этих зубов не 16</p> <p>отмечается. При препарировании 54 и 55 по эмалево-дентиной границе возникает боль. КП=7.</p> <p>Поставьте предварительный диагноз</p> <p>а) Средний кариес б) Глубокий кариес в) хронический фиброзный пульпит</p>		
35	<p>На профилактическом осмотре ребенка 3,5 года обнаружена кариозная полость 75 зуба на жевательной поверхности средней глубины. Эмаль белая, края полости истончены, подрыты, дентин соломенного цвета, влажный, легко удаляется экскаватором. Реакция на холод непродолжительная, зондирование болезненно по эмалево-дентинной границе. Из анамнеза: токсикоз в первом триместре беременности мамы, постоянные стрессовые ситуации, преждевременные роды (7 месяцев), искусственное вскармливание со 2 месяца. ИГ=2</p> <p>Поставьте предварительный диагноз.</p> <p>А)Средний кариес, декомпенсированная форма Б)Глубокий кариес, декомпенсированная форма В)Средний кариес субкопменсированная форма</p>	А)Средний кариес, декомпенсированная форма	№2, Глава 2, стр. 2-5

№	Содержание задания	Правильный ответ	Источник
31.	Электроодонтодиагностика-	позволяет получить полное представление о состоянии пульпы и тканей, окружающих зуб. Определение минимальной силы тока, на которую реагирует пульпа или ткани пародонта	№9, Глава 14, стр.11-12
32.	Ортопантомография-	позволяет получить увеличенное изображение изогнутых верхней и нижней челюстей на одной пленке, что дает возможность сравнить состояние костной ткани на различных участках.	№9, Глава 15, стр.14-15
33.	Метод витального окрашивания	Витальное окрашивание используют для дифференциальной диагностики кариеса в стадии пятна с некариозными поражениями, оценки качества краевого прилегания пломб. При поражении твёрдых тканей зуба краситель (метиленовый синий 2%, метиленовый красный 0,1%, кармин, конгорет, тропеолин) наносят на очищенную от налёта поверхность зуба. Оценку проводят по интенсивности окрашивания очага поражения.	№9, Глава 13, стр.4
34.	Гингивит – это	воспалительное заболевание десен, возникающее вследствие неблагоприятного воздействия общих и местных факторов и не сопровождающееся нарушением зубодесневого соединения.	№1, Глава 9, стр.4

35.	КПУ (з) - это	сумма пораженных кариесом, пломбированных и удаленных зубов у одного обследованного ребенка;	№1, Глава 4, стр.1
-----	---------------	--	--------------------

ОПК-4 Способен проводить клиническую диагностику, направлять на обследования пациентов с целью выявления стоматологических заболеваний

Результаты освоения ОП (компетенции)	Результаты обучения по дисциплине
	Знать
ОПК-4 Способен проводить клиническую диагностику, направлять на обследования пациентов с целью выявления стоматологических заболеваний	Общие закономерности патогенеза наиболее распространенных стоматологических заболеваний, Этиологию, патогенез, ведущие клинические проявления, методы диагностики, лабораторные показатели и исходы основных заболеваний ЧЛЮ, Виды медико-социальной экспертизы, Понятие временной нетрудоспособности, Понятие стойкой нетрудоспособности, Ориентировочные сроки временной нетрудоспособности при основных стоматологических заболеваниях детского возраста

Задания закрытого типа

№	Содержание задания	Правильный ответ	Источник
Выберите один правильный ответ			
1.	Идиопатическое заболевание с прогрессирующим лизисом тканей пародонта это синдром: а) Папийона – Лефевра б) Блоха – Сульцбергера в) Стентона – Капдепона г) Аспергера	а) Папийона – Лефевра	№3, стр.361-366
2.	В результате воспаления в периапикальных тканях временных	А) фолликулярная	№1, Глава 15, стр.1-31

	зубов развивается киста: А) фолликулярная Б) радикулярная В) назоальвеолярная Г) кератокиста		
Выберите несколько правильных ответов			
1.	Клинические формы флюороза: а) меловидно-крапчатая б) эрозивная в) бороздчатая г) «гипсовые» зубы	А) меловидно-крапчатая Б) эрозивная	№1, Глава 5, стр.2-5
2.	Клинические формы флюороза: а) чашеобразная б) меловидно-крапчатая в) бороздчатая г) «гипсовые» зубы д) пятнистая	б) меловидно-крапчатая д) пятнистая	№1, Глава 5, стр.2-5
Установите последовательность/Сопоставьте понятия			
1.	Клинические признаки гипертрофического гингивита: Клинические признаки язвенно-некротического гингивита:	а) десна увеличена в размере, деформирована б) десневой край изъязвлен, серый налет, гнилостный запах	№3, Стр. 347-354

Задания открытого типа

Ситуационные задачи/кейсы

№	Содержание задания	Правильный ответ	Источник
36	На прием к врачу-стоматологу обратилась мама с ребенком в возрасте 2 лет. Анамнез: ребенок	А) поверхностный кариес	№2, Глава 2, стр.4

	<p>растет и развивается в соответствии с возрастом. Много употребляет соков и конфет. Чистить зубы не дает, развит рвотный рефлекс. Три месяца назад появились белые пятна на 52, 51, 61, 62 зубах, которые со временем увеличились. Ребенок постоянно жалуется на боли при употреблении сладкого.</p> <p>Объективно: на вестибулярной поверхности в пришеечной области 52, 51, 61, 62 зубах белые пятна, эмаль тусклая, при зондировании шероховатая. Реакция на температурные раздражители отрицательная. Пятна окрашиваются 2% раствором метиленового синего. ГИ=2.</p> <p>Поставьте предварительный диагноз.</p> <p>А) поверхностный кариес Б) Средний кариес В) гипоплазия эмали</p>		
37	<p>В детскую стоматологическую клинику обратился пациент К., 14 лет с жалобами на наличие белых пятен на зубах.</p> <p>Из анамнеза: в возрасте с 3-х до 5 лет ребенок проживал с родителями в другой местности.</p> <p>Со слов родителей, зубы прорезались с измененной эмалью.</p> <p>Объективно: блестящие пятна в виде штрихов и полосок на всех постоянных зубах. При зондировании пятна плотные.</p> <p>Выберите вариант предварительного диагноза.</p> <p>А) Гипоплазия бороздчатая форма Б) Флюороз штриховая форма В) Флюороз пятнистая форма</p>	Б) Флюороз штриховая форма	№1, Глава 5, стр.2-5
38	<p>При профилактическом осмотре ребенка 7 лет были обнаружены глубокие пигментированные фиссуры 16, 26, 36, 46 зубов. Анамнез: 16, 26, 36, 46 зубы прорезались в шесть лет, реминерализующих процедур не проводилось.</p> <p>Объективно: на жевательной поверхности 16, 26, 36, 46 зубов при зондировании определяются</p>	А) Начальный кариес	№3, стр. 198-203

	<p>глубокие пигментированные фиссуры. Зондирование безболезненно, температурная проба отрицательная. После профилактического раскрытия фиссур происходит окрашивание деминерализованного дентина кариес-маркером.</p> <p>Поставьте предварительный диагноз: А) Начальный кариес Б) Средний кариес В) Поверхностный кариес</p>		
39	<p>На сайте стоматологической клиники был задан вопрос анонимным пациентом: «Уважаемый доктор! У моего восьмилетнего сына верхние центральные зубы имеют бочкообразную форму. По режущему краю имеется выемка полулунной формы. У десны зубы кажутся большими, чем у края. Почему у ребёнка такие зубы и что нам делать?»</p> <p>Поставьте диагноз. А) Зубы Гетчинсона Б) Зубы Пфлюгера В) Зубы Фурнье.</p>	А) Зубы Гетчинсона	№2, Глава 2, стр.33
40	<p>Мама ребёнка 2-х лет обратилась с жалобами на изменённую окраску центральных и жевательных зубов. При осмотре полости рта врач-стоматолог обнаружил светло-жёлтую окраску эмали верхних центральных резцов на 1/3 и эмали жевательной поверхности моляров.</p> <p>Поставьте диагноз. А) Тетрациклиновые зубы. Б) наследственный несовершенный амелогенез В) несовершенный остеогенез</p>	А) Тетрациклиновые зубы	№3, стр.170-198

Вопросы с развёрнутым ответом

№	Содержание задания	Правильный ответ	Источник
36.	Герметизация фиссур – это	стоматологическая процедура, направленная на то, чтобы снизить риск возникновения	№3, стр.122-136

		кариозного поражения эмали у детей.	
37.	Цели контролируемой чистки зубов:	<ul style="list-style-type: none"> •оценка эффективности удаления зубного налета; •коррекция навыков ухода за полостью рта. 	№1, Глава 2, стр.13
38.	Начальный кариес – это.	ранняя стадия кариеса (видимого дефекта нет). При поляризационной микроскопии очаг поражения имеет треугольную форму и основой направлен к внешней поверхности	№1, Глава 4, стр.12-14
39.	Жалобы начального кариеса	на локальные изменения цвета зуба, появление на зубной эмали мелового или пигментированного пятна диаметром до 5 мм, возможно появление чувства оскомины.Пятна появились после прорезывания зубов.Жалобы на повышенную чувствительность на химические раздражители (кислое, соленое, сладкое). Частая локализация- ретенционные пункты- фиссуры моляров и премоляров, вестибулярная поверхность зубов в пришеечной области, контактные пункты.	№1, Глава 4, стр.12-14
40.	Этапы неинвазивной методики герметизации фиссур герметиком светового отверждения:	очищение жевательной поверхности зуба; изоляция зуба от слюны; высушивание зуба; протравливание эмали ортофосфорной кислотой в течение 15-20 сек; удаление кислоты с жевательной поверхности зуба; повторная изоляция от слюны и высушивание; внесение и	№1, Глава 2, стр.40-45

		распределение герметика по фиссурно-ямочной сети, отверждение герметика с помощью полимеризационной лампы, проверка окклюзионной высоты прикуса.	
--	--	--	--

ОПК-4 Способен проводить клиническую диагностику, направлять на обследования пациентов с целью выявления стоматологических заболеваний

Результаты освоения ОП (компетенции)	Результаты обучения по дисциплине
	Уметь
ОПК-4 Способен проводить клиническую диагностику, направлять на обследования пациентов с целью выявления стоматологических заболеваний	Установить эмоционально-психологический контакт с пациентом, мотивировать его к санации полости рта, Планировать лечение пациентов с заболеваниями полости рта, Анализировать и оценивать качество медицинской помощи населению, вести медицинскую документацию.

Задания закрытого типа

№	Содержание задания	Правильный ответ	Источник
Выберите один правильный ответ			
1.	Пришеечная область временных резцов минерализуется у ребенка: А) в первые 3–4 месяца после рождения Б) до рождения В) сразу после прорезывания зуба Г) к концу первого года жизни	А) в первые 3–4 месяца после рождения	№9, Глава 10, стр.1-17
2.	Кариозные пятна выявляются на поверхности зубов:	А) вестибулярной	№3, стр.198-206

	<p>А) вестибулярной</p> <p>Б) контактной</p> <p>В) жевательной</p> <p>Г) в области режущего края</p>		
Выберите несколько правильных ответов			
1.	<p>Клиническая форма гипоплазии эмали:</p> <p>А) «рифленая» эмаль</p> <p>Б) дисплазия капдепона</p> <p>В) бороздчатая эмаль</p> <p>Г) пятнистая</p> <p>Д) слущивающаяся эмаль</p>	<p>в) бороздчатая эмаль</p> <p>г) пятнистая</p>	№2, Глава 2, стр.32-34
2.	<p>При кариеса в стадии пятна эмаль:</p> <p>А) гладкая, зондирование болезненно</p> <p>Б) гладкая</p> <p>В) зондирование безболезненно</p> <p>Г) шероховатая</p>	<p>Б) гладкая</p> <p>В) зондирование безболезненно</p>	№2, Глава 2, стр.4-5
Установите последовательность/Сопоставьте понятия			
1.	<p>Минерализация временных зубов начинается:</p> <p>Минерализация постоянных резцов и клыков начинается:</p>	<p>а) в II половине внутриутробного развития</p> <p>б) во втором полугодии после рождения</p>	№9, Глава 10, стр.1-17

Задания открытого типа

Ситуационные задачи/кейсы

№	Содержание задания	Правильный ответ	Источник
4	<p>Ребенку 6 лет. Со слов матери у ребенка появились «язвочки» в полости рта ребенка. Анамнез: «язвочки» появились 2 дня назад, перед этим было чувство жжения и болезненности при приеме пищи.</p>	<p>А) рецидивирующие афты полости рта, средняя степень тяжести.</p>	№1, глава 10, стр.49-52

	<p>Ранее такие язвочки появлялись 6 месяцев тому назад, лечение не проводилось. У ребенка отмечается нарушение аппетита, склонность к запорам, иногда беспричинные боли в области пупка.</p> <p>Объективно: Конфигурация лица не изменена, преддверие полости рта без особенностей, зубная формула соответствует возрасту, но удалены 74, 75, 84, 85 зубы. На слизистой верхней губы справа и переходной складке в области 82 зуба имеются эрозии округлой формы с выраженным венчиком гиперемии размером около 3 мм в диаметре, покрытые фибринозным налетом. Язык обложен белым налетом.</p> <p>Поставьте предварительный диагноз.</p> <p>А) Рецидивирующие афты полости рта, средняя степень тяжести. Б) Афты Сеттона В) рецидивирующий герпетический стоматит Г) травматическая эрозия.</p>		
42	<p>Дима, 10 лет предъявляет жалобы на появление «инородного» тела на спинке языка темного цвета.</p> <p>Анамнез: 2 мес. назад перенес пневмонию. В стационаре проведен интенсивный курс антибиотикотерапии. Объективно: на спинке языка обнаружен участок гиперплазированных нитевидных сосочков, которые покрыты толстым роговым слоем. Участок буро-коричневого цвета. Общее состояние удовлетворительное, понижен аппетит.</p> <p>Поставьте предварительный диагноз.</p> <p>А) Десквамативный глоссит («географический» язык). Б) Черный «волосатый» (ворсинчатый) язык.</p>	Б) Черный «волосатый» (ворсинчатый) язык.	№2, глава 2, стр.90
43	<p>На профилактический осмотр в детскую стоматологическую поликлинику пришел пациент П. 8</p>	А) Начальный кариес (очаговая деминерализация)	№2, глава 2, стр4-5

	<p>лет. При осмотре: на 1.2, 2.2 зубах в пришеечной области определяются меловидные пятна, поверхность эмали в области очагов поражения шероховатая, блеск эмали отсутствует. При окрашивании очагов поражения 2% водным раствором метиленового синего эмаль окрасилась в более интенсивный цвет. Десневые сосочки и маргинальная десна в области фронтальных зубов верхней и нижней челюсти гиперемированы, отечны. Индекс гигиены полости рта РНР = 3,5. Из анамнеза известно, что ребенок чистит зубы 1 раз в день - утром, совершая зубной щеткой горизонтальные движения, регулярно использует гигиеническую зубную пасту.</p> <p>Назовите заболевание, которому соответствует данная клиническая картина поражения</p> <p>А) Начальный кариес (очаговая деминерализация эмали) Б) Средний кариес В) Флюороз</p>	<p>эмали)</p>	
44	<p>На прием к врачу-стоматологу обратилась мама с ребенком 5 лет с жалобами на боль в деснах при приеме пищи. Анамнез: 2 дня назад ребенку проводилось лечение кариозных пятен в области центральных нижних резцов, на следующий день мать заметила темно-бурый цвет края десны в области этих зубов. 49</p> <p>Объективно: папиллярно-маргинальная десна в области нижних фронтальных зубов темно-бурого цвета, отечна, ее пальпация слегка болезненна.</p> <p>Поставьте предварительный диагноз.</p> <p>А) Острая химическая травма слизистой оболочки десны в области центральных нижних резцов. Б) хронический генерализованный катаральный гингивит.</p>	<p>А) Острая химическая травма слизистой оболочки десны в области центральных нижних резцов.</p>	<p>№3, стр. 294-299</p>
45	<p>При профилактическом осмотре ребёнка 9 лет врач</p>	<p>В) Гиперплазия эмали</p>	<p>№1, глава 5, стр.2</p>

	<p>обнаружил на постоянных молярах нижней челюсти у шейки зубов образования округлой формы диаметром 2-3 мм, не сливающиеся с эмалью зуба, цвет образований не отличается от здоровой эмали. Зондирование безболезненно. Жалоб ребёнок не предъявляет.</p> <p>Поставьте диагноз.</p> <p>А) Флюороз Б) гипоплазия эмали В) Гиперплазия эмали</p>		
--	--	--	--

Вопросы с развёрнутым ответом

№	Содержание задания	Правильный ответ	Источник
41.	К местным (экзогенным) методам фторидпрофилактики относят:	<ul style="list-style-type: none"> • чистку зубов фторидсодержащими зубными пастами • покрытие зубов фторидсодержащим лаком или гелем • полоскания и аппликации растворами фторидов 	№1, глава 2, стр.23-33
42.	Девитализация – это	стоматологическая процедура, которая предполагает частичное или полное удаление пульпы зуба, после чего проводится лечение корневого канала.	№2, глава 2, стр.16
43.	Хейлит ангулярный - это	воспалительное заболевание углов рта. Чаще наблюдается у детей в возрасте от 4 до 10 лет	№2, Глава 2, стр.80
44.	Хейлит glandулярный апостематозный	хроническое воспалительное заболевание губ вследствие гиперплазии, гиперфункции или гетеротопии малых	№2, Глава 2, стр.81

		слюнных желез в области красной каймы губ и переходной зоны.	
45.	Хейлит контактный – это	заболевание губ, которое развивается вследствие сенсibilизации тканей губ различными химическими веществами	№3, стр.331-337

ОПК-4 Способен проводить клиническую диагностику, направлять на обследования пациентов с целью выявления стоматологических заболеваний

Результаты освоения ОП (компетенции)	Результаты обучения по дисциплине
	Владеть
ОПК-4 Способен проводить клиническую диагностику, направлять на обследования пациентов с целью выявления стоматологических заболеваний	Владеть принципами и методами ведения основных стоматологических заболеваний на клиническом приеме, Выявлять необходимость привлечения врачей иных или смежных специальностей для диагностики и лечения пациентов, Владеть методами ведения медицинской учетно-отчетной документации в медицинских учреждениях

Задания закрытого типа

№	Содержание задания	Правильный ответ	Источник
Выберите один правильный ответ			
1.	На первом месте по частоте поражения кариесом у детей 6 лет стоят: А) молочные клыки Б) молочные резцы В) молочные моляры Г) постоянные клыки Д) постоянные моляры	В) Молочные моляры	№3, стр.203-206
2.	Закладка зубной пластинки происходит в период внутриутробного развития плода на	а) 6–7	№9, Глава 10. Стр.1-17

	неделе: А) 6–7 Б) 8–9 В) 10–16 Г) 21–30		
Выберите несколько правильных ответов			
1.	К наследственным заболеваниям твердых тканей зуба относится: А) флюороз Б) «тетрациклиновые» зубы В) несовершенное строение эмали Г) системная гипоплазия эмали Д) несовершенное строение дентина	В) несовершенное строение эмали Д) несовершенное строение дентина	№1, Глава 5, стр. 21-27
2.	Укажите какой из перечисленных этапов метода витальной ампутации наиболее важен для достижения цели этого метода а) формирование кариозной полости б) ампутация пульпы в) правильное и качественное положение лекарственных средств г) остановка кровотечения	а) формирование кариозной полости б) ампутация пульпы в) правильное и качественное положение лекарственных средств	№2, глава 2, стр.16-18
Установите последовательность/Сопоставьте понятия			
1.	Пульпа формируется из Дентин формируется из	б) мезенхимы зубного мешочка а) мезенхимы зубного сосочка	№9, глава 10, стр.1-17

Задания открытого типа

Ситуационные задачи/кейсы

№	Содержание задания	Правильный ответ	Источник
46	<p>Больная 13 лет обратилась с жалобами на наличие множественных пятен светло-жёлтого цвета на коронках всех зубов, которые появились сразу после прорезывания зубов. Боли от раздражителей нет. Родилась и проживала до 11 лет в местности с содержанием фтора в питьевой воде 2,0 мг/л.</p> <p>Поставьте диагноз.</p> <p>А) Флюороза Б) Гипоплазия В) Кариес в стадии пятна</p>	А) Флюороза	№1, глава 5, стр.2-7
47	<p>Ребёнок 8 лет обратился с жалобами на дефекты на всех центральных зубах, чувствительность от сладкого, кислого, горячего. Из анамнеза: со слов родителей в возрасте от 5 месяцев до 3 лет мальчик неоднократно и длительно болел острыми респираторными заболеваниями, ангинами, перенёс тяжёлую инфекцию желудочно-кишечного тракта. Зубы были изменены с момента прорезывания. При осмотре: на жевательной поверхности первых постоянных моляров, на вестибулярной поверхности всех резцов имеются дефекты в виде борозд и чашеобразных углублений; в местах глубоких дефектов, окрашенных в светло-коричневатый цвет, при зондировании определяется шероховатость эмали, потеря блеска.</p> <p>Поставьте диагноз.</p> <p>А) системная гипоплазия Б) флюороз В) наследственные несовершенный амелгенез</p>	А) системная гипоплазия	№1, глава 5, стр.8-17
48	<p>В клинику детской стоматологии обратились родители 2-летнего мальчика с жалобами на эстетический дефект.</p> <p>Со слов родителей, дефекты твердых тканей зубов появились через полгода после прорезывания зубов.</p>	Б) Средний кариес	№2, глава 2, стр.4-8

	<p>Данные объективного осмотра: лицо симметрично, пропорционально, кожные покровы физиологической окраски. При пальпации региональные лимфоузлы не определяются.</p> <p>При внутриворотном осмотре: кариозные полости на контактных и вестибулярных поверхностях фронтальной группы зубов верхней челюсти больших размеров, распространяющиеся от шеек до середины коронки. Полости неглубокие, нетипичные, переходящие эмалево-дентинную границу, дентин плотный, темно-желтого и коричневого цвета.</p> <p>Поставьте предварительный диагноз.</p> <p>А) системная гипоплазия Б) Средний кариес В) Поверхностный кариес</p>		
49	<p>Пациент А., 14 лет, обратился с жалобами на разрастание десны. Боль и кровоточивость при приеме пищи, чистке зубов.</p> <p>Объективно: гипертрофия десневого края в области зубов верхней и нижней челюсти, скученность зубов. Гигиена полости рта неудовлетворительная.</p> <p>Выберите вариант предварительного диагноза.</p> <p>А) Хронический генерализованный гипертрофический гингивит средней степени Б) Хронический генерализованный гипертрофический гингивит тяжелой степени В) Хронический локализованный гипертрофический гингивит</p>	Б) Хронический генерализованный гипертрофический гингивит тяжелой степени	№3, стр.347-354
50	<p>В клинику детской стоматологии с целью плановой санации обратились родители ребенка 8 лет.</p> <p>Со слов родителей, беспокоя незначительные кратковременные боли при приеме пищи в течение 3 месяцев. Зуб ранее лечен.</p> <p>Данные объективного осмотра: лицо симметричное, кожные покровы и видимые слизистые бледно-розового</p>	А) Хронический фиброзный пульпит	№2, Глава2, стр. 14

	<p>цвета, без патологических образований. При внутриротовом осмотре: 4.6 зуб - на жевательной поверхности определяется пломба неудовлетворительного качества, рядом - кариозная полость больших размеров, заполненная размягченным дентином, снимающимся пластами. Зондирование резко болезненно в одной точке. При воздействии холодного возникает боль, длящаяся в течение 3 минут. Перкуссия безболезненна. Поставьте предварительный диагноз. А) Хронический фиброзный пульпит Б) Острый серозный пульпит В) Глубокий кариес</p>		
--	---	--	--

Вопросы с развёрнутым ответом

№	Содержание задания	Правильный ответ	Источник
1.	Поверхностный кариес –это	Стадия кариеса, характеризующаяся образованием полостного дефекта в пределах зубной эмали, без нарушения дентино-эмалевого соединения.	№2, глава 2, стр.4-5
2.	Глубокий кариес: осмотр и зондирование	При осмотре и зондировании определяется глубокая и нередко обширная кариозная полость с большим количеством размягченного дентина. Зонд погружается в размягченные слои дентина на большую глубину, однако сообщения с полостью зуба при этом не выявляется. Зондирование дна кариозной полости болезненно, но боль быстро проходит.	№2, Глава 2, стр.5

3.	Некариозные поражения зубов у детей-это	заболевания, сопровождающиеся прогрессирующей деструкцией эмали и дентина, нарушением функции жевания, эстетическим дефектом.	№3, стр.170
4.	ЭОД глубокого кариеса	Электровозбудимость пульпы в некоторых точках кариозной полости может понижаться до 7—15 мкА.	№9, глава 14, стр.11-12
5.	Клиника глубокого кариеса	На кратковременные боли от всех видов раздражителей (термические, механические, химические). Боли быстро проходят после устранения раздражителей	№3, стр.198-206

ОПК-5 Способен назначать и проводить лечение и контроль его эффективности и безопасности у пациентов со стоматологическими заболеваниями

Результаты освоения ОП (компетенции)	Результаты обучения по дисциплине
	Знать
ОПК-5 Способен назначать и проводить лечение и контроль его эффективности и безопасности у пациентов со стоматологическими заболеваниями	Основы законодательства по охране здоровья населения, основы страховой медицины в РФ, Причины возникновения стоматологических заболеваний, Патогенез, ведущие клинические проявления, методы диагностики, лабораторные показатели и исходы стоматологических заболеваний, Методы профилактики стоматологических заболеваний, Методы ранней диагностики и скрининга стоматологической патологии, Группы риска по развитию различных стоматологических заболеваний у взрослого населения

Задания закрытого типа

№	Содержание задания	Правильный ответ	Источник
---	--------------------	------------------	----------

Выберите один правильный ответ			
1.	Из эпителия зубного зачатка образуются ткани зуба: а) эмаль, Насмитова оболочка б) дентин, пульпа в) цемент г) кость альвеолы	а) эмаль, Насмитова оболочка	№9, глава 10, стр.1-17
2.	Болевые ощущения при зондировании дна кариозной полости в одной точке характерны для: А) среднего кариеса Б) глубокого кариеса В) хронического фиброзного пульпита Г) хронического гангренозного пульпита Д) хронического периодонтита	В) хронического фиброзного пульпита	№2, глава 2, стр.14
Выберите несколько правильных ответов			
1.	При лечении молочных моляров методом девитальной ампутации во второе посещение а) раскрывают полость зуба б) удаляют коронковую пульпу и на несколько дней оставляют тампон с резорцин формалиновой смесью в) удаляют коронковую и корневую пульпу и пломбируют каналы г) удаляют коронковую пульпу, ставят лечебную и изолирующую прокладки и постоянную пломбу д) удаляют зуб	а) раскрывают полость зуба б) удаляют коронковую пульпу и на несколько дней оставляют тампон с резорцин формалиновой смесью	№1, глава 6, стр.13-16
2.	Укажите требования, предъявляемые для материалов при пломбировании корневых каналов молочных зубов. А) Обтурация канала с применением автоматического плаггера Б) Нетоксичные по отношению к	Б)Нетоксичные по отношению к зачаткам постоянных зубов Г)Рассасываться вместе с корнем зуба	№9, Глава 38, стр.23-33

	зачаткам постоянных зубов В)Обтурация только термофилом Г)Рассасываться вместе с корнем зуба		
	Установите последовательность/Сопоставьте понятия		
1.	Причины несовершенного развития и строения эмали и дентина: Причины местной гипоплазии эмали:	а) генетические факторы а) травматическое повреждение зачатка зуба	№1, глава 5, стр.14-28

Задания открытого типа

Ситуационные задачи/кейсы

№	Содержание задания	Правильный ответ	Источник
51	В детскую стоматологическую клинику обратился пациент Р., 14 лет с жалобами на наличие белых пятен на зубах. Объективно: блестящие пятна в виде штрихов и полосок на всех постоянных зубах. При зондировании пятна плотные. Был поставлен диагноз – флюороз С какими заболеваниями проводят дифференциальную диагностику флюороза: А)Системная гипоплазия эмали Б)Множественная очаговая деминерализация В) Эрозия эмали Г) Несовершенный амелогенез	А)Системная гипоплазия эмали Б)Множественная очаговая деминерализация	№2, глава 2, стр.32-34
52	С жалобами в терапевтическое отделение стоматологической поликлиники обратились родители ребенка 5 лет на ноющую, постоянную боль в 8.5 зубе, усиливающуюся при накусывании на зуб. Со слов родителей, беспокоят незначительные кратковременные боли при приеме пищи в течение 3 месяцев. 8.5 зуб ранее не лечен. При внутриротовом осмотре: 85 зуб на жевательной поверхности полость в пределах околопульпарного дентина, заполнена размягченным	Б) Обострение хронического периодонтита	№2, глава 2, стр.18-24

	<p>пигментированным дентином и пищевыми остатками. Зондирование по дну и стенкам полости безболезненное. Реакция на холодную воду безболезненная. Вертикальная перкуссия резко болезненная.</p> <p>Слизистая оболочка в проекции верхушек корней 85 зуба отечна и гиперемирована, отмечается наличие свищевого хода, диаметром 1,5- 2мм, с гнойным отделяемым.</p> <p>На внутриротовой контактной рентгенограмме удовлетворительного качества определяется: 8.5 зуб - очаг деструкции костной ткани в области бифуркации зуба с нечеткими контурами небольших размеров.</p> <p>Поставьте предварительный диагноз</p> <p>А)Обострение хронического пульпита Б) Обострение хронического периодонтита В) Острый диффузный пульпит Г) Хронический периодонтит</p>		
53	<p>С жалобами на косметический дефект и изменение цвета коронок зубов обратились родители девочки 8 лет в терапевтическое отделение стоматологической поликлиники.</p> <p>Со слов родителей, изменение цвета передних нижних зубов выявлялось сразу после прорезывания. В анамнезе отмечают падение с качелей и ушиб подбородочной области и фронтального участка нижней челюсти в возрасте 2,5 - 3 лет. 31, 41 зубы ранее не лечены.</p> <p>При внутриротовом осмотре: - на вестибулярной поверхности в центральной области коронковой части 3.1, 4.1 зубов – пятна светло-желтого цвета, поверхность гладкая, блестящая.</p> <p>Зондирование поверхности пятен безболезненное. Реакция на холодную воду, вертикальная перкуссия безболезненны.</p>	А) Местная гипоплазия	№1, глава 5, стр.14-16

	<p>Поставьте предварительный диагноз</p> <p>А) Местная гипоплазия Б) Начальный кариес В) Флюороз Г) Системная гипоплазия</p>		
54	<p>Девочка, 13 лет. обратилась с жалобами на кровоточивость и разрастание дёсен. Изменения в дёснах начались год назад. К стоматологу не обращалась. Сама пациентка иногда делает ротовые ванночки с отваром календулы. Это приносит кратковременное облегчение. При внутриротовом осмотре выявлено: десневой край в области 13,12, 11, 21 зубов и фронтального отдела нижней челюсти отёчен, резко гиперемирован, увеличен в размерах. При надавливании кровоточит. Имеются десквамации.</p> <p>Поставьте диагноз</p> <p>А) Гипертрофический гингивит Б) Катаральный гингивит В) Фиброматоз десен</p>	А) Гипертрофический гингивит	№3, стр.347-354
55	<p>На прием к стоматологу пришел ребенок 7 лет для профилактического осмотра</p> <p>Состояние твердых тканей зубов: На жевательной поверхности зуба 3.6 кариозная полость, на зубе 4.6- пломба на жевательной поверхности, на зубах 6.4, 7.4, 7.5, 8.4, 8.5 пломбы на жевательной и контактной поверхностях.</p> <p>Назовите интенсивность кариеса зубов данного пациента:</p> <p>А) Интенсивность кариеса зубов: КПУ(з)=2, кп(з)=5 Б) Интенсивность кариеса зубов: КПУ(з)=5, кп(з)=2 В) Интенсивность кариеса зубов: КПУ(з)=3, кп(з)=5</p>	А) Интенсивность кариеса зубов: КПУ(з)=2, кп(з)=5	№3, стр.198-213

Вопросы с развёрнутым ответом

№	Содержание задания	Правильный ответ	Источник
6.	Жалобы острого очагового пульпита	Острая самопроизвольная,	№2, глава 2, стр.13

		приступообразная боль, усиливающаяся в ночное время и от всех видов раздражителей, долго не проходящая по устранении раздражителя. Приступ короткий, интермиссии длительные. Болит в течение 1-2 суток	
7.	Местная анестезия- это	обезболивание тканей операционного поля без исключения сознания больного, когда воздействие осуществляется на периферические механизмы восприятия и проведения болевого раздражения, т. е. на периферические отделы нервной системы.	№9, глава 39, стр.1-15
8.	Штриховая форма флюороза: клиника	В эмали видны небольшие меловидные слабозаметные полосы в виде штрихов, расположенные в поверхностном слое эмали, видимость которых улучшается при изменении угла освещения или после высушивания поверхности зуба. Штрихи более выражены на фронтальных зубах с вестибулярной поверхности. Чаще при этой форме флюороза наблюдаются поражение центральных и боковых резцов верхней челюсти, реже — резцов нижней челюсти. В пораженных участках эмаль зубов теряет прозрачность и блеск, приобретает белесоватый фон. Полоски в виде штрихов иногда стабильны, но	№1, глава 5, стр.2-7

		имеют тенденцию к исчезновению.	
9.	Лечение кариеса дентина (глубокого кариеса) постоянных зубов с несформированными корнями	1 местное обезболивание 2 препарирование кариозной полости 3 антисептическая обработка 4 наложение лечебной прокладки 5 пломбирование СИЦ 6 полирование 7 нанесение лака	№3, стр.203-206
10.	Жалобы при эрозивной форме флюороза	Больные жалуются на боль при воздействии температурных раздражителей, косметический дефект, скалывание эмали, стираемость зубов.	№1, Глава 5, стр.2-7

ОПК-5 Способен назначать и проводить лечение и контроль его эффективности и безопасности у пациентов со стоматологическими заболеваниями

Результаты освоения ОП (компетенции)	Результаты обучения по дисциплине
	Уметь
ОПК-5 Способен назначать и проводить лечение и контроль его эффективности и безопасности у пациентов со стоматологическими заболеваниями	Проводить консультации с больными по вопросам заболевания и проводимого лечения, Проводить беседы с пациентами по вопросам первично и вторичной профилактики стоматологических заболеваний, Осуществлять профилактические и лечебные мероприятия с учетом стоматологического статуса.

Задания закрытого типа

№	Содержание задания	Правильный ответ	Источник
Выберите один правильный ответ			
1.	Язвенно-некротический стоматит характерен для: А) гингиво-стоматита венсана	А) гингиво-стоматита венсана	№1, глава 9, стр.13-14

	<p>Б) синдрома бехчета</p> <p>В) алиментарной анемии</p> <p>Г) железодефицитной анемии</p>		
2.	<p>Клиническая характеристика эмали зубов при системной гипоплазии:</p> <p>А) симметричные пятна и дефекты на коронках зубов одного периода минерализации</p> <p>Б) окрашивание коронок зубов в желтый цвет</p> <p>В) меловидные пятна в пришеечной области зубов разного срока минерализации</p> <p>Г) хрупкая, слущивающаяся эмаль</p>	<p>А) симметричные пятна и дефекты на коронках зубов одного периода минерализации</p>	<p>№2, глава 2, стр. 32-34</p>
Выберите несколько правильных ответов			
1.	<p>Основные методы обследования стоматологического больного на детском стоматологическом приеме</p> <p>А) Рентгенография</p> <p>Б) Осмотр</p> <p>В) Опрос</p> <p>Г) Перкуссия</p>	<p>Б) Осмотр</p> <p>В) Опрос</p> <p>Г) Перкуссия</p>	<p>№9, Глава 12</p>
2.	<p>Укажите показания к применению общего обезболивания при лечении зубов у детей</p> <p>А) при воспалительных процессах верхних дыхательных путей</p> <p>Б) необходимость одномоментной санации полости рта при большом объеме стоматологического вмешательства</p> <p>В) непереносимость местных анестетиков</p> <p>Г) начальные проявления негативного отношения к лечению зубов</p>	<p>Б) необходимость одномоментной санации полости рта при большом объеме стоматологического вмешательства</p> <p>В) непереносимость местных анестетиков</p>	<p>№9, глава 18, стр.1-8</p>
Установите последовательность/Сопоставьте понятия			
1.	<p>Установите правильную последовательность лечения приостановившегося кариеса (плоскостной формы) временного</p>	<p>1 очищение зуба от налета</p> <p>2 изоляция от слюны</p> <p>3 высушивание</p>	<p>№3, стр.203-206</p>

	<p>зуба</p> <p>1 изоляция от слюны</p> <p>2 очищение зуба от налета</p> <p>3 изоляция десневого края</p> <p>4 механическая обработка пораженной поверхности ручными инструментами</p> <p>5 высушивание</p> <p>6 импрегнация раствором нитрата серебра</p>	<p>4 механическая обработка пораженной поверхности ручными инструментами</p> <p>5 изоляция десневого края</p> <p>6 импрегнация раствором нитрата серебра</p>	
--	---	--	--

Задания открытого типа

Ситуационные задачи/кейсы

№	Содержание задания	Правильный ответ	Источник
56	<p>В поликлинику на прием обратилась мама с ребенком в возрасте 1 месяца. Жалобы на прищелкивание языком во время кормления грудью, беспокойное поведение ребенка, наличие высыпаний на слизистой полости рта. Анамнез: ухудшение состояния ребенка мать заметила 4 дня тому назад, когда впервые в полости рта обнаружила белый крошковидный налет на языке.</p> <p>Объективно: конфигурация лица не изменена, слизистая щек и языка гиперемирована, имеется обильный творожистый налет на слизистой щек и языка, при поскабливании снимается с трудом. Короткая уздечка языка. Температура тела 36,7 С.</p> <p>Поставьте предварительный диагноз.</p> <p>А) Острый псевдомембранозный кандидоз (молочница)</p> <p>Б) Лейкоплакия</p> <p>В) Красный плоский лишай</p>	<p>А) Острый псевдомембранозный кандидоз (молочница)</p>	<p>№2, глава 2, стр.68-73</p>

57	<p>В поликлинику на прием обратилась мама с ребенком в возрасте 10 месяцев. Жалобы на отказ от пищи. Объективно: на вестибулярной и небной поверхностях 52, 51, 61, 62 зубов в пришеечной области кариозные полости средней глубины. Дентин пигментированный, плотный. Эмаль по периферии полостей белая, хрупкая. При удалении дентина экскаватором отмечается болезненность в области эмалево-дентинной границы.</p> <p>Поставьте предварительный диагноз и класс по Блэку</p> <p>А) Глубокий кариес, II класс по Блэку Б) Средний кариес, V класс по Блэку В) Глубокий кариес, V класс по Блэку Г) Средний кариес, II класс по Блэку</p>	Б) Средний кариес, V класс по Блэку	№2, глава 2, стр.4-8
58	<p>Мама с ребенком 10 лет обратились в стоматологическую поликлинику. Жалобы на небольшую болезненность и кровоточивость из верхнего правого постоянного моляра при приеме пищи. Объективно: слизистая оболочка в области 16 бледно-розового цвета. На жевательно-дистальной поверхности 16 зуба глубокая кариозная полость, заполненная грануляционной тканью, зондирование слабоболезненное, отмечается кровоточивость, ЭОД = 40-50 мА.</p> <p>Поставьте предварительный диагноз:</p> <p>А) Острый пульпит Б) Хронический гранулирующий периодонтит В) Хронический гипертрофический пульпит</p>	В) Хронический гипертрофический пульпит	№2, глава 2, стр. 12-18
59	<p>Ребенок 6.5 лет. Жалоб не предъявляет. При осмотре на жевательной поверхности 75 зуба глубокая кариозная полость, выполненная размягченным дентином. После эвакуации дентина экскаватором полость зуба вскрыта, зондирование</p>	Б) Хронический фиброзный пульпит	№2, глава 2, стр. 12-18

	<p>резко болезненное, появляется кровоточивость из рога пульпы. Реакция на холод положительная, длительная</p> <p>Поставьте предварительный диагноз</p> <p>А) Острый диффузный пульпит Б) Хронический фиброзный пульпит В) Хронический периодонтит</p>		
60	<p>С жалобами в терапевтическое отделение стоматологической поликлиники обратились родители ребенка 5 лет на ноющую, постоянную боль в 8.5 зубе, усиливающуюся при накусывании на зуб.</p> <p>Со слов родителей, беспокоят незначительные кратковременные боли при приеме пищи в течение 3 месяцев. 8.5 зуб ранее не лечен.</p> <p>При внутриротовом осмотре: 85 зуб на жевательной поверхности полость в пределах околопульпарного дентина, заполнена размягченным пигментированным дентином и пищевыми остатками. Зондирование по дну и стенкам полости безболезненное. Реакция на холодную воду безболезненная. Вертикальная перкуссия резко болезненная.</p> <p>Слизистая оболочка в проекции верхушек корней 85 зуба отечна и гиперемирована, отмечается наличие свищевого хода, диаметром 1,5- 2мм, с гнойным отделяемым. На внутриротовой контактной рентгенограмме определяется: 8.5 зуб - очаг деструкции костной ткани в области бифуркации зуба с нечеткими контурами небольших размеров.</p> <p>Поставьте предварительный диагноз:</p> <p>А) Обострение хронического периодонтита Б) Обострение хронического пульпита В) Хронический периодонтит</p>	<p>А) Обострение хронического периодонтита</p>	<p>№2, глава 2, стр.18-24</p>

Вопросы с развёрнутым ответом

№	Содержание задания	Правильный ответ	Источник
11.	Проведите лечение глубокого кариеса 26 зуба у ребенка 12 лет	Препарирование кариозной полости, лечебная прокладка на дно полости зуба кальцийсодержащими препаратами, изолирующая прокладка, постоянная пломба	№ 1, глава 4, стр.23-25
12.	Клиническая картина атопического хейлита.	При атопическом хейлите поражается красная кайма губ и обязательно кожа в области углов рта. Жалобы на зуд, сухость, стянутость и шелушение губ, боль во время приема пищи, при разговоре, нарушения сна, эстетический дискомфорт. Красная кайма губ и кожа углов рта инфильтрированы, на красной кайме и в углах рта возникают радиальные бороздки, отмечается шелушение. После стихания острых воспалительных явлений возникает лихенизация губ.	№1, глава 11, стр.1-10
13.	Хейлит экзематозный – это	хроническое заболевание, которое является проявлением общей экземы.	№1, глава 11, стр.1-10
14.	Аутосомно-доминантный ямочно-бороздчатый гипопластический ННА: признаки	на зубах видны мелкие и средние по глубине ямки и бороздки, количество которых различно; чаще они локализируются на вестибулярной и щечной поверхностях коронок.	№1, глава 5, стр.21-26
15.	Девитальная ампутация- это	Девитальная ампутация предполагает предварительное умерщвление	№1, глава 6, стр.18

		пульпы в ее коронковой части при помощи особых паст.	
--	--	--	--

ОПК-5 Способен назначать и проводить лечение и контроль его эффективности и безопасности у пациентов со стоматологическими заболеваниями

Результаты освоения ОП (компетенции)	Результаты обучения по дисциплине
	Владеть
ОПК-5 Способен назначать и проводить лечение и контроль его эффективности и безопасности у пациентов со стоматологическими заболеваниями	Обосновывать выбор профилактических мероприятий и использование средств и методов гигиены полости рта, Владеть консервативными методами лечения основных стоматологических заболеваний.

Задания закрытого типа

№	Содержание задания	Правильный ответ	Источник
Выберите один правильный ответ			
1.	«Гипсовые» зубы являются одним из симптомов: А) несовершенного амелогенеза Б) флюороза В) гипоплазии эмали Г) несовершенного дентиногенеза	А) несовершенного амелогенеза	№1, глава 5, стр.21-26
2.	Препарирование временных зубов показано при: А) среднем кариесе Б) поверхностном кариесе В) кариесе в стадии пятна при быстротекущем кариесе Г) кариесе в стадии пятна при	А) среднем кариесе	№1, глава 4, стр. 23-25

	медленнотекущем кариесе		
	Выберите несколько правильных ответов		
1.	Определите клинические признаки синдрома Стейнтона-Капдепона А) прорезываются в поздние сроки Б) Позднее несовершенство костеобразования В) Зубы нормальной величины и формы Г) прорезываются в сроки, Д) Нарушение целостности эмали и дентина зуба Е) окраска водянисто-серая с перламутровым блеском или коричневым оттенком	В) Зубы нормальной величины и формы Г) прорезываются в сроки Е) окраска водянисто-серая с перламутровым блеском или коричневым оттенком	№3, стр.170-198
2.	Дополнительные методы обследования ребенка на стоматологическом приеме: А) Осмотр Б) Пальпация В) Рентгенография Г) зондирование	В) Рентгенография Г) Зондирование	№9, Глава 12,15
	Установите последовательность/Сопоставьте понятия		
1.	Корни премоляров заканчивают свое формирование к: Корни постоянных резцов и первых моляров заканчивают свое формирование к:	А) 12 годам Б) 10 годам	№9, глава 10, стр.1-17

Задания открытого типа

Ситуационные задачи/кейсы

№	Содержание задания	Правильный ответ	Источник
6.	С жалобами на косметический дефект и изменение цвета коронок зубов обратились родители девочки 9 лет в терапевтическое отделение стоматологической поликлиники. Со слов родителей, изменение цвета передних нижних зубов выявлялось	А) Местная гипоплазия	№1, глава 5, стр.14-16

	<p>сразу после прорезывания. В анамнезе отмечают падение с качелей и ушиб подбородочной области и фронтального участка нижней челюсти в возрасте 2,5 - 3 лет. 11, 21 зубы ранее не лечены. При внутриротовом осмотре: - на вестибулярной поверхности в центральной области коронковой части 1.1, 2.1 зубов – пятна светло-желтого цвета, поверхность гладкая, блестящая. Зондирование поверхности пятен безболезненное. Реакция на холодную воду, вертикальная перкуссия безболезненны.</p> <p>Поставьте диагноз:</p> <p>А) Местная гипоплазия Б) Флюороз В) Начальный кариес</p>		
62	<p>Родители ребенка полутора лет обратились к стоматологу с жалобами на беспокойство ребёнка, плохой аппетит, повышенную температуру.</p> <p>На протяжении 3-х суток у малыша высокая температура - до 38°C, головная боль, кровоточивость из носа, рвота, обильная саливация. Ребенок отказывается от пищи, плохо спит, вял, пассивен. Высыпания во рту появились 3 дня назад. Мама обрабатывала полость рта отваром коры дуба.</p> <p>Объективно: на коже лица околоротовой области, на веках, мочке правого уха мелкие пузырьки с серозным содержимым. Губы красные, запекшиеся, в углах заеды, подчелюстные и шейные лимфоузлы увеличены до 1 см, отмечается болезненность их при пальпации. Слизистая оболочка полости рта гиперемирована, отечна, резко выражен гингивит, кровоточивость десен при прикосновении. На слизистой языка, губ, щек мягкого и твердого неба, миндалин, небных дужек множественные слившиеся очаги поражения в виде поверхностного некроза эпителия,</p>	<p>А) острый герпетический гингивостоматит</p>	<p>№3, стр.299-314</p>

	<p>покрытые желтоватым налётом. Слюна вязкая, неприятный запах изо рта.</p> <p>Поставьте диагноз:</p> <p>А) острый герпетический гингивостоматит Б) Медикаментозный стоматит В) Многоформная экссудативная эритема</p>		
63	<p>Больной 14 лет, обратился с жалобами боли в 16, возникающие во время приема жесткой и холодной пищи. Из анамнеза: 16 был лечен по поводу кариеса, 2 месяца назад пломба частично выпала, появились боли на температурные и механические раздражители.</p> <p>Объективно: На жевательной поверхности 16 глубокая кариозная полость, выполненная размягченным дентином и остатками пломбы из амальгамы, резкая боль при зондировании по дну кариозной полости, реакция на холодное кратковременная, перкуссия безболезненная, ЭОД 10 мкА.</p> <p>Выберите вариант предварительного диагноза.</p> <p>А) Средний кариес Б) Хронический пульпит В) Глубокий кариес Г) Острый пульпит</p>	В) Глубокий кариес	№1, глава 4, стр.25-40
64	<p>Больной Л., 6 лет, обратился с жалобами на припухлость правой щеки, повышение температуры тела до 37,5. Анамнез: ранее зуб не лечен.</p> <p>Объективно: региональные лимфатические узлы увеличенные, болезненные при пальпации, слизистая оболочка в области 75 зуба гиперемирована, отечная, отмечается сглаженность переходной складки. На жевательно-мезиальной поверхности 75 зуба кариозная полость средней глубины, заполненная размягченным пигментированным дентином, зондирование безболезненно, сравнительная перкуссия 75 зуба болезненная, подвижность 75 зуба - I</p>	Б) Острый инфекционный периодонтит.	№2, Глава 2, стр.18-24

	<p>степени.</p> <p>Поставьте предварительный диагноз</p> <p>А) Обострение хронического гранулематозного периодонтита</p> <p>Б) Острый инфекционный периодонтит</p> <p>В) Острый гнойный периостит</p>		
65	<p>Ребенок 14 лет обратился с жалобами на наличие свища в поднижнечелюстной области слева. Анамнез: в прошлом беспокоили ноющие боли в 36 зубе, за помощью не обращался.</p> <p>Объективно: конфигурация лица не изменена, кожные покровы чистые, поднижнечелюстные лимфатические узлы увеличены, болезненны при пальпации, слизистая оболочка в области 36 зуба бледно-розового цвета. На жевательно-дистальной поверхности 36 зуба глубокая кариозная полость, заполненная размягченным дентином, зондирование и реакция на температурные раздражители безболезненная, перкуссия безболезненная.</p> <p>ЭОД 150 мА. В поднижнечелюстной области отступя от края нижней челюсти 2 см. определяется свищевой ход.</p> <p>Поставьте предварительный диагноз.</p> <p>А) Хронический гранулирующий периодонтит</p> <p>Б) Хронический гранулематозный периодонтит</p> <p>В) Обострение хронического периодонтита</p>	А) Хронический гранулирующий периодонтит	№2, Глава 2, стр.18-24

Вопросы с развёрнутым ответом

№	Содержание задания	Правильный ответ	Источник
16.	Пульпит — это	воспаление пульпы, представляющее собой непосредственное и наиболее распространенное осложнение кариеса зуба.	№2, глава 2. Стр.12-18

17.	Стеклоиономерный цемент - это	стоматологический реставрационный материал, используемый в стоматологии в качестве пломбировочного материала	№9, глава 35, стр.2
18.	Прорезывание зуба - это	процесс его осевого (вертикального) перемещения из места закладки и развития внутри челюсти до появления коронки в полости рта.	№1, Глава 1, стр. 15
19.	Стоматологическое просвещение - это	один из основных компонентов любой программы профилактики, оно должно предшествовать и сопутствовать обучению гигиене полости рта.	№1, Глава 2, стр.1
20.	Основной задачей стоматологического просвещения является	разъяснение значения здоровья полости рта для физического и социального благополучия человека и роли здорового образа жизни, включающего гигиенический уход за полостью рта, здоровые привычки питания и отказ от вредных привычек, в профилактике стоматологических заболеваний.	№1, Глава 2, стр. 1

ОПК-7 Способен проводить мероприятия по формированию здорового образа жизни, санитарно-гигиеническому просвещению населения с целью профилактики стоматологических заболеваний

Результаты освоения ОП (компетенции)	Результаты обучения по дисциплине
	Знать

ОПК-7 Способен проводить мероприятия по формированию здорового образа жизни, санитарно-гигиеническому просвещению населения с целью профилактики стоматологических заболеваний	Санитарно-эпидемиологические требования, Требования охраны труда, пожарной безопасности, порядок действий при чрезвычайных ситуациях, Правила применения средств индивидуальной защиты
---	--

Задания закрытого типа

№	Содержание задания	Правильный ответ	Источник
Выберите один правильный ответ			
1.	Частой причиной пульпита во временных зубах является А) нелеченный кариес Б) механическая травма пульпы В) термическая травма пульпы Г) ретроградное инфицирование пульпы	А) нелеченный кариес	№2, глава 2, стр.12-18
2.	Хронические заболевания различных органов и систем в анамнезе характерны при: А) хроническом рецидивирующем афтозном стоматите (храс) Б) травматических эрозиях В) складчатом языке Г) афте беднара	А) хроническом рецидивирующем афтозном стоматите (храс)	№2, глава 2, стр.72-78
Выберите несколько правильных ответов			
1.	Назовите причины возникновения хронических кандидозов у детей: А) Имеющих вредные привычки Б) Практически здоровых дети В) Часто принимающих антибактериальные и цитостатические препараты Г) Получающих ортодонтическое лечение Д) Принимающих много углеводов	В) Часто принимающих антибактериальные и цитостатические препараты Д) Принимающих много углеводов	№2, глава 2, стр.68-73
2.	Перечислите особенности клинического течения острого пульпита молочных зубах. А) Боли по ходу тройничного нерва	В) Короткая стадия очагового пульпита Г) быстрое распространение в	№2, глава 2, стр.13-15

	Б) Вариабельность клинической картины с рассасыванием корня зуба В) Короткая стадия очагового пульпита Г) быстрое распространение в корневую часть пульпы	корневую часть пульпы	
Установите последовательность/Сопоставьте понятия			
1.	В возрасте до 2,5 лет кариозные полости локализуются У детей 4-5 лет кариозные дефекты чаще локализуются	А) в пришеечной области Б) в фиссурах моляров	№3, стр.203-206

Задания открытого типа

Ситуационные задачи/кейсы

№	Содержание задания	Правильный ответ	Источник
66	Родители с ребенком 7 лет обратились в клинику детской стоматологии. Жалобы на появление кариозной полости в зубе 7.5, боль при попадании холодной пищи в кариозную полость, проходящую через некоторое время после устранения раздражителя. Анамнез заболевания. Год назад этот зуб лечили по поводу кариеса, была наложена пломба. Кариозную полость заметили 2 дня назад, боли появились накануне, к стоматологу не обращались. Основным диагнозом зуба 7.5 является А) пульпит Б) кариес дентин В) Хронический апикальный периодонтит	А) пульпит	№2, глава 2, стр. 12-18
67	Родители с ребенком 11 лет обратились в клинику детской стоматологии. Жалобы На прорезывание зубов на верхней и нижней челюсти измененной формы и цвета. Анамнез заболевания Резцы, клыки и первые моляры прорезались с дефектами. Первые моляры быстро разрушились, были	Б) Системная гипоплазия эмали	№1, глава 5, стр.8-17

	<p>запломбированы.</p> <p>Анамнез жизни Рос и развивался по возрасту. Перенесённые заболевания: в возрасте 6 месяцев ребенку был поставлен диагноз – «острая почечная недостаточность», проводилось лечение в условиях стационара, в настоящее время находится на диспансерном учете у нефролога.</p> <p>Анамнез заболевания</p> <p>Резцы, клыки и первые моляры прорезались с дефектами. Первые моляры быстро разрушились, были запломбированы.</p> <p>При зондировании на вестибулярной поверхности верхних и нижних резцов и клыков отмечается дефекты в виде широкой борозды, дно дефектов плотное. На клыках в самых глубоких участках дефекта отмечается болезненность при зондировании.</p> <p>Основным диагнозом у данного пациента является</p> <p>А) Эндемический флюороз Б) Системная гипоплазия эмали В) Местная гипоплазия эмали Г) Несовершенный амелогенез</p>		
68	<p>Родители с ребенком 12 лет обратились в клинику детской стоматологии.</p> <p>Жалобы</p> <p>На прорезывание зубов на верхней и нижней челюсти измененной формы и цвета.</p> <p>Анамнез заболевания</p> <p>Резцы, клыки и первые моляры прорезались с дефектами. Первые моляры быстро разрушились, были запломбированы.</p> <p>Анамнез жизни Рос и развивался по возрасту. Перенесённые заболевания: в возрасте 6 месяцев ребенку был поставлен диагноз – «острая почечная недостаточность», проводилось лечение в условиях стационара, в настоящее время находится на диспансерном учете у нефролога.</p> <p>Анамнез заболевания</p> <p>Резцы, клыки и первые моляры</p>	Б) заболевание ребенка в первые годы жизни	№3, стр.170-198

	<p>прорезались с дефектами. Первые моляры быстро разрушились, были запломбированы.</p> <p>При зондировании на вестибулярной поверхности верхних и нижних резцов и клыков отмечается дефекты в виде широкой борозды, дно дефектов плотное. На клыках в самых глубоких участках дефекта отмечается болезненность при зондировании.</p> <p>К причине развития поражения зубов у данного пациента относят</p> <p>А) генетический фактор</p> <p>Б) заболевание ребенка в первые годы жизни</p> <p>В) болезни матери в I половине беременности</p>		
69	<p>В детскую стоматологическую поликлинику обратилась мама с ребенком 6 лет для профилактического осмотра.</p> <p>Объективно: бледнорозовая, умерено увлажнена, без видимых патологических изменений. На контактных поверхностях 84 и 85 зубов кариозные полости в пределах эмали и дентина, зондирование слабо болезненно по эмалеводентинному соединению, перкуссия безболезненна, реакция на холод слабо болезненна, быстро проходящая.</p> <p>Выберите вариант предварительного диагноза.</p> <p>А) Средний кариес</p> <p>Б) Глубокий кариес</p> <p>В) Острый пульпит</p>	А) Средний кариес	№2, глава 2, стр.4-8
70	<p>Родители привели на прием девочку 6 лет</p> <p>Жалобы</p> <p>На болезненность при попадании пищи в кариозную полость в зубе на нижней челюсти справа.</p> <p>Анамнез заболевания</p> <ul style="list-style-type: none"> • Ранее зуб 8.5 не лечен. • Кариозная полость обнаружена на профосмотре детском саду 2 месяца назад, рекомендовано лечение. <p>Анамнез жизни</p>	<p>А) Рентгенография зуба</p> <p>В) зондирование кариозной полости</p>	№9, глава 13,15

	<ul style="list-style-type: none"> • Девочка росла и развивалась по возрасту. • Сопутствующих хронических заболеваний не имеет. • В анамнезе после лечения зуба 7.4 год назад «реакция» на ультракаин (ребенок побледнел, отмечалась тахикардия). <p>В зубе 8.5 имеется полость, выполненная пигментированным размягченным дентином. Перкуссия зуба безболезненна. Слизистая оболочка в проекции 8.5 в цвете не изменена.</p> <p>К методам обследования необходимым для постановки диагноза относят:</p> <p>А) Рентгенография зуба Б) ТЭР-тест В) зондирование кариозной полости Г) ЭОД</p>		
--	--	--	--

Вопросы с развёрнутым ответом

№	Содержание задания	Правильный ответ	Источник
21.	Конечная цель стоматологического просвещения -	убеждения, навыки и привычки, выработанные у человека в результате приобретения им знаний.	№1, Глава 2, стр.1
22.	Индивидуальное стоматологическое просвещение	как правило, проводится на приеме у стоматолога в виде беседы с родителями и ребенком, демонстрации наглядных материалов (для детей в зависимости от возраста это могут быть тематические игрушки, мультфильмы, детские книжки и обучающие игры; для родителей - памятки, буклеты, брошюры	№1, Глава 2, стр.2
23.	Витальная ампутация-это	сохранение корневой части пульпы в жизнеспособном состоянии.	№1, глава 6, стр.13-16
24.	Примерами группового стоматологического просвещения	лекции и групповые беседы для родителей,	№1, Глава 2, стр.2

	могут быть ...	«уроки здоровья», организованные в детских дошкольных учреждениях и школах, обучение работающего в детских учреждениях медицинского персонала и педагогов.	
25.	Рекомендации по снижению кариесогенного потенциала питания у детей раннего возраста:	<ul style="list-style-type: none"> •поить ребенка обычной, а не подслащенной водой; •ограничить употребление ребенком сладкого сока или других сахаросодержащих напитков из бутылочки; •не давать ребенку засыпать с бутылочкой; •ограничить употребление кариесогенных продуктов, особенно между приемами пищи; • после употребления сладостей почистить ребенку зубы; • избегать употребления ребенком сладостей, длительно находящихся во рту (леденцы и др.). 	№1, Глава 2, стр.6-7

ОПК-7 Способен проводить мероприятия по формированию здорового образа жизни, санитарно-гигиеническому просвещению населения с целью профилактики стоматологических заболеваний

Результаты освоения ОП (компетенции)	Результаты обучения по дисциплине
	Уметь
ОПК-7 Способен проводить мероприятия по формированию здорового образа жизни, санитарно-гигиеническому просвещению населения с целью профилактики стоматологических заболеваний	Применять средства индивидуальной защиты

--	--

Задания закрытого типа

№	Содержание задания	Правильный ответ	Источник
Выберите один правильный ответ			
1.	<p>При ангулярном хейлите грибковой этиологии в углах рта образуются:</p> <p>А) эрозии с влажным белым налетом</p> <p>Б) «медовые» корки</p> <p>В) эрозии с гнойным отделяемым</p> <p>Г) лихенизация, трещины, мокнутие</p>	А) эрозии с влажным белым налетом	№2, глава 2, стр. 80
2.	<p>Афты беднара встречаются у детей:</p> <p>А) первых месяцев жизни</p> <p>Б) ясельного возраста</p> <p>В) дошкольного возраста</p> <p>Г) школьного возраста</p>	А) первых месяцев жизни	№3, стр.294-299
Выберите несколько правильных ответов			
1.	<p>У Ребенка на медиально-жевательной поверхности 8.5,7.5 зубов небольшие кариозные полости с неровными краями с размягченным светлым дентином. Зондирование болезненно по стенкам. Перкуссия безболезненна, слизистая оболочка десны вокруг зуба бледно-розового цвета. КПУ+кп=9. Определите диагноз и степень активности кариеса</p> <p>А)II степень активности</p> <p>Б)III степень активности</p> <p>В)декомпенсированная форма</p> <p>Г)субкомпенсированная форма</p> <p>Д)средний кариес</p> <p>Е)глубокий кариес</p>	<p>Б)III степень активности</p> <p>В)декомпенсированная форма</p> <p>Д)средний кариес</p>	№2, глава2, стр. 4-10
2.	Показанием к назначению системных	<p>А) очень высокий</p> <p>Б) высокий</p>	№1, глава 2, стр. 26

	методов фторидпрофилактики кариеса зубов является уровень интенсивности кариеса у 12 – летних детей (по индексу КПУ) А) очень высокий Б) высокий В) средний Г) низкий Д) очень низкий	В) средний	
Установите последовательность/Сопоставьте понятия			
1.	Корень в стадии несформированной верхушки на рентгенограмме проецируется: Корень в стадии незакрытой верхушки на рентгенограмме проецируется:	А) короче нормальной длины, корневой канал широкий, расширяющийся у верхушки корня Б) нормальной длины, с заостренной верхушкой, апикальное отверстие широкое	№9, глава 2, стр.1-17

Задания открытого типа

Ситуационные задачи/кейсы

№	Содержание задания	Правильный ответ	Источник
7	При осмотре полости рта ребёнка 7 лет, врач-стоматолог выявил пятна на жевательных буграх 16, 26, 36, 46 зубов. Эмаль зубов в области пятен гладкая, блестящая, цвет молочно – белый. Ребёнок жалоб не предъявляет Какие дополнительные методы обследования помогут поставить предварительный диагноз? А) Окрашивание поражённых участков метиленовым синим.	А) Окрашивание поражённых участков метиленовым синим.	№9, глава 13, стр.9

	Б) ЭОД В) Рентгенодиагностика		
72	<p>Мальчик 15 лет. На приеме у стоматолога с целью санации. Жалоб не предъявляет.</p> <p>Объективно: Конфигурация лица не изменена. Кожные покровы чистые, региональные лимфатические узлы не пальпируются, безболезненные, слизистая оболочка в области 22 зуба бледно-розового цвета. На медиально-оральной поверхности 22 зуба глубокая кариозная полость, заполненная некротическим дентином. Реакции на температурные раздражители нет. Зондирование полости зуба, перкуссия безболезненны. На внутриротовой рентгенограмме: очаг деструкции костной ткани округлой формы с четкими границами у верхушки корня 22 зуба диаметром 3 мм.</p> <p>Предполагаемый диагноз</p> <p>А) Обострение хронического периодонтита 22 зуба Б) Хронический гранулематозный периодонтит 22 зуба. В) Хронический фиброзный периодонтит</p>	Б) Хронический гранулематозный периодонтит 22 зуба.	№2, глава 2, стр.18-24
73	<p>Родители с ребенком 12 лет обратились в клинику детской стоматологии.</p> <p>Жалобы</p> <p>На прорезывание зубов на верхней и нижней челюсти измененной формы и цвета.</p> <p>Анамнез заболевания</p> <p>Резцы, клыки и первые моляры прорезались с дефектами. Первые моляры быстро разрушились, были запломбированы.</p> <p>Анамнез жизни Рос и развивался по возрасту. Перенесённые заболевания: в возрасте 6 месяцев ребенку был поставлен диагноз – «острая почечная недостаточность», проводилось лечение в условиях стационара, в настоящее время находится на диспансерном учете у</p>	А) Реставрации композитными материалами	№1, глава 4, стр.23-27

	<p>нефролога.</p> <p>Анамнез заболевания Резцы, клыки и первые моляры прорезались с дефектами. Первые моляры быстро разрушились, были запломбированы.</p> <p>При зондировании на вестибулярной поверхности верхних и нижних резцов и клыков отмечается дефекты в виде широкой борозды, дно дефектов плотное. На клыках в самых глубоких участках дефекта отмечается болезненность при зондировании.</p> <p>Метод лечения зубов у данного пациента заключается в:</p> <p>А) Реставрации композитными материалами Б) Удалении В) Проведении микрообработки Г) аппликациях диамин-фторида серебра</p>		
74	<p>Родители привели на прием девочку 7 лет</p> <p>Жалобы На болезненность при попадании пищи в кариозную полость в зубе на нижней челюсти справа.</p> <p>Анамнез заболевания</p> <ul style="list-style-type: none"> • Ранее зуб 7.5 не лечен. • Кариозная полость обнаружена на профосмотре детском саду 2 месяца назад, рекомендовано лечение. <p>Анамнез жизни</p> <ul style="list-style-type: none"> • Девочка росла и развивалась по возрасту. • Сопутствующих хронических заболеваний не имеет. <p>В зубе 7.5 имеется полость, выполненная пигментированным размягченным дентином. Перкуссия зуба безболезненна. Слизистая оболочка в проекции 7.5 в цвете не изменена.</p> <p>Предполагаемым основным диагнозом для зуба 7.5 является</p> <p>А) острый пульпит Б) Хронический пульпит В) Средний кариес</p>	Б) Хронический пульпит	№2, глава 2, стр. 12-18
75	<p>В амбулаторной карте ребёнка 9 лет, врач-стоматолог отметил данные</p>	В) Системная гипоплазия эмали,	№2, глава 2, стр. 32-34

	<p>объективного осмотра: жевательные бугры 16, 15, 25, 26, 36, 46 зубов имеют шиповидную форму, травмируют слизистую оболочку языка и щёк. Эмаль на указанных зубах истончена, имеются сколы. По режущему краю всех зубов имеются борозды, идущие горизонтально параллельно режущему краю. Дно и стенки борозд гладкие, плотные, на дне глубоких борозд виден мягкий зубной налёт.</p> <p>Выберите вариант предварительного диагноза.</p> <p>А) Флюороз, штриховая форма Б) Местная гипоплазия эмали В) Системная гипоплазия эмали, бороздчатая форма</p>	бороздчатая форма	
--	--	-------------------	--

Вопросы с развёрнутым ответом

№	Содержание задания	Правильный ответ	Источник
26.	Хроническая рецидивирующая трещина губ – это	хроническое заболевание красной каймы губ, слизистой оболочки губ и углов рта, сопровождающееся линейным нарушением целостности тканей, характеризующееся длительным рецидивирующим течением.	№3, стр.331-337
27.	Детям дошкольного возраста для удаления зубного налета рекомендуется использовать:	<ul style="list-style-type: none"> •детские зубные щетки с очень мягкой щетиной; •детские противокариозные зубные пасты, содержащие соединения кальция и фториды (500 ppm F⁻)¹. 	№1 Глава 2, стр.9-10
28.	Детям от 6 до 12 лет для ухода за полостью рта рекомендуется использовать	<ul style="list-style-type: none"> •детскую зубную щетку с мягкой щетиной; •детские зубные пасты, содержащие соединения кальция и фториды (1000-1450 ppm F⁻); • фторидсодержащие 	№1, Глава 2, стр.10

		ополаскиватели (225 ppm F ⁻); • зубные нити (самостоятельно - с возраста 9-10 лет).	
29.	Витальная экстирпация-это	под витальной экстирпацией понимают процедуру удаления жизнеспособной пульпы под местным обезболиванием.	№1, глава 6, стр.21-23
30.	Детям старше 12 лет рекомендуется применять следующие средства гигиены полости рта:	• зубную щетку средней жесткости; • зубные пасты с противокариозными [фториды (1450 ppm F ⁻), соединения кальция] и противовоспалительным и (экстракты лекарственных растений) компонентами; •ополаскиватели, содержащие фториды (225 ppm F ⁻), экстракты лекарственных растений; •зубные нити.	№1, Глава 2, стр.10

ОПК-7 Способен проводить мероприятия по формированию здорового образа жизни, санитарно-гигиеническому просвещению населения с целью профилактики стоматологических заболеваний

Результаты освоения ОП (компетенции)	Результаты обучения по дисциплине
	Владеть
ОПК-7 Способен проводить мероприятия по формированию здорового образа жизни, санитарно-гигиеническому просвещению населения с целью профилактики стоматологических заболеваний	Оказывать медицинскую помощь в экстренной и неотложной формах, Проведение мероприятий по снижению заболеваемости, включая инфекционные заболевания, инвалидизации, смертности, летальности

Задания закрытого типа

№	Содержание задания	Правильный ответ	Источник
Выберите один правильный ответ			
1.	<p>Для первого года жизни ребенка наиболее типично заболевание:</p> <p>А) молочница</p> <p>Б) хронический гингивит</p> <p>В) хейлит</p> <p>Г) медикаментозный стоматит</p>	А) молочница	№2, глава 2, стр.68-73
2.	<p>Для постановки диагноза «несовершенный дентиногенез» достаточно наличия:</p> <p>А) изменений на рентгенограмме</p> <p>Б) вертикальных борозд от режущего края до шеек зубов</p> <p>В) стираемости эмали и обнажения дентина водянистого цвета</p> <p>Г) меловидных пятен в пришеечной области</p>	А) изменений на рентгенограмме	№1, глава 5, стр.27-28
Выберите несколько правильных ответов			
1.	<p>Для острого диффузного пульпита у детей характерны</p> <p>А) ночные</p> <p>Б) приступообразные, с короткими светлыми промежутками,</p> <p>В) приступообразные, с короткими болевыми приступами</p> <p>Г) локальные боли</p> <p>Д) боли и кровоточивость при попадании пищи в кариозную полость</p> <p>Е) иррадирующие боли</p>	<p>А) ночные</p> <p>Б) приступообразные, с короткими светлыми промежутками</p> <p>Е) иррадирующие боли</p>	№2, глава 2, стр.12-18
2.	<p>Укажите клинические проявления вторичного кариеса после лечения зубов у детей</p> <p>А) остатки размягченного дентина в полости</p> <p>Б) нависающие края эмали</p> <p>В) изменение цвета пломбы</p> <p>Г) дефект пломбы</p>	<p>А) остатки размягченного дентина в полости</p> <p>Б) нависающие края эмали</p>	№3, стр.198-213

	Установите последовательность/Сопоставьте понятия		
1.	<p>Что предусматривает метод витальной пульпотомии</p> <p>Что предусматривает метод витальной пульпэктомии</p>	<p>Б) Удаление коронковой и устьевой пульпы под анестезией</p> <p>А) Удаление корневой пульпы под анестезией</p>	№1, глава 6, стр. 17-23

Задания открытого типа

Ситуационные задачи/кейсы

№	Содержание задания	Правильный ответ	Источник
76	<p>Родители привели на прием девочку 7 лет</p> <p>Жалобы На болезненность при попадании пищи в кариозную полость в зубе на нижней челюсти справа.</p> <p>Анамнез заболевания</p> <ul style="list-style-type: none"> • Ранее зуб 6.5 не лечен. • Кариозная полость обнаружена на профосмотре детском саду 2 месяца назад, рекомендовано лечение. <p>Анамнез жизни</p> <ul style="list-style-type: none"> • Девочка росла и развивалась по возрасту. • Сопутствующих хронических заболеваний не имеет. <p>В зубе 6.5 имеется полость, выполненная пигментированным размягченным дентином. Перкуссия зуба безболезненна. Слизистая оболочка в проекции 6.5 в цвете не изменена.</p> <p>Адекватной тактикой лечения зуба 6.5 является</p> <p>А) только иссечение пораженных тканей с пломбированием полости Б) прямое покрытие пульпы В) удаление зуба Г) витальная пульпотомия/пульпэктомия</p>	Г) витальная пульпотомия/пульпэктомия	№1, глава 6, стр.13-18
77	<p>Родители ребёнка 9 лет обратились к стоматологу с жалобами на</p>	В) Местная гипоплазия, зуб	№1, глава 5, стр.14-16

	<p>необычную форму и величину прорезавшегося верхнего центрального зуба.</p> <p>При осмотре полости рта: верхний правый центральный резец шилообразной формы, на коронке частично отсутствует эмаль, при зондировании в пришеечной области выявляется мягкий зубной налёт.</p> <p>Поставьте диагноз</p> <p>А) Системная гипоплазия, зуб Гетчинсона</p> <p>Б) Системная гипоплазия, зуб Фурнье</p> <p>В) Местная гипоплазия, зуб Турнера</p>	Турнера	
78	<p>Девочка, 11 лет, обратилась с жалобами на припухлость левой щеки, постоянную, ноющую боль в области нижнего левого жевательного зуба. Анамнез: ранее зуб был лечен по поводу осложненного кариеса ампутационным методом с применением резорцин-формалиновой пасты.</p> <p>Объективно: Конфигурация лица изменена за счет отека мягких тканей левой щечной области, кожные покровы чистые, региональные лимфатические узлы увеличенные, болезненные при пальпации, слизистая оболочка в области 36 зуба гиперемирована, отечная, отмечается сглаженность переходной складки. Коронка 36 серо-розового цвета, дистальная стенка разрушена, на окклюзионной поверхности большая пломба из композита химического отверждения, перкуссия болезненная, подвижность 1 степени.</p> <p>Предположительный диагноз.</p> <p>А) Обострение хронического периодонтита</p> <p>Б) Хронический фиброзный периодонтит</p> <p>В) Острый инфекционный периодонтит</p>	А) Обострение хронического периодонтита	№3, стр. 261-279
79	<p>Ребенок 13 лет. На приеме у стоматолога с целью санации. Из</p>	А) Хронический фиброзный	№3, стр. 261-279

	<p>анамнеза: в прошлом беспокоили ноющие боли в области 16 зуба, самостоятельно проходящие, за помощью не обращался.</p> <p>Объективно: Конфигурация лица не изменена, кожные покровы чистые, региональные лимфатические узлы не пальпируются, безболезненные, слизистая оболочка в области 16 зуба бледно-розового цвета, на жевательной поверхности 16 зуба обнаружена глубокая кариозная полость, сообщающаяся с полостью зуба. Зондирование, реакция на температурные раздражители, перкуссия безболезненны.</p> <p>Выскажите предположения о диагнозе.</p> <p>А) Хронический фиброзный периодонтит Б) Обострение хронического фиброзного периодонтита В) Острый инфекционный периодонтит</p>	периодонтит	
80	<p>На прием в детскую стоматологическую поликлинику обратилась мама с 3-летней Машей с жалобами на отечность губ и кожи околоротовой области. Анамнез: страдает пищевой аллергией, отечность периодически появляется и проходит. Болеет с полутора лет.</p> <p>Объективно: Кожа лица бледная, сухая. Красная кайма и кожа губ испещрена поперечными складками и трещинами, покрыта сухими чешуйками. Общее состояние удовлетворительное.</p> <p>Поставьте предварительный диагноз.</p> <p>А) Экзематозный (атопический) хейлит. Б) Медикаментозная аллергия, В) метеорологический хейлит</p>	А) Экзематозный (атопический) хейлит.	№3, стр.331-337

Вопросы с развёрнутым ответом

№	Содержание задания	Правильный ответ	Источник
31.	Девитальная экстирпация-это	полное удаление пульпы	№1, главаб,

		из полости зуба после её умерщвления.	стр.17-23
32.	Срединный ромбовидный глоссит (центральная папиллярная атрофия),	Заболевание языка, которое встречается у 0,2-3% детей и является чаще всего клиническим проявлением локализованной хронической грибковой инфекции.	№2. 89, глава 2, стр
33.	Хейлит метеорологический — это	воспалительное заболевание губ, обусловленное действием метеорологических факторов (пониженная или повышенная влажность, запыленность воздуха, ветер, низкая или высокая температура).	№3 стр.331-337
34.	Цели контролируемой чистки зубов:	<ul style="list-style-type: none"> •оценка эффективности удаления зубного налета; •коррекция навыков ухода за полостью рта. 	№1, Глава 2, стр.13
35.	Диспансерные группы детей	<p>-I группа - здоровые дети;</p> <p style="padding-left: 40px;">-II группа - дети с факторами риска развития стоматологических заболеваний (см. табл. 2-1);</p> <p style="padding-left: 40px;">-III группа - дети, имеющие различные стоматологические заболевания (врожденные и приобретенные ЗЧА и деформации, пороки развития твердых тканей зубов, кариес зубов и др.).</p>	№9, глава 2, стр. 6

ПК-1 Готовность к определению тактики ведения, ведению и лечению пациентов, нуждающихся стоматологической помощи

Результаты освоения ОП (компетенции)	Результаты обучения по дисциплине
	Знать

ПК-1 Готовность к определению тактики ведения, ведению и лечению пациентов, нуждающихся стоматологической помощи	Возрастные особенности строения ЧЛО пациентов стоматологического профиля, Виды и показания к лечению стоматологических заболеваний.
---	---

Задания закрытого типа

№	Содержание задания	Правильный ответ	Источник
Выберите один правильный ответ			
1.	Болезненность при препарировании среднего кариеса выражена: А) по стенкам кариозной полости Б) на дне кариозной полости в одной точке В) по стенкам кариозной полости и всему дну Г) не выражена	А) по стенкам кариозной полости	№2, глава 2, стр. 4-8
2.	Хронический гипертрофический пульпит является следствием пульпита: А) хронического фиброзного Б) острого очагового В) острого диффузного Г) хронического гангренозного	А) хронического фиброзного	№2, Глава 2, стр. 14-18
Выберите несколько правильных ответов			
1.	Наличие зубного камня можно определить с помощью индексов А) ОНІ- Б) СРІТN В) СРІ Г) КПУ Д) АРІ	А) ОНІ- Б) СРІТN В) СРІ	№9, глава 14
2.	Ребенку 6 месяцев. Какими зубными щетками можно проводить чистку зубов? А) очень мягкой Б) мягкой В) средней жесткости	А) очень мягкой Б) мягкой	№2, глава 2, стр. 8-11

Установите последовательность/Сопоставьте понятия			
1.	<p>Установите правильную последовательность лечения кариеса дентина (среднего кариеса) временных зубов</p> <p>1 антисептическая обработка</p> <p>2 препарирование кариозной полости</p> <p>3 местное обезболивание</p> <p>4 пломбирование</p> <p>5 нанесение кондиционера</p> <p>6 нанесение лака</p> <p>7 полирование пломбы</p>	<p>1 местное обезболивание</p> <p>2 препарирование кариозной полости</p> <p>3 антисептическая обработка</p> <p>4 нанесение кондиционера</p> <p>5 пломбирование</p> <p>6 полирование пломбы</p> <p>7 нанесение лака</p>	№1, глава 4, стр. 23-25

Задания открытого типа

Ситуационные задачи/кейсы

№	Содержание задания	Правильный ответ	Источник
8.	<p>При плановой санации полости рта врач-стоматолог обнаружил у 6-летнего Кости эрозии в области углов рта, покрытые корочкой желтого цвета, на красной кайме губ - поперечные и центральная трещины. В основании трещин имеется выраженный инфильтрат. Губы сухие, шелушатся. Дыхание ротовое. Анамнез: Болеет простудными заболеваниями часто, губы воспаляются, чаще всего, в осенне-зимний период.</p> <p>Поставьте предварительный диагноз.</p> <p>А) Экзематозный хейлит</p> <p>Б) эксфолиативный хейлит</p> <p>В) медикаментозная аллергия.</p> <p>Г) Метеорологический хейлит</p>	Г) Метеорологический хейлит	№3, стр.331-337
82	<p>В поликлинику обратилась мама с 8-ми месячным сыном.</p> <p>Жалобы</p> <p>на</p> <ul style="list-style-type: none"> • укорочение зуба 6.1 после падения. 	А) динамическом наблюдении	№2, глава 2, стр.25-32

	<p>Анамнез заболевания</p> <ul style="list-style-type: none"> • Травма произошла вчера, ребенок упал, ударился лицом о край кровати. После падения ребёнок сознание не терял. • После травмы обнаружили укорочение зуба 6.1. <p>Анамнез жизни</p> <ul style="list-style-type: none"> • Рост и развивался соответственно возрасту. • Перенесённые заболевания: ОРВИ. • Аллергологический анамнез не отягощён. <p>Объективный статус</p> <p>Внешний осмотр: Конфигурация лица не изменена, открывание рта свободное, регионарные лимфоузлы не увеличены, безболезненны. На рентгенограмме отмечается смещение 6.1 зуба в сторону лунки, внедрение относительно окклюзионной плоскости, корень зуба не сформирован, перелома корня нет.</p> <p>Тактика лечения данного пациента заключается в</p> <p>А) динамическом наблюдении Б) репозиции и шинировании В) имплантации зуба Г) ортодонтическом выдвигании</p>		
83	<p>Ребёнок 12 лет обратился с жалобами на необычные размеры 43, 42, 41 зубов, желтоватую окраску этих зубов, чувствительность при воздействии температурных раздражителей. В прошлом отмечает травму челюстей во фронтальном отделе. При осмотре врач отметил патологическую стираемость эмали 43, 42, 41 зубов, шероховатость эмали 43, 42, 41 зубов, тремы между зубами, меньший размер коронок указанных зубов по сравнению с одноимёнными зубами слева.</p> <p>Выберите вариант предварительного диагноза.</p> <p>А) Системная гипоплазия Б) Очаговая гипоплазия В) Тетрациклиновые зубы</p>	Б) Очаговая гипоплазия	№3, стр. 170-198

	Г) наследственный несовершенный амелогенез,		
84	<p>В клинику обратились родители с ребенком 4 лет.</p> <p>Жалобы</p> <p>на</p> <ul style="list-style-type: none"> • боли в области поднижнечелюстной слюнной железы после еды. <p>Анамнез заболевания</p> <p>Обратили внимание на возникновение боли месяц назад. Травмы и какие-либо вмешательства в данной области отрицают. Обратились в поликлинику МГМСУ.</p> <p>Анамнез жизни</p> <ul style="list-style-type: none"> • Ребенок от 1 беременности, протекавшей без особенностей, 1 родов. Наследственность не отягощена. • Сопутствующие заболевания: ОРВИ, бронхит. <p>Предварительным клинический диагноз является</p> <p>А) фиброма подъязычной области Б) инородное тело дна полости рта В) калькулезный сиалоаденит правой поднижнечелюстной слюнной железы Г) ретенционная киста слюнной железы</p>	В) калькулезный сиалоаденит правой поднижнечелюстной слюнной железы	№4, Глава 5, стр.1-18
85	<p>Родители девочки 6 лет привели ребенка на прием.</p> <p>Жалобы</p> <p>На периодические боли при накусывании на зубы на нижней челюсти справа.</p> <p>Анамнез заболевания</p> <ul style="list-style-type: none"> • В анамнезе попытка лечения зуба 8.4 по поводу осложненного кариеса. • При препарировании кариозной полости после удаления всех кариозно измененных тканей было обнаружено сообщение с кариозной полостью, выполнена пульпотомия, после спонтанной остановки кровотечения за 7 минут на культы коревой пульпы 	Г) рентгенография зуба	№9, Глава 15, стр.8-46

	<p>наложен цинк-оксид эвгенольный цемент.</p> <ul style="list-style-type: none"> • Во время лечения девочка была очень беспокойна, поэтому принято решение закрыть полость временной пломбой. • На очередной прием не явились, обратились через 4 мес с указанными жалобами. <p>Анамнез жизни Девочка перенесла санацию рта в условиях общего обезболивания в возрасте 2 лет, однако осмотры после лечения носили нерегулярный характер (в среднем раз в год). При внешнем осмотре без особенностей. Прикус временный, соотношение челюстей ортогнатическое. Слизистая бледно-розового цвета, умеренно увлажнена. Зубы 3.6, 4.6 – в стадии прорезывания. Зуб 8.4 под пломбой с нарушением краевого прилегания, с медиальной стороны имеется зазор, выполненный твердыми тканями, окрашенными. В 8.5 имеется полость, выполненная пигментированным размягченным дентином. На слизистой десен в проекции 8.4, 8.5 имеется свищевой ход со скудным серозным отделяемым.</p> <p>Выберите метод обследования, который является решающим для постановки диагноза</p> <p>А) Конусно-лучевая компьютерная томография</p> <p>Б) витальное окрашивание твердых тканей зубов</p> <p>В) зондирование</p> <p>Г) рентгенография зуба</p> <p>Д) перкуссия</p>		
--	---	--	--

Вопросы с развёрнутым ответом

№	Содержание задания	Правильный ответ	Источник
36.	Мелкое преддверие рта - это	аномалия развития слизистой оболочки свода преддверия, характеризующаяся уменьшением высоты прикрепленной десны	№4, Глава 6, стр.7
37.	Показания к методу девитальной ампутации	<ul style="list-style-type: none"> - Острый частичный серозный пульпит - Острый общий серозный пульпит - Хронический фиброзный пульпит - Хронический гипертрофический пульпит - Обострение хронического пульпита без явлений острого периодонтита. 	№1, Глава 6, стр.17-18
38.	3 типа кариеса молочных зубов:	<p>I тип – проявляется единичными очагами на верхнечелюстных резцах или на временных молярах.</p> <p>II тип – диагностируется при одновременном повреждении небной и вестибулярной поверхности верхнечелюстных зубов.</p> <p>III тип – определяется при множественном кариесе на большинстве зубов ротовой полости, в том числе на нижнечелюстных резцах.</p>	№3, стр.203-206
39.	Клинически в полости рта кариесогенная ситуация проявляется следующими признаками:	<ul style="list-style-type: none"> • большое количество зубов с начальными формами кариеса; • быстрое течение кариозного процесса; • вовлечение в кариозный процесс большого количества зубов; • раннее вовлечение в процесс пульпы зуба (развитие 	№1, Глава 4, стр.5

		пульпита); •неудовлетворительная гигиена полости рта.	
40.	Топографическая классификация кариеса по Блэку	класс - кариозные полости в области естественных фиссур моляров и премоляров, в слепых ямках моляров и резцов. II класс - кариозные полости на апроксимальных поверхностях моляров и премоляров. III класс - полости на апроксимальных поверхностях резцов и клыков без нарушения целостности режущего края. IV класс - полости на апроксимальных поверхностях резцов и клыков с нарушением целостности режущего края. V класс - полости в пришеечной области всех групп зубов. К авторской топографической классификации Блэка добавляют VI класс - изолированное поражение режущих краев, бугров.	№1, Глава 4, стр.6

ПК-1 Готовность к определению тактики ведения, ведению и лечению пациентов, нуждающихся стоматологической помощи

Результаты освоения ОП (компетенции)	Результаты обучения по дисциплине
	Уметь
ПК-1 Готовность к определению тактики ведения, ведению и лечению пациентов, нуждающихся стоматологической помощи	Мотивировать к санации полости рта Планировать лечение пациентов с заболеваниями полости рта.

Задания закрытого типа

№	Содержание задания	Правильный ответ	Источник
Выберите один правильный ответ			
1.	<p>Частой причиной пульпита во временных зубах является:</p> <p>А) нелеченный кариес</p> <p>Б) механическая травма пульпы</p> <p>В) термическая травма пульпы</p> <p>Г) ретроградное инфицирование пульпы</p>	А) нелеченный кариес	№3, стр.241-261
2.	<p>Формы пульпита, при которых возможна болезненная перкуссия, припухлость и болезненность регионарных лимфоузлов, гиперемия и отек по переходной складке:</p> <p>А) хронический в стадии обострения</p> <p>Б) фиброзный</p> <p>В) гипертрофический</p> <p>Г) острый очаговый</p>	А) хронический в стадии обострения	№3, стр.241-261
Выберите несколько правильных ответов			
1.	<p>При глубоком кариесе у детей в сочетании с гиперемией пульпы необходимо:</p> <p>А) экстирпировать пульпу</p> <p>Б) удалить, по возможности весь пораженный дентин, избегая обнажения пульпы</p> <p>В) наложить пасту с противовоспалительными свойствами</p> <p>Г) оставить полость открытой для оттока экссудата</p>	<p>Б) удалить, по возможности весь пораженный дентин, избегая обнажения пульпы</p> <p>В) наложить пасту с противовоспалительными свойствами</p>	№1, глава 4. стр.39-42
2.	<p>Профессиональная гигиена полости рта включает</p> <p>А) контролируемую чистку зубов</p> <p>Б) удаление над – и поддесневых зубных отложений</p> <p>В) полировку поверхностей зубов (в</p>	<p>А) контролируемую чистку зубов</p> <p>Б) удаление над – и поддесневых зубных отложений</p> <p>В) полировку</p>	№1, глава 2, стр.13-20

	том числе, корней) Г) герметизацию фиссур Д) пломбирование кариозных полостей	поверхностей зубов (в том числе, корней)	
Установите последовательность/Сопоставьте понятия			
1.	Укажите последовательность этапов лечения кариеса дентина (среднего кариеса) постоянных зубов с несформированными корнями 1) полирование пломбы 2) антисептическая обработка кариозной полости 3) препарирование кариозной полости 4) нанесение бондинговой системы 5) высушивание кариозной полости 6) внесение пломбировочного материала 7) местное обезболивание	1) местное обезболивание 2) препарирование кариозной полости 3) антисептическая обработка кариозной полости 4) высушивание кариозной полости 5) нанесение бондинговой системы 6) внесение пломбировочного материала 7) полирование пломбы	№1, глава 4, стр.23-25

Задания открытого типа

Ситуационные задачи/кейсы

№	Содержание задания	Правильный ответ	Источник
86	Мама у 8-летнего Жени заметила на языке участок ярко-розового цвета. Жалоб на болезненность языка нет. Анамнез: в раннем детстве несколько раз лежал в стационаре по поводу воспалительных заболеваний. Объективно: по средней линии спинки языка в заднем отделе имеется участок ромбовидной формы, лишенный нитевидных сосочков, ярко-розового цвета. Пальпация языка безболезненная. Общее состояние удовлетворительное. Поставьте предварительный диагноз. А) Ромбовидный глоссит Б) Десквамативный глоссит В) Черный «волосатый» (ворсинчатый) язык	А) Ромбовидный глоссит	№2, глава 2, стр.89
87	Родители девочки 7 лет привели ребенка на прием. Жалобы	А) Хронический периодонтит	№2, глава 2, стр.18-24

На периодические боли при накусывании на зубы на нижней челюсти справа.

Анамнез заболевания

- В анамнезе попытка лечения зуба 8.4 по поводу осложненного кариеса.
- При препарировании кариозной полости после удаления всех кариозно измененных тканей было обнаружено сообщение с кариозной полостью, выполнена пульпотомия, после спонтанной остановки кровотечения за 7 минут на культи коревой пульпы наложен цинк-оксид эвгенольный цемент.
- Во время лечения девочка была очень беспокойна, поэтому принято решение закрыть полость временной пломбой.
- На очередной прием не явились, обратились через 4 мес с указанными жалобами.

Анамнез жизни

Девочка перенесла санацию рта в условиях общего обезболивания в возрасте 2 лет, однако осмотры после лечения носили нерегулярный характер (в среднем раз в год).

При внешнем осмотре без особенностей. Прикус временный, соотношение челюстей ортогнатическое. Слизистая бледно-розового цвета, умеренно увлажнена. Зубы 3.6, 4.6 – в стадии прорезывания. Зуб 8.4 под пломбой с нарушением краевого прилегания, с медиальной стороны имеется зазор, выполненный твердыми тканями, окрашенными. В 8.5 имеется полость, выполненная пигментированным размягченным дентином. На слизистой десен в проекции 8.4, 8.5 имеется свищевой ход со скудным серозным отделяемым.

Предполагаемый основной диагноз для зуба 8.4

	<p>А) Хронический периодонтит</p> <p>Б) Хронический пульпит</p> <p>В) Кариес дентина</p> <p>Г) Острый периодонтит</p>		
88	<p>Родители мальчика 3 лет 7 мес обратились для санации рта в условиях общего обезболивания.</p> <p>Жалобы На разрушение зубов, боли при попадании пищи в кариозные полости, боли во время еды.</p> <p>Анамнез заболевания</p> <ul style="list-style-type: none"> Разрушение зубов родители заметили 2 года назад, предпринимались неоднократные попытки лечения, но ни одна из них не была завершена из-за сопротивления ребенка. 1,5 месяца назад случился однократный приступ ночной зубной боли, после чего родители стали искать возможность санации в условиях общего обезболивания. <p>Анамнез жизни</p> <ul style="list-style-type: none"> Мальчик от 1-й беременности, срочных родов кесаревым сечением. На грудном вскармливании до 9 мес, после чего в течение 1,5 лет практиковали ночные кормления из бутылочки (каша, сок). Последние полгода ребенок отказывается от чистки зубов. <p>Объективный статус Кожа лица с явлениями атопического дерматита. При внешнем осмотре отмечаются множественные полости в зубах 5.5, 5.4, 5.3, 5.2., 5.1, 6.1, 6.2, 6.2, 6.4, 6.4, 7.4, 7.5, 8.4, 8.5. В зубах 7.4, 7.5 имеются обширные полости, выполненные пигментированным размягченным дентином. Зондирование полостей болезненно по дну, перкуссия зубов сомнительна (при зондировании зубов мальчик начал плакать и успокоить его не удалось). На слизистой десны в проекции 7.5 имеется свищевой ход со скудным серозным отделяемым.</p>	А)Хронический пульпит	№2, Глава 2, стр.12-18

	<p>Предполагаемым основным диагнозом в зубе 7.4 является</p> <p>А) Хронический пульпит</p> <p>Б) Острый периодонтит</p> <p>В) Кариес дентина</p> <p>Г) Хронический периодонтит</p>		
89	<p>При осмотре ребёнка 7 лет врач-стоматолог отметил конусообразный вид первых постоянных моляров – размер коронок больше у шейки зуба, чем у жевательной поверхности. Бугры моляров недоразвиты.</p> <p>Выберите вариант предварительного диагноза.</p> <p>А) зубы Пфлюгера.</p> <p>Б) Зубы Фурнье</p> <p>В) Зубы Гетчинсона</p>	А) зубы Пфлюгера.	№1, глава 5, стр.8-17
90	<p>В клинику обратились родители с ребенком 10 лет.</p> <p>Жалобы</p> <p>На боли в языке при приеме пищи и разговоре.</p> <p>Анамнез заболевания</p> <ul style="list-style-type: none"> • При падении ребенок прикусил кончик языка неделю назад. • В поликлинику не обращались, проводили аппликации спиртовой настойкой лекарственных трав. Улучшения не наблюдалось. <p>Анамнез жизни</p> <ul style="list-style-type: none"> • Рос и развивался соответственно возрасту. • Перенесённые и сопутствующие заболевания: ОРВИ. • Аллергологический анамнез не отягощён. <p>Объективный статус</p> <p>Внешний осмотр: конфигурация лица не изменена, открывание рта свободное, регионарные лимфоузлы увеличены, безболезненны.</p> <p>Состояние слизистой оболочки рта, дёсен, альвеолярных отростков и нёба: слизистая оболочка бледно-розового цвета, нормально увлажнена.</p>	Б) Травматическое изъязвление	№3, стр.294-299

	Основным диагнозом является		
	А) Пиодермия		
	Б) Травматическое изъязвление		
	В) Рецидивирующие афты полости рта		
	Г) Эпулис		

Вопросы с развёрнутым ответом

№	Содержание задания	Правильный ответ	Источник
41.	Язвенно-некротический стоматит Венсана– это	воспалительно-деструктивное поражение слизистой оболочки полости рта, возникающие вследствие сенсibilизации организма фузоспириллярной ассоциацией.	№1, глава 9, стр.13-14
42.	Классификация кариеса по локализации кариозной полости	1. Фиссурный. 2. Апроксимальный. 3. Пришеечный.	№1, Глава 4, стр.6
43.	Техника выполнения биологического метода лечения пульпита у детей	Первое посещение. 1. Обезболивание. 2.Изоляция операционного поля 3.Препарирование кариозной полости. 4. Многократная антисептическая обработка кариозной полости. 5. Высушивание кариозной полости стерильными ватными шариками. 6. Наложение в кариозную полость ватного шарика с раствором антибиотика низкой концентрации,препарата нитрофуранового ряда	№1, Глава 6, стр.12-13

		<p>7. Постановка временной пломбы.</p> <p>Второе посещение.</p> <ol style="list-style-type: none"> 1. Изоляция зуба. 2. Удаление временной пломбы. 3. Антисептическая обработка кариозной полости 4. Покрытие экспозированного дентина на дне кариозной полости одонтотропной пастой на основе цинкоксидэвгенола (густозамешанной) или гидроксида кальция. 5. Постановка временной пломбы. <p>Третье посещение.</p> <ol style="list-style-type: none"> 1. Изоляция зуба. 2. Удаление временной пломбы. 3. Наложение изолирующей прокладки на сохраненную лечебную прокладку. 4. Финальная реставрация зуба. 	
44.	Вторичный кариес -	возникновение кариозного процесса на неповрежденной эмали, ранее не подвергавшейся лечению (другие поверхности зуба).	№1, Глава 4, стр.6
45.	Рецидивирующий кариес -.	кариозный процесс, возникающий там, где он отмечался раньше и подвергался лечению, т.е. под пломбой или на границе зуб-пломба	№1, Глава 4, стр.6

ПК-1 Готовность к определению тактики ведения, ведению и лечению пациентов, нуждающихся стоматологической помощи

Результаты освоения ОП (компетенции)	Результаты обучения по дисциплине
--------------------------------------	-----------------------------------

	Владеть
ПК-1 Готовность к определению тактики ведения, ведению и лечению пациентов, нуждающихся стоматологической помощи	Владеть методами и принципами ведения консервативного лечения основных стоматологических заболеваний. Оценить необходимость участия врачей смежных специальностей в комплексном лечении пациентов со стоматологической патологией.

Задания закрытого типа

№	Содержание задания	Правильный ответ	Источник
Выберите один правильный ответ			
1.	При кандидозе на слизистой оболочке рта выявляют: А) белый творожистый налет Б) фибринозный налет В) папулы Г) «пятна» филатова – коплика	А) белый творожистый налет	№2, глава 2, стр.68-73
2.	Для хронического рецидивирующего афтозного стоматита (храс) характерны: А) единичные эрозии округлой или овальной формы, покрытые фибринозным налетом Б) множественные пузырьковые высыпания, в том числе на красной кайме губ В) пузыри на разных участках слизистой оболочки рта Г) разлитая эритема, уртикарная сыпь	А) единичные эрозии округлой или овальной формы, покрытые фибринозным налетом	№1, глава 10, стр.49-52
Выберите несколько правильных ответов			
1.	Контролируемая чистка зубов включает А) определение гигиенического состояния полости рта	А) определение гигиенического состояния полости рта Б) обучение пациента	№1, глава 2, стр.13-20

	<p>Б) обучение пациента правильной методике чистки зубов</p> <p>В) самостоятельную чистку зубов пациентом под контролем врача стоматолога (гигиениста стоматологического)</p> <p>Г) удаление зубного камня</p> <p>Д) полирование зубов</p>	<p>правильной методике чистки зубов</p> <p>В) самостоятельную чистку зубов пациентом под контролем врача стоматолога (гигиениста стоматологического)</p>	
2.	<p>Профессиональная гигиена полости рта включает</p> <p>А) удаление над – и поддесневых зубных отложений</p> <p>Б) аппликации реминерализующими средствами</p> <p>В) устранение факторов, способствующих скоплению зубного налета</p> <p>Г) герметизацию фиссур</p> <p>Д) пломбирование кариозных полостей</p>	<p>А) удаление над – и поддесневых зубных отложений</p> <p>Б) аппликации реминерализующими средствами</p> <p>В) устранение факторов, способствующих скоплению зубного налета</p>	№1, глава 2, стр.13-20
Установите последовательность/Сопоставьте понятия			
1.	<p>Назовите сроки прорезывания боковых резцов в молочном прикусе</p> <p>Назовите сроки прорезывания клыков в молочном прикусе</p>	<p>Б) 6-12 месяцев</p> <p>А) 16 -20 месяцев</p>	№2, глава 1, стр.10-12

Задания открытого типа

Ситуационные задачи/кейсы

№	Содержание задания	Правильный ответ	Источник
9.	<p>В стоматологическую поликлинику обратились родители с ребенком, в возрасте 4 лет. Жалобы на самопроизвольные боли в нижнем левом втором временном моляре, ночные боли с короткими светлыми промежутками, боли усиливаются от холодного.</p> <p>Объективно: слизистая оболочка в области 75 зуба гиперемирована. В 75 зубе глубокая кариозная полость, с большим количеством размягченного дентина. После</p>	Б) Острый диффузный пульпит	№2, глава 2, стр. 13-14

	<p>удаления дентина экскаватором зондирование дна полости болезненно, реакция на холод длительная, перкуссия слабобезболезненная.</p> <p>Выберите вариант предварительного диагноза.</p> <p>А) Хронический пульпит в стадии обострения Б) Острый диффузный пульпит В) Хронический диффузный пульпит</p>		
92	<p>Ребенок 5 лет. Жалоб не предъявляет. Объективно: конфигурация лица не изменена, кожные покровы чистые, региональные лимфатические узлы не пальпируются, слизистая оболочка полости рта бледно-розового цвета. На жевательно-дистальной поверхности 75 зуба обнаружена глубокая кариозная полость, сообщающаяся с полостью зуба. Зондирование болезненное в устьях корневых каналов. Реакция на холод отрицательная, реакция на тепло положительная, длительная. Перкуссия зуба безболезненная.</p> <p>Выскажите предположения о диагнозе.</p> <p>А) Хронический гангренозный пульпит Б) Хронический периодонтит В) Обострение хронического пульпита</p>	А) Хронический гангренозный пульпит	№2, глава 2, стр.12-18
93	<p>Родители девочки 7 лет привели ребенка на прием.</p> <p>Жалобы</p> <p>На периодические боли при накусывании на зубы на нижней челюсти справа.</p> <p>Анамнез заболевания</p> <ul style="list-style-type: none"> • В анамнезе попытка лечения зуба 8.4 по поводу осложненного кариеса. • При препарировании кариозной полости после удаления всех кариозно измененных тканей было обнаружено сообщение с кариозной полостью, выполнена пульпотомия, после спонтанной остановки кровотечения за 7 минут 	В) удаление	№2, глава 2, стр.18-24

	<p>на культи коревой пульпы наложен цинк-оксид эвгенольный цемент.</p> <ul style="list-style-type: none"> • Во время лечения девочка была очень беспокойна, поэтому принято решение закрыть полость временной пломбой. • На очередной прием не явились, обратились через 4 мес с указанными жалобами. <p>Анамнез жизни Девочка перенесла санацию рта в условиях общего обезболивания в возрасте 2 лет, однако осмотры после лечения носили нерегулярный характер (в среднем раз в год). При внешнем осмотре без особенностей. Прикус временный, соотношение челюстей ортогнатическое. Слизистая бледно-розового цвета, умеренно увлажнена. Зубы 3.6, 4.6 – в стадии прорезывания. Зуб 8.4 под пломбой с нарушением краевого прилегания, с медиальной стороны имеется зазор, выполненный твердыми тканями, окрашенными. В 8.5 имеется полость, выполненная пигментированным размягченным дентином. На слизистой десен в проекции 8.4, 8.5 имеется свищевой ход со скудным серозным отделяемым.</p> <p>Адекватной тактикой в отношении зубов 8.4, 8.5 является</p> <p>А) замена пломбы</p> <p>Б) наблюдение</p> <p>В) удаление</p> <p>Г) покрытие зубов защитными коронками</p>		
94	<p>С жалобами на наличие кариозной полости и эстетический дефект обратилась девочка 12 лет. Ребенок часто болеет простудными заболеваниями, группа здоровья III, дискинезия желчевыводящих путей, родители отмечают лабильность нервной системы. При осмотре 11– ранее не лечен. На медиальной и дистальной</p>	А) Глубокий кариес	№2, глава 2, стр.5

	<p>поверхности 1.1 зуба кариозные полости, заполненные светлым размягченным дентином, снимающимся пластинами. Зондирование слабо болезненно по дну полости. Перкуссия безболезненна. Реакция на температурные раздражители слабо болезненна, быстропроходящая. Данные объективного осмотра: лицо симметричное, кожные покровы и видимые слизистые бледно-розового цвета, без патологических образований.</p> <p>Поставьте диагноз.</p> <p>А) Глубокий кариес Б) Средний кариес Г) Хронический фиброзный пульпит</p>		
95	<p>При проведении санации у ребенка 14 лет, врач отметил наличие большого количества налета на зубах в области верхних моляров слева. Пациент объяснил, что он щадит при жевании эту сторону, так как после еды появляются ноющие боли в 26 зубе.</p> <p>Объективно: слизистая оболочка в области 26 бледно-розового цвета. На мезиально-жевательной поверхности 26 зуба глубокая кариозная полость, заполненная размягченным дентином, полость зуба вскрыта, зондирование болезненно, реакция на холод длительная, перкуссия безболезненная, ЭОД = 20 мА. Был поставлен диагноз Обострение хронического пульпита</p> <p>Проведите дифференциальную диагностику.</p> <p>А) Острый диффузный пульпит Б) Средний кариес В) Острый периодонтит</p>	<p>А) Острый диффузный пульпит В) Острый периодонтит</p>	<p>№2, глава 2, стр. 12-24</p>

Вопросы с развёрнутым ответом

№	Содержание задания	Правильный ответ	Источник
46.	<p>Формы язвенно-некротического стоматита Венсана</p>	<p>Легкая форма язвенно-некротического стоматита Венсана характеризуется</p>	<p>№1, глава 9, стр.13-14</p>

		<p>ограниченным участком поражения. Заболевание протекает без нарушения общего состояния.</p> <p>При средней тяжести снижается работоспособность, повышается температура тела. Местно язвенный стоматит прогрессирует, увеличивается как площадь, так и глубина поражения.</p> <p>Для тяжелой формы характерна выраженная клиника. Дно изъязвлений находится в толще мышечного слоя.</p>	
47.	<p>Среди дополнительных методов обследования кариеса наиболее востребованы:</p>	<ul style="list-style-type: none"> • Витальное окрашивание пятен с помощью кариес-детектора позволяет выявить кариозные ткани и провести дифференциальную диагностику с некариозными поражениями. • Рентгенологическое исследование назначают в целях выявления скрытых кариозных полостей на апроксимальных поверхностях зубов, а также в сложных случаях для дифференциации с осложнениями кариеса. • В целях ранней диагностики кариеса применяют приборы инфракрасной лазерной флюоресценции, количественной световой флюоресценции, фиброоптической трансиллюминации и цифрового изображения фиброоптической 	<p>№1, Глава 4, стр.17-18</p>

		трансиллюминации	
48.	Метод серебрения - это	один из методов выбора местного лечения кариеса эмали, применяется только на временных зубах, поскольку вызывает окрашивание участка деминерализации в черный цвет	№1, Глава 4, стр.22
49.	Техника выполнения метода девитальной ампутации	<p>Первое посещение.</p> <ol style="list-style-type: none"> 1. Предварительная рентгенография 2. Обезболивание 3. Изоляция зуба 4. Препарирование кариозной полости, вскрытие полости зуба, гемостаз пульпы 5. Наложение девитализирующей пасты <p>Второе посещение.</p> <ol style="list-style-type: none"> 1. Изоляция зуба с помощью коффердама (желательно). 2. Удаление временной пломбы. 3. Окончательное препарирование кариозной полости 4. Раскрытие полости зуба, 5. Закрытие устьев корневых каналов 6. Постановка прокладки из водного дентина, изолирующей прокладки. 7. Финальная реставрация зуба. 	№1, глава 6, стр.17-18
50.	Методика серебрения зубов	Серебрение проводят 3 раза с интервалом 1-2 дня, повторные курсы - через 1-3-6 мес. Методика включает: очищение поверхности зуба от налета, удаление экскаватором всех пораженных кариесом тканей, изоляцию зуба от слюны и непосредственное нанесение препарата, содержащего соединение серебра с помощью ватного шарика или	№1, Глава 4, стр.22-23

		аппликатора.	
--	--	--------------	--

3. Критерии и шкала оценивания по оценочному средству

1. Тест

Шкала оценивания	Критерий оценивания
Согласно БРС ВолгГМУ: -61 – 75% Удовлетворительно (3) - 76 – 90% Хорошо (4) -91-100 Отлично (5)	% ВЫПОЛНЕНИЯ ЗАДАНИЯ 61 – 75 76– 90 91 – 100

ДОКУМЕНТ ПОДПИСАН ЭЛЕКТРОННОЙ ПОДПИСЬЮ

Свиридова Наталия Ивановна

09.09.24 13:53 (MSK)

Сертификат 0475ADC000A0B0E2824A08502DAA023B6C