

федеральное государственное
бюджетное образовательное
учреждение высшего образования
«Волгоградский
государственный
медицинский университет»
Министерства здравоохранения
Российской Федерации

«УТВЕРЖДАЮ»

Директор Института НМФО

 Н. И. Свиридова

« 27 » июня 2024 г.

ПРИНЯТО

на заседании ученого совета

Института НМФО

№ 18 от _____

« 27 » июня 2024 г.

**Фонд оценочных средств для проведения промежуточной аттестации по
дисциплинам**

Основная профессиональная образовательная программа подготовки кадров
высшей квалификации в ординатуре по специальности: **31.08.11 Ультразвуковая
диагностика**

Квалификация (степень) выпускника: **врач ультразвуковой диагностики**

Кафедра: лучевой, функциональной и лабораторной диагностики Института
НМФО

Форма обучения – очная

Для обучающихся 2023, 2024 годов поступления
(актуализированная версия)

Волгоград, 2024

Разработчики:

№	Ф.И.О.	Должность	Ученая степень / звание	Кафедра (полное название)
1.	Лютая Елена Дмитриевна	Заведующий кафедрой	д.м.н./профессор	Лучевой, функциональной и лабораторной диагностики Института НМФО
2	Кириллова Светлана Николаевна	Доцент	к.м.н.	Лучевой, функциональной и лабораторной диагностики Института НМФО
3	Глинская Алёна Викторовна	Доцент	к.м.н.	Лучевой, функциональной и лабораторной диагностики Института НМФО
4	Белобородова Елизавета Викторовна	Ассистент		Лучевой, функциональной и лабораторной диагностики Института НМФО

Актуализированная версия Фонда оценочных средств для проведения промежуточной аттестации по дисциплинам ОПОП подготовки кадров высшей квалификации в ординатуре по специальности 31.08.11 Ультразвуковая диагностика:

Рецензенты:

1. Поморцев А. В. - заведующий кафедрой лучевой диагностики ФГБОУ ВО КубГМУ Минздрава России д.м.н., профессор;
2. Чехонацкая М.Л. - заведующий кафедрой лучевой диагностики и лучевой терапии им. Н.Е. Штерна ФГБОУ ВО «Саратовский государственный медицинский университет им. В.И. Разумовского» МЗ Российской Федерации д.м.н., профессор.

Актуализированная версия ФОС для проведения промежуточной аттестации по дисциплинам ОПОП рассмотрена на заседании кафедры протокол № 10 от «23» мая 2024г. Заведующий кафедрой лучевой, функциональной и лабораторной диагностики Института НМФО,

д.м.н., профессор  Е.Д. Лютая

Актуализированная версия ФОС для проведения промежуточной аттестации по дисциплинам ОПОП согласована с учебно-методической комиссией Института НМФО ВолгГМУ, протокол №2 от «23» 06 2024 г.

Председатель УМК

 М.М.Королева

Начальник отдела учебно-методического сопровождения и производственной практики

 М.Л.Науменко

Актуализированная версия ФОС для проведения промежуточной аттестации по дисциплинам ОПОП утверждена на заседании Ученого совета Института НМФО протокол № 18 от «27» 06 2024г. года

 М.В. Кабытова

Секретарь Ученого совета

Перечень универсальных и общепрофессиональных, профессиональных компетенции выпускников и индикаторы их достижения

Таблица 5

Код и наименование компетенции		Код и наименование индикатора достижения универсальной компетенции (ИУК)		
		ИУК - Знать	ИУК - Уметь	ИУК - Владеть
УК-1	Способен критически и системно анализировать, определять возможности и способы применения достижения в области медицины и фармации в профессиональном контексте	Знает подходы к анализу проблемной ситуации, выявляя ее составляющие и связи между ними. Знает решения по устранению недостающей информации на основании проведенного анализа. Знает методы критического анализа информационных источников	Способность критически оценивать надежность источников информации, работать с противоречивой информацией из разных источников. Умеет системно проанализировать проблемную ситуацию, выявляя составляющие и связи между ними.	Способен разрабатывать и содержательно аргументировать стратегию решения проблемной ситуации на основе системного и междисциплинарного подходов.
УК-2	Способен разрабатывать, реализовывать проект и управлять им	Знает теоретические основы управления проектами, порядок постановки проектно-исследовательских задач и определение ожидаемых результатов проекта	Способен определять пробелы в информации, необходимой для решения проблемной ситуации, и проектировать процессы по их устранению. Способность критически оценивать надежность источников информации, работать с противоречивой информацией из разных источников.	Способен использовать логико-методологический инструментарий для критической оценки информации в своей предметной области.

УК-3	Способен руководить работой команды врачей, среднего и младшего медицинского персонала, организовывать процесс оказания медицинской помощи населению	Знает концепцию организации командной деятельности. Знает способы достижения коллегиальных решений для решения поставленной задачи.	Способен вырабатывать стратегию командной работы для достижения поставленной цели.	Владеет способностью организовывать и корректировать работу команды, в том числе на основе коллегиальных решений.
УК-4	Способен выстраивать взаимодействие в рамках своей профессиональной деятельности	Вопросы этики и деонтологии в профессиональной деятельности врача-ультразвуковой диагностики Психологические, социологические закономерности и принципы межличностного взаимодействия	толерантного восприятия социальных, этнических, конфессиональных и культурных различий контингента пациентов	
УК-5	Способен планировать и решать задачи собственного профессионального и личностного	Знает индивидуальные ресурсы и их пределы для оптимального выполнения профессиональных задач.	Способен оценивать свои ресурсы и их пределы (личностные, ситуативные, временные), оптимально их использует для успешного	Способен выстраивать образовательную траекторию профессионального

	развития, включая задачи изменения карьерной траектории	Знает способы развития профессиональных навыков и умений.	выполнения профессиональных задач.	развития на основе самооценки.
Код и наименование компетенции		Код и наименование индикатора достижения общепрофессиональной компетенции (ИОПК)		
		ИОПК - Знать	ИОПК - Уметь	ИОПК - Владеть
ОПК-1	Способен использовать информационно-коммуникационные технологии в профессиональной деятельности и соблюдать правила информационной безопасности	Правила работы в медицинских информационных системах и информационно-телекоммуникационной сети "Интернет"	Использовать информационно-коммуникационные технологии в профессиональной деятельности и соблюдать правила информационной безопасности	Использовать в работе медицинские информационные системы и информационно-телекоммуникационную сеть "Интернет" Соблюдать конфиденциальность персональных данных пациентов и сведений, составляющих врачебную тайну
ОПК-2	Способен применять основные принципы организации и управления в сфере охраны здоровья граждан и оценки качества оказания	– Требования к обеспечению внутреннего контроля качества и безопасности медицинской деятельности – Основные положения и программы	– Составлять план работы и отчет о работе врача-ультразвуковой диагностики – Заполнять медицинскую документацию, в том числе в форме электронного документа – Пользоваться статистическими методами изучения объема и	– Составление плана и отчета о работе врача-ультразвуковой диагностики – Ведение медицинской документации, в том числе в форме электронного документа – Контроль выполнения должностных обязанностей

	<p>медицинской помощи с использованием основных медико-статистических показателей</p>	<p>статистической обработки данных</p> <ul style="list-style-type: none"> – Правила оформления медицинской документации в медицинских организациях, оказывающих медицинскую помощь по профилю «Ультразвуковая диагностика», в том числе в форме электронного документа – Должностные обязанности медицинских работников отделений (кабинетов) ультразвуковой диагностики, – Формы планирования и отчетности работы ультразвукового отделения (кабинета), – Критерии оценки качества оказания 	<p>структуры медицинской помощи населению</p> <ul style="list-style-type: none"> – Осуществлять контроль выполнения должностных обязанностей медицинскими сестрами и младшим медицинским персоналом – Применять социально-гигиенические методики сбора и медико-статистического анализа информации о состоянии здоровья различных возрастных и гендерных групп 	<p>находящимся в распоряжении медицинским персоналом</p> <ul style="list-style-type: none"> – Консультирование врачей-специалистов и находящегося в распоряжении медицинского персонала по выполнению ультразвуковых исследований – Контроль учета расходных материалов и контрастных препаратов – Контроль рационального и эффективного использования аппаратуры и ведения журнала по учету технического обслуживания медицинского оборудования – Использование в работе персональных данных пациентов и сведений, составляющих врачебную тайну – Обеспечение внутреннего контроля качества и безопасности медицинской деятельности
--	---------------------------------------------------------------------------------------	----------------------------------------------------------------------------------------------------------------------------------------------------------------------------------------------------------------------------------------------------------------------------------------------------------------------------------------------------------------------------------------------------------------------------------------------------------------------------------------------------------------------------------------	----------------------------------------------------------------------------------------------------------------------------------------------------------------------------------------------------------------------------------------------------------------------------------------------------------------------------------------------------------------------------------------	-----------------------------------------------------------------------------------------------------------------------------------------------------------------------------------------------------------------------------------------------------------------------------------------------------------------------------------------------------------------------------------------------------------------------------------------------------------------------------------------------------------------------------------------------------------------------------------------------------------------------------------------------------------------------------------------

		<p>первичной медико-санитарной помощи, в том числе специализированной и высокотехнологичной медицинской помощи</p> <p>– Требования охраны труда, основы личной безопасности и конфликтологии</p>		
ОПК-3	Способен осуществлять педагогическую деятельность	<p>Особенности мотивации в сфере здоровьесбережения у разных групп населения, пациентов, членов их семей;</p> <p>Правила подготовки пациентов к ультразвуковым методам исследования</p>	<p>Приобщать население, пациентов и членов их семей к приобретению осознанных умений укрепления здоровья;</p> <p>Организовать соответствующую подготовку пациентов к исследованию</p>	<p>Навыками формирования у населения, пациентов и членов их семей мотивации, направленной на сохранение и укрепление своего здоровья и здоровья окружающих;</p>
ОПК-4	Способен проводить ультразвуковые исследования и интерпретацию их результатов	<p>– Физика ультразвука</p> <p>– Физические и технологические основы ультразвуковых исследований</p> <p>– Принципы получения ультразвукового изображения, в том числе в серошкальном режиме, доплерографических режимах, режимах 3D(4D)-</p>	<p>– Анализировать и интерпретировать информацию о заболевании и (или) состоянии, полученную от лечащего врача, пациента (его законного представителя), а также из медицинской документации</p> <p>– Определять медицинские показания и медицинские</p>	<p>– Анализ и интерпретация информации о заболевании и (или) состоянии, полученной от лечащего врача, пациента (его законного представителя), а также из медицинской документации</p> <p>– Определение медицинских показаний и медицинских противопоказаний к</p>

		<p>реконструкции, эластографии и контрастного усиления</p> <ul style="list-style-type: none"> – Принципы устройства, типы и характеристики ультразвуковых диагностических аппаратов – Биологические эффекты ультразвука и требования безопасности – Методы ультразвукового исследования в рамках мультипараметрической ультразвуковой диагностики (серошкальная эхография, доплерография с качественным и количественным анализом, 3D(4D)-эхография, эластография с качественным и количественным анализом, контрастное усиление с качественным и количественным анализом, компьютеризированное ультразвуковое исследование, фьюжен-технологии) – Основы ультразвуковой эластографии с качественным и количественным анализом – Основы ультразвукового исследования с контрастным усилением с качественным и количественным анализом 	<p>противопоказания к проведению ультразвукового исследования</p> <ul style="list-style-type: none"> –Выбирать методы ультразвукового исследования в соответствии с действующими порядками оказания медицинской помощи, клиническими рекомендациями (протоколами лечения) по вопросам оказания медицинской помощи, с учетом стандартов медицинской помощи –Осуществлять подготовку пациента к проведению ультразвукового исследования в зависимости от исследуемой анатомической области –Выбирать физико-технические условия для проведения ультразвукового исследования –Производить ультразвуковые исследования у пациентов различного возраста (включая беременных женщин) методами серошкальной эхографии, доплерографии с качественным и количественным анализом, 3D(4D)- эхографии при оценке органов, систем органов, 	<p>проведению ультразвукового исследования</p> <ul style="list-style-type: none"> – Выбор методов ультразвукового исследования в соответствии с действующими порядками оказания медицинской помощи, клиническими рекомендациями (протоколами лечения) по вопросам оказания медицинской помощи, с учетом стандартов медицинской помощи – Подготовка пациента к проведению ультразвукового исследования – Выбор физико-технических условий для проведения ультразвукового исследования – Проведение ультразвуковых исследований у пациентов различного возраста (включая беременных женщин) методами серошкальной эхографии, доплерографии с качественным и количественным анализом, 3D(4D)- эхографии
--	--	-----------------------------------------------------------------------------------------------------------------------------------------------------------------------------------------------------------------------------------------------------------------------------------------------------------------------------------------------------------------------------------------------------------------------------------------------------------------------------------------------------------------------------------------------------------------------------------------------------------------------------------------------------------------------------------------------------------------------------------------------------------------------------------------------------------------------------------------------------------------------------------------	-------------------------------------------------------------------------------------------------------------------------------------------------------------------------------------------------------------------------------------------------------------------------------------------------------------------------------------------------------------------------------------------------------------------------------------------------------------------------------------------------------------------------------------------------------------------------------------------------------------------------------------------------------------------------------------------------------------------------------------------------------------------------------------------------------------------------------------------------------------------------	------------------------------------------------------------------------------------------------------------------------------------------------------------------------------------------------------------------------------------------------------------------------------------------------------------------------------------------------------------------------------------------------------------------------------------------------------------------------------------------------------------------------------------------------------------------------------------------------------------------------------------------------------------------------------------------------------------------------------------------------

		<ul style="list-style-type: none"> – Медицинские показания и медицинские противопоказания к проведению ультразвукового исследования – Нормальная анатомия и нормальная физиология человека – Ультразвуковая анатомия и физиология исследуемых органов и систем организма человека и плода – Терминология, используемая в ультразвуковой диагностике – Ультразвуковая семиотика (ультразвуковые симптомы и синдромы) заболеваний и (или) состояний – Особенности ультразвуковой семиотики (ультразвуковых симптомов и синдромов) заболеваний и (или) состояний у детей – Особенности ультразвуковой семиотики (ультразвуковых симптомов и синдромов) заболеваний и (или) состояний плода – Основы проведения скрининговых ультразвуковых исследований беременных женщин 	<p>тканей и полостей организма, в том числе:</p> <ul style="list-style-type: none"> – Головы и шеи; – грудной клетки и средостения; – сердца; – сосудов большого круга кровообращения; – сосудов малого круга кровообращения; – брюшной полости и забрюшинного пространства; – пищеварительной системы; – мочевыделительной системы; – репродуктивной системы; – эндокринной системы; – молочных (грудных) желез; – лимфатической системы; – плода и плаценты <p>– Выполнять функциональные пробы при проведении ультразвуковых исследований</p> <p>– Выполнять измерения во время проведения ультразвуковых исследований и (или) при постпроцессинговом анализе сохраненной в памяти</p>	<ul style="list-style-type: none"> – Выполнение функциональных проб при проведении ультразвуковых исследований – Выполнение измерений во время проведения ультразвуковых исследований и (или) при постпроцессинговом анализе сохраненной в памяти ультразвукового аппарата информации – Оценка ультразвуковых симптомов и синдромов заболеваний и (или) состояний – Анализ и интерпретация результатов ультразвуковых исследований – Сопоставление результатов ультразвукового исследования с результатами осмотра пациента врачами-специалистами и результатами лабораторных, инструментальных, включая лучевые, исследований – Запись результатов ультразвукового исследования на цифровые и бумажные носители – Архивирование результатов ультразвуковых
--	--	------------------------------------------------------------------------------------------------------------------------------------------------------------------------------------------------------------------------------------------------------------------------------------------------------------------------------------------------------------------------------------------------------------------------------------------------------------------------------------------------------------------------------------------------------------------------------------------------------------------------------------------------------------------------------------------------------------------------------------------------------------------------------------------------------------------------------------------------------	----------------------------------------------------------------------------------------------------------------------------------------------------------------------------------------------------------------------------------------------------------------------------------------------------------------------------------------------------------------------------------------------------------------------------------------------------------------------------------------------------------------------------------------------------------------------------------------------------------------------------------------------------------------------------------------------------------------------------------------------------------------------------------------------------------------------	----------------------------------------------------------------------------------------------------------------------------------------------------------------------------------------------------------------------------------------------------------------------------------------------------------------------------------------------------------------------------------------------------------------------------------------------------------------------------------------------------------------------------------------------------------------------------------------------------------------------------------------------------------------------------------------------------------------------------------------------------------------------------------------------------------------------------------

		<ul style="list-style-type: none"> – Основы проведения стресс-эхокардиографии и чреспищеводной эхокардиографии – Основы проведения ультразвукового исследования скелетно-мышечного системы – Основы проведения ультразвукового исследования периферических нервных стволов – Основы проведения ультразвукового наведения при выполнении медицинских вмешательств – Основы проведения эндоскопического ультразвукового исследования – Визуализационные классификаторы (стратификаторы) – Информационные технологии и принципы дистанционной передачи и хранения результатов ультразвуковых исследований – Диагностические возможности и ограничения инструментальных исследований, 	<ul style="list-style-type: none"> ультразвукового аппарата информации –Оценивать ультразвуковые симптомы и синдромы заболеваний и (или) состояний –Анализировать и интерпретировать результаты ультразвуковых исследований –Сопоставлять результаты ультразвукового исследования с результатами осмотра пациента врачами-специалистами и результатами лабораторных, инструментальных, включая лучевые, исследований –Записывать результаты ультразвукового исследования на цифровые и бумажные носители –Архивировать результаты ультразвуковых исследований, в том числе с использованием медицинских информационных систем –Оформлять протокол ультразвукового исследования, содержащий результаты ультразвукового исследования и ультразвуковое заключение –Анализировать причины расхождения результатов 	<ul style="list-style-type: none"> исследований, в том числе с использованием медицинских информационных систем – Оформление протокола ультразвукового исследования, содержащего результаты ультразвукового исследования и ультразвуковое заключение – Анализ причин расхождения результатов ультразвуковых исследований с результатами лабораторных, инструментальных, включая лучевые, исследований, патологоанатомическими данными – Консультирование врачей-специалистов по вопросам ультразвуковой диагностики, в том числе с использованием телемедицинских технологий – Проведение ультразвуковых исследований в рамках профилактических (скрининговых) исследований, медицинских осмотров, в том числе
--	--	-----------------------------------------------------------------------------------------------------------------------------------------------------------------------------------------------------------------------------------------------------------------------------------------------------------------------------------------------------------------------------------------------------------------------------------------------------------------------------------------------------------------------------------------------------------------------------------------------------------------------------------------------------------------------------------------------------------------------------------------------------------------	---------------------------------------------------------------------------------------------------------------------------------------------------------------------------------------------------------------------------------------------------------------------------------------------------------------------------------------------------------------------------------------------------------------------------------------------------------------------------------------------------------------------------------------------------------------------------------------------------------------------------------------------------------------------------------------------------------------------------------------------------------------------------------------------------------------------------------------------------------------------------------------------	-------------------------------------------------------------------------------------------------------------------------------------------------------------------------------------------------------------------------------------------------------------------------------------------------------------------------------------------------------------------------------------------------------------------------------------------------------------------------------------------------------------------------------------------------------------------------------------------------------------------------------------------------------------------------------------------------------------------------------------------------------------------

		<p>использующихся при уточнении результатов ультразвукового исследования</p> <ul style="list-style-type: none"> – Методы оценки эффективности диагностических тестов – Принципы и порядок организации профилактических (скрининговых) исследований, медицинских осмотров, в том числе предварительных и периодических, диспансеризации, диспансерного наблюдения 	<p>ультразвуковых исследований с результатами лабораторных, инструментальных, включая лучевые, исследований, патологоанатомическими данными</p> <ul style="list-style-type: none"> – Консультировать врачей-специалистов по вопросам ультразвуковой диагностики, в том числе с использованием телемедицинских технологий – Организовывать проведение профилактических (скрининговых) исследований во время медицинских осмотров, в том числе предварительных и периодических, диспансеризации, диспансерного наблюдения в соответствии с действующими порядками оказания медицинской помощи, клиническими рекомендациями (протоколами лечения) по вопросам оказания медицинской помощи, с учетом стандартов медицинской помощи – Интерпретировать и анализировать информацию о выявленном заболевании и динамике его течения 	<p>предварительных и периодических, диспансеризации, диспансерного наблюдения в соответствии с нормативными правовыми актами</p> <ul style="list-style-type: none"> – Тактикой ультразвуковых исследований при диспансерном наблюдении различных клинических групп
--	--	------------------------------------------------------------------------------------------------------------------------------------------------------------------------------------------------------------------------------------------------------------------------------------------------------------------------------------------------------------------------------------------	---------------------------------------------------------------------------------------------------------------------------------------------------------------------------------------------------------------------------------------------------------------------------------------------------------------------------------------------------------------------------------------------------------------------------------------------------------------------------------------------------------------------------------------------------------------------------------------------------------------------------------------------------------------------------------------------------------------------------------------------------------------------------------------------------------------------------------------------------------------	-----------------------------------------------------------------------------------------------------------------------------------------------------------------------------------------------------------------------------------------------------------------------------------

<p>ОПК-5</p>	<p>Способен проводить анализ медико-статистической информации, вести медицинскую документацию и организовывать деятельность находящегося в распоряжении медицинского персонала</p>	<p>Законодательство Российской Федерации в сфере охраны здоровья граждан, включая нормативные правовые акты, определяющие деятельность медицинских организаций и медицинских работников</p> <p>-Правила оформления медицинской документации в медицинских организациях, оказывающих медицинскую помощь по профилю «ультразвуковая диагностика», в том числе в форме электронных документов</p> <p>-Правила работы в информационных системах и информационно-телекоммуникационной сети «Интернет»</p> <p>-Основы медицинской статистики с учетом диагностического профиля специальности, основные программы</p>	<p>Составлять план работы и отчет о своей работе</p> <p>-Вести медицинскую документацию, в том числе в форме электронных документов</p> <p>-Осуществлять контроль выполнения должностных обязанностей находящимися в распоряжении медицинскими работниками</p> <p>-Обеспечивать внутренний контроль качества и безопасности медицинской деятельности</p> <p>-Использовать информационные системы в сфере здравоохранения и информационно-телекоммуникационную сеть «Интернет»</p> <p>-Анализировать статистические показатели своей работы</p> <p>-Использовать в работе персональные данные пациентов и сведения, составляющие врачебную тайну</p>	<p>-Составление плана работы и отчета о своей работе</p> <p>-Ведение медицинской документации, в том числе в форме электронных документов</p> <p>-Контроль выполнения должностных обязанностей находящимися в распоряжении медицинскими работниками</p> <p>-Обеспечение внутреннего контроля качества и безопасности медицинской деятельности</p> <p>-Анализ статистических показателей своей работы</p> <p>-Соблюдение требований пожарной безопасности и охраны труда, правил внутреннего трудового распорядка</p>
--------------	------------------------------------------------------------------------------------------------------------------------------------------------------------------------------------	----------------------------------------------------------------------------------------------------------------------------------------------------------------------------------------------------------------------------------------------------------------------------------------------------------------------------------------------------------------------------------------------------------------------------------------------------------------------------------------------------------------------------------------------------------------------------------------------------------------	-----------------------------------------------------------------------------------------------------------------------------------------------------------------------------------------------------------------------------------------------------------------------------------------------------------------------------------------------------------------------------------------------------------------------------------------------------------------------------------------------------------------------------------------------------------------------------------------------------------------------------------------------------	----------------------------------------------------------------------------------------------------------------------------------------------------------------------------------------------------------------------------------------------------------------------------------------------------------------------------------------------------------------------------------------------------------------------------------------------------------------------------------------------------------------------

		<p>статистической обработки медицинских данных</p> <p>-Требования к обеспечению внутреннего контроля качества и безопасности медицинской деятельности</p> <p>-Должностные обязанности медицинских работников, оказывающих медицинскую помощь по профилю «ультразвуковая диагностика»</p> <p>-Требования пожарной безопасности, охраны труда, основы личной безопасности и конфликтологии, правила внутреннего трудового распорядка</p>	<p>-Соблюдать требования пожарной безопасности и охраны труда, правила внутреннего трудового распорядка</p>	
ОПК-6	<p>Способен участвовать в оказании неотложной медицинской помощи при состояниях, требующих срочного медицинского вмешательства</p>	<p>-Методика сбора жалоб и анамнеза у представителей пациентов и их законных представителей</p> <p>-Методика физикального исследования пациентов (осмотр, пальпация, перкуссия, аускультация)</p> <p>-Клинические признаки внезапного</p>	<p>Распознавать состояния, представляющие угрозу жизни, включая состояние клинической смерти (остановка жизненно важных функций организма человека - кровообращения и (или) дыхания), требующие оказания медицинской помощи в экстренной форме</p>	<p>– Оценка состояния пациентов, требующих оказания медицинской помощи в экстренной форме</p> <p>– Распознавание состояний, представляющих угрозу жизни пациентов, включая состояние клинической смерти (остановка жизненно важных функций организма человека (кровообращения и (или)</p>

		<p>прекращения кровообращения и (или) дыхания</p> <p>-Правила проведения базовой сердечно-легочной реанимации</p> <p>-Клинические признаки осложнений при введении контрастных препаратов при ультразвуковых исследованиях</p>	<p>-Выполнять мероприятия базовой сердечно-легочной реанимации</p> <p>-Оказывать медицинскую помощь в экстренной форме при состояниях, представляющих угрозу жизни, в том числе клинической смерти (остановка жизненно важных функций организма человека - кровообращения и (или) дыхания)</p> <p>-Применять лекарственные препараты и медицинские изделия при оказании медицинской помощи в экстренной форме</p>	<p>дыхания), требующих оказания медицинской помощи в экстренной форме</p> <p>– Оказание медицинской помощи в экстренной форме пациентам при состояниях, представляющих угрозу жизни пациентов, в том числе клинической смерти (остановка жизненно важных функций организма человека (кровообращения и (или) дыхания)</p> <p>– Применение лекарственных препаратов и медицинских изделий при оказании медицинской помощи в экстренной форме</p>
ПК-1	Способен определять у пациентов патологические состояния, симптомы, синдромы заболеваний, нозологических форм в соответствии с	<p>→ содержание международной статистической классификацией болезней и проблем, связанных со здоровьем (МКБ);</p> <p>→ закономерности изменения</p>	<p>→ анализировать закономерности функционирования отдельных органов и систем, использовать знания анатомо-физиологических основ, основные методики клинико-лабораторного обследования и оценки функционального состояния организма для</p>	<p>→ основными, специальными и дополнительными методами ультразвуковой диагностики различных заболеваний органов и систем у детей и у взрослых;</p> <p>→ методикой оценки показателей морфологического и</p>

	<p>Международной статистической классификацией болезней и проблем, связанных со здоровьем</p>	<p>диагностических показателей ультразвукового метода при различных патологических процессах, при нормальном и осложненном течении различных заболеваний органов и систем; → последовательность использования ультразвукового исследования и других лучевых методов при диагностике заболеваний различных органов и систем</p>	<p>своевременной ультразвуковой диагностики заболеваний и патологических процессов; → выявлять основные патологические симптомы и синдромы, анализировать закономерности эхографического изображения органов и систем при различных заболеваниях; → использовать алгоритм постановки диагноза с учетом МКБ;</p>	<p>функционального состояния внутренних органов и систем;</p>
<p>ПК-2</p>	<p>Способен применять методы лучевой диагностики и интерпретировать их результаты</p>	<p>→ Физико-технические основы методов лучевой визуализации: рентгеновских, магнитно-резонансных, радионуклидных; → Физико-технические основы гибридных</p>	<p>–Интерпретировать, анализировать и обобщать результаты рентгенологических и магнитно-резонансных, радионуклидных методов исследования; –Определять достаточность</p>	<p>–Составлять, обосновывать и представлять лечащему врачу план дальнейшего исследования пациента в соответствии с действующими порядками оказания</p>

		<p>технологий;</p> <p>→ Показания и противопоказания к лучевым методам визуализации;</p> <p>→ Правила поведения медицинского персонала и пациентов в кабинетах лучевой диагностики</p>	<p>имеющейся диагностической информации для составления заключения выполненных лучевых методов исследования</p>	<p>медицинской помощи, клиническими рекомендациями (протоколами лечения) по вопросам оказания медицинской помощи, с учетом стандартов медицинской помощи;</p>
ПК-3	<p>Способен участвовать в организации медицинской помощи при чрезвычайных ситуациях, в том числе медицинской эвакуации.</p>	<p>→ вопросы защиты населения в очагах особо опасных инфекций, при ухудшении радиационной обстановки и стихийных бедствиях;</p> <p>→ осуществление противоэпидемических мероприятий, защиты населения в очагах особо опасных инфекций, при ухудшении радиационной обстановки и стихийных бедствиях;</p> <p>→ особенности оказания медицинской помощи в чрезвычайных ситуациях, при катастрофах в мирное и военное время;</p> <p>→ принципы оказания медицинской помощи при</p>	<p>→ осуществлять противоэпидемические мероприятия, организовывать защиту населения в очагах особо опасных инфекций, при ухудшении радиационной обстановки, стихийных бедствиях и иных чрезвычайных ситуациях;</p> <p>→ осуществлять медицинскую сортировку пораженных лиц при чрезвычайных ситуациях;</p> <p>→ проводить частичную специальную обработку с использованием противохимических средств;</p>	<p>→ навыками оказания медицинской помощи при чрезвычайных ситуациях, осуществления медицинской сортировки пораженных лиц при чрезвычайных ситуациях;</p> <p>→ навыками организации медицинской помощи в чрезвычайных ситуациях, при катастрофах в мирное и военное время, в том числе медицинской эвакуации</p>

		<p>чрезвычайных ситуациях; → принципы осуществления медицинской сортировки пораженных лиц при чрезвычайных ситуациях; → особенности организации оказания медицинской помощи в чрезвычайных ситуациях, при катастрофах в мирное и военное время, в том числе медицинской эвакуации;</p>	<p>→ применять индивидуальные средства защиты органов дыхания, глаз и кожи; → оказывать медицинскую помощь пострадавшим при чрезвычайных ситуациях; → участвовать в организации и оказании лечебно-профилактической и санитарно-противоэпидемической помощи населению; → организовать оказание медицинской помощи в чрезвычайных ситуациях, при катастрофах в мирное и военное время, в том числе медицинскую эвакуацию</p>	
--	--	--------------------------------------------------------------------------------------------------------------------------------------------------------------------------------------------------------------------------------------------------------------------------------------------------	--------------------------------------------------------------------------------------------------------------------------------------------------------------------------------------------------------------------------------------------------------------------------------------------------------------------------------------------------------------------------------------------------------------------------------------------	--

Оценочные средства для проведения аттестации

Перечень литературы, рекомендуемый для изучения дисциплин, используемый как источник информации для составления оценочных средств

Основная литература

Маркина Н. Ю. Ультразвуковая диагностика / С. К. Терновой, Н. Ю. Маркина, М. В. Кислякова ; под ред. С. К. Тернового. - 3-е изд., испр. и доп. - Москва : ГЭОТАР-Медиа, 2020. - 240 с. : ил. - (Карманные атласы по лучевой диагностике). - ISBN 978-5-9704-5619-4. - Текст : электронный // ЭБС "Консультант студента" : [сайт]. - URL: <https://www.studentlibrary.ru/book/ISBN9785970456194.html>

Лемешко, З. А. Ультразвуковая диагностика заболеваний желудка / Лемешко З. А., Османова З. М. - Москва : ГЭОТАР-Медиа, 2021. - 88 с. - ISBN 978-5-9704-5944-7. - Текст : электронный // ЭБС "Консультант студента" : [сайт]. - URL: <https://www.studentlibrary.ru/book/ISBN9785970459447.html>

Ультразвуковая мультипараметрическая диагностика патологии молочных желез / А. Н. Сенча [и др.] - Москва : ГЭОТАР-Медиа, 2017. - 360 с. - ISBN 978-5-9704-4229-6. - Текст : электронный // ЭБС "Консультант студента" : [сайт]. - URL: <https://www.studentlibrary.ru/book/ISBN9785970442296.html>

Чуриков, Д. А. Ультразвуковая диагностика болезней вен / Д. А. Чуриков, А. И. Кириенко. - 2-е изд., испр. и доп. - Москва : Литтерра, 2016. - 176 с. - (Иллюстрированные руководства). - ISBN 978-5-4235-0235-5. - Текст : электронный // ЭБС "Консультант студента" : [сайт]. - URL : <https://www.studentlibrary.ru/book/ISBN9785423502355.html>

Практическая ультразвуковая диагностика в педиатрии / под ред. Труфанова Г. Е. , Иванова Д. О. , Рязанова В. В. - Москва : ГЭОТАР-Медиа, 2018. - 216 с. - ISBN 978-5-9704-4225-8. - Текст : электронный // ЭБС "Консультант студента" : [сайт]. - URL : <https://www.studentlibrary.ru/book/ISBN9785970442258.html>

Практическая ультразвуковая диагностика : руководство для врачей : в 5 т. Т. 1. Ультразвуковая диагностика заболеваний органов брюшной полости / под ред. Г. Е. Труфанова, В. В. Рязанова. - Москва : ГЭОТАР-Медиа, 2016. - 240 с. - ISBN 978-5-9704-3759-9. - Текст : электронный // ЭБС "Консультант студента" : [сайт]. - URL : <https://www.studentlibrary.ru/book/ISBN9785970437599.html>

Практическая ультразвуковая диагностика : руководство для врачей : в 5 т. Т. 2. Ультразвуковая диагностика заболеваний органов мочевыделительной системы и мужских половых органов / под ред. Г. Е.

Труфанова, В. В. Рязанова - Москва : ГЭОТАР-Медиа, 2016. - 224 с. - ISBN 978-5-9704-3903-6. - Текст : электронный // ЭБС "Консультант студента" : [сайт]. - URL : <https://www.studentlibrary.ru/book/ISBN9785970439036.html>

Практическая ультразвуковая диагностика : руководство для врачей : в 5 т. Т. 3. Ультразвуковая диагностика заболеваний женских половых органов / под ред. Г. Е. Труфанова, В. В. Рязанова - Москва : ГЭОТАР-Медиа, 2016. - 232 с. - ISBN 978-5-9704-3919-7. - Текст : электронный // ЭБС "Консультант студента" : [сайт]. - URL : <https://www.studentlibrary.ru/book/ISBN9785970439197.html>

Практическая ультразвуковая диагностика. Т. 4. Ультразвуковая диагностика в акушерстве / Г. Е. Труфанов, Д. О. Иванов - Москва : ГЭОТАР-Медиа, 2017. - 184 с. - ISBN 978-5-9704-4123-7. - Текст : электронный // ЭБС "Консультант студента" : [сайт]. - URL : <https://www.studentlibrary.ru/book/ISBN9785970441237.html>

Практическая ультразвуковая диагностика. Т. 5. Ультразвуковая диагностика заболеваний молочных желез и мягких тканей / под ред. Г. Е. Труфанова, В. В. Рязанова - Москва : ГЭОТАР-Медиа, 2017. - 240 с. - ISBN 978-5-9704-4032-2. - Текст : электронный // ЭБС "Консультант студента" : [сайт]. - URL : <https://www.studentlibrary.ru/book/ISBN9785970440322.html>

Крюков, Е. В. Лучевая диагностика при заболеваниях системы крови / под общ. ред. Крюкова Е. В. - Москва : ГЭОТАР-Медиа, 2021. - 224 с. - ISBN 978-5-9704-6333-8. - Текст : электронный // ЭБС "Консультант студента" : [сайт]. - URL : <https://www.studentlibrary.ru/book/ISBN9785970463338.html>

Илясова, Е. Б. Лучевая диагностика : учебное пособие / Е. Б. Илясова, М. Л. Чехонацкая, В. Н. Приезжева. - 2-е изд., перераб. и доп. - Москва : ГЭОТАР-Медиа, 2021. - 432 с. - ISBN 978-5-9704-5877-8. - Текст : электронный // ЭБС "Консультант студента" : [сайт]. - URL : <https://www.studentlibrary.ru/book/ISBN9785970458778.html>

Труфанов, Г. Е. Лучевая диагностика (МРТ, КТ, УЗИ, ОФЭКТ и ПЭТ) заболеваний печени : руководство / Труфанов Г. Е., Рязанов В. В., Фокин В. А. ; под ред. Г. Е. Труфанова. - Москва : ГЭОТАР-Медиа, 2008. - 264 с. - ISBN 978-5-9704-0742-4. - Текст : электронный // ЭБС "Консультант студента" : [сайт]. - URL : <https://www.studentlibrary.ru/book/ISBN9785970407424.html>

Кармазановский, Г. Г. Контрастные средства для лучевой диагностики : руководство / Г. Г. Кармазановский, Н. Л. Шимановский. - 2-е изд., перераб. и доп. - Москва : ГЭОТАР-Медиа, 2022. - 672 с. - ISBN 978-5-9704-6604-9. - Текст : электронный // ЭБС "Консультант студента" : [сайт]. - URL : <https://www.studentlibrary.ru/book/ISBN9785970466049.html>

Рыбакова, М. К. Эхокардиография от М. К. Рыбаковой : [руководство] / М. К. Рыбакова, В. В. Митьков, Д. Г. Балдин. - Изд. 2-е. - Москва : Видар-М, 2018. - 588, [6] с. : ил., цв. ил. + 1 CD-ROM. - ISBN 978-5-88429-242-0. – Текст : непосредственный.

Общая ультразвуковая диагностика : практ. рук. по ультразвуковой диагностике / под ред. В. В. Митькова. - Изд. 3-е., перераб. и доп. - Москва : Видар-М, 2019. - 740, [16] с. : ил., цв. ил. - Библиогр.: с. 739-740. - ISBN 978-5-88429-250-5.– Текст : непосредственный.

Детская ультразвуковая диагностика : учебник для ординаторов и врачей, обучающихся по специальностям 14.01.13 "Лучевая диагностика, лучевая терапия", и ординаторов, обучающихся по специальности 31.08.11 "Ультразвуковая диагностика". Т. 2 : Уронефрология / М. И. Пыков [и др.] ; ГБОУ ДПО РМАПО Минздрава России ; под ред. М. И. Пыкова. - Москва : Видар-М, 2014. - 234, [6] с. : ил., цв. ил. - Библиогр.: с. 226-227. - ISBN 978-5-88429-214-7. – Текст : непосредственный.

Детская ультразвуковая диагностика : учебник для ординаторов и врачей, обучающихся по специальностям 14.01.13 "Лучевая диагностика, лучевая терапия", и ординаторов, обучающихся по специальности 31.08.11 "Ультразвуковая диагностика". Т. 3 : Неврология. Сосуды головы и шеи / М. И. Пыков [и др.] ; ГБОУ ДПО РМАПО Минздрава России ; под ред. М. И. Пыкова. - Москва : Видар-М, 2015. - 362, [6] с. : ил., цв. ил. - Библиогр.: с. 353-354. - ISBN 978-5-88429-219-2. – Текст : непосредственный.

Детская ультразвуковая диагностика : учебник для ординаторов и врачей, обучающихся по специальностям 14.01.13 "Лучевая диагностика, лучевая терапия", и ординаторов, обучающихся по специальности 31.08.11 "Ультразвуковая диагностика". Т. 4 : Гинекология / И. А. Озерская [и др.] ; ГБОУ ДПО РМАПО Минздрава России ; под ред. М. И. Пыкова. - Москва : Видар-М, 2016. - 465, [7] с. : ил., цв. ил. - Библиогр.: с. 456-459. - ISBN 978-5-88429-225-3. – Текст : непосредственный.

Детская ультразвуковая диагностика : учебник для ординаторов и врачей, обучающихся по специальностям 14.01.13 "Лучевая диагностика, лучевая терапия", и ординаторов, обучающихся по специальности 31.08.11 "Ультразвуковая диагностика". Т. 5 : Андрология. Эндокринология. Частные вопросы / М. И. Пыков [и др.] ; ГБОУ ДПО РМАПО Минздрава России ; под ред. М. И. Пыкова. - Москва : Видар-М, 2014. - 356, [4] с. : ил., цв. ил. - Библиогр.: с. 355. - ISBN 978-5-88429-230-7. – Текст : непосредственный.

Куликов, В. П. Основы ультразвукового исследования сосудов / В. П. Куликов. - Москва : Видар-М, 2015. - 388, [4] с. : ил., цв. ил. - ISBN 978-5-88429-215-4. – Текст : непосредственный.

Отто, К. Клиническая эхокардиография : практическое руководство / К. Отто ; пер. с англ. под общ. ред. В. А. Сандриков. - Москва : Логосфера, 2019. - 1320 с. : ил. - ISBN 978-5-98657-064-8. – Текст : непосредственный.

Новиков, В. И. Эхокардиография. Методика и количественная оценка / В. И. Новиков, Т. Н. Новикова. - 2-е изд. перераб. и доп. - Москва : МЕДпресс-информ, 2020. - 120 с. : ил. - Библиогр.: с. 116-117. - ISBN 978-5-00030-747-2. – Текст : непосредственный.

Еськин, Н. А. Ультразвуковая диагностика в травматологии и ортопедии [Текст] / Н. А. Еськин. – Москва : МЕДпресс-информ, 2021. – 568 с. : ил. – Библиогр.: с. 561-562. – ISBN 978-5-00030-868-4 – Текст : непосредственный.

Алтынник, Н. А. Ультразвуковая диагностика в акушерстве и гинекологии для начинающих. Норма [Текст] / Н. А. Алтынник ; рец.: Е. Д. Лютая, О. И. Гусева. – Москва : Реал Тайм, 2021. – 264 с. : ил. – Библиогр.: с. 245-246. – ISBN 978-5-903025-98-5 – Текст : непосредственный.

Носенко, Е. М. Ультразвуковое исследование артерий и вен верхних конечностей [Текст] : учебное пособие / Е. М. Носенко, Н. С. Носенко, Л. В. Дадова. – Москва : Издательский дом Видар-М, 2020. – 240 с. : ил. – Библиогр.: с. 336-288. – ISBN 978-5-88429-262-8 – Текст : непосредственный.

Болвиг, Л. Учебник ультразвуковых исследований костно-мышечной системы [Текст] = Textbook on musculoskeletal ultrasound / Л. Болвиг, У. Фредберг, О. Ш. Размуссен ; пер. с англ. А. Н. Хитровой. – Москва : Видар-М, 2020. – 212 с. : цв. ил. – ISBN 978-5-88429-259-8 – Текст : непосредственный.

Медведев, М. В. Скрининговое ультразвуковое исследование в 30-34 недели беременности [Текст] : учебное пособие / М. В. Медведев, Н. А. Алтынник ; рец.: О. И. Гусева, Е. Д. Лютая. – Москва : Реал Тайм, 2018. – 200 с. : ил. – Библиогр.: с. 183-189. – ISBN 978-5-903025-71-8 – Текст : непосредственный.

Интервенционные процедуры под ультразвуковым контролем [Текст] / ред.: В. С. Догра, Саад В. Е. А. ; пер. с англ.: Ю. М. Чеснов, Л. М. Сагальчик, А. А. Рындин, Ф. И. Плешков, М. И. Ивановская ; ред. пер. А. И. Кушнеров. – Москва : Медицинская литература, 2018. – 336 с. : ил. – Библиогр.: с. 320. – ISBN 978-5-89677-184-5 – Текст : непосредственный.

Программное обеспечение и Интернет-ресурсы:

1. <http://lib.volgmed.ru>
2. <http://elibrary.ru>
3. <http://www.scopus.com>
4. <http://www.studentlibrary.ru>
5. <http://e.lanbook.com>

6. Медицинская электронная библиотека:
<http://meduniver.com/Medical/Book/39.html>
7. Библиотека врача <http://meduniver.com/>
8. Библиотека радиологии образовательных ресурсов.
"http://www.radiologyeducation.com/ Общество специалистов по лучевой диагностике (ОСЛД): www.radiologia.ru
9. Российское общество рентгенологов и радиологов (РОРР): www.russian-radiology.ru
10. Архив диагностических изображений - <http://www.medimage.ru>
11. Ассоциация специалистов ультразвуковой диагностики. Образовательные ресурсы. <https://www.rasudm.org>¹

Периодические издания (специальные, ведомственные журналы):

1. Вестник Волгоградского государственного медицинского университета: научно-практический журнал. - Волгоград: ВолгГМУ.
2. Вестник Российской Академии медицинских наук: научно-практический журнал / РАН. - М.: Медицина.
3. Журнал. Медицинская визуализация - www.vidar.ru/magazines/mv/default.asp
4. Журнал. Радиология - Практика - www.vidar.ru/magazines/rp/default.asp
5. Журнал: «Ультразвуковая и функциональная диагностика» <http://usfd.vidar.ru/>

¹ Утверждено на заседании кафедры. Протокол № 10 от 23 мая 2024

6. Журнал: SonoAce Ultrasound <https://www.medison.ru/si/>

Интернет-ресурсы, рекомендованные для самостоятельной подготовки и как дополнительный источник информации.

Русскоязычные ресурсы

1. Ультразвуковая диагностика, Атлас ультразвуковой диагностики, документация, методические рекомендации, статьи.
<http://www.sono.nino.ru>
2. Ультразвуковая диагностика. АРМ врача ультразвуковой диагностики
<http://www.lins.ru>
3. Сайт врачей ультразвуковой диагностики <http://acoustic.ru/>
4. Клуб радиологов и врачей ультразвуковой и функциональной диагностики. <http://www.y3u.ru>
5. Российская ассоциация специалистов ультразвуковой диагностики
<http://rasudm.org/>
6. Ассоциация врачей ультразвуковой диагностики в акушерстве и гинекологии <https://prenataldiagn.com>
7. Сонография.ру <http://www.sonography.ru>
8. Русский медицинский сервер <http://www.rusmedserv.com>

9. TELEMED -ultrasound medical systems <http://www.telemed.lt>
10. Ультразвуковая диагностика (случаи из жизни). Новые ультразвуковые технологии -теория и практика. Телемедицина - прикладные вопросы и ответы. <http://www.alkor.nort.kiev.ua/>
11. Радиология, ультразвуковая и функциональная диагностика (аппаратура и методы ультразвуковой и функциональной диагностики, лучевой диагностики и терапии, радиологии, томографии, КТ, МРТ, рентгенологии, ангиологии. Образование и дискуссии врачей) <http://www.radiology.ru>
12. Ультразвуковая диагностика (публикации; документы; приказы, методические рекомендации; атлас ультразвуковых изображений; о производителях ультразвуковой техники; тематические ссылки) <http://www.sono.nino.ru:8100/>
13. Система общественного усовершенствования врачей Интернист <https://internist.ru/about/>
14. Интерактивный атлас анатомии человека e-Anatomy/ Медицинская визуализация. <https://www.imaios.com/ru/e-Anatomy>
15. Образовательный ресурс Радиология <https://radiographia.info>

Англоязычные ресурсы

1. Ultrasound Basics: From the Harvard Beth Israel Hospital <http://www.chem.duke.edu/>
2. SRI Center for Medical Technology-European forum for radiologists <http://eufora.org>
3. Публикации, библиотеки (Medline), журналы, посвященные ультразвуковой диагностике Русский Медицинский журнал <http://www.rmj.net>
4. Journal of Ultrasound in Medicine <http://www.aium.org/Journals/>
5. European Journal of Ultrasound <http://www.elsevier.nl>
6. Medscape (MEDLINE and more) <http://www.medscape.com/>
7. Radiology <http://radiology.rsna.org>
8. EFSUMB Европейская федерация ультразвука в медицине и биологии <https://efsumb.org>
9. WFUMB Всемирная федерация ультразвука в медицине и биологии <https://wfumb.info>
10. Медицинские издательства Издательство "Практика" <http://practica.ru>
11. "Видар" <http://www.vidar.ru>
12. "МедиаСфера" <http://www.madiasphera.aha.ru>

ФОНД ОЦЕНОЧНЫХ СРЕДСТВ ПО ДИСЦИПЛИНЕ «Ультразвуковая диагностика»

ОПК-1 Способен использовать информационно-коммуникационные технологии в профессиональной деятельности и соблюдать правила информационной безопасности

Задания закрытого типа


	Содержание задания	Правильный ответ	Источник
Выберите правильный ответ			
1.	<p>Автор «Теории звука», фундаментального труда для развития науки об ультразвуке.</p> <ol style="list-style-type: none"> 1. Джон Уильям Струтт; 2. Пьер и Жак Кюри; 3. Карл Теодор Дуссик 	1 - Джон Уильям Струтт	
2.	<p>PACS- это:</p> <ol style="list-style-type: none"> 1. электронная карта больного; 2. программа для обработки изображений; 3. разновидность автоматизированного рабочего места врача; 4. система архивирования и передачи медицинских изображений; 5. программа - электронный ассистент врача. 	4 - система архивирования и передачи медицинских изображений	
3	<p>Международная классификация болезней - это:</p> <ol style="list-style-type: none"> 1. А. перечень наименований болезней в определенном порядке; 2. Б. перечень диагнозов в определенном порядке; 3. В. перечень симптомов, синдромов и отдельных состояний, расположенных по определенному принципу; 4. Г. система рубрик, в которые отдельные патологические состояния включены в соответствии с определенными установленными критериями; 5. Д. перечень наименования болезней, диагнозов и синдромов, расположенных в определенном порядке. 	4 - система рубрик, в которые отдельные патологические состояния включены в соответствии с определенными установленными критериями	



4	<p>Что является основанием для осмотра на дому пациента врачами «узких» специальностей по назначению лечащего врача:</p> <ol style="list-style-type: none"> 1. желание пациента; 2. невозможность посетить медицинское учреждение по состоянию здоровья; 3. плановый диспансерный осмотр; 4. желание родственников; 5. нет оснований. 	2 - невозможность посетить медицинское учреждение по состоянию здоровья	
5	<p>Каким нормативным документом устанавливаются правила проведения ультразвуковых исследований</p> <ol style="list-style-type: none"> 1. Приказом Минздрава РФ от 08.06.2020 N 557н – Об утверждении Правил проведения ультразвуковых исследований; 2. Приказом Минтруда от 08.06.2020 N 557н – Об утверждении Правил проведения ультразвуковых исследований; 3. Приказом Минздрава РФ от 08.06.2020 N 600н – Об утверждении Правил проведения ультразвуковых исследований; 	1 - Приказом Минздрава РФ от 08.06.2020 N 557н – Об утверждении Правил проведения ультразвуковых исследований	
6	<p>Ультразвуковые исследования проводятся при наличии медицинских показаний при показании</p> <ol style="list-style-type: none"> 1. первичной медико-санитарной помощи; 2. специализированной, в том числе высокотехнологичной, медицинской помощи; 3. скорой, в том числе скорой специализированной, медицинской помощи; 4. медицинской помощи при санаторно-курортном лечении. 5. всего перечисленного. 	5 - всего перечисленного	
7	<p>Направление для проведения ультразвукового исследования в медицинской организации, в которой оно выдано, содержит:</p> <ol style="list-style-type: none"> 1. наименование медицинской организации 2. фамилию, имя, отчество пациента, дату его рождения; 	6 - всё перечисленное	

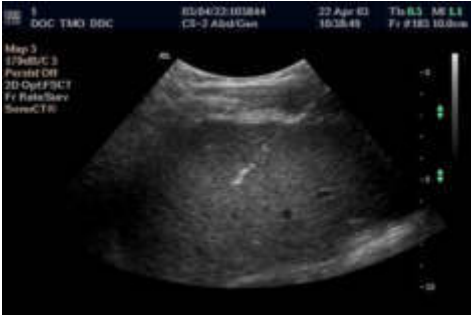
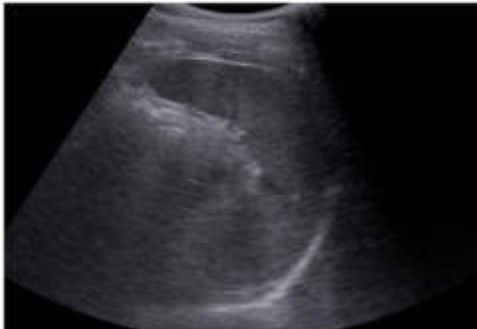
	<ol style="list-style-type: none"> 3. предварительный диагноз; 4. анатомическую область и (или) орган (органы), подлежащие обследованию; 5. цель назначаемого ультразвукового исследования; 6. всё перечисленное 		
8	<p>Решение о возможности проведения ультразвукового исследования и конкретного метода принимает</p> <ol style="list-style-type: none"> 1. лечащий врач; 2. врач ультразвуковой диагностики; 3. консилиум 4. заведующий лечебным отделением. 	2 - врач ультразвуковой диагностики	
9	<p>Протокол, составленный по результатам проведения ультразвукового исследования содержит:</p> <ol style="list-style-type: none"> 1. наименование медицинской организации; 2. дату и время проведения ультразвукового исследования; 3. фамилию, имя, отчество пациента, дату его рождения; 4. название ультразвуковой диагностической системы и тип датчика (датчиков) с указанием его (их) диапазона частот; 5. заключение по результатам ультразвукового исследования 6. всё перечисленное. 	6 - всё перечисленное	
10	<p>Первое в России эхокардиографическое исследование проведено:</p> <ol style="list-style-type: none"> 1. 1956; 2. 1973; 3. 1980; 4. 1948. 	2 – 1973	

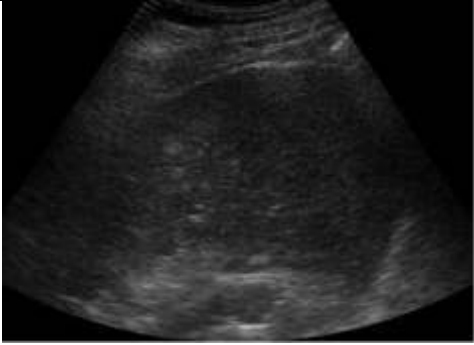
Задания открытого типа

	Содержание задания	Правильный ответ	Источник
Дайте развернутый ответ			
1.	Пациент 35 лет обследуется по поводу дискинезии желчевыводящих	2)кисты	

	<p>путей, отправлен гастроэнтерологом на ультразвуковое исследование брюшной полости. Тяжесть в левом подреберье длительно. Объективный статус- норма.</p>  <p>На основании выполненного ультразвукового исследования можно сделать заключение о наличии у пациента _____ селезенки</p> <ol style="list-style-type: none"> 1) конкремента 2) кисты 3) опухоли 4) порока развития 		
2.	<p>Больная В., 43 года, повышена масса тела, ИМТ 33,2. Активно жалоб не предъявляет. Изменений в биохимических анализах крови не отмечено. Обратилась для проведения УЗИ органов брюшной полости самостоятельно. НА УЗИ печени выявлено: умеренное равномерное повышение эхогенности паренхимы в сочетании с умеренной гепатомегалией, сохранение сосудистого рисунка, размеры воротной вены не увеличены.</p>	А. Жировой гепатоз	

	 <p>Ваше заключение: А. Жировой гепатоз Б. Цирроз печени В. Неизменная картина печени</p>		
3	<p>Больной В., 49 года, повышена масса тела, ИМТ 31,1, в анамнезе избыточный прием алкоголя (3 раза в неделю). Активно жалоб не предъявляет. Изменения в биохимических анализах крови отмечены. Повышение холестерина. НА УЗИ печени выявлено: Умеренное равномерное повышение эхогенности паренхимы с небольшими участками неизменной ткани печени. Ухудшение видимости стенок печеночных вен. Гепатомегалия</p>  <p>Ваше заключение: А. Жировой гепатоз Б. Цирроз печени В. Цирроз-рак</p>	А. Жировой гепатоз	

4	<p>Больной К., 18 лет, проходил медицинский осмотр в военном комиссариате. Активно жалоб не предъявлял. Всегда считал себя здоровым. Занимался спортом. Проведено УЗИ органов брюшной полости – печень нормальных размеров. Эхогенность паренхимы незначительно диффузно повышена с наличием мелких гиперэхогенных включений. Сосудистый рисунок подчеркнут из-за периваскулярного фиброза.</p> <p><u>Ваше заключение</u></p> <p>.А. хронический гепатит Б.Хронический вирусный гепатит В. Гепатоз</p> 	.А. хронический гепатит	
5	<p>Пациентка 54 лет самостоятельно обратилась в поликлинику по месту жительства для ежегодного обследования. Ощущение тяжести в левом подреберье. Жалобы беспокоят около 6 месяцев, ранее за помощью не обращалась. Объективный статус- По результатам лабораторных исследований патологии не выявлено.</p> 	4) гемангиомы	

	 <p>На основании выполненного ультразвукового исследования можно сделать заключение о наличии у пациента _____ селезенки</p> <ol style="list-style-type: none"> 1) метастаза 2) инфаркта 3) воспаления 4) гемангиомы 		
--	--------------------------------------------------------------------------------------------------------------------------------------------------------------------------------------------------------------------------------------------------------------------------------------------------------------------------------------------------------	--	--

ОПК-2 Способен применять основные принципы организации и управления в сфере охраны здоровья граждан и оценки качества оказания медицинской помощи с использованием основных медико-статистических показателей

Задания закрытого типа

	Содержание задания	Правильный ответ	Источник
Выберите правильный ответ			
1.	<p>Отцом медицинского УЗИ, который измерил толщину тканей кишечника в 1949 году, назван:</p> <ol style="list-style-type: none"> 1. Пьер Кюри; 2. Джон Уильям Струтт; 3. Джон Уайлд 	3 - Джон Уайлд	
2.	<p>Организация 'Общероссийская общественная организация "Российская ассоциация специалистов ультразвуковой диагностики в медицине" создана:</p> <ol style="list-style-type: none"> 1. 1990; 2. 2000; 3. 2003; 4. 2008. 	3 – 2003	


3	<p>Если гражданин страдает заболеванием, представляющим опасность для окружающих, то медицинское вмешательство допускается</p> <ol style="list-style-type: none"> 1. без согласия гражданина 2. по приказу главного врача 3. по письменному согласию гражданина или его законного представителя 4. с устного согласия гражданина или родственников 	1 - без согласия гражданина	
4	<p>Страховой медицинский полис имеет силу</p> <ol style="list-style-type: none"> 1. на всей территории Российской Федерации 2. только на территории других государств, с которыми Российская Федерация имеет дипломатические отношения 3. только на территории того субъекта Российской Федерации, где выдан страховой полис 4. только на территории того субъекта Российской Федерации, где проживает застрахованный 	1 - на всей территории Российской Федерации	
5	<p>Медицинские работники имеют право на</p> <ol style="list-style-type: none"> 1. прохождение аттестации для получения квалификационной категории 2. получение подарков и денежных средств от организаций, занимающихся разработкой, производством и (или) реализацией лекарственных препаратов 3. оплату отдыха, проезда к месту отдыха за счет организаций, занимающихся разработкой, производством и (или) реализацией лекарственных препаратов 4. выписку лекарственных препаратов на бланках, содержащих рекламную информацию 	1 - прохождение аттестации для получения квалификационной категории	
6	Лица, незаконно занимающиеся медицинской и фармацевтической	1 - уголовной	

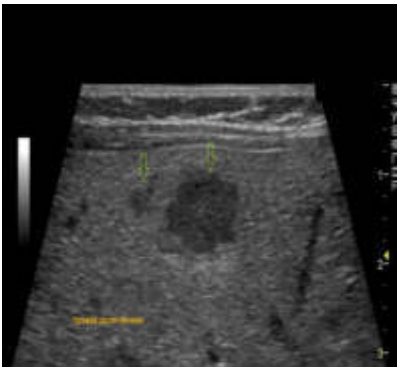
	<p>деятельностью, в соответствии с законодательством российской федерации могут привлекаться к _____ ответственности</p> <ol style="list-style-type: none"> 1. уголовной 2. персональной 3. материальной 4. процессуальной 		
7	<p>Осевая разрешающая способность определяется:</p> <ol style="list-style-type: none"> 1. фокусировкой; 2. расстоянием до объекта; 3. типом датчика; 4. числом колебаний в импульсе; 5. средой, в которой распространяется ультразвук. 	4 - числом колебаний в импульсе;	
8	<p>Поперечная разрешающая способность определяется:</p> <ol style="list-style-type: none"> 1. фокусировкой; 2. расстоянием до объекта; 3. типом датчика; 4. числом колебаний в импульсе; 5. средой. 	1 - фокусировкой	
9	<p>Проведение ультразвука от датчика в ткани тела человека улучшает:</p> <ol style="list-style-type: none"> 1. эффект Доплера; 2. материал, гасящий ультразвуковые колебания; 3. преломление; 4. более высокая частота ультразвука; 5. соединительная среда. 	5 - соединительная среда	
10	<p>При перпендикулярном падении ультразвукового луча интенсивность отражения зависит от:</p> <ol style="list-style-type: none"> 1. разницы плотностей; 2. разницы акустических сопротивлений; 3. суммы акустических сопротивлений; 4. разницы, и суммы акустических сопротивлений; 5. разницы плотностей и разницы акустических сопротивлений. 	2 - разницы акустических сопротивлений	

Задания открытого типа

	Содержание задания	Правильный ответ	Источник
	Дайте развернутый ответ		

1.	<p>Женщина Л., 28 лет, в анамнезе неоднократно болевые ощущения в эпигастральной области с иррадиацией в поясничную зону, тошнота без рвоты, непереносимость ряда пищевых продуктов. На УЗИ поджелудочная железа нормальных размеров контуры ровные, подчеркнуты структура однородная гиперэхогенная, что дает возможность сделать заключение:</p> <p>А. хронический панкреатит Б. Острый панкреатит В. Диффузные изменения поджелудочной железы.</p>	А. хронический панкреатит	
2.	<p>У больного Д., 33 года, жалоб нет, изменений в лабораторных показателях не отмечено. УЗИ проведено в рамках периодического медосмотра. На УЗИ – в структуре печени множество крайне мелких полостных структур округлой формы, с четкими контурами, хорошо дифференцирующимися от окружающей паренхимы печени, размерами 30-40 мм. Эхогенность их значительно превышает эхогенность паренхимы печени. Структура образований мелкосетчатая с эффектом дистального псевдоусиления эхосигнала, с медленным ростом. <u>Ваше заключение:</u></p> <p>А. капиллярная гемангиома печени Б. Метастазы печени</p>	А. капиллярная гемангиома печени	
3	<p>Пациент 50 лет самостоятельно обратился в поликлинику по месту жительства для обследования. На чувство дискомфорта в области правого подреберья. Жалобы беспокоят пару недель, ранее никуда</p>	3) поликистоза	

	<p>не обращался. По результатам лабораторных исследований патологии не выявлено.</p>  <p>На основании выполненного ультразвукового исследования можно сделать заключение о наличии у пациента _____ печени</p> <ol style="list-style-type: none"> 1) аденомиоза 2) эхинококковых кист 3) поликистоза 4) простых кист 		
4	<p>У больного Р., 53 года, проведена 2 недели назад холецистэктомия. Состояние в послеоперационном периоде было удовлетворительное. Неделью назад появились жалобы на жалуются на неинтенсивную тянущую боль в области шва, чувство давления или распираания, которые усиливаются в положении стоя. В проекции швов выявляется валикообразная флюктуирующая припухлость. Длина припухлости совпадает с длиной шва. Локальная гиперемия, слабость, утомляемость, повышение температуры тела до субфебрильных цифр. На УЗИ в ложе желчного пузыря определяется эхонегативное жидкостное образование с однородным содержимым, неровными контурами, без капсулы с эффектом дистального псевдоусиления. <u>Ваше заключение:</u></p> <p>А. послеоперационная серома Б. Абсцесс печени.</p>	А. послеоперационная серома	

5	<p>У больной Г., 34 года, без клинических проявлений и активных жалоб, на повторных УЗИ – в структуре печени гипэхогенные участки размером 80-150 мм с неровными контурами, неоднородной структуры, с эффектом дистального псевдоусиления эхосигнала с медленным ростом (в течение года размеры практически прежние). Проводилась доплерография: Импульсная доплерография: с интенсивным кровотоком, определяться приносящая артерия, выносящая вена не определена. Цветовая доплерография: редкие сосуды на периферии образования. Кровоснабжение от печеночной артерии при цветовой доплерографии кровотоков не определяется.</p>  <p>Ваше заключение: А. кавернозная форма гемангиомы печени Б. рак печени. В. Капиллярная гемангиома печени</p>	<p>А. кавернозная форма гемангиомы печени</p>	
---	----------------------------------------------------------------------------------------------------------------------------------------------------------------------------------------------------------------------------------------------------------------------------------------------------------------------------------------------------------------------------------------------------------------------------------------------------------------------------------------------------------------------------------------------------------------------------------------------------------------------------------------------------------------------------------------------------------------------------------------------------------------------------------------------------------------------------------------------------------	-----------------------------------------------	--

ОПК-3 Способен осуществлять педагогическую деятельность
Задания закрытого типа

	Содержание задания	Правильный ответ	Источник
Выберите правильный ответ			
1.	При возрастании частоты обратное рассеивание: 1. увеличивается;	1 - увеличивается	

	<ol style="list-style-type: none"> 2. уменьшается; 3. не изменяется; 4. преломляется; 5. исчезает. 		
2.	<p>Для того, чтобы рассчитать расстояние до отражателя, нужно знать:</p> <ol style="list-style-type: none"> 1. затухание, скорость, плотность; 2. затухание, сопротивление; 3. затухание, поглощение; 4. время возвращения сигнала, скорость; 5. плотность, скорость. 	4 - время возвращения сигнала, скорость	
3	<p>Ультразвук может быть сфокусирован с помощью:</p> <ol style="list-style-type: none"> 1. искривленного элемента; 2. искривленного отражателя; 3. линзой; 4. фазированной антенной; 5. всего перечисленного. 	5 - всего перечисленного	
4	<p>Осевая разрешающая способность может быть улучшена, главным образом, за счет:</p> <ol style="list-style-type: none"> 1. улучшения гашения колебания пьезоэлемента; 2. увеличения диаметра пьезоэлемента; 3. уменьшения частоты; 4. уменьшения диаметра пьезоэлемента; <p>использования эффекта Доплера.</p>	1 - улучшения гашения колебания пьезоэлемента	
5	<p>Если бы отсутствовало поглощение ультразвука тканями тела человека, то не было бы необходимости использовать в приборе:</p> <ol style="list-style-type: none"> 1. компрессию; 2. демодуляцию; 3. компенсацию; 4. декомпенсацию; 5. вентиляцию. 	3 - компенсацию	
6	<p>Дистальное псевдоусиление эха вызывается</p> <ol style="list-style-type: none"> 1. сильно отражающей структурой; 2. сильно поглощающей структурой; 3. слабо поглощающей структурой; 4. ошибкой в определении скорости; 	3 - слабо поглощающей структурой	

	5. преломлением.		
7	Максимальное Допплеровское смещение наблюдается при значении Допплеровского угла, равного: 1. 90 градусов; 2. 45 градусов; 3. 0 градусов; 4. -45 градусов; 5. -90 градусов	3 - 0 градусов	
8	Частота Допплеровского смещения не зависит от: 1. амплитуды; 2. скорости кровотока; 3. частоты датчика; 4. Допплеровского угла; 5. скорости распространения ультразвука.	1 - амплитуды	
9	Искажения спектра при Допплерографии не наблюдается, если Допплеровское смещение частоты повторения импульсов 1. меньше; 2. равно; 3. больше; 4. верно 5. верно 1) и 2)	5 - верно 1) и 2)	
10	Импульсы, состоящие из 2-3 циклов используются для: 1. импульсного Допплера; 2. непрерывно-волнового Допплера; 3. получения черно-белого изображения; 4. цветного Допплера; 5. верно вышеперечисленное.	3 - получения черно-белого изображения	

Задания открытого типа

	Содержание задания	Правильный ответ	Источник
Дайте развернутый ответ			
1.	У больной Ж., 40 лет, отмечается клиническая картина с выраженной слабостью, повышением температуры тела (до 39-40° С), ознобом, головокружением. Возникают диспепсические явления (тошнота, рвота, диарея). Болезненные ощущения разной	А. абцесс селезенки	

	<p>интенсивности локализируются в области левого подреберья, часто иррадиируют в левую лопатку, руку, ключицу и усиливаются при дыхании. На УЗИ – селезенка увеличена, площадь = 62 см², с ровными, четкими контурами, неоднородная – с наличием анэхогенного содержимого с эффектом дистального псевдоусиления, с неоднородным внутренним содержимым – перегородками.</p> <p><u>Ваше заключение:</u> А. абцесс селезенки Б. инфаркт селезенки В. гематома селезенки</p>		
2.	<p>У больной П., 42 лет, поступила в хирургический стационар с болевым синдромом в области желчного пузыря, отмечался субфебрилитет. На УЗИ определяется уменьшенный в размерах желчный пузырь несколько неправильной формы с неровными контурами, практически не содержащий свободной желчи, полость его эхографически представлена гиперэхогенной линией неправильной формы с интенсивной акустической тенью, которая по размерам сопоставима с размером желчного пузыря. Стенки утолщены до 10-14 мм.</p> <p><u>Ваше заключение:</u> А. сморщенный желчный пузырь. Б. рак желчного пузыря</p>	А. сморщенный желчный пузырь.	
3	<p>Больной Л., 42 года, грузчик, поступил в клинику с жалобами на тупые боли в эпигастрии, левом подреберье, схваткообразные боли в околопупочной области, увеличение объема и частоты стула, тошноту, многократную рвоту съеденной</p>	Е.- А, Б,В,Г	

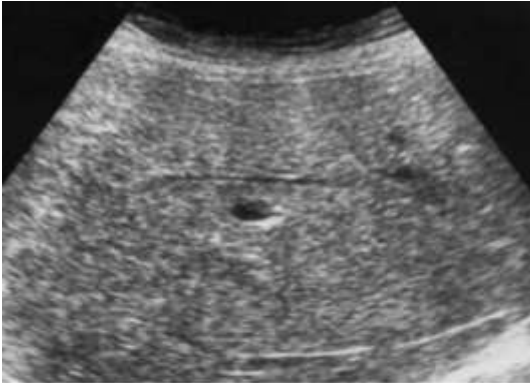
пищей, отсутствие аппетита. Из анамнеза заболевания известно, что данное ухудшение состояния возникло несколько дней назад после очередного приема алкоголя и жирной пищи. Впервые подобные жалобы возникли 4 года назад на фоне злоупотребления крепкими спиртными напитками и нарушений диеты. К врачам не обращался. Обострения бывают 3-4 раза в год. Живот мягкий, болезненный в эпигастрии и левом подреберье. Определяется болезненность в зоне Шоффара и точке Дежардена, положительный симптом Кача. Размеры печени по Курлову: 11x9x9 см, печень выступает из-под края реберной дуги по правой срединноключичной линии на 1 см, плотно-эластичной консистенции, болезненная при пальпации. Желчный пузырь не пальпируется. Селезенка не пальпируется.

Биохимический анализ крови: общий билирубин - 18,9 ммоль/л, прямой билирубин - 4,2 ммоль/л, АСТ - 105 МЕ/л, АЛТ - 97 МЕ/л, у-глутамилтранспептидаза - 150 МЕ/л, амилаза - 280 МЕ/л, ЩФ - 230 МЕ/л, глюкоза - 5,2 ммоль/л.

При УЗИ органов брюшной полости: размеры печени увеличены за счет правой доли, контуры неровные, паренхима ее неоднородна, эхогенность печени повышена. Воротная вена не расширена (9 мм в диаметре). Желчный пузырь обычных размеров, стенка его не утолщена, конкрементов не выявлено. Общий желчный проток не расширен (около 4 мм). На фоне усиления эхогенности поджелудочной железы отмечается

	<p>увеличение размеров ее головки до 5 см. Выявлены участки кальцификации паренхимы поджелудочной железы и конкремент в главном панкреатическом протоке. Отмечается расширение главного панкреатического протока до 7 мм. В нем гиперэхогенная структура. Визуализация органов затруднена из-за вздутия кишечника.</p> <p><u>Ваше заключение:</u> А. признаки обструкции главного панкреатического протока.</p> <p>Б. Хронический панкреатит.</p> <p>В. Гепатомегалия.</p> <p>Г. Гепатит.</p> <p>Д. Цирроз</p> <p>Е.- А, Б, В, Г</p>		
4	<p>Больная Т., 55 лет, жалуется на учащенный неоформленный стул, вздутие живота, отсутствие аппетита, похудение, общую слабость. Анамнез заболевания: 4 года назад пациентке был поставлен диагноз остеоартроз с поражением тазобедренных суставов (кок-сартроз). В связи с чем были назначены для постоянного приема НПВС (индометацин, диклофенак). Последний год стал беспокоить частый кашицеобразный стул, с неприятным запахом, плохо смываемый со стенок унитаза. Появилось вздутие живота, по поводу которого больная самостоятельно принимала мезим-форте* с положительным эффектом. Отметила снижение массы тела на 3 кг за последний год. Живот симметричный, участвует в акте дыхания. При пальпации живота отмечается болезненность в зоне Шоффара. Размеры печени по Курлову: 10x8x7 см, печень не выступает из-под края реберной дуги</p>	А. хронический панкреатит	

	<p>по правой срединноключичной линии. Желчный пузырь не пальпируется. Селезенка не пальпируется.</p> <p>Биохимический анализ крови: общий билирубин - 18,9 ммоль/л, прямой билирубин - 4,2 ммоль/л, АСТ - 33 МЕ/л, АЛТ - 28 МЕ/л, у-глутамилтранспептидаза - 50 МЕ/л, амилаза - 280 МЕ/л, ЩФ - 230 МЕ/л, глюкоза - 7,3 ммоль/л.</p> <p>Диастаза мочи - 149 МЕ/л.</p> <p>Анализ кала: неоформленный, консистенция кашицеобразная. Обнаружены мышечные волокна, жиры - много.</p> <p>При УЗИ органов брюшной полости размеры печени не увеличены, контуры ровные, паренхима ее имеет однородную малоэхогенную структуру. Воротная вена не расширена (0,8 мм в диаметре). Желчный пузырь обычных размеров и формы, камней нет. Общий желчный проток не расширен (около 5 мм). Отмечается усиление эхогенности поджелудочной железы и увеличение размеров ее головки и тела с неровными контурами. Визуализация органов затруднена из-за вздутия кишечника.</p> <p>Ваше заключение: А. хронический панкреатит</p> <p style="padding-left: 150px;">Б. Острый панкреатит.</p> <p style="padding-left: 150px;">В. Панкреонекроз</p>		
5	<p>Пациентка 45 лет, доставлена в больницу. Отмечает желтушность кожных покровов и болезненные ощущения в правом подреберье, сухость во рту, слабость. Контакт с больными вирусным гепатитом. Из медицинских манипуляций за</p>	1.хронического гепатита	

	<p>период, предшествовавший заболеванию, отмечает врачебный осмотр при приеме на работу (включая гинекологический осмотр, взятие крови на анализ). В биохимическом анализе крови: повышение активности АлАТ, гипербилирубинемия, снижение протромбинового индекса. С -anti-НСV диаплюс (+) положительный.</p>  <p>На основании выполненного ультразвукового исследования можно сделать заключение о наличии у пациентки</p> <ol style="list-style-type: none"> 1. хронического гепатита 2. цирроза 3. острого гепатита 4. травмы печени 		
--	--------------------------------------------------------------------------------------------------------------------------------------------------------------------------------------------------------------------------------------------------------------------------------------------------------------------------------------------------------------------------------------------------------------------------------------------------------------------------------------------------------------------------------------------------------------------------------------------------------------------------------------------------------------------	--	--

ОПК-4 Способен проводить ультразвуковые исследования и интерпретацию их результатов

Задания закрытого типа

	Содержание задания	Правильный ответ	Источник
Выберите правильный ответ			
1.	<p>Мощность отраженного доплеровского сигнала пропорциональна:</p> <ol style="list-style-type: none"> 1. объемному кровотоку; 2. скорости кровотока; 3. доплеровскому углу; 4. плотности клеточных элементов; 5. верно все вышеперечисленное. 	4 - плотности клеточных элементов	

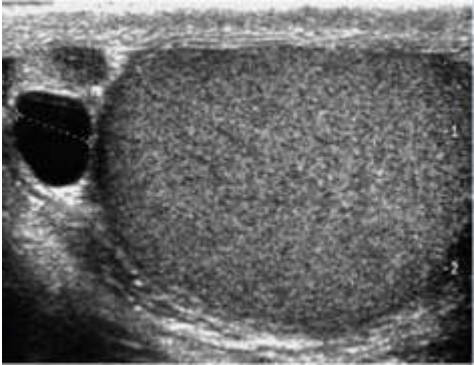
2.	<p>Биологическое действие ультразвука:</p> <ol style="list-style-type: none"> 1. не наблюдается 2. не наблюдается при использовании диагностических приборов 3. не подтверждено при пиковых мощностях, усредненных во времени ниже 100 мВт/кв. см 4. верно 2) и 3) 5. все неверно 	3 - не подтверждено при пиковых мощностях, усредненных во времени ниже 100 мВт/кв. см	
3	<p>Контроль компенсации (gain):</p> <ol style="list-style-type: none"> 1. компенсирует нестабильность работы прибора в момент разогрева; 2. компенсирует затухание; 3. уменьшает время обследования больного; 4. все перечисленное неверно 5. все перечисленное верно. 	2 - компенсирует затухание	
4	<p>Ультразвуковая волна в среде распространяется в виде:</p> <ol style="list-style-type: none"> 1. продольных колебаний 2. поперечных колебаний 3. электромагнитных колебаний 4. прямолинейных равномерных колебаний 5. все перечисленное неверно 	1 - продольных колебаний	
5	<p>Скорость распространения в воздушной среде по сравнению с мышечной тканью:</p> <ol style="list-style-type: none"> 1. выше 2. ниже 3. зависит от частоты ультразвука 4. зависит от мощности ультразвука 5. не меняется 	2 - ниже	
6	<p>На сканограммах в проекции исследуемого объекта получено изображение равноудаленных линейных сигналов средней или небольшой интенсивности. Как называется артефакт?</p> <ol style="list-style-type: none"> 1. реверберация 2. артефакт фокусного расстояния 3. артефакт толщины центрального луча 4. артефакт рефлексии 5. артефакт рефракции 	1 - реверберация	
7	<p>Артефакт в виде «хвоста кометы» способствует дифференциации:</p>	1 - металлических инородных тел от	

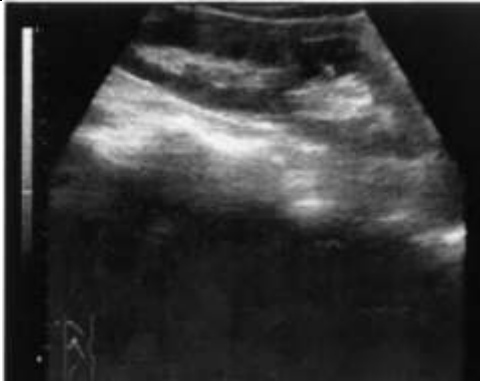	<ol style="list-style-type: none"> 1. металлических инородных тел от кальцификатов и камней 2. тканевых образований от кальцификатов и камней 3. жидкостных образований от тканевых образований 4. злокачественных и доброкачественных образований 5. все перечисленное неверно 	кальцификатов и камней	
8	<p>Возникновение артефакта в виде «хвоста кометы» обусловлено:</p> <ol style="list-style-type: none"> 1. крайне высокой плотностью объекта 2. неадекватной частотой работы прибора 3. неадекватным фокусным расстоянием 4. возникновением собственных колебаний в объекте 5. все перечисленное верно 	4 - возникновением собственных колебаний в объекте	
9	<p>Для лучшей визуализации объектов небольшого размера предпочтительно:</p> <ol style="list-style-type: none"> 1. использовать датчик большой разрешающей способности 2. использовать датчик меньшей разрешающей способности 3. увеличить мощность ультразвука 4. уменьшить мощность ультразвука 5. все перечисленное неверно 	1 - использовать датчик большой разрешающей способности	
10	<p>При УЗИ взрослых допустимыми размерами толщины правой и левой долей печени обычно являются:</p> <ol style="list-style-type: none"> 1. правая до 152-165 мм , левая до 60 мм; 2. правая до 120-140 мм, левая до 60 мм; 3. правая до 172-185 мм , левая до 50 мм; 4. правая до 142-155 мм , левая до 75 мм; 5. правая до 170-180 мм , левая до 60 мм. 	2 - правая до 120-140 мм, левая до 60 мм	

Задания открытого типа

	Содержание задания	Правильный ответ	Источник
	Дайте развернутый ответ		

1.	<p>Больной Х., 46 лет, жалобы на болезненность в поясничной области слева, субфебрильная температура около 2 недель, отмечено повышение лейкоцитов и СОЭ в общем анализе крови, на УЗИ левая почка резко увеличена 163x91 мм. Контуры ее бугристые, нет дифференциации «паренхима – почечный синус». Почка представлена неоднородной солидной массой с множественными мелкими 2-3 мм в диаметре, гипоанэхогенные очажки с неровными нечеткими контурами ограниченной подвижности. Ваше Заключение. Обоснуйте заключение.</p> <p><u>Ваше заключение:</u> А. апостематозный пиелонефрит Б. Почечно-клеточный (гипернефроидный) рак</p>	А. апостематозный пиелонефрит	
2.	<p>Пациентка 25 лет обследуется в поликлинике по месту жительства. Жалуется на боли в поясничной области. Больна в течение 4 дней, лихорадка до 39 градусов. Воспалительные изменения периферической крови. При УЗИ обследовании выявлено увеличение размеров левой почки, паренхима утолщена до 23 мм, при УЗИ мочевого пузыря- отток мочи не страдает. Очаговых изменений не выявлено.</p> <p><u>Ваше заключение:</u> А. апостематозный пиелонефрит слева. Б. острый пиелонефрит слева</p>	Б. острый пиелонефрит слева	
3	<p>Пациент 56 лет обследуется 3 раз в течение 1 месяца. Испытывает неинтенсивные боли в поясничной области справа. Температуры нет. В ходе двух предыдущих обследований было выявлено расширение полостной системы правой почки. В моче микрогематурия. При</p>	А. уретерогидронефроз справа.	

	<p>проведении повторного исследования вновь расшириена чашечно-лоханочной системы правой почки. Размер лоханки 2,5 см. Прослеживается до 1,5 см верхняя 1/3 мочеточника справа. Далее проследить его не удастся.</p> <p><u>Ваше заключение:</u> А. уретерогидронефроз справа. Б. острый пиелонефрит справа В. Опухоль правой почки.</p>		
4	<p>Пациент 20 лет обратился к урологу по месту жительства. Жалобы на изменение правого яичка. Объективный статус Увеличение придатка правого яичка.</p>  <p>На основании выполненного ультразвукового исследования можно сделать заключение о наличии у пациента _____ головки придатка яичка</p> <ol style="list-style-type: none"> 1) гематомы 2) опухоли 3) кисты 4) абсцесса <p>Дифференциальный диагноз необходимо проводить с</p> <ol style="list-style-type: none"> 1) варикоцеле 2) семиномой 3) гематомой 4) микролитиазом 	<ol style="list-style-type: none"> 3) кисты 3) гематомой 	
5	<p>Пациентка 8 лет, скрининговое исследование. Жалоб нет.</p>	<ol style="list-style-type: none"> 3) удвоения 3) экскреторную урографию 	



2) верхних мочевых путей и сосудов

3) гидронефроз верхней почки

1) выше, чем эхогенность не измененной паренхимы печени

На основании выполненного ультразвукового исследования можно сделать заключение о наличии у пациентки _____ почки

- 1) кисты
- 2) конкремента
- 3) удвоения
- 4) опухоли

Для подтверждения данного заключения целесообразно провести

- 1) пиелографию
- 2) нефрографию
- 3) экскреторную урографию
- 4) рентгенографию

При полном удвоении почки отмечается удвоение

- 1) вен
- 2) верхних мочевых путей и сосудов
- 3) артерий
- 4) почечных лоханок

Частым осложнением удвоения почки является

- 1) малигнизация
- 2) мочекаменная болезнь
- 3) гидронефроз верхней почки
- 4) воспаление

В норме эхогенность коркового вещества почки у детей

- 1) выше, чем эхогенность не измененной паренхимы печени
- 2) не имеет значение при ультразвуковой диагностике
- 3) значительно ниже не измененной паренхимы печени
- 4) сопоставимо с эхогенностью не измененной паренхимы печени

ОПК-5 Способен проводить анализ медико-статистической информации, вести медицинскую документацию, организовывать деятельность находящихся в распоряжении медицинских работников

Задания закрытого типа


	Содержание задания	Правильный ответ	Источник
Выберите правильный ответ			
1.	<p>При УЗИ взрослых методически правильное измерение толщины левой доли печени производится:</p> <ol style="list-style-type: none"> 1. в положении косоугольного сканирования; 2. в положении поперечного сканирования; 3. в положении продольного сканирования; 4. в положении датчика вдоль VIII межреберья 5. все перечисленное верно. 	3 - в положении продольного сканирования	
2.	<p>Эхогенность паренхимы печени и сосудистый рисунок при жировой инфильтрации печени следующие</p> <ol style="list-style-type: none"> 1. эхогенность не изменена, сосудистый рисунок четкий; 2. эхогенность понижена, сосудистый рисунок "обеднен"; 3. четкая визуализация сосудистого рисунка, эхогенность смешанная; 4. "обеднение" сосудистого рисунка и повышение эхогенности паренхимы печени; 5. воротная вена не изменена, эхогенность смешанная. 	4 - "обеднение" сосудистого рисунка и повышение эхогенности паренхимы печени	
3	<p>Важнейшим дифференциально-диагностическим признаком жировой инфильтрации от прочих диффузных и очаговых поражений является:</p> <ol style="list-style-type: none"> 1. выявление диффузно-очаговой неоднородности паренхимы печени с нарушением структуры и деформацией сосудистого рисунка; 2. увеличение размеров угла нижнего края обеих долей печени; 	3 - сохранение структуры паренхимы и структуры сосудистого рисунка печени на фоне повышения эхогенности;	

	<ol style="list-style-type: none"> 3. сохранение структуры паренхимы и структуры сосудистого рисунка печени на фоне повышения эхогенности; 4. выявление диффузно-очаговой неоднородности паренхимы печени; 5. выявление отдельных участков повышенной эхогенности в паренхиме печени. 		
4	<p>Укажите дифференциально-диагностические признаки отличия очаговой жировой инфильтрации от объемных процессов при исследовании:</p> <ol style="list-style-type: none"> 1. архитектура и сосудистый рисунок печени не нарушены; 2. деформация сосудистого рисунка и повышение эхогенности печени; 3. нарушение архитектуры и сосудистого рисунка печени; 4. сосудистый рисунок не нарушен, эхогенность снижена; 5. изменения гистограммы яркости. 	1 - архитектура и сосудистый рисунок печени не нарушены	
5	<p>При неинвазивном УЗИ печени имеется возможность достоверно установить:</p> <ol style="list-style-type: none"> 1. клинический диагноз; 2. морфологический диагноз; 3. инструментальный диагноз 4. все перечисленное верно 5. все перечисленное неверно 	3 - инструментальный диагноз	
6	<p>При неинвазивном УЗИ печени имеется возможность достоверного установления:</p> <ol style="list-style-type: none"> 1. характера поражения; 2. характера и распространенности поражения; 3. нозологической формы поражения; 4. нозологической формы поражения и ее выраженности; 5. нозологической формы поражения и его прогноза. 	2 - характера и распространенности поражения	

7	<p>Укажите характерный при УЗИ признак кардиального фиброза печени при декомпенсации кровообращения по большому кругу:</p> <ol style="list-style-type: none"> 1. размеры печени не увеличены, сосудистый рисунок обеднен; 2. деформация печеночных вен, 1,5 - 2-х кратное уменьшение размеров печени; 3. расширение и деформация печеночных вен, увеличение размеров печени; 4. расширение и деформация воротной вены; <p>расширение желчевыводящих протоков.</p>	3 - расширение и деформация печеночных вен, увеличение размеров печени	
8	<p>В УЗ картине печени при хроническом гепатите с умеренными и выраженными морфологическими изменениями чаще всего наблюдается:</p> <ol style="list-style-type: none"> 1. равномерное понижение эхогенности паренхимы печени; 2. неравномерное понижение эхогенности паренхимы печени; 3. неравномерное повышение эхогенности паренхимы печени участками, "полями"; 4. нормальная эхогенность паренхимы печени (сопоставимая с корковым в-вом неизменной почки); 5. дравномерное повышение эхогенности паренхимы печени. 	3 - неравномерное повышение эхогенности паренхимы печени участками, "полями"	
9	<p>При УЗИ размеры печени на ранних стадиях цирроза чаще</p> <ol style="list-style-type: none"> 1. в пределах нормы; 2. уменьшены; 3. значительно уменьшены; 4. увеличены 5. не увеличены. 	4 - увеличены	
10	<p>При УЗИ размеры печени в терминальную стадию цирроза чаще</p> <ol style="list-style-type: none"> 1. в пределах нормы; 2. увеличены за счет правой доли; 3. уменьшены за счет правой доли; 	3 - уменьшены за счет правой доли	

	<p>4. уменьшены за счет левой доли;</p> <p>5. значительно увеличены - всего объема органа.</p>		
--	------------------------------------------------------------------------------------------------	--	--

Задания открытого типа

	Содержание задания	Правильный ответ	Источник
	Дайте развернутый ответ		
1.	<p>Пациент 14 лет обследуется по поводу частых обострений цистита, мочекаменной болезни. Частые мочеиспускания, болезненность в надлобковой области. Пациента в течении 5 лет беспокоят частые обострения цистита и мочекаменной болезни</p>  <p>На сонограмме изображен</p> <ol style="list-style-type: none"> 1) лимфатический узел 2) мочевого пузырь 3) желчный пузырь 4) надпочечник <p>Сканирование мочевого пузыря обычно осуществляется в положении</p> <ol style="list-style-type: none"> 1) лёжа на спине 2) стоя 3) лежа на животе 4) лёжа только на правом боку <p>При трансабдоминальном исследовании мочевого пузыря имеет вид</p> <ol style="list-style-type: none"> 1) гипоэхогенного <p>прямоугольника или овала, в продольном срезе - вытянутого овала, отграниченного от окружающей перивезикальной клетчатки тонкой гиперэхогенной стенкой</p>	<p>2) мочевого пузыря</p> <ol style="list-style-type: none"> 1) лёжа на спине 4) анэхогенного прямоугольника или овала, в продольном срезе - вытянутого овала, отграниченного от окружающей перивезикальной клетчатки тонкой гиперэхогенной стенкой 3) менее 5 4) выпячивание его стенки 3) ан-дивертикула 1) хроническую инфравезикальную обструкцию 2) дивертикулотомии 	

2) изоэхогенного треугольника, в продольном срезе - вытянутого овала, отграниченного от окружающей перивезикальной клетчатки тонкой гиперэхогенной стенкой

3) гиперэхогенного округлого образования с четким и ровным контуром

4) анэхогенного прямоугольника или овала, в продольном срезе - вытянутого овала, отграниченного от окружающей перивезикальной клетчатки тонкой гиперэхогенной стенкой

Нормальная толщина стенки мочевого пузыря составляет _____ мм

- 1) не более 10
- 2) 6-7
- 3) менее 5
- 4) 8-10

На сонограмме мочевого пузыря определяется

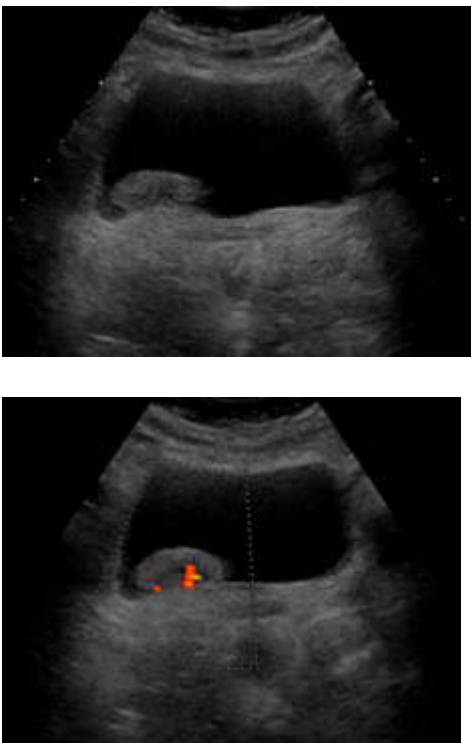
- 1) гипоэхогенное патологическое образование с кистозным компонентом
- 2) жидкостное образование с однородным внутренним содержимым
- 3) гиперэхогенный очаг с центральным кистозно-некротическим компонентом
- 4) выпячивание его стенки

Структура образования на сонограмме _____ эхогенная

- 1) гипер-
- 2) изо-
- 3) ан-**
- 4) гетеро-

На основании выполненного ультразвукового исследования можно сделать заключение о наличии у пациента _____ мочевого пузыря

- 1) опухоли
- 2) порока развития
- 3) дивертикула

	<p>4) кисты</p> <p>К причинам возникновения и развития псевдивертикула относят</p> <ol style="list-style-type: none"> 1) хроническую инфравезикальную обструкцию 2) хроническую инфекцию 3) травматическое повреждение 4) нарушение развития <p>Тактикой дальнейшего лечения является проведение</p> <ol style="list-style-type: none"> 1) удаления мочевого пузыря 2) дивертикулотомии 3) симптоматическая терапия 4) постановка мочевого катетера 		
2.	<p>Пациент 38 лет самостоятельно обратился в поликлинику по месту жительства для обследования. Жалобы- на примесь крови в моче. Жалобы беспокоят несколько месяцев, ранее никуда не обращался. Из лабораторных данных: гематурия, анемия.</p>  <p>На сонограмме изображен</p> <ol style="list-style-type: none"> 1. желудок 2. желчный пузырь 3. лимфатический узел 	<ol style="list-style-type: none"> 4.мочевой пузырь 4.изо- 2.солидное 1.на широком основании 1.опухоли 1.идущие от основания 4.переходно-клеточному раку 3.переходно-клеточный рак 3.трансабдоминальным 1.подвздошные лимфатические узлы 	

4. мочевой пузырь

Образование в мочевом пузыре характеризуется _____ эхогенным сигналом

1. гипер-
2. ан-
3. гипо-
4. изо-

Образование в мочевом пузыре по структуре

1. кистозное
2. солидное
3. неоднородное
4. однородное

Образование в мочевом пузыре

1. на широком основании
2. во взвешенном состоянии
3. не связано со стенкой
4. на ножке

На основании выполненного ультразвукового исследования можно сделать заключение о наличии у пациента _____ мочевого пузыря

1. опухоли
2. дивертикула
3. конкремента
4. сгустка крови

При цветовом доплеровском картировании в опухоли мочевого пузыря визуализируются сосуды

1. идущие от основания
2. венозные
3. множественные по периферии
4. единичные по периферии

Опухоль мочевого пузыря по гистологической структуре с высокой степенью вероятности соответствует

1. фиброме
2. миоме
3. гемангиоме
4. переходо-клеточному раку

	<p>Из злокачественных опухолей мочевого пузыря чаще всего встречается</p> <ol style="list-style-type: none"> 1. саркома 2. плоскоклеточный рак 3. переходно-клеточный рак 4. аденокарцинома <p>УЗИ мочевого пузыря как правило проводится доступом</p> <ol style="list-style-type: none"> 1. трансректальным 2. трансуретральным 3. трансабдоминальным 4. трансперинеальным <p>Карциномы мочевого пузыря главным образом метастазируют в</p> <ol style="list-style-type: none"> 1. подвздошные лимфатические узлы 2. почки 3. кости 4. головной мозг 		
3	<p>Пациент 67 лет, с подозрением на хроническую задержку мочи, направлен для проведения УЗИ мочевого пузыря и определения остаточной мочи. При исследовании объем мочевого пузыря 800 мл, после мочеиспускания 700мл. со слов пациента помочиться эффективно ему не удалось. Стенки пузыре умеренно утолщены до 4 мм, гиперэхогенные. Полость пузыря чистая.</p> <p><u>Ваше заключение:</u></p> <p>А. Острая задержка мочи на фоне избыточной подготовки мочевого пузыря к исследованию.</p> <p>Б. нейрогенный мочевой пузырь.В. Аденома простаты.</p>	<p>А. Острая задержка мочи на фоне избыточной подготовки мочевого пузыря к исследованию.</p>	
4	<p>Пациент 38 лет обследуется по экстренным показаниям. Обратился за медицинской помощью в связи с невозможностью мочеиспускания естественным путем. 3 дня назад</p>	<p>А. острый гнойный простатит</p>	

	<p>пациент выписан из отделения гнойной хирургии, где проходил лечение с диагнозом гнойный парапроктит. При объективном осмотре мочевого пузыря переполнен. На промежности гранулирующая рана после вскрытия парапроктита. При проведении ТРУЗИ выявлено: объем мочевого пузыря 1000 мл. простаты асимметрична за счет ее левой доли, в ткани предстательной железы обнаружены три гипоанэхогенных образования неправильной формы. Лишенных кровотока в режиме ЦДК.</p> <p><u>Ваше заключение:</u> А. острый гнойный простатит Б. подготовки мочевого пузыря к исследованию. В.. нейрогенный мочевой пузырь. В. Аденома простаты.</p>		
5	<p>Пациент 33 лет обследуется по экстренным показаниям. 2 часа назад перенес удар футбольным мячом по мошонке. Объективно: мошонка увеличена в размерах багровосинюшного цвета, болезненная при пальпации. Проведено УЗИ исследование органов мошонки: яички и придатки структурно не изменены, мясистая оболочка значительно утолщена, сниженной эхогенности без очаговых изменений.</p> <p><u>Ваше заключение:</u> А. тупая травма мошонки, Б. кровизлияние в мясистую оболочку яичек. В.. верно А и Б.</p>	В.. верно А и Б.	

ОПК-6 Способен участвовать в оказании неотложной медицинской помощи при состояниях, требующих срочного медицинского вмешательства

Задания закрытого типа

	Содержание задания	Правильный ответ	Источник
	Выберите правильный ответ		

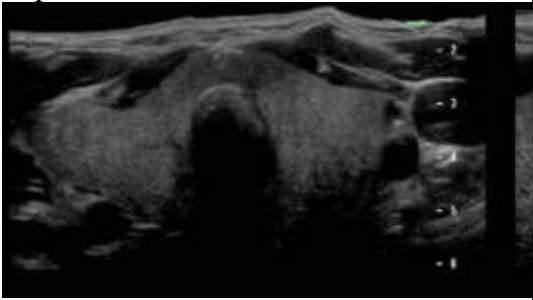
1.	<p>При классической картине цирроза в УЗ картине печени:</p> <ol style="list-style-type: none"> 1. контуры ровные, края острые; 2. контуры неровные, бугристые, края тупые; 3. контуры ровные, края закруглены; 4. контуры неровные, зубчатые, края острые; 5. контуры ровные, гладкие, края тупые. 	2 - контуры неровные, бугристые, края тупые	
2.	<p>При УЗИ структура паренхимы при циррозе печени чаще:</p> <ol style="list-style-type: none"> 1. однородная; 2. мелкозернистая; 3. крупнозернистая; 4. диффузно неоднородная 5. очаговая. 	4 - диффузно неоднородная	
3	<p>Ультразвуковым признаком портальной гипертензии не является:</p> <ol style="list-style-type: none"> 1. расширение селезеночной вены более 6 мм в диаметре; 2. расширение внепеченочной части воротной вены более 14 мм в диаметре; 3. увеличение желчного пузыря; 4. увеличение селезенки; 5. выявление порто-кавальных анастомозов. 	3 - увеличение желчного пузыря	
4	<p>Укажите как наиболее часто изменяются контуры и края печени при жировой инфильтрации:</p> <ol style="list-style-type: none"> 1. контуры бугристые, края острые; 2. контуры неровные, края тупые; 3. контуры ровные, края закруглены; 4. контуры бугристые, края закруглены; 5. контуры ровные, края острые. 	3 - контуры ровные, края закруглены	
5	<p>Укажите дополнительные признаки, не способствующие установлению диагноза кардиального фиброза печени:</p> <ol style="list-style-type: none"> 1. выявление свободной жидкости в латеральных каналах брюшной полости, малом тазе; 2. отсутствие свободной жидкости в плевральных 	2 - отсутствие свободной жидкости в плевральных полостях и брюшной полости	

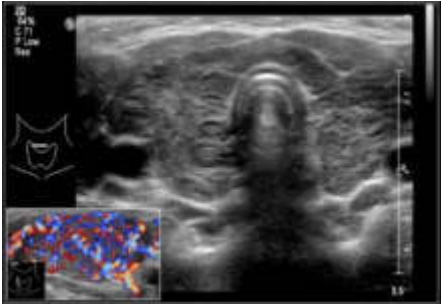
	<p>полостях и брюшной полости;</p> <ol style="list-style-type: none"> 3. расширение камер сердца 4. выявление жидкости в плевральных полостях 5. правильно 3) и 4) 		
6	<p>К нарушению архитектоники печени, выявляемому при УЗ исслед., обычно не приводит:</p> <ol style="list-style-type: none"> 1. первичный рак печени; 2. метастатическое поражение печени; 3. цирроз печени; 4. жировой гепатоз; 5. узловая гиперплазия печени. 	4 - жировой гепатоз	
7	<p>Выявляемый при УЗИ опухолевый тромб в воротной вене является патогномоничным признаком для:</p> <ol style="list-style-type: none"> 1. первичного рака печени; 2. метастатического поражения печени; 3. узловой гиперплазии печени; 4. злокачественной опухоли почек; 5. злокачественной опухоли поджелудочной железы. 	1 - первичного рака печени	
8	<p>Узловая (очаговая) гиперплазия печени является</p> <ol style="list-style-type: none"> 1. доброкачественным опухолевым процессом с прогрессирующим течением; 2. злокачественным опухолевым процессом с прогрессирующим течением; 3. врожденной аномалией развития с прогрессирующим течением; 4. воспалительным поражением с прогрессирующим течением; 5. ни одним из перечисленных. 	3 - врожденной аномалией развития с прогрессирующим течением	
9	<p>Для эхо- картины солидного метастатического узла в печени не является характерным:</p> <ol style="list-style-type: none"> 1. эффект дистального псевдоусиления; 2. эффект дистального ослабления; 3. деформация сосудистого рисунка печени; 4. нарушение контура печени; 5. нарушение однородности структуры паренхимы. 	1 - эффект дистального псевдоусиления	

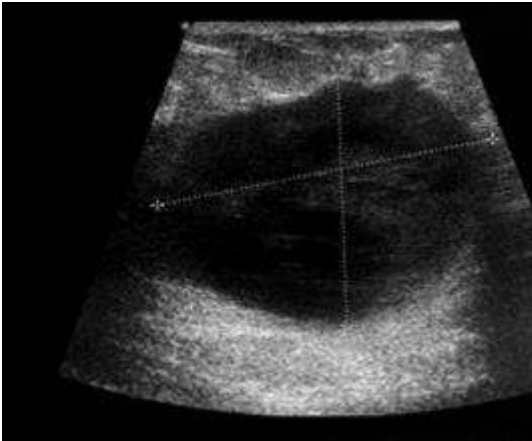
10	<p>Наиболее достоверным ультразвуковым признаком аденомы печени (из перечисленных) является:</p> <ol style="list-style-type: none"> 1. большие размеры образования; 2. неровность, бугристость и нечеткость контуров; 3. небольшие размеры образования; 4. наличие гипэхогенного Halo; 5. относительная ровность и четкость контура. 	5 - относительная ровность и четкость контура	
----	-----------------------------------------------------------------------------------------------------------------------------------------------------------------------------------------------------------------------------------------------------------------------------------------------------------------------------------------------------------------------------------------	-----------------------------------------------	--

Задания открытого типа

	Содержание задания	Правильный ответ	Источник
Дайте развернутый ответ			
1.	<p>Пациент А., 21 год, обратился с жалобами на припухлость в поднижнечелюстной области слева. Припухлость беспокоит больного в течение двух лет. Периодически больной отмечает появление боли справа в поднижнечелюстной области, повышение температуры тела. Из перенесенных заболеваний отмечает частые ангины. ВИЧ, гепатит, туберкулез, сифилис отрицает. Общее состояние удовлетворительное. Температура тела 37,7°C. Лицо симметричное. Кожа физиологической окраски. Открывание рта свободное. В поднижнечелюстной области слева определяется лимфатический узел размерами 3,0x2,5 см, плотной, болезненный при пальпации. Кожа над ним отечна, гиперемирована. Слизистая оболочка полости рта бледно-розового цвета, влажная. Язык чистый, влажный. При пальпации слюнные железы безболезненные, мягкоэластической консистенции. УЗИ подчелюстных лимфатических узлов: Увеличенные гипэхогенные лимфоузлы с нечеткими границами, гипертрофия коркового вещества, высокая его эхогенность. Отсутствие эхогенных ворот и гипэхогенный центральный</p>	<p>А. хронический лимфаденит поднижнечелюстной области слева</p>	

	<p>участок, анэхогенные кистозные зоны с задним акустическим усилением. Цветовая доплерография: Повышение васкуляризации преимущественно на периферии лимфоузла и в мягких тканях.</p> <p>Ваше заключение.</p> <p>А. хронический лимфаденит поднижнечелюстной области слева.</p> <p>.Б. Лимфоаденопатия.</p> <p>В. Абсцесс лимфоузла.</p>		
2.	<p>За медицинской помощью обратился больной К., 37 лет с жалобами на неприятные ощущения в области шеи. Сам на передненаружной поверхности шеи слева пропальпировал опухолевидное образование. Других жалоб не предъявляет. Из семейного анамнез установлено, что по материнской линии были онкологические заболевания. При осмотре в левой доле щитовидной железы пальпируется узел размерами 3х4 см плотноватый. Лимфоузлы на шее не определяются. При УЗИ исследовании получены данные: Увеличение объема железы более чем на 20 мл. Уплотненная внутренняя эхоструктура; наличие гипоехогенных вторичных узелков до 2 мм. Кисты до 2: округлые, четко ограниченные анэхогенные образования.</p>  <p>Ваше заключение.</p> <p>А. узловой зоб</p> <p>Б. Тиреоидит</p> <p>В. Токсический зоб.</p>	А. узловой зоб	

3	<p>Больная М., 36 лет обратилась к врачу в связи с тем, что появились неприятные ощущения в области шеи справа и здесь же прощупала опухолевидное образование. Других жалоб не предъявляет. При осмотре справа в проекции правой доли щитовидной железы пальпируется округлой формы тугоэластическое опухолевидное образование в диаметре до 5 мм. Лимфоузлы шеи не увеличены.</p> <p>УЗИ щитовидной железы – гипоэхогенное образование округлой формы с чёткими, ровными контурами, гладкой внутренней поверхностью 6мм в диаметре. В полости прослеживается крупная и мелкодисперсная взвесь.</p> <p><u>Ваше заключение.</u> А. киста щитовидной железы. Б. Рак щитовидной железы. В. Аденома щитовидной железы.</p>	<p><u>А.</u> киста щитовидной железы.</p>	
4	<p>У больной К, 42 лет при диспансерном обследовании обнаружили увеличение щитовидной железы 1 степени по классификации ВОЗ. Выполнено УЗИ, при котором обнаружены изменения: железа увеличена с чередованием участков сниженной, средней и повышенной эхогенности, а также на его фоне гипоэхогенный узел в левой доле железы диаметром до 8 мм.</p> <p>Из анамнеза установлено, что по материнской линии были онкологические заболевания.</p>  <p><u>Ваше заключение.</u> А. аутоиммунного тиреоидита Хашимото Б. Рак щитовидной железы.</p>	<p>А. аутоиммунного тиреоидита Хашимото</p>	

	В. Аденома щитовидной железы.		
5	<p>У больной А., 21 г., на 14 день после родов, появились боли в левой молочной железе, температура до 38. Других жалоб не было. В левой молочной железе определяется болезненный инфильтрат. Клинический анализ крови: лейкоцитоз со сдвигом влево, ускоренная СОЭ. Анализ мочи – без патологии.</p>  <p>Ваше заключение. А. Острый лактационный мастит. Б. Рак молочной железы. В. Киста молочной железы.</p>	А. Острый лактационный мастит.	

ПК-1 Способен определять у пациентов патологические состояния, симптомы, синдромы заболеваний, нозологических форм в соответствии с МКБ

Задания закрытого типа

	Содержание задания	Правильный ответ	Источник
Выберите правильный ответ			
1.	<p>Узловая гиперплазия печени при УЗИ выглядит как:</p> <ol style="list-style-type: none"> участок грубой деформации (сморщивания) паренхимы печени; объемное образование с нечетко выраженной гиперэхогенной капсулой; 	3 - участок неоднородности паренхимы по типу цирротических изменений	

	<p>3. участок неоднородности паренхимы по типу цирротических изменений;</p> <p>4. многоузловое объемное образование солидной структуры;</p> <p>5. многоузловое объемное образование солидно-кистозной структуры.</p>		
2.	<p>При синдроме Budd-Chiari УЗИ печени в острую фазу позволяет выявить:</p> <ol style="list-style-type: none"> 1. расширение желчевыводящих протоков; 2. расширение воротной вены; 3. сужение воротной вены; 4. расширение нижней полой вены в области хвостатой доли печени; 5. сужение устьев печеночных вен. 	5 - сужение устьев печеночных вен	
3	<p>К важнейшим ультразвуковым признакам разрыва печени при тупой травме живота не относится:</p> <ol style="list-style-type: none"> 1. локальное повреждение контура (капсулы) печени; 2. гипо-анэхогенное образование в паренхиме печени часто с нечеткими контурами; 3. наличие свободного газа в брюшной полости; 4. наличие нарастающего количества свободной жидкости в брюшной полости; 5. верно 1) и 4) 	3 - наличие свободного газа в брюшной полости	
4	<p>Характер эхокартины метастатических узлов печени является достаточным условием для определения их гистологической структуры</p> <ol style="list-style-type: none"> 1. да 2. нет 3. иногда 4. в зависимости от клиники заболевания 5. в зависимости от ультразвуковой аппаратуры 	2 - нет	
5	<p>Для уточненной дифференциальной диагностики очаговых форм жировой инфильтрации печени не является значимым признаком:</p>	1 - размеры печени	

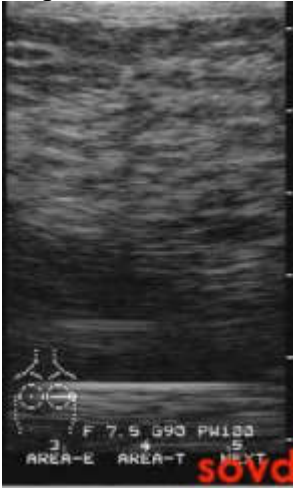
	<ol style="list-style-type: none"> 1. размеры печени 2. контуры измененного участка 3. структура измененного участка 4. состояние сосудистого рисунка 5. характер эхогенности 		
6	<p>Выявление нетипичных форм желчного пузыря (одиночные, множественные перегибы с вдающимися в полость неполными перегородками) не является наиболее вероятным признаком:</p> <ol style="list-style-type: none"> 1. рубцово-спаечной деформации вследствие воспалительного процесса в желчном пузыре 2. аномалии формы желчного пузыря 3. функционального варианта формы желчного пузыря в зависимости от положения тела пациента 4. аномалии строения желчного пузыря 	4 - аномалии строения желчного пузыря	
7	<p>УЗ метод исследования в режиме "реального времени" с "серой шкалой" позволяет с высокой достоверностью дифференцировать воспалительные процессы в желчном пузыре от доброкачественных и злокачественных гиперпластических процессов:</p> <ol style="list-style-type: none"> 1. всегда 2. никогда 3. только при наличии структурных изменений в желчном пузыре 4. только при наличии соответствующих функциональных изменений в желчном пузыре 5. только в комбинации с пункционной биопсией стенки ж. пузыря 	5 - только в комбинации с пункционной биопсией стенки ж. пузыря	
8	<p>Характерная эхографическая картина острого холецистита с выраженными морфологическими изменениями может иметь следующие признаки:</p> <ol style="list-style-type: none"> 1. нормальные размеры ж. пузыря, однослойная тонкая 	4 - различные размеры ж. пузыря, неравномерно утолщенная, слоисто-неоднородная стенка смешанной	

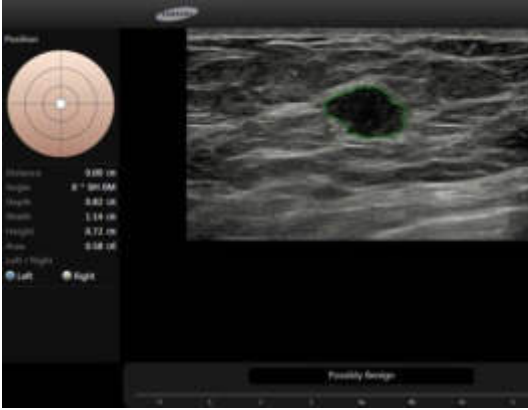
	<p>стенка, однородная эхонегативная полость</p> <p>2. нормальные или увеличенные размеры ж. пузыря, неоднородная тонкая гиперэхогенная стенка, полость часто с эхогенной взвесью</p> <p>3. часто увеличенные размеры ж. пузыря, утолщенная неоднородная стенка повыш. эхогенности, полость эхонегативная или с эхогенной взвесью</p> <p>4. различные размеры ж. пузыря, неравномерно утолщенная, слоисто- неоднородная стенка смешанной эхогенности (с гипо-, изо- гиперэхогенными участками), однородная или с эхогенной взвесью полость</p> <p>5. различные размеры ж. пузыря, неравномерно утолщенная, неоднородная, стенка умеренно и значительно повышенной эхогенности, однородная или с признаками застоя желчи полость</p> <p>6. значительно увеличенные размеры, стенка - иногда тонкая, повышенной эхогенности, иногда - незначительно утолщенная, полость - с эхогенной желчью</p>	<p>эхогенности (с гипо-, изо- гиперэхогенными участками), однородная или с эхогенной взвесью полость</p>	
9	<p>Для топического разграничения желчевыводящих протоков в воротах печени можно использовать:</p> <ol style="list-style-type: none"> 1. собственную печеночную артерию 2. воротную вену 3. нижнюю полую вену 4. правую долевую ветвь печеночной артерии 5. левую долевую ветвь печеночной артерии 	<p>4 - правую долевую ветвь печеночной артерии</p>	
10	<p>Характерная эхографическая картина хронического атрофического холецистита в стадии ремиссии может иметь следующие признаки:</p>	<p>2 - нормальные или увеличенные размеры желчного пузыря, неоднородная тонкая -</p>	

	<ol style="list-style-type: none"> 1. нормальные размеры желчного пузыря, однослойная стенка, толщиной 2-3 мм, однородная эхонегативная полость 2. нормальные или увеличенные размеры желчного пузыря, неоднородная тонкая - до 0,5-1,5 мм - гиперэхогенная стенка, полость часто с эхогенной взвесью 3. часто увеличенные размеры ж. пузыря, утолщенная до 3,5 -5 мм неоднородная стенка повыш. Эхо, полость эхонегативная или с эхогенной взвесью 4. различные размеры ж. пузыря, неравномерно утолщенная - более 4 - 5 мм, слоисто-неоднородная стенка смешанной эхогенности (с гипо-, изо-, гиперэхогенными участками), однородная или с эхогенной взвесью полость 5. различные размеры ж. пузыря, неравномерно утолщенная - более 4-5, неоднородная, иногда слоистая стенка умеренно и значительно повышенной эхогенности, однородная или с признаками застоя желчи полость 	<p>до 0,5-1,5 мм - гиперэхогенная стенка, полость часто с эхогенной взвесью</p>	
--	-------------------------------------------------------------------------------------------------------------------------------------------------------------------------------------------------------------------------------------------------------------------------------------------------------------------------------------------------------------------------------------------------------------------------------------------------------------------------------------------------------------------------------------------------------------------------------------------------------------------------------------------------------------------------------------------------------------------------------------------------------------------------------------------------------------------------------------------------------------------------------------------------------------------------------------	---------------------------------------------------------------------------------	--

Задания открытого типа

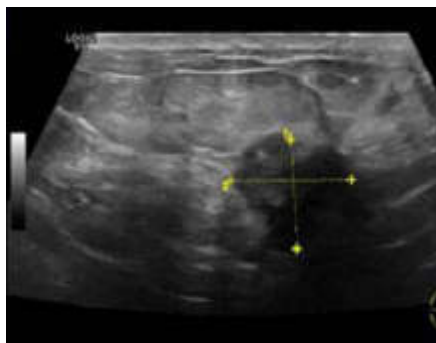
	Содержание задания	Правильный ответ	Источник
Дайте развернутый ответ			
1.	<p>Больная М., 27 л жалуется на боли в левой молочной железе, усиливающиеся в предменструальном периоде. Наблюдается у гинеколога. В анамнезе – неоднократно лечилась по поводу аднексита. При пальпации в верхне-внутреннем квадрате железы отмечается уплотнение ее ткани и опухолевидное образование в диаметре 3 см. Регионарные лимфоузлы не увеличены. При</p>	<p>А. Левосторонняя мастопатия.</p>	

	<p>надавливании на сосок выделений нет. Кожа над образованием берется в складку. УЗИ: гиперэхогенные структуры с неровными контурами: Утолщение слоя железистой ткани более 14 мм; фиброз стенок протоков, междольковых перегородок);наличие кист;дуктэктазия;</p> <p>Маммография – затемнение диффузного характера с мелкими очагами просветления.</p>  <p><u>Ваше заключение.</u></p> <p>А. Левосторонняя мастопатия. Б. Рак молочной железы. В. Киста молочной железы. Г. фиброаденома молочной железы.</p>		
2.	<p>Больная К., 44 лет, обратилась к врачу с жалобами на появление опухоли в левой молочной железе. Опухоль обнаружила самостоятельно. Больная имеет одного ребенка. Менструальная функция сохранена. Левая молочная железа обычных размеров. При осмотре определяется втяжение соска. В верхне-наружном квадрате железы пальпируется опухоль размером 3х2 см, плотная, мало болезненная, смещаемая. Подмышечные лимфоузлы не пальпируются. Со стороны внутренних органов без патологии. УЗИ: образование в верхнем квадранте на 14 часах с четкими и</p>	Б. подозрение на малигнизацию (Рак молочной железы).	

	<p>неровными контурами, размером 3 на 2 см. не параллельная ориентация. Структура образования неоднородная и гипоэхогенная кистозно-солидное. BI-RADS 4.</p>  <p><u>Ваше заключение.</u> А. Левосторонняя мастопатия. Б. подозрение на малигнизацию (Рак молочной железы). В. Киста молочной железы. Г. фиброаденома молочной железы.</p>		
3	<p>Больная П., 39 лет, обратилась к врачу с жалобами на появление опухоли в правой молочной железе. Опухоль обнаружила самостоятельно, 2 недели назад. Больная имеет 2 детей. Менструальная функция сохранена. Правая молочная железа обычных размеров. В верхне-наружном квадрате железы пальпируется опухоль размерами 3х4 см, плотная, безболезненная, смещаемая. В правой подмышечной области определяется один увеличенный лимфоузел. Со стороны внутренних органов без патологии. Выполнена маммография – тень опухоли с лучистыми тяжами по периферии, кальцинаты. Пункционная биопсия опухоли – одна из гистологических форм рака молочной железы. Цитологическое исследование – атипические клетки в выделениях из соска.</p> <p>На УЗИ: Кистозно солидное образование левой молочной железы с четкими, неровными контурами ,</p>	Б. Рак молочной железы. BI-RADS 5.	

	<p>ориентация не параллельная. Размер 3 на 4 см. на 15 часах. При исследовании подмышечных лимфатических узлов: выявлено увеличение единичного лимфатического узла справа в подмышечной области размером 2,2 см с нарушением структуры.</p> <p><u>Ваше заключение.</u> А. Левосторонняя мастопатия. Б. Рак молочной железы. BI-RADS 5. В. Киста молочной железы. Г. фиброаденома молочной железы.</p>		
4	<p>Женщина О, 33 лет начала отмечать 2 месяца назад появление геморрагических выделений из соска правой молочной железы. Акушерский анамнез не отягощен. Имеет одного ребенка. Состояние удовлетворительное. Со стороны внутренних органов без патологии. При осмотре молочные железы и их соски не изменены, при пальпации нечетко пальпируется опухоль диаметром до 1 см. в толще железы под соском. При надавливании на правый сосок появляются кровянистые выделения. Регионарные лимфоузлы не увеличены.</p> <p>УЗИ – узловое овальное гиперэхогенное образование в правой железе в диаметре 1 см, с четкими контурами. Ориентация параллельная. не позволяет на 100% точно установить характер патологического процесса.</p> <p><u>Ваше заключение.</u> А. УЗИ не позволяет сделать заключение, требуется построение диф. ряда: аденома, фиброаденома, рак Педжета, узловая мастопатия, гематома.</p>	<p>А. УЗИ не позволяет сделать заключение, требуется построение диф. ряда: аденома, фиброаденома, рак Педжета, узловая мастопатия, гематома.</p>	
5	<p>Пациентка 45 лет направлена врачом-гинекологом на УЗИ</p>	<p>2.в-режим 2.молочная</p>	

молочных желез. Жалобы- на образование правой молочной железы. При самостоятельном обследовании молочных желез выявлено пальпируемое образование. Обратилась в женскую консультацию по месту жительства, отправлена на УЗИ молочных желез. Курение – 20 лет 1-2 пачки в день. У матери – рак молочной железы в 65 лет. Объективный статус - пальпируемое округлое образование правой молочной железы.



Режимом сканирования при выполнении УЗИ в данной клинической ситуации является

1. эластографии
2. в-режим
3. доплерография
4. м-режим

На сонограмме изображена _____ железа

1. поджелудочная
2. молочная
3. щитовидная
4. подчелюстная

Эхогенность молочной железы на сонограмме

1. гипэхогенная
2. диффузно-неоднородная
3. гиперэхогенная
4. анэхогенная

Структура образования на сонограмме является

1. гипэхогенной
2. анэхогенной с единичными включениями
3. изоэхогенной

2. диффузно-неоднородная
2. анэхогенной с единичными включениями
4. выраженная акустическая тень
3. с нечеткими, неровными контурами, с выраженной акустической тенью, анэхогенная с единичными эхогенными включениями
2. узлового рака
4. 7,5-13
2. лёжа на спине
1. 4
3. проведение пункционной биопсии

	<p>4.гиперэхогенной</p> <p>На сонограмме позади образования наблюдается</p> <ol style="list-style-type: none"> 1.усиление эхосигнала 2.псевдоусиление эхосигнала 3.снижение эхосигнала 4.выраженная акустическая тень <p>Наиболее достоверным вариантом описания области патологических изменений по данным ультразвукового исследования является: образование</p> <ol style="list-style-type: none"> 1.изоэхогенное с четкими, ровными контурами 2.гипоэхогенное с четкими ровными контурами без дистального усиления 3.с нечеткими, неровными контурами, с выраженной акустической тенью, анэхогенная с единичными эхогенными включениями 4.гипоэхогенное с псевдодистальным усилением <p>На основании выполненного ультразвукового исследования можно сделать заключение о наличии у пациентки _____ молочной железы</p> <ol style="list-style-type: none"> 1.кальцината 2.узлового рака 3.фиброаденомы 4.липомы <p>УЗИ молочной железы проводится с использованием линейного датчика частотой (в МГц)</p> <ol style="list-style-type: none"> 1.3-5 2.5-7 3.14-16 4.7,5-13 <p>Сканирование молочных желез обычно осуществляется в положении</p> <ol style="list-style-type: none"> 1.лёжа только на правом боку 2.лёжа на спине 3.стоя 		
--	----------------------------------------------------------------------------------------------------------------------------------------------------------------------------------------------------------------------------------------------------------------------------------------------------------------------------------------------------------------------------------------------------------------------------------------------------------------------------------------------------------------------------------------------------------------------------------------------------------------------------------------------------------------------------------------------------------------------------------------------------------------------------------------------------------------------------------------------------------------------------------------------------------------------------------------------------------------------------------------------------------------------------------------------------------------------------------------------------------------------------------------------------------------------------------------------------------------------------------------------------------------------------------------------------------------------------------------------------------------------------------------------------------------------------------------------------	--	--

	<p>4.лёжа на животе</p> <p>Данные изменения соответствуют категории BI-RADS 5</p> <p>1.4 2.1 3.3 4.2</p> <p>Тактика дальнейшего обследования пациентки включает</p> <p>1.проведение повторной маммографии 2.динамическое наблюдение 3.проведение пункционной биопсии 4.проведение лимфографии</p>		
--	---------------------------------------------------------------------------------------------------------------------------------------------------------------------------------------------------------------------------------------------------------------------------------------------------------------------------	--	--

ПК-3 Способен участвовать в организации медицинской помощи при чрезвычайных ситуациях, в том числе медицинской эвакуации

Задания закрытого типа

	Содержание задания	Правильный ответ	Источник
Выберите правильный ответ			
1.	<p>Эхографическая картина несмещаемого камня большого дуоденального сосочка (БДС) при УЗИ часто отличается от эхокартины рака БДС только:</p> <p>1. наличием объемного образования в зоне БДС 2. значительно расширенными протоками 3. наличием стойкой акустической тени или эффекта дистального ослабления за зоной БДС 4. ничем не отличается</p>	3 - наличием стойкой акустической тени или эффекта дистального ослабления за зоной БДС	
2.	<p>Характерная эхографическая картина хронического гипертрофического холецистита в стадии ремиссии может иметь следующие признаки:</p> <p>1. нормальные размеры желчного пузыря, однослойная тонкая - до 2-3 мм стенка, однородная эхонегативная полость</p>	3 - различные размеры желчного пузыря, утолщенная 3,5-4 мм неоднородная стенка повыш. эхогенности, полость эхонегативная или с эхогенной взвесью	

	<p>2. нормальные или увеличенные размеры желчного пузыря, неоднородная тонкая до 0,5-1,5 мм гиперэхогенная стенка, полость часто с эхогенной взвесью</p> <p>3. различные размеры желчного пузыря, утолщенная 3,5-4 мм неоднородная стенка повыш. эхогенности, полость эхонегативная или с эхогенной взвесью</p> <p>4. различные размеры желчного пузыря, неравномерно утолщенная более 4-5 мм, слоисто-неоднородная стенка смешанной эхогенности (с гипо-, изо-, гиперэхогенными участками), однородная или с эхогенной взвесью полость</p> <p>5. различные размеры желчного пузыря, неравномерно утолщенная, неоднородная, иногда слоистая стенка умеренно и значительно повышенной эхогенности, однородная или с признаками застоя желчи полость</p>		
3	<p>Эхографическую картину рака внепеченочных желчевыводящих протоков необходимо дифференцировать с эхо- картиной:</p> <ol style="list-style-type: none"> 1. холедохолитиаза 2. лимфоаденопатии в области печеночно-12-перстной связки 3. рака головки поджелудочной железы 4. рака большого дуоденального сосочка 5. верно все 	5 - верно все	
4	<p>Для получения изображения опухоли хвоста поджелудочной железы нельзя использовать следующий акустический доступ:</p> <ol style="list-style-type: none"> 1. косое сканирование по левой стеральной линии. 2. продольное сканирование по левой стеральной линии. 3. межреберное сканирование по передней и средней подмышечным линиям. 	4 - косое сканирование по правой паравертебральной линии	

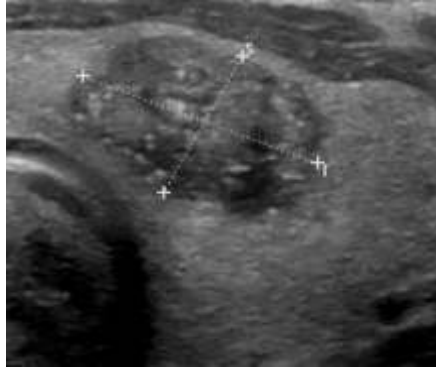
	<p>4. косое сканирование по правой паравертебральной линии.</p> <p>5. косое сканирование по левой лопаточной линии.</p>		
5	<p>При УЗИ в острой стадии пенетрации язвы желудка или двенадцатиперстной кишки не является характерным:</p> <ol style="list-style-type: none"> 1. отсутствие изменения эхокартины поджелудочной железы. 2. визуализация эхонегативного жидкостного образования в зоне пенетрации. 3. визуализация гиперэхогенного участка в виде "белого пятна", с нечеткими контурами в зоне пенетрации. 4. визуализация гиперэхогенной структуры с эффектом реверберации в зоне пенетрации. 5. визуализация гипоэхогенного участка с нечеткими контурами в зоне пенетрации. 	3 - визуализация гиперэхогенного участка в виде "белого пятна", с нечеткими контурами в зоне пенетрации	
6	<p>Кистозный фиброз поджелудочной железы является:</p> <ol style="list-style-type: none"> 1. следствием длительно протекающего воспалительного процесса 2. следствием быстро протекающего воспалительного процесса 3. признаком опухолевого поражения поджелудочной железы 4. врожденной аномалией поджелудочной железы 5. следствием длительно протекающего сахарного диабета 	3 - признаком опухолевого поражения поджелудочной железы	
7	<p>Наиболее характерным для эхографической картины рака поджелудочной железы является обнаружение:</p> <ol style="list-style-type: none"> 1. гиперэхогенного объемного образования 2. объемного умеренно повышенной эхогенности образования 	4 - объемного образования пониженной эхогенности	

	<ul style="list-style-type: none"> 3. объемного образования средней эхогенности 4. объемного образования пониженной эхогенности 5. анэхогенного объемного образования 		
8	<p>Повышение эхогенности паренхимы поджелудочной железы является:</p> <ul style="list-style-type: none"> 1. специфическим признаком, выявляемом при портальной гипертензии. 2. специфическим признаком, выявляемом при хроническом панкреатите. 3. специфическим признаком, выявляемом при остром панкреатите. 4. специфическим признаком, выявляемом при панкреонекрозе. 5. неспецифическим признаком, выявляемом при различной патологии. 	5 - неспецифическим признаком, выявляемом при различной патологии	
9	<p>Эхографическим признаком острой стадии инфаркта селезенки является образование с _____ контурами и _____ эхогенностью</p> <ul style="list-style-type: none"> 1. нечеткими; сниженной 2. четкими; сниженной 3. нечеткими; повышенной 4. четкими; повышенной 	1 - нечеткими; сниженной	
10	<p>Ультразвуковое исследование при диагностике туберкулеза позволяет определить</p> <ul style="list-style-type: none"> 1. наличие, расположение экссудата в плевральной полости 2. наличие полостей распада 3. состояние бронхов 4. величину и плотность внутригрудных лимфоузлов 	1 - наличие, расположение экссудата в плевральной полости	

Задания открытого типа

	Содержание задания	Правильный ответ	Источник
Дайте развернутый ответ			
1.	Пациентка 63 лет. При прохождении диспансеризации пальпируется узел щитовидной железы. При диспансеризации	3) ультразвуковой метод 4) В-режим (серошкальный)	

выявлен узел щитовидной железы, направлена на УЗИ.



Методом _____ лучевой диагностики, _____ соответствующим представленному изображению (Слайд 1), является

- 1) магнитно-резонансная томография
- 2) рентгенологический метод
- 3) ультразвуковой метод
- 4) компьютерная томография

Режимом сканирования при выполнении УЗИ в данной клинической ситуации является

- 1) М-режим
- 2) эластография
- 3) доплерография
- 4) В-режим (серошкальный)

На сонограмме изображена _____ железа

- 1) поджелудочная
- 2) щитовидная
- 3) подчелюстная
- 4) молочная

Щитовидная железа при поперечном сканировании имеет вид

- 1) истинной буквы U
- 2) эллипса
- 3) перевернутой буквы U
- 4) квадрата

Нормальный _____ объем щитовидной железы составляет у мужчин _____ мм³, у женщин _____ мм³

- 2) щитовидная
- 3) перевернутой буквы U
- 1) 20; 16
- 4) неоднородное гипо-изоэхогенное образование с нечеткими неровными контурами, наличием множественных микрокальцинатов без акустической тени и участком кистозной перестройки
- 1) гетеро-
- 1) злокачественног о новообразования
- 1) выше
- окружающих мышц
- 1) лёжа на спине, с запрокинутой назад головой
- 3) 7,5-13
- 2) толщина* длина* 0,479

- 1) 20; 16
- 2) 6; 24
- 3) по 25
- 4) 30; 25

На сонограмме щитовидной железы определяется

1) гиперэхогенный очаг с центральным кистозно-некротическим компонентом

2) образование с нечеткими бугристыми контурами

3) жидкостное образование с однородным внутренним содержимым

4) неоднородное гипо-изоэхогенное образование с нечеткими неровными контурами, наличием множественных микрокальцинатов без акустической тени и участком кистозной перестройки

Структура образования на представленной сонограмме

_____ генная

- 1) гетеро-
- 2) гиперэхо-
- 3) анэхо-
- 4) изоэхо-

На основании выполненного ультразвукового исследования можно сделать заключение о наличии у _____ пациента

_____ щитовидной железы

1) злокачественного новообразования

2) кисты

3) воспаления

4) аденомы

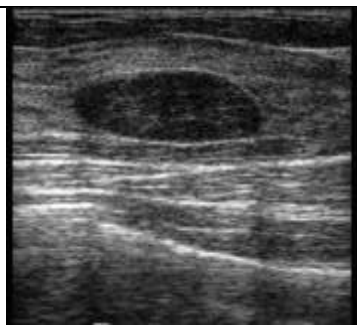
Эхогенность щитовидной железы

1) выше окружающих мышц

2) ниже окружающих мышц

3) равна окружающим мышцам

	<p>4) не сравнивают с окружающими мышцами</p> <p>Сканирование щитовидной железы обычно осуществляется в положении</p> <ol style="list-style-type: none"> 1) лёжа на спине, с запрокинутой назад головой 2) лёжа только на правом боку 3) стоя 4) лежа на животе <p>УЗИ щитовидной железы проводится с использованием линейного датчика частотой _____ МГц</p> <ol style="list-style-type: none"> 1) 14-16 2) 3-5 3) 7,5-13 4) 16-18 <p>Расчет объема щитовидной железы производится по формуле: Объем = ширина*</p> <ol style="list-style-type: none"> 1) толщина 2) толщина* длина* 0,479 3) длина/2 4) толщина* длина 		
2.	<p>Пациентка 34 лет, направлена врачом-гинекологом на УЗИ молочных желез. Жалобы -на периодическое покалывание в молочной железе, усиливающееся в предменструальный период. При самостоятельном обследовании молочных желез выявлено пальпируемое образование. Обратилась в женскую консультацию по месту жительства, отправлена на УЗИ молочных желез. У матери – рак молочной железы в 57 лет. Объективный статус- при пальпации подмышечной зоны определяются увеличенные лимфоузлы.</p>	<p>1)ультразвуковой метод</p> <p>2)в-режим (серошкальный</p> <p>2) молочная</p> <p>2)диффузно-неоднородной</p> <p>3) гипоехогенной</p> <p>4)солидное овоидное образование с четкими и ровными контурами</p> <p>1)одиночное гипоехогенное образование с преобладанием длинной оси над короткой осью, горизонтальной ориентацией и боковыми акустическими тенями</p> <p>4) фиброаденомы</p> <p>4) 7,5-13</p> <p>4) лёжа на спине</p> <p>2)единым гиперэхогенным мелкозернистым пластом</p> <p>4) 7,5-13,0</p>	



Методом лучевой диагностики, соответствующим представленному изображению, является

- 1) ультразвуковой метод
- 2) компьютерная томография
- 3) рентгенологический метод
- 4) магнитно-резонансная томография

Режимом сканирования при выполнении УЗИ в данной клинической ситуации является

- 1) эластография
- 2) в-режим (серошкальный)
- 3) доплерография
- 4) м-режим

На сонограмме изображена _____ железа

- 1) щитовидная
- 2) молочная
- 3) подчелюстная
- 4) поджелудочная

Эхогенность молочной железы на сонограмме является

- 1) гиперэхогенной
- 2) диффузно-неоднородной
- 3) анэхогенной
- 4) гипозэхогенной

Структура образования на сонограмме является

- 1) изоэхогенной
- 2) гиперэхогенной
- 3) гипозэхогенной
- 4) анэхогенной

На сонограмме определяется

- 1) участок обызвествления
- 2) внутрипротоковое образование с нечетким контуром
- 3) кистозная полость с солидным включением


<p>4) солидное овоидное образование с четкими и ровными контурами</p> <p>Наиболее достоверным вариантом описания области патологических изменений по данным ультразвукового исследования является</p> <ol style="list-style-type: none"> 1) одиночное гипоэхогенное образование с преобладанием длинной оси над короткой осью, горизонтальной ориентацией и боковыми акустическими тенями 2) образование с бугристыми контурами, однородной внутренней структурой 3) гиперэхогенное образование с широкой акустической тенью 4) анэхогенное образование с четкими, ровными контурами и дистальным усилением сигнала <p>На основании выполненного ультразвукового исследования можно сделать заключение о наличии у пациентки _____</p> <p>молочной железы</p> <ol style="list-style-type: none"> 1) листовидной опухоли 2) гемартомы 3) медулярного рака 4) фиброаденомы <p>УЗИ молочной железы проводится с использованием линейного датчика частотой (в МГц)</p> <ol style="list-style-type: none"> 1) 14-16 2) 3,5-5 3) 5-7 4) 7,5-13 <p>Сканирование молочных желез обычно осуществляется в положении</p> <ol style="list-style-type: none"> 1) стоя 2) лёжа на животе 3) лёжа только на правом боку 4) лёжа на спине <p>Железистый слой репродуктивного типа характеризуется</p> <ol style="list-style-type: none"> 1) изоэхогенным пластом 2) единым гиперэхогенным мелкозернистым пластом 		
--------------------------------------------------------------------------------------------------------------------------------------------------------------------------------------------------------------------------------------------------------------------------------------------------------------------------------------------------------------------------------------------------------------------------------------------------------------------------------------------------------------------------------------------------------------------------------------------------------------------------------------------------------------------------------------------------------------------------------------------------------------------------------------------------------------------------------------------------------------------------------------------------------------------------------------------------------------------------------------------------------------------------------------------------------------------------------------------------------------------------------------------------------------------------------------------------------------------------------------------------------------------------------------------------------------------------------------------------------------------------------------------------------------------------------------------------------------------------------------------------------------------------------------------------------------------------------------------------	--	--

	<p>3) гипоехогенным пластом 4) гиперэхогенным очагом с акустической дорожкой</p> <p>УЗИ молочных желез рекомендуется проводить с использованием линейного датчика частотой _____ МГц</p> <p>1) 3-5 2) 16-18 3) 14-16 4) 7,5-13,0</p>		
3	<p>Больная В., 43 года, жалобы на незначительные боли в правой половине малого таза. Осмотр гинекологом: увеличение правого яичника. На УЗИ: киста правого яичника — 38x30 мм из латеральной стенки которой исходит внутрикистозное включение (форма правильная овальная, 9x7 мм, эхоплотность низкая). У основания этого включения имеется интимно связанное с ним дополнительное мягкотканое образование, выходящее за контур кисты: 30x20 мм, контуры бугристые, структура и плотность аналогичны внутрикистозному включению. <u>Ваше заключение:</u></p> <p>А. рак правого яичника Б. малигнизация папиллярной серозной кисты справа</p>	Б. малигнизация папиллярной серозной кисты справа	
4	<p>Больная К., 28 лет, активно жалоб не предъявляла, на УЗИ в рамках диспансеризации выявлено: над левым углом матки лоцируется жидкостное тонкостенное образование овальной формы – 48x34 мм, в просвете по верхней стенке определяется овальной формы тканевое образование с ровным четким контуром, однородной эхоструктуры. <u>Ваше заключение:</u></p> <p>А. папиллярная серозная киста слева Б. простая киста слева</p>	А. папиллярная серозная киста слева	
5	<p>Больная М., 26 лет, жалобы на непостоянные, ноющие боли внизу</p>	А. эндометрит	

	<p>живота, продолжающиеся в течение трех недель. Температура не повышалась. Беспокоят неприятные ощущения во влагалище, также выделения слизисто-гнойного характера. Гинекологом осмотрена и назначено трансвагинальное УЗИ. При УЗИ: матка не увеличена, однородная. Эндометрий утолщен до 25 мм (10 день после окончания месячных), структура его неоднородная, контуры ровные, нечеткие. На границе эндометрия и миометрия во всех отделах имеется нечеткая эконегативная зона, шириной 5-8 мм.</p> <p><u>Ваше заключение:</u></p> <p>А.эндометрит Б.эндометриоз</p>		
--	-----------------------------------------------------------------------------------------------------------------------------------------------------------------------------------------------------------------------------------------------------------------------------------------------------------------------------------------------------------------------------------------------------------------------------------------------------------------------------------------------------------------------------------------------------------------------------	--	--

УК-1 Способен критически и системно анализировать, определять возможности и способы применения достижения в области медицины и фармации в профессиональном контексте

Задания закрытого типа

	Содержание задания	Правильный ответ	Источник
Выберите правильный ответ			
1.	<p>У пациентки умеренно выраженная боль в животе, нерегулярный стул, сменяемость запоров поносами, при УЗИ ободочной кишки на всем протяжении есть изменения, которые отражены на сонограмме, кровоток в стенке кишки не усилен, возможное ультразвуковое заключение</p>  <p>1. воспалительное заболевание кишечника 2. диффузная опухоль ободочной кишки</p>	1 - воспалительное заболевание кишечника	

	<p>3. нормальное изображение стенки кишки</p> <p>4. локальное образование передней стенки</p>		
2.	<p>При воспалительных заболеваниях кишечника псевдополипы при чрескожном УЗИ определяются в виде локального утолщения</p> <ol style="list-style-type: none"> 1. слизистого слоя стенки кишки 2. подслизистого слоя стенки кишки 3. слизистого и подслизистого слоя стенки кишки 4. всех слоев кишечной стенки 	1 - слизистого слоя стенки кишки	
3	<p>По УЗ картине можно ли дифференцировать коралловидный конкремент почки от множественных камней в почке:</p> <ol style="list-style-type: none"> 1. всегда; 2. не всегда; 3. только при полипозиционном иссл.; 4. нельзя; 5. только при наличии камней мочевой кислоты. 	2 - не всегда	
4	<p>По данным УЗИ определить локализацию конкремента (в чашечке или в лоханке)</p> <ol style="list-style-type: none"> 1. нельзя; 2. можно; 3. можно, если чашечка или лоханка заполнены жидкостью; 4. можно только при наличии камней мочевой кислоты; 5. можно только при наличии камней щавелевой кислоты. 	2 - можно	
5	<p>Минимальный диаметр конкремента в мочевом пузыре, выявляемого с помощью УЗИ, составляет</p> <ol style="list-style-type: none"> 1. 2 мм; 2. 3 мм; 3. 5 мм; 4. 6 мм; 5. в зависимости от химического состава конкремента от 3-х до 5-ти мм. 	1 - 2 мм	
6	<p>Минимальный диаметр опухолей, выявляемых в почке с помощью УЗИ, составляет</p> <ol style="list-style-type: none"> 1. 0,5 см; 2. 1,0 см; 	4 - 0,5-2,0 см в зависимости от локализации опухоли	

	<ul style="list-style-type: none"> 3. 2,0 см; 4. 0,5-2,0 см в зависимости от локализации опухоли; 5. 2,0-3,0 см в зависимости от локализации опухоли. 		
7	<p>По УЗИ определить гистологию опухоли</p> <ul style="list-style-type: none"> 1. можно всегда; 2. нельзя; 3. можно, при наличии зон распада в опухоли; 4. можно, при наличии кальцинации в опухоли; 5. можно, при наличии анэхогенного ободка. 	2 - нельзя	
8	<p>По виду опухоли при УЗИ определить характер роста (инвазивный-неинвазивный):</p> <ul style="list-style-type: none"> 1. можно не всегда; 2. нельзя; 3. можно, при наличии зон распада в опухоли; 4. можно, при наличии кальцинации в опухоли; 5. можно, при наличии анэхогенного ободка. 	1 - можно не всегда	
9	<p>УЗ- симптом инвазивного роста опухоли:</p> <ul style="list-style-type: none"> 1. анэхогенный ободок; 2. нечеткость границ; 3. резкая неоднородность структуры опухоли; 4. анэхогенная зона с неровным контуром в центре образования; 5. зоны кальцинации в опухоли. 	2 - нечеткость границ	
10	<p>Среди опухолей почки наиболее часто у взрослых встречается:</p> <ul style="list-style-type: none"> 1. цистаденокарцинома почки; 2. почечноклеточный рак; 3. онкоцитомы почки; 4. ангиома почки; 5. гемангиомиолипома почки. 	2 - почечноклеточный рак	

Задания открытого типа

	Содержание задания	Правильный ответ	Источник
Дайте развернутый ответ			
1.	Больная М., 45 лет, из анамнеза известно об эндометрите после аборта и неоднократных	А тубарный абсцесс слева	

	<p>воспалениях придатков матки. Месячные безболезненные. Последний раз заболела 14 дней назад, когда внезапно появились тупые боли внизу живота (больше слева), повышение температуры, резкое ухудшение самочувствия. Кровь: лейкоцитоз со сдвигом влево, ускоренное СОЭ. На УЗИ: слева от матки жидкостное образование округлой формы с плотными местами утолщенными стенками до 5–6 мм, в просвете мелкие эхопозитивные включения, образующие горизонтальный уровень на границе с однородной жидкой средой. При компрессии датчиком резко болезненно. <u>Ваше заключение:</u></p> <p style="text-align: center;">А тубарный абсцесс слева Б. Киста левого яичника</p>		
2.	<p>Больная О., 56 лет, менопауза 7 лет. Активно жалоб не предъявляет. Гинекологом осмотрена. На УЗИ: матка небольших размеров, без узлов. Эндометрий – 3,4 мм. Полость матки не расширена. Рядом с правым углом матки инволютивно измененный правый яичник – 13х6 мм. В проекции левого яичника безболезненное тонкостенное жидкостное образование с однородным содержимым – 52 мм в диаметре. <u>Ваше заключение:</u></p> <p style="text-align: center;">А. «простая» серозная киста слева Б. Солидное образование в проекции левого яичника</p>	<p style="text-align: center;">А. «простая» серозная киста слева</p>	
3	<p>Больная Р., 24 года, три года назад роды. Абортов не было, к гинекологу не обращалась. Жалобы на задержку месячных в течении 2 недель. На УЗИ пришла самостоятельно. На УЗИ: в полости матки плодное яйцо СВД – 11 мм,</p>	<p style="text-align: center;">А. простая псевдомуцинозная киста слева</p>	

	<p>матка оттеснена многокамерной кистой слева (150x110 мм). Наружный контур кисты четкий волнистый. В просвете множественные «дочерние» кисты, сгруппированные в единый внутрикистозный конгломерат (85 мм в Д) разнокалиберных жидкостных образований неправильной формы. <u>Ваше заключение:</u></p> <p>А. простая псевдомуцинозная киста слева Б. Рак левого яичника</p>		
4	<p>Больная С., 32 года, жалобы на боли в левой половине малого таза в течении 6 дней (состояние удовлетворительное, повышение температуры тела нет). Гинекологический осмотр: резкая болезненность при пальпации левых придатков матки. При УЗИ: матка, яичники, эндометрий не изменены. Вдоль левой боковой стенки матки выявляется тонкостенное жидкостное образование вытянутой (S-образной) формы, 42x11 мм – с однородным содержимым. <u>Ваше заключение:</u></p> <p>А. гидросальпингс слева Б. Киста слева</p>	А. гидросальпингс слева	
5	<p>Больная С., 33 года, жалоб не предъявляет, на УЗИ: слева от матки лоцируется однородное, анэхогенное образование, 60x42 мм с дорзальным эхоусилением. Повторное УЗИ после месячных: жидкостного образования в проекции левого яичника не выявлено. <u>Ваше заключение:</u></p> <p>А. фолликулярная киста слева Б. Киста слева</p>	А. фолликулярная киста слева	

УК-2 Способен разрабатывать, реализовывать проект и управлять им

Задания закрытого типа


	Содержание задания	Правильный ответ	Источник
Выберите правильный ответ			
1.	Среди доброкачественных опухолей почки наиболее часто выявляется с помощью УЗИ: <ol style="list-style-type: none"> 1. онкоцитомы; 2. ангиомиолипома; 3. фиброма; 4. гемангиома; 5. лейомиома. 	2 - ангиомиолипома	
2.	Органы-"мишени" метастазирования почечно-клеточного рака - это: <ol style="list-style-type: none"> 1. легкие, кости, мозг, щитовидная железа, органы малого таза; 2. печень, органы малого таза, надпочечники; 3. печень, кожа, мозг, органы мошонки; 4. молочные железы, печень - у женщин, органы мошонки, печень-у мужчин; 5. надпочечники. 	1 - легкие, кости, мозг, щитовидная железа, органы малого таза	
3	Определить наличие опухолевого тромба в нижней полой вене, почечной вене по УЗИ: <ol style="list-style-type: none"> 1. можно; 2. нельзя; 3. можно не всегда; 4. можно только при значительном расширении нижней полой вены; 5. можно только при резком повышении эхогенности паренхимы печени. 	3 - можно не всегда	
4	Наименьший диаметр эпителиальной опухоли лоханки, выявляемый рутинным ультразвуковым трансабдоминальным или транслюмбальным методом: <ol style="list-style-type: none"> 1. 0,3 см; 2. 2 см; 3. 1 см; 4. 4 см; 5. 8 мм. 	3 - 1 см	
5	Нет необходимости дифференцировать опухоль почки и: <ol style="list-style-type: none"> 1. организовавшуюся гематому; 2. ксантогранулематозный пиелонефрит; 	3 - простую кисту	

	<ul style="list-style-type: none"> 3. простую кисту; 4. карбункул почки; 5. амилоидоз почки. 		
6	<p>Часто очаговую форму лимфомы почки приходится дифф-ть с:</p> <ul style="list-style-type: none"> 1. гипернефроидным раком; 2. простой кистой почки; 3. гемангиолипомой; 4. туберкулезной каверной почки; 5. верно 2 и 4. 	5 - верно 2 и 4	
7	<p>Особенностью опухоли Вильмса у взрослых, позволяющей по данным УЗИ предположить наличие этого вида опухоли, является:</p> <ul style="list-style-type: none"> 1. тенденция к некрозу с образованием кистозных полостей; 2. резкая неоднородность структуры с петрификацией; 3. анэхогенный ободок; 4. массивная кальцинация в опухоли 5. нечеткость контура 	1 - тенденция к некрозу с образованием кистозных полостей	
8	<p>Морфологическим субстратом анэхогенного ободка по периферии среза опухоли является:</p> <ul style="list-style-type: none"> 1. сжатая растущей опухолью нормальная ткань; 2. некроз по периферии опухоли; 3. патологическая сосудистая сеть; 4. лимфостаз по периферии опухоли; 5. кальциноз капсулы опухоли. 	1 - сжатая растущей опухолью нормальная ткань	
9	<p>Ангиомиолипома при УЗИ - это:</p> <ul style="list-style-type: none"> 1. высокой эхогенности солидное образование с четкой границей с небольшим задним ослаблением в проекции синуса или паренхимы; 2. изоэхогенное солидное образование анэхогенным ободком в проекции паренхимы почки без дорсального усиления или ослабления; 3. солидное образование резко неоднородной структуры с множественными некротическими полостями; 	1 - высокой эхогенности солидное образование с четкой границей с небольшим задним ослаблением в проекции синуса или паренхимы	

	<p>4. анэхогенное образование без дистального усиления;</p> <p>5. смешанное по ЭХО образование с дистальным псевдоусилением.</p>		
10	<p>Динамическое наблюдение больного с установленным при УЗИ диагнозом ангиомиолипомы почки необходимо осуществлять:</p> <ol style="list-style-type: none"> 1. ежемесячно; 2. один раз в полгода; 3. один раз в год; 4. динамическое наблюдение проводить нельзя, т.к. необходимо оперировать; 5. ввиду абсолютной доброкачественности опухоль можно повторно не исследовать. 	2 - один раз в полгода	

Задания открытого типа

	Содержание задания	Правильный ответ	Источник
Дайте развернутый ответ			
1.	<p>Больная Т., 33 года, жалобы на резко болезненные, длительные и обильные месячные. На УЗИ: матка шаровидной формы, увеличена до 7-8 недель беременности, контур ровный, структура миометрия неоднородная за счет множественных мелких эхопозитивных включений. Толщина эндометрия 18 мм, эхоплотная (ЖГЭ). <u>Ваше заключение:</u></p> <p>А. аденомиоз Б. Миома матки</p>	А. аденомиоз	
2.	<p>Пациентка А., 21 год, первая беременность. При проведении эхографии в сроки 21-22 НБ выявлено двустороннее увеличение почек у плода, отсутствие эхотени мочевого пузыря, маловодие. При исследовании других органов плода выявлено затылочное энцефалоцеле, заподозрена микроцефалия. <u>Эхографическое заключение:</u> А. Нормальная ультразвуковая картина почек. Б. поликистозной болезни почек инфантильного типа (Поттер I)</p>	Б. поликистозной болезни почек инфантильного типа (Поттер I)	

3	<p>Пациентка Б., 31 год, мажущие кровянистые выделения, мед. аборт. На эхограмме полость матки расширена, контуры деформированы, внутри полости матки определяются структуры повышенной эхоплотности. <u>Эхографическое заключение:</u></p> <p>А. неполный самопроизвольный аборт. Б. Образование полости матки.</p>	<p>А. неполный самопроизвольный аборт.</p>	
4	<p>Пациентка М., 18 лет, первая беременность в сроке 23-24 НБ. При проведении эхографии в области передней стенки живота плода определяются свободно плавающие петли кишечника с различной степенью расширения. Признаки многоводия. <u>Ваше заключение:</u></p> <p>А. гастрошизис Б. Расширение кишечника В. выпадение печени</p> 	<p>А. гастрошизис Б. Расширение кишечника В. выпадение печени</p>	
5	<p>Пациентка Н., 27 лет, беременность 27-28 НБ. При проведении эхографии выявлены численные значения индекса амниотической жидкости >97,5‰ (АЖ >240 мм), глубина наибольшего кармана АЖ >80 мм. Причиной многоводия могут быть. <u>Ваше заключение:</u></p> <p>А. пороки развития ЦНС плода Б. пороки развития мочевыделительной системы плода</p>	<p>А. пороки развития ЦНС плода</p>	

УК-3 Способен руководить работой команды врачей, среднего и младшего медицинского персонала, организовывать процесс оказания медицинской помощи населению

Задания закрытого типа



	Содержание задания	Правильный ответ	Источник
Выберите правильный ответ			
1.	<p>Морфологическим субстратом анэхогенной зоны с неровным контуром в центре опухоли является:</p> <ol style="list-style-type: none"> 1. перифокальное воспаление; 2. некроз; 3. гематома; 4. кальциноз сосудов опухоли; 5. верно 1) и 4) 	2 - некроз	
2.	<p>Ваши первые действия при выявлении в почке опухоли:</p> <ol style="list-style-type: none"> 1. УЗИ почечной вены и крупных сосудов, контралатеральной почки, забрюшинных лимфоузлов, органов малого таза, щитовидной железы, печени, селезенки; 2. направление больного на внутривенную урографию; 3. направление больного к онкоурологу; 4. УЗИ печени, лимфоузлов, селезенки, надпочечников; 5. направление на ангиографическое исследование. 	1 - УЗИ почечной вены и крупных сосудов, контралатеральной почки, забрюшинных лимфоузлов, органов малого таза, щитовидной железы, печени, селезенки	
3	<p>Наиболее частой причиной ложноположительной диагностики опухоли почки является:</p> <ol style="list-style-type: none"> 1. удвоение почки; 2. дистопия почки; 3. наличие т.н. гипертрофированной колонны Бертина; 4. гематома; 5. туберкулез почки. 	3 - наличие т.н. гипертрофированной колонны Бертина	
4	<p>Местом излюбленной локализации гипернефромы является:</p> <ol style="list-style-type: none"> 1. передняя губа почки; 2. латеральный край почки; 3. полюса почки; 4. почечный синус; 5. ворота почки 	3 - полюса почки	


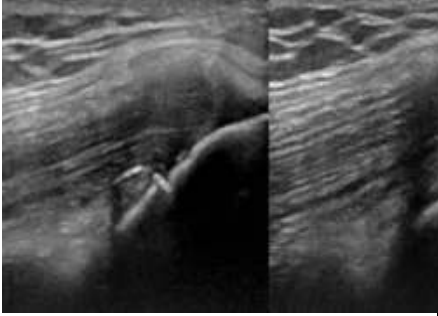
5	<p>Гипернефрома при УЗИ чаще имеет:</p> <ol style="list-style-type: none"> 1. кистозно-солидное строение; 2. солидное строение; 3. кистозное строение; 4. кистозное строение с папиллярными разрастаниями; 5. кистозное строение с внутренней экоструктурой. 	2 - солидное строение	
6	<p>Диаметр визуализируемых чашечек - 0,4 см, лоханки - 1,2 см, это:</p> <ol style="list-style-type: none"> 1. патология; 2. норма; 3. патология, либо это объемная дилатация в результате увеличения диуреза; 4. патология, либо дилатация в результате переполнения мочевого пузыря; 5. верно 3) и 4) 	5 - верно 3) и 4)	
7	<p>Лучше выявляет патологию шейки мочевого пузыря метод:</p> <ol style="list-style-type: none"> 1. трансабдоминального сканирования; 2. трансректального сканирования линейным датчиком; 3. трансректального сканирования датчиком радиального сканирования; 4. трансуретрального сканирования; 5. верно 2) и 4) 	5 - верно 2) и 4)	
8	<p>Более точная диагностика рака мочевого пузыря осуществляется с помощью метода:</p> <ol style="list-style-type: none"> 1. трансабдоминального сканирования; 2. трансректального сканирования линейным датчиком; 3. трансректального сканирования датчиком радиального сканирования; 4. рансуретрального сканирования; 5. верно 1) и 2) 	4 - рансуретрального сканирования	
9	<p>Определить степень инвазии опухолью мышечной оболочки мочевого пузыря с помощью датчика для трансабдоминального сканирования можно:</p>	3 - не всегда	

	<ol style="list-style-type: none"> 1. всегда; 2. никогда; 3. не всегда; 4. только при поражении мочеточниковых устьев; 5. только при прорастании наружной капсулы мочевого пузыря. 		
10	<p>Об инвазии мышечного слоя мочевого пузыря опухолью может свидетельствовать следующий эхографический признак:</p> <ol style="list-style-type: none"> 1. деформация внутреннего контура мочевого пузыря; 2. резкое уменьшение объема мочевого пузыря; 3. утолщение стенки мочевого пузыря в месте расположения опухоли; 4. поражение мочеточниковых устьев; 5. поражение шейки мочевого пузыря. 	3 - утолщение стенки мочевого пузыря в месте расположения опухоли	

Задания открытого типа

	Содержание задания	Правильный ответ	Источник
Дайте развернутый ответ			
1.	<p>Пациентка Т., 26 лет, Беременность 28-29 недель. При проведении эхографии в сроки 28-29 НБ плод соответствует по фетометрии 24-25 НБ. ОГ – 222 мм, ОЖ – 196 мм. ОГ/ОЖ – 1,13. Маловодие, АИ – 89 мм. Расширение большой цистерны – >12 мм. Полость прозрачной перегородки не визуализируется, нет разделения боковых желудочков в области передних рогов. Широко расставлены задние рога боковых желудочков Интраорбитальный размер – 18 мм. Четырёхкамерный срез сердца без особенностей. <u>Эхографическое заключение:</u> алобарной прозэнцефалии, гипертелоризма</p>	алобарной прозэнцефалии, гипертелоризма	
2.	<p>При эхографии плода в сроки 25-26 НБ определяется выраженный подкожный отёк (наличие двойного контура), признаки асцита.</p>	водянки плода.	

	<p>Указанные изменения сочетаются с многоводием, плацентомегалией.</p>  <p>Эхографические признаки водянки плода.</p>		
<p>3</p>	<p>К травматологу в поликлинике обратился пациент Д., 26 лет. Жалобы на выраженную боль в правом локтевом суставе, увеличение в объеме в области сустава. Накануне участвовал в соревнованиях по волейболу. Направлен на УЗИ мягких тканей правого локтевого сустава для уточнения диагноза. Опишите полученную сонограмму, <u>дайте эхографическое заключение.</u></p>  <p>Ответ: ультразвуковые признаки выпота в правом локтевом суставе. Повреждений мышц и сухожилий не отмечается.</p>	<p>Ответ: ультразвуковые признаки выпота в правом локтевом суставе. Повреждений мышц и сухожилий не отмечается.</p>	
<p>4</p>	<p>Ультразвуковое исследование тазобедренного сустава у 2х месячного ребенка. Угол $\alpha = 56^\circ$, угол $\beta = 69^\circ$. Укажите структуры под цифрами 1,2,3,4. Опишите эхограмму. Дайте ультразвуковое заключение</p>	<p>Ответ: 1 – головка большеберцовой кости; 2 – костная часть вертлужной впадины (недостаточна развита); 3 – костный эркер (закруглен); 4 – хрящевая часть крыши (увеличена). Заключение: Структура гиалинового хряща не нарушена.</p>	

	 <p> Ответ: 1 – головка большеберцовой кости; 2 – костная часть вертлужной впадины (недостаточна развита); 3 – костный эркер (закруглен); 4 – хрящевая часть крыши (увеличена). Заключение: Структура гиалинового хряща не нарушена. Диспластичный центрированный сустав, тип II. </p>	<p> Диспластичный центрированный сустав, тип II. </p>	
5	<p> Пациент 36 лет. Жалобы на боли в нижней трети бедра, усиливающиеся при движении, небольшую припухлость в области коленного сустава. </p> <p> Ультразвуковое исследование: в месте прикрепления сухожилия четырехглавой мышцы бедра к надколеннику гипоэхогенная зона, небольшой надрыв в задних отделах (стрелка), гиперэхогенное включение, усиленная васкуляризация. </p> <p> Сформулируйте заключение по данным ультразвукового исследования. </p>  <p> Ответ: Заключение: ультразвуковые признаки тендиноза дистального отдела сухожилия четырехглавой мышцы бедра. </p>	<p> Ответ: Заключение: ультразвуковые признаки тендиноза дистального отдела сухожилия четырехглавой мышцы бедра. </p>	

УК-4 Способен выстраивать взаимодействие в рамках своей профессиональной деятельности

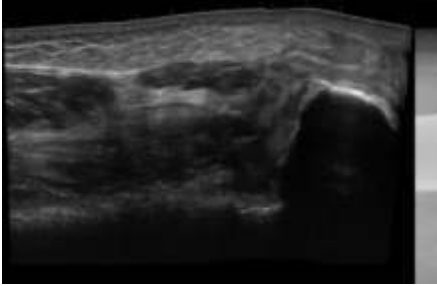
Задания закрытого типа

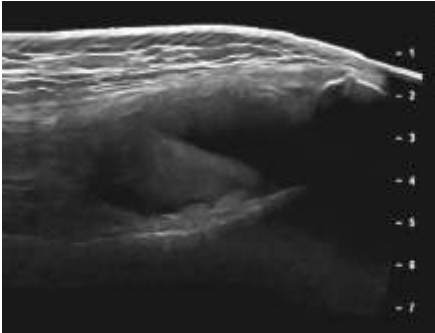
	Содержание задания	Правильный ответ	Источник
Выберите правильный ответ			
1.	По данным УЗИ определить характер опухоли мочевого пузыря (доброкачественный или злокачественный) : <ol style="list-style-type: none"> 1. можно; 2. нельзя; 3. можно в ряде случаев; 4. можно при наличии "толстого" основания у опухоли 5. можно с учетом клинико-лабораторных данных 	3 - можно в ряде случаев	
2.	Чаще аденому надпочечника эхографически необходимо дифференцировать: <ol style="list-style-type: none"> 1. с простой кистой надпочечника; 2. с надпочечниковой гематомой; 3. с туберкулезным поражением надпочечника; 4. с диффузной формой гиперплазии надпочечника 5. с сифилитическим поражением надпочечников 	1 - с простой кистой надпочечника	
3	Эхоструктура организовавшейся надпочечниковой гематомы характеризуется: <ol style="list-style-type: none"> 1. наличием кистозного и солидного компонентов, кальцинацией; 2. наличием гипэхогенной зоны без четких контуров; 3. резким повышением эхогенности ткани надпочечника с наличием полей кальцинации 4. верно 2) и 3) 5. не визуализируется 	1 - наличием кистозного и солидного компонентов, кальцинацией	
4	Проекция нормально расположенного надпочечника соответствует уровню <ol style="list-style-type: none"> 1. 2-3 поясничного позвонков; 2. 3-10 грудного позвонков 3. 7-8 грудного позвонков; 4. 9-10 грудного позвонков; 5. 11-12 грудного позвонков. 	5 - 11-12 грудного позвонков	

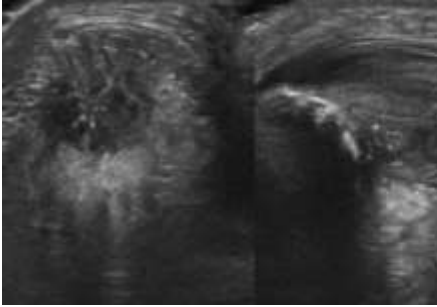
5	<p>У новорожденного преобладающим является:</p> <ol style="list-style-type: none"> 1. мозговое вещество надпочечника; 2. корковое вещество надпочечника; 3. эмбриональное корковое вещество надпочечника 4. верно 1) и 2) 5. все неверно 	3 - эмбриональное корковое вещество надпочечника	
6	<p>Относительные размеры надпочечника больше:</p> <ol style="list-style-type: none"> 1. у детей в пубертатном периоде; 2. у взрослых 3. у новорожденных 4. в молодом возрасте 5. в пожилом возрасте 	3 - у новорожденных	
7	<p>Наиболее часто метастазы аденокарциномы надпочечника наблюдаются в:</p> <ol style="list-style-type: none"> 1. лимфатических узлах средостения; 2. парааортальных лимфоузлах; 3. селезенке 4. печени 5. верно 3) и 4). 	2 - парааортальных лимфоузлах	
8	<p>При продольном сканировании со стороны живота на уровне диафрагмального контура визуализируется:</p> <ol style="list-style-type: none"> 1. верхний полюс селезенки; 2. нижний полюс селезенки; 3. ворота селезенки; 4. наружный контур селезенки; 5. внутренний контур селезенки. 	4 - наружный контур селезенки	
9	<p>В норме просвет селезеночной вены:</p> <ol style="list-style-type: none"> 1. равен просвету селезеночной артерии; 2. больше просвета селезеночной артерии; 3. меньше просвета селезеночной артерии; 4. все вышеперечисленное не является значимым признаком 5. не визуализируется 	2 - больше просвета селезеночной артерии	
10	<p>Спленома или спленоаденома - это:</p> <ol style="list-style-type: none"> 1. доброкачественная опухоль селезенки; 2. злокачественная опухоль селезенки; 	3 - узловая гипертрофия селезенки	

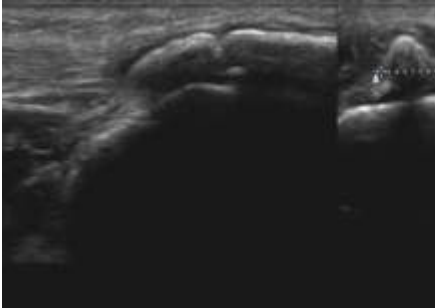
	3. узловая гипертрофия селезенки; 4. узловая гиперплазия селезенки 5. гиперспленизм.		
--	--------------------------------------------------------------------------------------------	--	--

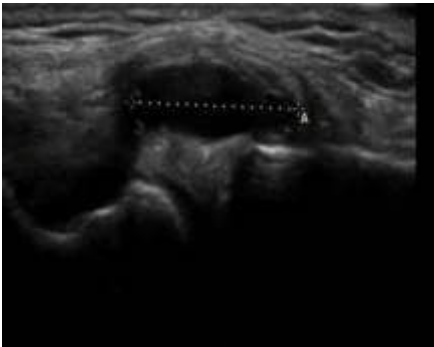
Задания открытого типа

	Содержание задания	Правильный ответ	Источник
Дайте развернутый ответ			
1.	<p>Пациент 28лет. После падения на колено появилась острая боль; пациент не может выпрямить ногу, выраженный болевой синдром, отечность. Ультразвуковое исследование: в месте сухожилия четырехглавой мышцы неоднородная гипоэхогенная зона с неровным контуром, сухожильные волокна не определяются.</p> <p>Представлены рентгенограмма и эхограмма области коленного сустава. Сформулируйте заключение по данным ультразвукового исследования</p>  <p>Заключение: ультразвуковые признаки разрыва сухожилия четырехглавой мышцы бедра. Гематома.</p>	<p>Заключение: ультразвуковые признаки разрыва сухожилия четырехглавой мышцы бедра. Гематома.</p>	
2.	<p>Пациент 44 лет. При падении со стены 2 дня назад появился отек, боль и ограничения движения в</p>	<p>Заключение: ультразвуковые признаки липогемартроза</p>	

	<p>коленном суставе.</p> <p>При ультразвуковом исследовании правого коленного сустава: сухожилие четырехглавой мышцы не повреждено; в наднадколенниковом завороте и сумке визуализируется значительный выпот из чередования гипер- и анэхогенного слоев. Сформулируйте заключение по данным ультразвукового исследования</p>  <p>Заключение:</p> <p>ультразвуковые признаки липогемартроза коленного сустава, вероятен внутрисуставной перелом.</p>	<p>коленного сустава, вероятен внутрисуставной перелом</p>	
3	<p>Пациент 25лет. Спортсмен. На тренировке получил травму коленного сустава, выраженный болевой синдром, небольшая отечность. При осмотре не было видимого выпота коленного сустава, и он имел полный диапазон движений; при пальпации проксимальной вставки сухожилия надколенника небольшая болезненность. При ультразвуком исследовании области коленного сустава: в собственной связке</p>	<p>Заключение:</p> <p>ультразвуковые признаки тендинопатии связки надколенника. «Колено прыгуна».</p>	

	<p>надколенника у места прикрепления к нижнему полюсу надколенника гипоэхогенная зона с гиперэхогенными включениями, заметная васкуляризация; кортикальный слой надколенника неровный.</p> <p>Сформулируйте заключение по данным ультразвукового исследования</p>  <p>Заключение: ультразвуковые признаки тендинопатии связки надколенника. «Колено прыгуна».</p>		
4	<p>Пациент с диагнозом болезнь Осгута-Шлятера жалуется на болезненность в области большеберцовой кости. В анамнезе травма колена 10 лет назад.</p> <p>При ультразвуковом исследовании: в дистальном отделе связки надколенника небольшая гиперэхогенная структура с задней акустической тенью, размер 0,5x0,7 см; эхо-признаков надрыва сухожилия и поднадколенникового бурсита не определяется, васкуляризация связки и окружающих тканей не изменена.</p>	<p>Заключение: ультразвуковые признаки костного фрагмента в дистальном отделе связки надколенника.</p> <p>Данные рентгенографии подтверждают наличие костного фрагмента, который можно трактовать как следствие отрывного перелома, учитывая историю травмы</p>	

	<p>Выполнена рентгенография коленного сустава.</p> <p>Сформулируйте заключение по данным ультразвукового исследования</p>  <p>Заключение: ультразвуковые признаки костного фрагмента в дистальном отделе связки надколенника.</p> <p>Данные рентгенографии подтверждают наличие костного фрагмента, который можно трактовать как следствие отрывного перелома, учитывая историю травмы.</p>		
5	<p>Пациент 61года. Жалобы на боковая боль в колене. Ранее не было травм, но сохранялся дискомфорт в области суставов, особенно при разгибании колена.</p> <p>При ультразвуковом исследовании в области мениска визуализируется анэхогенное образование, расположенное вдоль периферического края мениска. Периферическая горизонтальная поверхность мениска неровная, имеется прерывистость края.</p> <p>Сформулируйте заключение</p>	<p>Заключение:</p> <p>ультразвуковые признаки кисты мениска, горизонтальный разрыв мениска</p>	

	<p>по данным ультразвукового исследования</p>  <p>Заключение: ультразвуковые признаки кисты мениска, горизонтальный разрыв мениска</p>		
--	--------------------------------------------------------------------------------------------------------------------------------------------------------------------------------------------------------------------------------	--	--

УК-5 Способен планировать и решать задачи собственного профессионального и личного развития, включая задачи изменения карьерной траектории

Задания закрытого типа

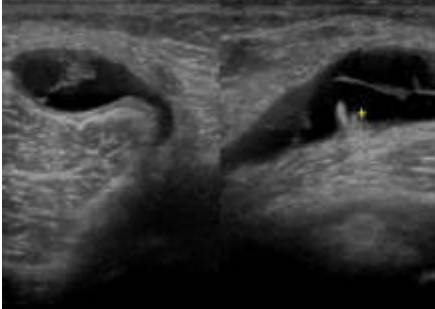
	Содержание задания	Правильный ответ	Источник
Выберите правильный ответ			
1.	<p>Эхография забрюшинных и внутрибрюшных лимфатических узлов осуществляется:</p> <ol style="list-style-type: none"> 1. при использовании датчиков 2,0-3,5 МГц 2. использовании датчиков 3,5-5,0 МГц 3. при сочетании исследования датчиком 3,5 и 7,5 МГц 4. все верно 5. все неверно 	3 - при сочетании исследования датчиком 3,5 и 7,5 МГц	
2.	<p>Дистальное псевдоусиление у кист молочной железы отсутствует:</p> <ol style="list-style-type: none"> 1. При малых размерах кисты 2. У кист, расположенных у грудной мышцы 	5 - При всех перечисленных состояниях	

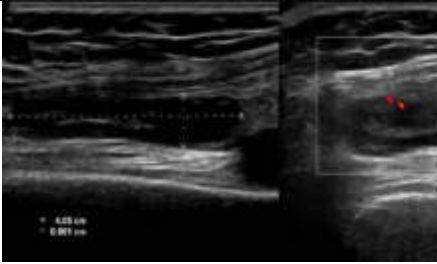
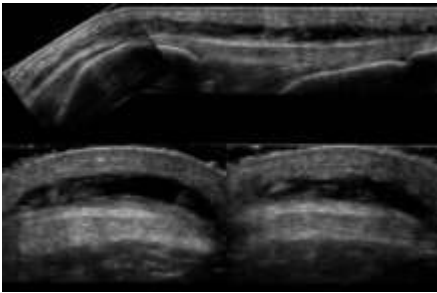
	<p>3. позади кист, расположенных на фоне структур высокой эхогенности</p> <p>4. При выраженном фиброзе капсулы кисты</p> <p>5. При всех перечисленных состояниях</p>		
3	<p>Атипичное строение имеют кисты:</p> <ol style="list-style-type: none"> 1. Длительно существующие 2. Рецидивирующие 3. Кисты, содержащие кальций 4. Все указанные 5. Все перечисленное не соответствует истине 	4 - Все указанные	
4	<p>Ультразвуковые признаки внутрипротоковых папиллом:</p> <ol style="list-style-type: none"> 1. Изолированное расширение протока 2. Солидное образование округлой формы различной эхогенности 3. Верно 1) и 2) 	3 - Верно 1) и 2)	
5	<p>Наиболее частая локализация рака молочной железы:</p> <ol style="list-style-type: none"> 1. Верхне-внутренний квадрант 2. Нижне-внутренний квадрант 3. Нижне-наружный квадрант 4. Верхне-наружный квадрант 5. Позади ареолы 	4 - Верхне-наружный квадрант	
6	<p>Для фиброаденом размером более 6 см характерно:</p> <ol style="list-style-type: none"> 1. Наличие образования с коралловидными петрификатами 2. Наличие выраженной неравномерной акустической тени 3. Наличие образования с различной эхо-генностью 4. Верно 1) и 2) 5. Верно 1), 2) и 3) 	5 - Верно 1), 2) и 3)	
7	<p>Если акустическая тень возникает за гипоехогенным образованием, чаще это:</p> <ol style="list-style-type: none"> 1. Фиброаденома 2. Киста 3. Злокачественная опухоль 4. Верно 1) и 2) 5. Все указанное не соответствует истине 	3 - Злокачественная опухоль	
8	<p>Нормальная эхоструктура щитовидной железы:</p>	3 - Однородная с незначительно	

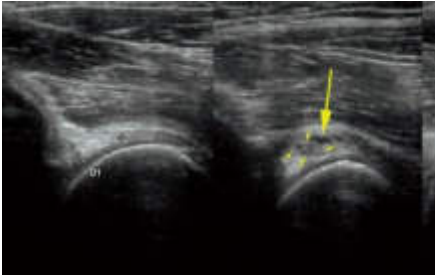
	<ol style="list-style-type: none"> 1. Неоднородная с крупными гиперэхогенными включениями 2. Однородная с крупными гиперэхогенными включениями 3. Однородная с незначительно выраженной зернистостью 4. Однородная с эхогенностью, равной паренхиме печени 	выраженной зернистостью	
9	<p>Для острого струмита и тиреоидита характерно:</p> <ol style="list-style-type: none"> 1. Увеличение размеров щитовидной железы 2. Уменьшение размеров щитовидной железы 3. Неизмененные размеры щитовидной железы 4. Изменение размеров щитовидной железы не имеет значения 	4 - Изменение размеров щитовидной железы не имеет значения	
10	<p>При зобе Хашимото объем щитовидной железы:</p> <ol style="list-style-type: none"> 1. Увеличен 2. Уменьшен 3. Нормальный 4. Не имеет значения 	4 - Не имеет значения	

Задания открытого типа

	Содержание задания	Правильный ответ	Источник
Дайте развернутый ответ			
1.	<p>Пациент Н, 49 лет с жалобами на дискомфорт в подколенной ямке, болезненного отека икроножной и голеностопной области</p> <p>При ультразвуковом исследовании: в поперечной плоскости С-образное анэхогенное образование неоднородной структуры с наличием линейных перегородок, расположенного по краю икроножной мышцы. При продольном сканировании образование овальной формы.</p>	<p>Закключение:</p> <p>ультразвуковые признаки кисты Бейкера с перегородками.</p>	

	<p>Образование сообщается с задней суставной щелью коленного сустава. По контуру образования - цветные множественные локусы.</p> <p>Сформулируйте заключение по данным ультразвукового исследования.</p>  <p>Заключение: ультразвуковые признаки кисты Бейкера с перегородками.</p>		
2.	<p>Пациент 47ле. Жалобы на отечность правого коленного сустава, болевой синдром, ограничение движение в коленном суставе.</p> <p>При ультразвуковом исследовании: в продольном и поперечном срезах наднадколенниковой сумки: определяется выпот однородной структуры, синовиальная оболочка утолщена, васкуляризация усилена, визуализируется центральная перегородка.</p> <p>Сформулируйте заключение по данным ультразвукового исследования.</p>	<p>Заключение: ультразвуковые признаки локального синовита правого коленного сустава, синдрома надколенниковой складки</p>	

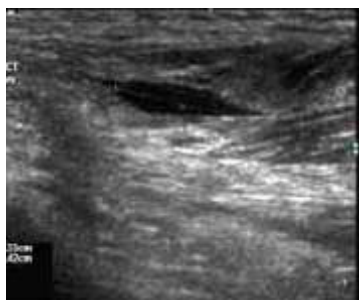
	 <p>Заключение: ультразвуковые признаки локального синовита правого коленного сустава, синдрома надколенниковой складки.</p>		
3	<p>Пациент 19лет. Жалобы на боль в правом коленном суставе, отечность, ограничение и болезненность при движении.</p> <p>При ультразвуковом исследовании области правого коленного сустава визуализируется анэхогенное образование четким ровным контуром, овальной формы, расположенного прямо под кожей на надколеннике, с полостью коленного сустава не сообщается.</p> <p>Сформулируйте заключение по данным ультразвукового исследования</p>  <p>Заключение: ультразвуковые признаки препателлярного бурсита правого коленного сустава.</p>	<p>Заключение: ультразвуковые признаки препателлярного бурсита правого коленного сустава.</p>	
4	Пациент 28 лет, спортсмен-	Заключение:	

	<p>гимнаст. Жалобы на боли в районе паха, часто положительный симптом щелчка при отведении и приведение бедра.</p> <p>При ультразвуковом исследовании левого тазобедренного сустава: суставная губа утолщена, неоднородной эхоструктуры. По передне-верхнему краю вертлужной впадины визуализируется гипоэхогенная линия надрыва; Между костным выступом и суставной губы - гипоэхогенная зона.</p> <p>Сформулируйте заключение по данным ультразвукового исследования</p>  <p>Заключение: ультразвуковые признаки травмы суставной губы тазобедренного сустава</p>	<p>ультразвуковые признаки травмы суставной губы тазобедренного сустава</p>	
5	<p>Пациент П., 32лет. При игре в футбол получил удар по задней поверхности бедра. Жалобы на болят по задней поверхности бедра, усиливающейся при движении.</p> <p>При ультразвуковом исследовании: в зоне травмы нарушена структурность (исчерченность), визуализируются гиперэхогенные линейные</p>	<p>Заключение: ультразвуковые признаки надрыва мышцы бедра.</p>	

структуры, соответствующие влагалищам пучков миофибрилл.

Визуализируются гипоэхогенные и изоэхогенные участки различных размеров с нечеткими контурами – гематомы. При осмотре в режиме цветного доплеровского картирования в этих структурах кровотоков не выявляется; а при инструментальной пальпации с использованием режима энергетического доплеровского картирования наблюдаются вихреобразные токи, свидетельствующие о перемещении свободной жидкости в замкнутом пространстве. При использовании энергетического доплеровского картирования и инструментальной компрессии зоны травмы травмированные участки имеют более высокую по сравнению с неповрежденной мышечной тканью эхогенность.

Сформулируйте заключение по данным ультразвукового исследования



	 <p data-bbox="316 779 837 875">Заключение: ультразвуковые признаки надрыва мышцы бедра.</p>		
--	-------------------------------------------------------------------------------------------------------------------------------------------------------------------------------	--	--


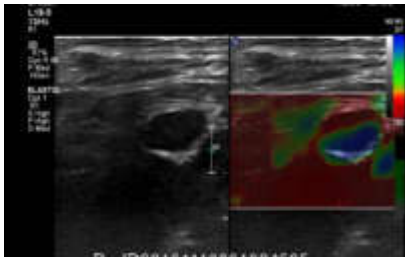
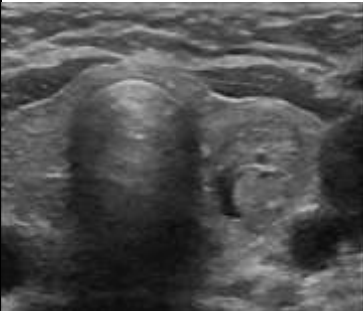
**ФОНД ОЦЕНОЧНЫХ СРЕДСТВ ПО ДИСЦИПЛИНЕ
«Подготовка к первичной специализированной аккредитации
специалистов»**

ОПК-1 Способен использовать информационно-коммуникационные технологии в профессиональной деятельности и соблюдать правила информационной безопасности

Задания закрытого типа

	Содержание задания	Правильный ответ	Источник
Выберите правильный ответ			
1.	<p>Множественные кальцификаты, расположенные хаотично в гипоэхогенном узле, более характерны для:</p> <ol style="list-style-type: none"> 1. Злокачественных образований 2. Доброкачественных образований 3. Злокачественных и доброкачественных образований 4. Дегенеративных изменений 	1 - Злокачественных образований	
2.	<p>При остром тиреоидите, струмите эхогенность щитовидной железы:</p> <ol style="list-style-type: none"> 1. Повышена неоднородна 	2 - Понижена неоднородна	


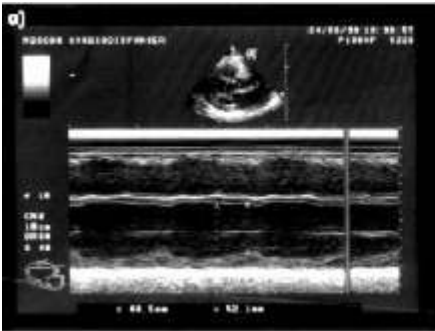
	<ol style="list-style-type: none"> 2. Понижена неоднородна 3. Повышена однородна 4. Понижена однородна 		
3	<p>Наружную капсулу щитовидной железы образуют покрывающие ее спереди:</p> <ol style="list-style-type: none"> 1. Кожа 2. Подкожная жировая клетчатка 3. Фасции шеи 4. Мышца 	3 - Фасции шеи	
4	<p>При УЗ исследовании щитовидной железы больной находится:</p> <ol style="list-style-type: none"> 1. В горизонтальном положении на спине запрокинутой головой 2. В горизонтальном положении на спине 3. В положении стоя 4. Голова повернута в сторону, противоположную исследуемой стороне 	1 - В горизонтальном положении на спине запрокинутой головой	
5	<p>Ободок низкой эхогенности ("хало") шириной 1-2 мм вокруг аденомы представляет собой отображение:</p> <ol style="list-style-type: none"> 1. Оттесненных фолликулов 2. Оттесненных кровеносных и лимфатических сосудов 3. Хорошо сформированной капсулой узла оттесненными фолликулами, кровеносными и лимфатическими сосудами 4. Хорошо сформированной капсулы узла 	3 - Хорошо сформированной капсулой узла оттесненными фолликулами, кровеносными и лимфатическими сосудами	
6	<p>Недостатком ультразвуковой диагностики щитовидной железы является:</p> <ol style="list-style-type: none"> 1. Дороговизна метода 2. Невозможность тканевой дифференциации поражения 3. Сложность исполнения 4. Инвазивность 	2 - Невозможность тканевой дифференциации поражения	
7	<p>Эхографически изображение фибroadеномы молочной железы может имитировать</p> <ol style="list-style-type: none"> 1. жировую дольку и злокачественную опухоль 2. кисту 3. абсцесс 4. кисту и абсцесс 	1 - жировую дольку и злокачественную опухоль	
8	<p>У пациентки отмечается наличие образования в левой заушной области. в течение 3,5 лет обращалась в различные лечебные</p>	1 - пункционную биопсию под контролем УЗИ	

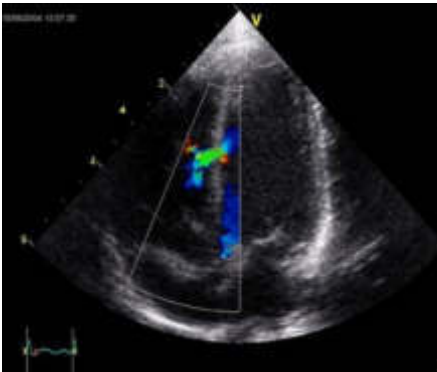
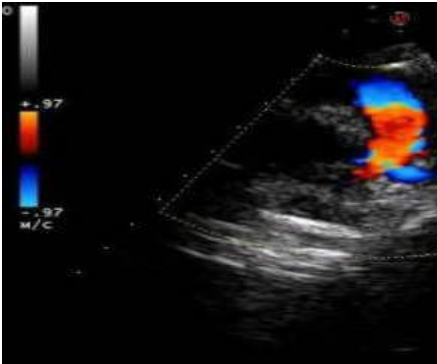
	<p>учреждения, выполнялись обследования, диагноз не установлен. для уточнения диагноза необходимо выполнить</p>  <ol style="list-style-type: none"> 1. пункционную биопсию под контролем УЗИ 2. трепанобиопию очага под контролем УЗИ 3. эластографию сдвиговой волны 4. ЦДК 		
9	<p>При проведении эластографии верхнего наружного квадранта правой молочной железы образование окрашивается в три цвета, что свидетельствует о</p>  <ol style="list-style-type: none"> 1. кисте 2. опухоли 3. фиброаденоме 4. абсцессе 	1 - кисте	
10	<p>При выявлении образования размерами 34×37 мм в левой доле щитовидной железы необходимо</p> 	1 - пунктирование под контролем УЗИ	

	<ol style="list-style-type: none"> 1. пунктирование под контролем УЗИ 2. проведение исследования гормонального фона и сцинтиграфии 3. динамическое наблюдение – один раз в полгода УЗИ щитовидной железы 4. динамическое наблюдение у врача-эндокринолога 		
--	-----------------------------------------------------------------------------------------------------------------------------------------------------------------------------------------------------------------------------------------------------------------------------------------------------	--	--

Задания открытого типа

	Содержание задания	Правильный ответ	Источник
Дайте развернутый ответ			
1.	<p>Больному 3, 66 лет, клинико-лабораторными методами (+ тропонин), отмечено набухание яремных (шейных) вен на вдохе, низкое артериальное давление, которое проявляется слабостью, головокружением, тошнотой, увеличение печени, отечность нижних конечностей, перебои в работе сердца, боли в области сердца с иррадиацией, диагностирован острый инфаркт миокарда, на ЭКГ-подъем сегмента ST в нижних грудных отведениях (V3R и V4R) выше изолинии, что характерно для проекции правого желудочка. Укажите ЭХО кардиографические признаки:</p> <p>Ответ:</p> <ul style="list-style-type: none"> • Дилатация НПВ • Дилатация правого желудочка • Нарушение глобальной сократимости правого желудочка • Трикуспидальная регургитация 	<ul style="list-style-type: none"> • Дилатация НПВ • Дилатация правого желудочка • Нарушение глобальной сократимости правого желудочка • Трикуспидальная регургитация 	
2.	<p>Больному перенёсшему обширный инфаркт миокарда на ЭХОКГ обнаружен синдром Дресслера для которого характерно?</p>	<ul style="list-style-type: none"> • Дилатация камер сердца 	

	 <p>Ответ</p> <ul style="list-style-type: none"> • Дилатация камер сердца • Жидкость в полости перикарда и плевральных полостях • Легочная гипертензия • Спайки в полости перикарда 	<ul style="list-style-type: none"> • Жидкость в полости перикарда и плевральных полостях • Легочная гипертензия • Спайки в полости перикарда 	
3	<p>8 лет, постинфарктный кардиосклероз два года назад. Что, возможно, оценить на ЭХОКГ?</p>  <p>Ответ</p> <ul style="list-style-type: none"> • глобальную сократимость миокарда ЛЖ • диастолическую функцию ЛЖ и ПЖ • локальную сократимость миокарда 	<ul style="list-style-type: none"> • глобальную сократимость миокарда ЛЖ • диастолическую функцию ЛЖ и ПЖ • локальную сократимость миокарда 	
4	<p>На ЭХО кардиограмме пациента Б, 27 лет, обнаружен перерыв эхо-сигнала от межжелудочковой перегородки, на доплеркардиографии регистрируется турбулентный</p>	<p>Ответ</p> <ul style="list-style-type: none"> • ДМЖП 	

	<p>систолический поток на уровне межжелудочковой перегородки. Какой патологии характерна данная картина?</p>  <p>Ответ</p> <ul style="list-style-type: none"> • ДМЖП 		
5	<p>На ЭХО кардиограмме у ребенка определяется декстрапозиция аорты, стеноз легочной артерии дефект межжелудочковой перегородки с гипертрофией миокарда правого желудочка. Данные изменения характерны для следующего заключения.</p>  <p>Ответ</p> <ul style="list-style-type: none"> • Тетрада Фалло 	<p>Ответ</p> <ul style="list-style-type: none"> • Тетрада Фалло 	

ОПК-2 Способен применять основные принципы организации и управления в сфере охраны здоровья граждан и оценки качества оказания медицинской помощи с использованием основных медико-статистических показателей

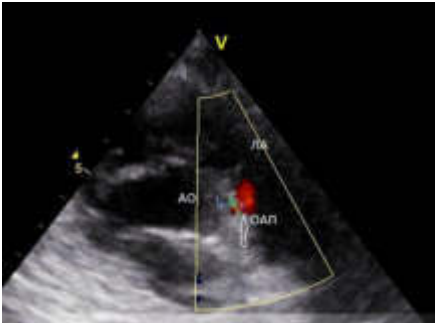
Задания закрытого типа

	Содержание задания	Правильный ответ	Источник
Выберите правильный ответ			
1.	Через 2 месяца после возвращения с ГОА у мужчины 42 лет под кожей над передней правой остью таза появилась припухлость и небольшая болезненность; диагноз по ультразвуковой картине <ol style="list-style-type: none"> 1. «нематода» 2. «посттравматические изменения» 3. «фиброма-десмоид» 4. «воспаление клетчатки» 	1 - «нематода»	
2.	Метастатические опухоли яичников могут сочетаться с: <ol style="list-style-type: none"> 1. Асцитом 2. Метастазами по брюшине 3. Метастазами в печень 4. Верно все 	4 - Верно все	
3	Основным диагностическим критерием рецидива злокачественной опухоли в малом тазу при ультразвуковом исследовании является <ol style="list-style-type: none"> 1. Выявление жидкости в полости малого таза 2. Обнаружение дополнительной объемной патологии в полости малого таза 3. Деформация мочевого пузыря 4. Утолщение стенок мочевого пузыря 	2 - Обнаружение дополнительной объемной патологии в полости малого таза	
4	Ультразвуковая диагностика заболеваний маточных труб возможна: <ol style="list-style-type: none"> 1. При наличии в них содержимого 2. Всегда 3. При асците 4. При их опухолевом поражении 5. Верно 1), 3) и 4) 	5 - Верно 1), 3) и 4)	
5	При ультразвуковом исследовании сактосальпинкс необходимо дифференцировать с: <ol style="list-style-type: none"> 1. Параовариальной кистой 2. Серозоцеле 3. Серозной цистаденомой 4. Перитубарной кистой 	6 - Верно все	

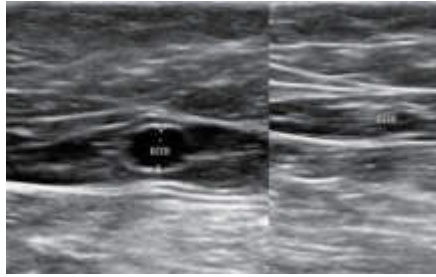
	<p>5. Варикозным расширением вен таза</p> <p>6. Верно все</p>		
6	<p>Достоверным эхографическим признаком внематочной беременности является:</p> <ol style="list-style-type: none"> 1. Увеличение размеров матки 2. Ложное плодное яйцо 3. Свободная жидкость в позадиматочном пространстве 4. Плодное яйцо с эмбрионом вне полости матки 5. Утолщение М-эхо 	4 - Плодное яйцо с эмбрионом вне полости матки	
7	<p>Наиболее характерным признаком тубоовариального абсцесса является:</p> <ol style="list-style-type: none"> 1. Увеличение размера яичника 2. Наличие придаткового образования сложной эхоструктуры с преобладанием кистозного компонента 3. Свободная жидкость в позадиматочном пространстве 4. Увеличение размеров матки 	2 - Наличие придаткового образования сложной эхоструктуры с преобладанием кистозного компонента	
8	<p>Что из перечисленного следует дифференцировать с тубоовариальным абсцессом?</p> <ol style="list-style-type: none"> 1. Эндометриоидную кисту 2. Неразвивающуюся эктопическую беременность 3. Кисту желтого тела 4. Рак яичника 5. Все перечисленное 	5 - Все перечисленное	
9	<p>Дивертикул мочевого пузыря эхографически выявляется как:</p> <ol style="list-style-type: none"> 1. Интимно соединенная с мочевым пузырем кистозная полость 2. Уменьшение размеров мочевого пузыря 3. Неравномерное утолщение стенок мочевого пузыря 4. Наличие конкрементов в полости мочевого пузыря 	1 - Интимно соединенная с мочевым пузырем кистозная полость	
10	<p>III стадия рака матки при ультразвуковом исследовании определяется как:</p>	1 - Опухолевый процесс с ближайшими метастазами	

	<ol style="list-style-type: none"> 1. Опухолевый процесс с ближайшими метастазами 2. Опухоль, распространяющаяся за пределы внутреннего маточного зева 3. Инвазия процесса на глубину 2/3 толщины миометрия 4. Опухоль, проросшая весь миометрий до серозной оболочки д) Опухолевый процесс с отдаленными метастазами 		
--	-----------------------------------------------------------------------------------------------------------------------------------------------------------------------------------------------------------------------------------------------------------------------------------------------------------------------------------------------------------------	--	--

Задания открытого типа

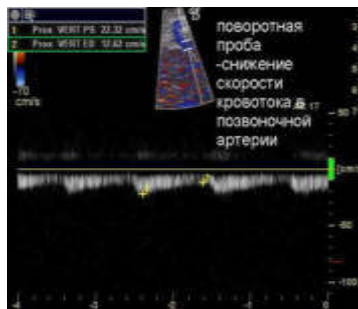
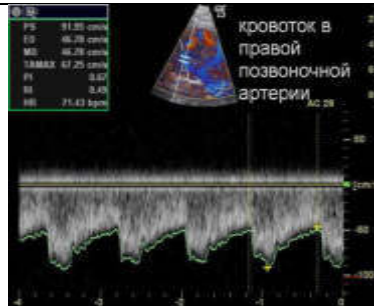	Содержание задания	Правильный ответ	Источник
Дайте развернутый ответ			
1.	<p>Пациентка Н., 28 лет, переболела краснухой в течение первых 12-ти недель беременности. Проведено эхокардиографическое исследование. Какую настороженность вы проявите?</p>  <p>Ответ: Исследование в парастеральной позиции по малой оси на уровне Ао. • открытый боталлов проток</p>	<p>Ответ: Исследование в парастеральной позиции по малой оси на уровне Ао. • открытый боталлов проток</p>	
2.	<p>1. Женщина, 22 лет, жалуется на усталость ног к концу рабочего дня, появление сосудистых звездочек, заметный венозный рисунок. Из анамнеза известно, что она работает парикмахером в модном салоне, весь день на ногах на высоких каблуках.</p>	<p>Ваша задача: С помощью ультразвука оценивается состояние клапанов вен. Диагноз устанавливается, если подтверждается нарушение ретикулярного кровотока, т. е. есть</p>	

	<p>При объективном обследовании в области правого бедра на переднелатеральной поверхности его визуализируются несколько сосудистых звездочек с питающей ножкой. На левой голени по задней и медиальной поверхности виден венозный рисунок за счет ретикулярных вен.</p> <p>Назначено УЗИ в режиме дуплекса. Определите свою задачу.</p> <p>Ваша задача:</p> <p>С помощью ультразвука оценивается состояние клапанов вен. Диагноз устанавливается, если подтверждается нарушение ретикулярного кровотока, т. е. есть обструкция и рефлюкс поверхностных сосудов.</p> <p>Допплерография показывает направление движения крови. Во время сканирования доктор просит задержать дыхание, натужиться, симитировать ходьбу лежа. На экране выводится изображение сосудов зеленого и красного цвета. Красный цвет показывает протяженность патологического участка, а зеленый – функциональность венозного клапана. Обозначается направление и скорость движения крови.</p>	<p>обструкция и рефлюкс поверхностных сосудов.</p> <p>Допплерография показывает направление движения крови. Во время сканирования доктор просит задержать дыхание, натужиться, симитировать ходьбу лежа. На экране выводится изображение сосудов зеленого и красного цвета. Красный цвет показывает протяженность патологического участка, а зеленый – функциональность венозного клапана. Обозначается направление и скорость движения крови.</p>	
3	<p>Женщина, 30 лет, жалуется на варикозное расширение вен левой нижней конечности, отек стопы и лодыжек к вечеру. Утром отека нет. Работает продавцом у прилавка, двигается мало. Год назад после родов заметила прогрессирование варикоза. При объективном обследовании определяется варикозное расширение большой подкожной вены и ее притоков на бедре и голени. Признаков воспаления нет. Симптом кашлевого толчка положительный. На УЗИ произведено сканирование большой подкожной вены и ее притоков. Выявлено расширение.</p>	<p>Ответ.</p> <p>варикозное расширение большой подкожной вены</p>	



Ответ. варикозное расширение большой подкожной вены

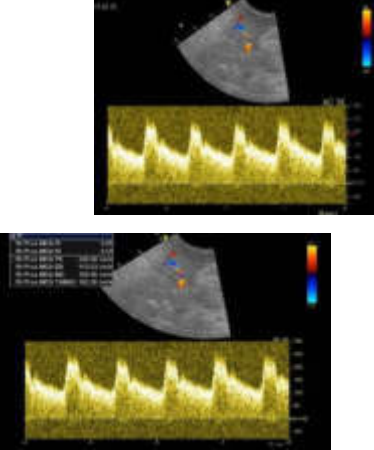
4



Пациентка, 44 лет. Жалобы на приступы головной боли, периодические нарушения зрения, тошноту и головокружение. Ультразвуковое исследование брахиоцефальных и транскраниальных сосудов. Патологических изменений не выявлено. Для уточнения нарушения кровообращения вертебро-базиллярной области проведены функциональные пробы. Представлены эхограммы доплерографии правой позвоночной

Заключение:

Положительная функциональная (поворотная) проба в правой позвоночной артерии. Нарушение кровообращения в вертебро-базиллярной области справа.

	<p>артерии до и после проведения функциональной пробы (поворотная проба). Линейная скорость кровотока в позвоночной артерии до пробы 91,95 см/сек, PI 0,67, RI 0,49; Линейная скорость –после поворотный пробы – 22,32 см/сек. Спектр доплеровских кривых представлен до и после пробы представлен на эхограммах. Оцените данные проведение функциональных проб. <u>Сформулируйте заключение</u>, основываясь на данных ультразвукового исследования</p> <p>Заключение: Положительная функциональная (поворотная) проба в правой позвоночной артерии. Нарушение кровообращения в вертебро-базиллярной области справа.</p>		
5	 <p>Пациент, 57 лет. Направлен на ультразвуковое исследование экстракраниальных и транскраниальных сосудов.</p> <p>Направительный диагноз: Ишемический инсульт в бассейне</p>	<p>Заключение:</p> <p>ультразвуковые признаки интракраниального стеноза каротидных артерий : стеноз правой СМА (в сегменте M1) до 70%.</p>	

	<p>правой средней мозговой артерии от 25.08.15. Синдром левостороннего гемипареза. Гипертоническая болезнь Шст. 3 ст. риск ССО4. Сахарный диабет 2 типа. ЭХО-КГ (эхокардиография) Фракция выброса левого желудочка в пределах нормативных показателей. Нарушений локальной сократимости миокарда на момент осмотра не выявлено. ЭКГ и холтеровское мониторирование ЭКГ – ритм синусовый. Ультразвуковое доплеровское исследование БЦА- ультразвуковые признаки нестенозирующего атеросклероза внечерепных отделов БЦА. Представлены эхограммы в триплексном режиме транскраниального ультразвукового исследования области правой средней мозговой артерии. В сегменте М1 отмечается стенозирование участка и ЛСК до 240,58 см/сек, PI 0,81, RI 0,53.</p> <p>Сформулируйте заключение, основываясь на данных ультразвукового исследования</p> <p>Заключение: ультразвуковые признаки интракраниального стеноза каротидных артерий : стеноз правой СМА (в сегменте М1) до 70%.</p>		
--	-----------------------------------------------------------------------------------------------------------------------------------------------------------------------------------------------------------------------------------------------------------------------------------------------------------------------------------------------------------------------------------------------------------------------------------------------------------------------------------------------------------------------------------------------------------------------------------------------------------------------------------------------------------------------------------------------------------------------------------------------------------------------------------------------------------------------------------------------------------------------------------------------------------------------------------------------------------------------------------	--	--

ОПК-3 Способен осуществлять педагогическую деятельность

Задания закрытого типа

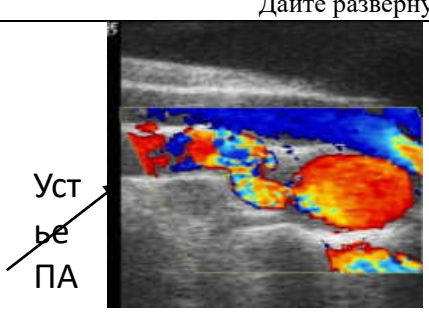
	Содержание задания	Правильный ответ	Источник
--	--------------------	------------------	----------

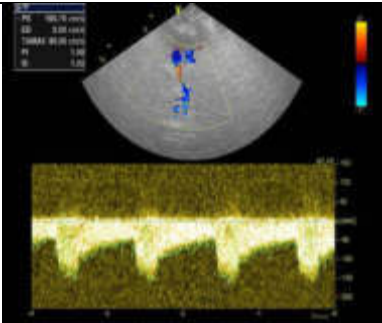
Выберите правильный ответ		
1.	<p>Синдрома Штейна -Левенталья характеризуется следующими эхографическими признаками:</p> <ol style="list-style-type: none"> 1. Увеличение объема яичников свыше 12 см³ 2. Визуализация более 10 фолликулов диаметром около 5 мм в одной плоскости сканирования 3. Отсутствие доминантного фолликула и желтого тела в течение менструального цикла 4. Фолликулярный аппарат не выявляется 5. Гиперэхогенная и гиперплазированная строма 6. Верно 1), 2), 3) и 5) 7. Верно 3), 4) и 5) 	6 - Верно 1), 2), 3) и 5)
2.	<p>В какой период менструального цикла эхографическая картина эндометрия характеризуется наличием трех гиперэхогенных линий:</p> <ol style="list-style-type: none"> 1. В период менструации 2. Сразу после окончания менструации 3. В перiovуляторный период 4. Перед менструацией 	3 - В перiovуляторный период
3	<p>Характерным эхографическим признаком поликистозных яичников является:</p> <ol style="list-style-type: none"> 1. Увеличенные в размерах яичники 2. Анэхогенные включения, от 2 до 8 мм, располагающиеся по периферии в виде "четок" 3. Гиперплазия стромы яичника, эхогенность которой превышает эхогенность миометрия 4. Верно все 	4 - Верно все
4	<p>Наиболее характерная эхоструктура эндометриоидных кист яичника -это:</p> <ol style="list-style-type: none"> 1. Анэхогенная с тонкими перегородками 	2 - Гипоэхогенная с мелкодисперсной взвесью

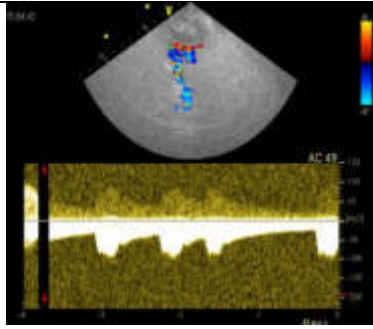
	<ul style="list-style-type: none"> 2. Гипоэхогенная с мелкодисперсной взвесью 3. Гипоэхогенная с пристеночными разрастаниями 4. Кистозно-солидная 		
5	<p>Отличительной особенностью муцинозных цистаденом является:</p> <ul style="list-style-type: none"> 1. Папиллярные разрастания 2. Множественные перегородки и гиперэхогенная взвесь 3. Солидный компонент 4. Однокамерное строение 5. Верно все 	2 - Множественные перегородки и гиперэхогенная взвесь	
6	<p>Для рака яичников характерны следующие признаки:</p> <ul style="list-style-type: none"> 1. Множественные перегородки неодинаковой толщины 2. Пристеночные структуры в сочетании с нечеткостью контуров 3. Наличие жидкости в позадиматочном пространстве 4. Одностороннее увеличение яичника 5. Все вышеперечисленные признаки 	5 - Все вышеперечисленные признаки	
7	<p>Эхографическая структура рака яичников может быть представлена</p> <ul style="list-style-type: none"> 1. Кистозным однокамерным образованием 2. Кистозным многокамерным образованием 3. Кистозно-солидным образованием 4. Солидным образованием 5. Верно все 	5 - Верно все	
8	<p>Эхографическим признаком наступившей овуляции является:</p> <ul style="list-style-type: none"> 1. Увеличение размеров яичников 2. Уменьшение размеров яичников 3. Уменьшение размеров фолликула в яичнике, появление жидкости в позадиматочном пространстве 	3 - Уменьшение размеров фолликула в яичнике, появление жидкости в позадиматочном пространстве	

	<p>4. Появление у фолликула двойного гиперэхогенного контура</p> <p>5. Увеличение размеров фолликула в яичнике</p>		
9	<p>Эхографические признаки гематометры:</p> <p>1. Увеличение размеров матки</p> <p>2. Округлая форма матки и ее увеличение</p> <p>3. Смещение "М-эхо"</p> <p>4. Расширение полости матки с гипоэхогенным иди смешанным по эхогенности содержимым</p> <p>5. Определить невозможно</p>	4 - Расширение полости матки с гипоэхогенным иди смешанным по эхогенности содержимым	
10	<p>Деформация "М-эхо" в наибольшей степени характерно для миом матки локализаций:</p> <p>1. Субсерозной</p> <p>2. Интрамуральной</p> <p>3. Субсерозно-интрамуральной</p> <p>4. Субмукозной</p> <p>5. Наблюдается при любых видах локализаций миом</p>	4 - Субмукозной	

Задания открытого типа

	Содержание задания	Правильный ответ	Источник
Дайте развернутый ответ			
1.	 <p>Усть е ПА</p> <p>Пациентка С. 61 год. Поступила экстренно с диагнозом: ОНМК в вертебрально-базиллярной системе. МРТ головного мозга : ишемический очаг в мозжечке. ЭКГ и ЭКГ – холтер – ритм синусовый. ЭхоКГ –</p>	<p>Заключение:</p> <p>ультразвуковые признаки атеросклероза внечерепных отделов БЦА с формированием стеноза ОСА до 25% справа, 30% слева. Атеросклеротические изменения позвоночной артерии. Стеноза устья правой позвоночной</p>	

	<p>фракция выброса в пределах нормы, изменений клапанного аппарата нет. Для определения тактики лечения назначено ультразвуковое доплеровское исследование брахиоцефальных и интракраниальных сосудов. Ультразвуковое доплеровское исследование сосудов шеи: Ультразвуковые признаки атеросклероза внечерепных отделов БЦА с формированием стеноза ОСА до 25% справа, 30% слева. При ультразвуковом доплеровском исследовании правой позвоночной артерии отмечен стенозирующий участок устья правой позвоночной артерии и прирост ЛСК в зоне стеноза до 300 см/с Сформулируйте заключение, основываясь на данных ультразвукового исследования.</p> <p>Заключение: ультразвуковые признаки атеросклероза внечерепных отделов БЦА с формированием стеноза ОСА до 25% справа, 30% слева. Атеросклеротические изменения позвоночной артерии. Стеноза устья правой позвоночной артерии до 65-70%</p>	<p>артерии до 65-70%</p>	
<p>2.</p>		<p>Заключение: ультразвуковые признаки атеросклеротического поражения внечерепных отделов брахиоцефальных</p>	



Пациентка Р. 80 лет.

Диагноз при поступлении: ТИА в вертебрально-базилярном бассейне (4мес. назад). Синдром транзиторной глобальной амнезии. Гипертоническая болезнь 3ст. 3 степени, риск 4.

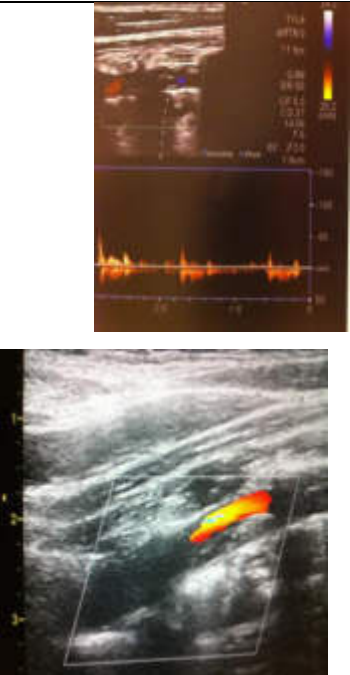
ЭКГ и холтеровское мониторирование: ЭКГ – ритм синусовый.

ЭХО-КГ - Размеры и объемы камер сердца, фракция выброса левого желудочка в пределах нормы. Зон нарушения локальной сократимости миокарда не выявлено.

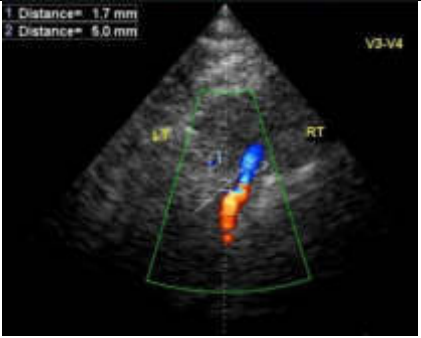
Ультразвуковое доплеровское исследование брахиоцефальных сосудов: ультразвуковые признаки атеросклеротического поражения внечерепных отделов брахиоцефальных артерий со стенозированием бифуркации ОСА до 40-45% с двух сторон. Правая позвоночная артерия – сосуд малого диаметра.

Транскраниальное триплексное сканирование: отсутствие визуализации правой позвоночной артерии с сегмента V4; стеноз левой позвоночной артерии

артерий со стенозированием бифуркации ОСА до 40-45% с двух сторон. Гипоплазия правой позвоночной артерии в сегменте V 1-2. Аплазия правой позвоночной артерии (сегмент V4). Стеноз левой позвоночной артерии до 60-65%.

	<p>в сегменте V4 (прирост ЛСК в зоне стеноза до 160 см/с).</p> <p>Сформулируйте заключение, основываясь на данных ультразвукового исследования</p> <p>Заключение: ультразвуковые признаки атеросклеротического поражения внечерепных отделов брахиоцефальных артерий со стенозированием бифуркации ОСА до 40-45% с двух сторон. Гипоплазия правой позвоночной артерии в сегменте V 1-2. Аплазия правой позвоночной артерии (сегмент V4). Стеноз левой позвоночной артерии до 60-65%.</p>		
3	 <p>Пациентка А. 30 лет. Поступила экстренно с жалобами на головокружение и шаткости при ходьбе, тошноты. В анамнезе: мигрени и прием оральных контрацептивов</p> <p>В неврологическом статусе: спонтанный нистагм и установочный</p>	<p>Заключение:</p> <p>ультразвуковые признаки диссекции правой позвоночной артерии. Необходима дифференциальная диагностика с тромбом позвоночной артерии.</p>	

<p>нистагм при взгляде вправо. Через день после осмотра жалобы на боли в шейном отделе и затылочной области правосторонней локализации умеренной интенсивности.</p> <p>МРТ головного мозга – подострый ишемический очаг в бассейне правой задней нижней мозжечковой артерии.</p> <p>Дуплексное сканирование брахиоцефальных артерий:</p> <p>Левая позвоночная артерия – интактна- диаметр 3.5 мм.</p> <p>Правая позвоночная артерия- в просвете правой позвоночной артерии визуализируется гипоехогенное образование, одновременно суживающее просвет диаметра правой позвоночной артерии до 1.7-2.6 мм с высоко резистивным кровотоком в данном сегменте.</p> <p>Сформулируйте заключение, основываясь на данных ультразвукового исследования</p> <p>Заключение: ультразвуковые признаки диссекции правой позвоночной артерии. Необходима дифференциальная диагностика с тромбом позвоночной артерии.</p>		
------------------------------------------------------------------------------------------------------------------------------------------------------------------------------------------------------------------------------------------------------------------------------------------------------------------------------------------------------------------------------------------------------------------------------------------------------------------------------------------------------------------------------------------------------------------------------------------------------------------------------------------------------------------------------------------------------------------------------------------------------------------------------------------------------------------------------------------------------------------------------------------------------------	--	--


<p>4</p>	 <p>Пациентка 28лет. Жалобы на периодические головные боли, повышенную утомляемость и головокружение.</p> <p>Представлена эхограмма транскраниального дуплексного сканирования. Субокципитальное окно. Срез на уровне интракраниального сегмента левой и правой позвоночных артерий.</p> <p>Сформулируйте заключение, основываясь на данных ультразвукового исследования</p> <p>Заключение: Асимметрия интракраниального сегмента позвоночной артерии в связи с гипоплазией. Контрлатеральная позвоночная артерия компенсаторно расширена</p>	<p>Заключение:</p> <p>Асимметрия интракраниального сегмента позвоночной артерии в связи с гипоплазией.</p> <p>Контрлатеральная позвоночная артерия компенсаторно расширена</p>	
<p>5</p>	<p>Пациент 38 лет. Жалобы на частые головные боли. АД 125/80 мм рт.ст. ЭКГ – брадикардия, неполная блокада правой пучка Гиса.</p> <p>Допплерография брахиоцефальных сосудов – патологии не выявлено.</p> <p>Транскраниальная доплерография:</p>	<p>Заключение:</p> <p>ультразвуковые признаки окклюзии средней мозговой артерии (участок M1)</p>	

	<ul style="list-style-type: none"> • Отсутствие кровотока по правой средней мозговой артерии • Усиление ЛСК по правой передней мозговой артерии до 170 см/сек • Умеренное возрастание ЛСК по правой задней мозговой артерии, усиливающееся при компрессии правой общей сонной артерии. • Ретроградное направление кровотока на участках М2 - М3, не изменяющееся при компрессии правой общей сонной артерии <p>Сформулируйте заключение, основываясь на данных ультразвукового исследования.</p> <p>Заключение: ультразвуковые признаки окклюзии средней мозговой артерии (участок М1)</p>		
--	--------------------------------------------------------------------------------------------------------------------------------------------------------------------------------------------------------------------------------------------------------------------------------------------------------------------------------------------------------------------------------------------------------------------------------------------------------------------------------------------------------------------------------------------------------------------------------------------------------------------------------------	--	--

ОПК-4 Способен проводить ультразвуковые исследования и интерпретацию их результатов

Задания закрытого типа

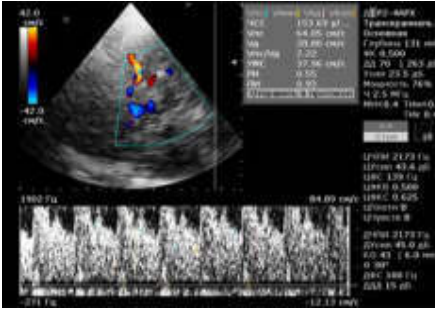
	Содержание задания	Правильный ответ	Источник
Выберите правильный ответ			
1.	<p>Наиболее характерным признаком субмукозной миомы матки является:</p> <ol style="list-style-type: none"> 1. Смещение матки кпереди 2. Деформация контуров матки 3. Отклонение матки от средней линии малого таза 	4 - Деформация и смещение "М-эхо"	

	<p>4. Деформация и смещение "М-эхо"</p> <p>5. Увеличение поперечника матки</p>		
2.	<p>Отек миоматозного узла можно предположить при:</p> <ol style="list-style-type: none"> 1. Повышении эхогенности образования в матке 2. Наличии включений в узле миомы 3. Исчезновении дальнего контура образования 4. Расширении "М-эхо" 5. Снижении эхогенности и усилении дальнего контура образования 	5 - Снижении эхогенности и усилении дальнего контура образования	
3	<p>Участок некроза в миоматозном узле определяется как:</p> <ol style="list-style-type: none"> 1. Гиперэхогенная структура 2. Гиперэхогенная структура с акустическим эффектом усиления 3. Анэхогенная структура 4. Не имеет акустической специфики 	1 - Гиперэхогенная структура	
4	<p>Эхографический симптом "снежной бури" в матке наблюдается:</p> <ol style="list-style-type: none"> 1. При раке эндометрия 2. При субмукозной миоме 3. При гиперплазии эндометрия 4. При пузырном заносе 5. Не встречается 	4 - При пузырном заносе	
5	<p>При ТВУЗИ можно визуализировать анальный канал, в поперечном сечении цифрой 2 отмечен</p>  <ol style="list-style-type: none"> 1. мышечный слой 2. подслизистый слой 3. слизистый слой 4. наружный сфинктер 	1 - мышечный слой	

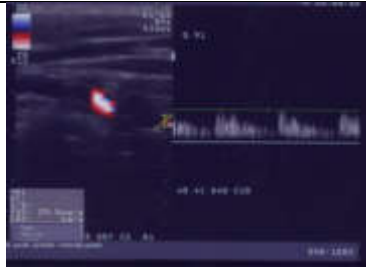
6	<p>Двигательная активность эмбриона начинает выявляться при ультразвуковом исследовании:</p> <ol style="list-style-type: none"> 1. С 8 недель 2. С 10 недель 3. С 12 недель 4. С 6 недель 	1 - С 8 недель	
7	<p>Желточный мешок при ультразвуковом исследовании обычно визуализируется</p> <ol style="list-style-type: none"> 1. 4-10 недель 2. 6-12 недель 3. 9-14 недель 4. 10-15 недель 	2 - 6-12 недель	
8	<p>Правильно измерять диаметр плодного яйца при ультразвуковом исследовании:</p> <ol style="list-style-type: none"> 1. По внутреннему контуру 2. По наружному контуру 	1 - По внутреннему контуру	
9	<p>Наиболее точным параметром биометрии при определении срока беременности в 1 триместре является</p> <ol style="list-style-type: none"> 1. Средний диаметр плодного яйца 2. Копчико-теменной размер эмбриона 3. Размеры матки 4. Диаметр туловища эмбриона 5. Бипариетальный размер головки эмбриона 	2 - Копчико-теменной размер эмбриона	
10	<p>Наиболее прогностически неблагоприятны численные значения частоты сердечных сокращений эмбриона в 1 триместре беременности</p> <ol style="list-style-type: none"> 1. Менее 140 уд/мин 2. Менее 160 уд/мин 3. Более 180 уд/мин 4. Менее 100 уд/мин 	4 - Менее 100 уд/мин	

Задания открытого типа

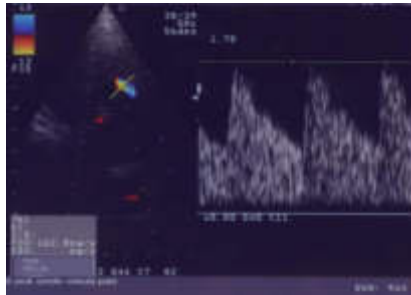
	Содержание задания	Правильный ответ	Источник
Дайте развернутый ответ			
1.	Пациентка 48лет. Жалобы на головные боли, головокружение,	Заключение: ультразвуковых	

	<p>периодически слабость в нижних конечностях, повышенную утомляемость, снижение памяти, повышенную сонливость.</p> <p>АД 135/90 мм рт.ст. ЭКГ: в пределах возрастной нормы.</p> <p>ЭхоКГ: структурных изменений не выявлено. Показатели центральной гемодинамики в пределах нормы.</p> <p>Допплерография брахиоцефальных сосудов : в пределах нормы.</p> <p>Транскраниальная доплерография: передняя мозговая артерия ЛСК64,05 см/сек РИ 0,55 ПИ 0,93</p>  <p>Сформулируйте заключение, основываясь на данных ультразвукового исследования.</p> <p>Заключение: ультразвуковых признаков структурных изменений и гемодинамических нарушений интракраниального кровотока не выявлено.</p>	<p>признаков структурных изменений и гемодинамических нарушений интракраниального кровотока не выявлено.</p>	
2.	<p>Пациентка Н., 35 лет, с жалобами на внезапно возникшее головокружение, головную боль, тошноту, однократную рвоту. При опросе выяснено, что много лет</p>	<p>Заключение:</p> <p>ультразвуковые признаки стеноза левой позвоночной артерии (экстравазальная</p>	

<p>страдает частыми мучительными головными болями с локализацией в затылочной и лобно-височных областях, сопровождаемыми однократной рвотой, после чего наступает облегчение. Головные боли сочетаются с ночными приступами жара, озноба, потоотделения, сердцебиениями и кошмарами во время сна.</p> <p>На рентгенографии шейного отдела позвоночника выявлены начальные проявления дегенеративно-дистрофических изменений в виде сглаженности шейного лордоза, краевых костных разрастаний по передней поверхности тел CVI-CVII.</p> <p>Выполнена доплерография транскраниального и экстракраниального кровотока.</p> <p>Представлена эхограмма УЗДГ левой позвоночной артерии: выявлено снижение средней линейной скорости кровотока по левой позвоночной артерии и S-образная извитость левой позвоночной артерии.. В месте стеноза – увеличение линейной скорости кровотока, в большей степени систолической, увеличение систоло-диастолического отношения и увеличение индекса периферического сопротивления.</p>	<p>компрессия и извитость). Локальный спазм в обеих средних мозговых артерий.</p>	
-------------------------------------------------------------------------------------------------------------------------------------------------------------------------------------------------------------------------------------------------------------------------------------------------------------------------------------------------------------------------------------------------------------------------------------------------------------------------------------------------------------------------------------------------------------------------------------------------------------------------------------------------------------------------------------------------------------------------------------------------------------------------------------------------------------------------------------------------------------------------------------------------------------------------------------------------------------------------------------------------------------------------	---------------------------------------------------------------------------------------	--

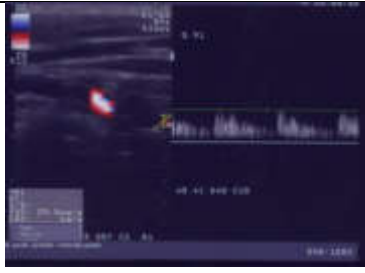


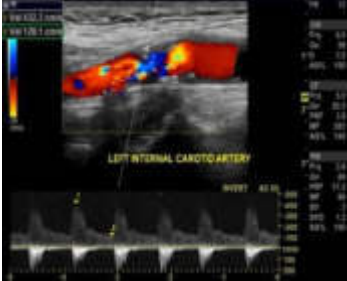
Представлена эхограмма ТКДГ правой средней мозговой артерии: увеличением линейной скорости кровотока в этих сосудах на фоне снижения периферического сопротивления. а также спазм в бассейнах обеих средних мозговых артерий.

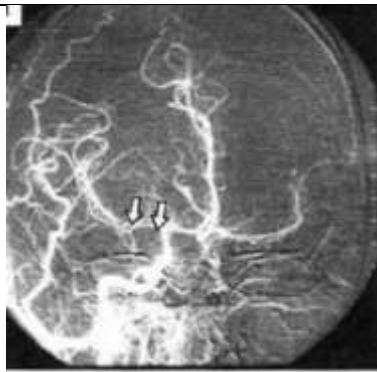

Сформулируйте заключение, основываясь на данных ультразвукового исследования.

Заключение: ультразвуковые признаки стеноза левой позвоночной артерии (экстравазальная компрессия и извитость). Локальный спазм в обеих средних мозговых артерий.


	<p>Представлена эхограмма ТКДГ правой средней мозговой артерии: увеличением линейной скорости кровотока в этих сосудах на фоне снижения периферического сопротивления. а также спазм в бассейнах обеих средних мозговых артерий.</p>  <p>Сформулируйте заключение, основываясь на данных ультразвукового исследования.</p> <p>Заключение: ультразвуковые признаки стеноза левой позвоночной артерии (экстравазальная компрессия и извитость). Локальный спазм в обеих средних мозговых артерий.</p>		
3	<p>Пациентка 62лет, поступила в неврологическое отделение с жалобами на головную боль,головокружение и нарушение равновесия,чувство онемения в области лица, конечностей, периодические обмороки, невнятность слов,</p>	<p>Заключение: ультразвуковые признаки стеноза левой ВСА 70-79%.</p>	

	<p>нарушением понимания обращенной речи.</p> <p>АД 150/100 мм РТ.ст. ЭКГ: гипертрофия левого желудочка. Неполная блокада левой ножки пучка Гиса. Дистрофические изменения в миокарде.</p>  <p>Ультразвуковое дуплексное сканирование: PSV в левой ОСА составляет 86 см/сек. На левой ВСА максимальный PSV 462 см/сек, EDV 128 см/сек. Отношение PSV ВСА/ОСА — 5,4. Сформулируйте заключение, основываясь на данных ультразвукового исследования.</p> <p>Заключение: ультразвуковые признаки стеноза левой ВСА 70-79%.</p>		
4	<p>Больной У, 26 лет, клинический диагноз: состояние после субарахноидального кровоизлияния.</p> <p>Каротидная ангиография справа. Спазм участков М1-М2 правой СМА (стрелки);</p>	<p>Заключение: ультразвуковые признаки вазоспазма интракраниальных артерий (церебрального вазоспазма) средней тяжести</p>	



Выполнено ультразвуковое транскраниальное исследование:

спектрограмма кровотока по правой СМА (усиление ЛСК до 200 см/с)



Сформулируйте заключение, основываясь на данных ультразвукового исследования.

Заключение: ультразвуковые признаки вазоспазма интракраниальных артерий (церебрального вазоспазма) средней тяжести

5 Пациентка 47лет, жалобы на головокружение, периодически кратковременная потеря сознания, головные боли, слабостью.
АД 140/85 мм рт.ст. . Экг: тахикардия, умеренная гипертрофия левого желудочка, неполная блокада пучка Гиса.
При транскраниальном

Заключение:
окклюзия интракраниального отдела левой позвоночной артерии

	<p>доплеровском исследовании визуализируются следующие изменения доплерограммы:</p> <p>снижение ЛСК на левой позвоночной артерии в интракраниальном отделе,</p> <p>увеличение скорости на правой позвоночной артерии.</p> <p>снижение диастолической составляющей скорости кровотока в левой позвоночной артерии.</p> <p>отсутствие реакции усиления ЛСК по правой позвоночной артерии.</p> <p>отрицательная проба на функционирование задней соединительной артерии.</p> <p>Сформулируйте заключение, основываясь на данных ультразвукового исследования.</p> <p>Заключение: окклюзия интракраниального отдела левой позвоночной артерии</p>		
--	-----------------------------------------------------------------------------------------------------------------------------------------------------------------------------------------------------------------------------------------------------------------------------------------------------------------------------------------------------------------------------------------------------------------------------------------------------------------------------------------------------------------------------------------------------------------------------------------------------------------------------------------------	--	--

ОПК-5 Способен проводить анализ медико-статистической информации, вести медицинскую документацию, организовывать деятельность находящихся в распоряжении медицинских работников

Задания закрытого типа

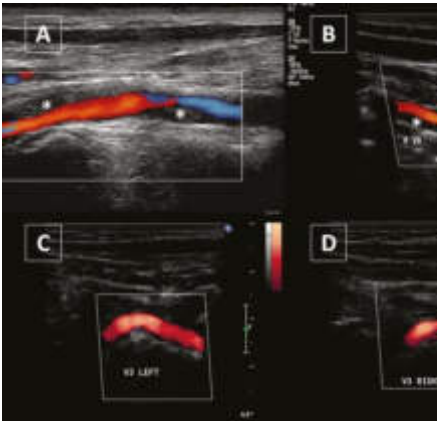
	Содержание задания	Правильный ответ	Источник
Выберите правильный ответ			
1.	<p>Визуализация ретрохориальной гематомы при трансабдоминальной эхографии в 1 триместре</p> <p>1. Возможна</p> <p>2. Нет</p>	1 - Возможна	

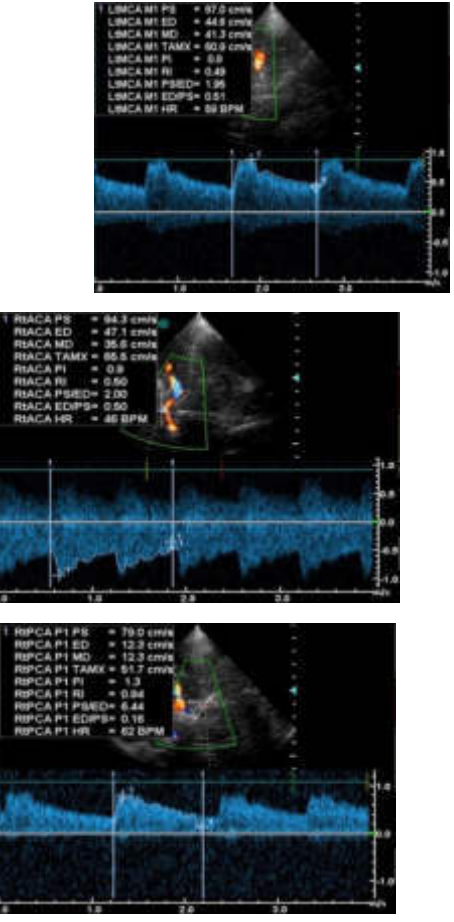
2.	<p>Эхографическим признаком угрозы прерывания беременности в I триместре является:</p> <ol style="list-style-type: none"> 1. Отсутствие сердечной деятельности эмбриона 2. Локальное утолщение миометрия 3. Локализация плодного яйца в средней трети полости матки 4. Изменение формы плодного яйца 	2 - Локальное утолщение миометрия	
3	<p>Абсолютными эхографическими признаками неразвивающейся беременности являются:</p> <ol style="list-style-type: none"> 1. Отсутствие сердечной деятельности эмбриона 2. Локальное утолщение миометрия 3. Локализация плодного яйца в средней трети полости матки 4. Изменение формы плодного яйца 	1 - Отсутствие сердечной деятельности эмбриона	
4	<p>Ультразвуковая диагностика неполного аборта основывается на выявлении:</p> <ol style="list-style-type: none"> 1. Расширенной полости матки с наличием в ней неоднородных эхоструктур 2. Пролабирования плодного яйца 3. Отсутствия эмбриона в плодном яйце 4. Значительного увеличения диаметра внутреннего зева 	1 - Расширенной полости матки с наличием в ней неоднородных эхоструктур	
5	<p>Диагностика истмико-цервикальной недостаточности в I триместре при ультразвуковом исследовании возможна:</p> <ol style="list-style-type: none"> 1. После 6 недель 2. После 10 недель 3. После 14 недель 4. После 8 недель 	2 - После 10 недель	
6	<p>Пузырный занос при ультразвуковом исследовании выявляется по:</p> <ol style="list-style-type: none"> 1. Наличием в полости матки множественных неоднородных структур губчатого строения 	1 - Наличием в полости матки множественных неоднородных структур губчатого строения	

	<ul style="list-style-type: none"> 2. Отсутствию плодного яйца 3. Увеличению размеров яичников 4. Отсутствию визуализации эндометрия 		
7	<p>Достоверным эхографическим признаком истмико-цервикальной недостаточности является:</p> <ul style="list-style-type: none"> 1. Локальное утолщение миометрия в истмическом отделе 2. Диаметр цервикального канала более 3 мм 3. Деформация плодного яйца 4. Воронкообразное расширение области внутреннего зева 	4 - Воронкообразное расширение области внутреннего зева	
8	<p>Воротниковое пространство эмбриона считается патологическим при величине его передне-заднего размера:</p> <ul style="list-style-type: none"> 1. Более 10 мм 2. Более 7 мм 3. Более 5 мм 4. Более 3 мм 	4 - Более 3 мм	
9	<p>Визуализация мочевого пузыря эмбриона при трансвагинальном сканировании возможна:</p> <ul style="list-style-type: none"> 1. С 10 недель 2. С 7 недель 3. С 13 недель 4. С 16 недель 	1 - С 10 недель	
10	<p>При трансабдоминальной эхографии головка эмбриона визуализируется как отдельное анатомическое образование:</p> <ul style="list-style-type: none"> 1. С 6 недель 2. С 8-9 недель 3. С 11 недель 4. С 13 недель 	2 - С 8-9 недель	

Задания открытого типа

	Содержание задания	Правильный ответ	Источник
	Дайте развернутый ответ		
1.	Пациент 48лет. Жалобы на периодическое головокружение,	<p>Заключение:</p> <p>Диссекция позвоночной</p>	

	<p>усиливающее при вождении автомашины. Выполнено ультразвуковое дуплексное исследование экстракраниальных и интракраниальных сосудов. Представлены эхограммы выявленной патологии позвоночной артерии.</p> <p>Сформулируйте ваше заключение по данным эхограммам.</p>  <p>Закключение: Диссекция позвоночной артерии: гипоэхогенное утолщение стенки сосуда (звездочки), представляющие внутреннюю гематому в сегменте V1 (A) и в сегменте V2 (B). Нормальный сегмент V3 (C) и двойной просвет в рассеченном контралатеральном сегменте V3 (D).</p>	<p>артерии: гипоэхогенное утолщение стенки сосуда (звездочки), представляющие внутреннюю гематому в сегменте V1 (A) и в сегменте V2 (B). Нормальный сегмент V3 (C) и двойной просвет в рассеченном контралатеральном сегменте V3 (D).</p>	
2.	<p>Пациент 35 лет. Жалоб не предъявляет. В анамнезе сотрясение головного мозга 4 года назад. Проходит обследование при поступлении на работу (спец. контингент).</p> <p>Представлены эхограммы.</p> <p>А.Триплексный режим. Кровоток в правой средней мозговой артерии. Транстемпоральный доступ.</p>	<p>Закключение: ультразвуковые признаков нарушений интракраниального кровотока по данным эхограммам не отмечено</p>	

	<p>Б. Триплексный режим. Кровоток в правой передней мозговой артерии. Транстемпоральный доступ.</p> <p>В. Триплексный режим. Кровоток в правой задней мозговой артерии. Транстемпоральный доступ.</p>  <p>Сформулируйте ваше заключение по данным эхограммам.</p> <p>Заключение: ультразвуковые признаки нарушений интракраниального кровотока по данным эхограммам не отмечено</p>		
3	<p>Пациентка М., 40 лет. Жалобы на сильную боль в шее справа и голове последние три дня. Ранее головную боль отмечала эпизодически в течение 5 лет. Травмы пациентка отрицает.</p>	<p>Заключение: ультразвуковые признаки диссекции правой позвоночной артерии.</p>	

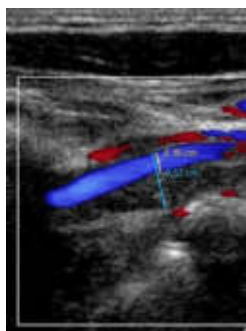
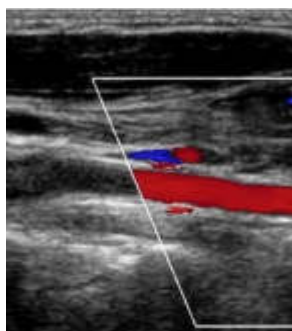
Ультразвуковая

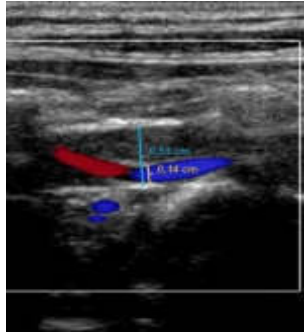
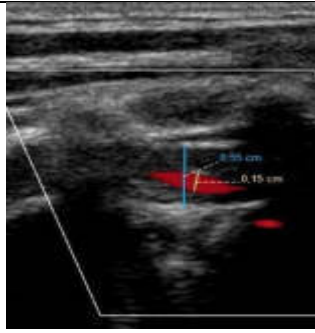
доплерография :

На эхограмме 1 представлено устье позвоночной артерии справа: диаметром 2,7 мм, без изменений.

На эхограмме 2 показано вхождение той же правой позвоночной артерии в канал позвоночных отростков. Диаметр просвета по ЦДК составляет всего 1,6 мм, а в режиме серой шкалы по задней стенке видно гипоэхогенное образование, одновременно суживающее просвет и расширяющее внешний диаметр артерии.

На эхограммах 3 и 4 - позвоночная артерия в сегменте V2 (интракраниальный отдел): наблюдается расширение внешнего диаметра до 5,2 мм и сужение просвета при ЦДК до 1,6 мм





Сформулируйте заключение, основываясь на данных ультразвукового исследования.

Заключение: ультразвуковые признаки диссекции правой позвоночной артерии.

4	<p>М., 1 месяц, на УЗИ почки нормальных размеров. Слева паренхима почки гипэхогенная хорошо дифференцирована, просвет лоханки не определяется. Определяется значительное повышение эхогенности нижней половины собирательного комплекса, правая почка интактная, характерно для следующего заключения:</p> <p>Ответ: пиелонефрите</p>	<p>Ответ: пиелонефрите</p>	
5	<p>Р., 2 месяца, на УЗИ – почки увеличены в размерах, паренхима гиперэхогенна отсутствует дифференцировка между структурными элементами паренхимы и собирательного комплекса, в верхнем полюсе правой почки лоцируется анэхогенное образование округлой формы, с</p>	<p>Ответ: поликистоз по новорожденному типу</p>	

	четкими контурами d 10 мм, что характерно Ответ: поликистоз по новорожденному типу		
--	-----------------------------------------------------------------------------------------	--	--

ОПК-6 Способен участвовать в оказании неотложной медицинской помощи при состояниях, требующих срочного медицинского вмешательства

Задания закрытого типа


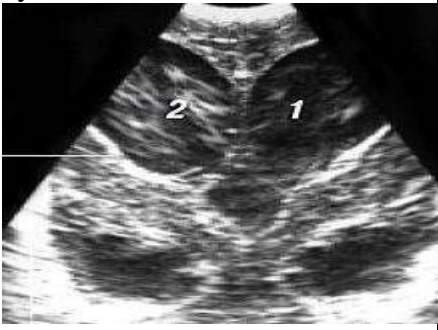
	Содержание задания	Правильный ответ	Источник
Выберите правильный ответ			
1.	При трансабдоминальной эхогафии конечности эмбриона визуализируются: 1. С 6 недель 2. С 10 недель 3. С 14 недель	2 - С 10 недель	
2.	При трансабдоминальной эхогафии срединные структуры головного мозга можно идентифицировать: 1. С 10 недель 2. С 13 недель 3. С 16 недель	2 - С 13 недель	
3	Ультразвуковая диагностика анэнцефалии в 1 триместре беременности 1. Возможна 2. Нет	1 - Возможна	
4	Трансвагинальная ультразвуковая диагностика пороков развития передней брюшной стенки в конце 1 триместра беременности возможна с: 1. 8 недель 2. 9 недель 3. 10 недель 4. 14 недель	4 - 14 недель	
5	Ультразвуковая диагностика амелии в конце 1 триместра беременности 1. Возможна 2. Нет	1 - Возможна	
6	При обнаружении ложного плодного яйца в полости матки необходимо заподозрить 1. Анэмбрионию 2. Внематочную беременность 3. Ретрохориальную гематому	2 - Внематочную беременность	

7	Если при трансвагинальном ультразвуковом исследовании в 12 недель беременности структурных аномалий эмбриона не обнаружено, то проведение во II триместре повторного скринингового исследования является: 1. Обязательным 2. Необязательным	1 - Обязательным	
8	Параметрами обязательной фетометрии являются: 1. Бипариетальный размер головки, средний диаметр грудной клетки, длина плечевой кости 2. Бипариетальный и лобно-затылочный размеры головки, средний диаметр живота, длина стопы 3. Бипариетальный размер головки, средний диаметр или окружность живота, длина бедренной кости 4. Длина бедренной кости, длина плечевой кости, толщина плаценты	3 - Бипариетальный размер головки, средний диаметр или окружность живота, длина бедренной кости	
9	Нормативные значения отношения длины бедренной кости к окружности живота составляют 1. 20-24% 2. 10-16% 3. 18-22% 4. 16-20% 5. 25-30%	1 - 20-24%	
10	Нормативными значениями отношения длины бедренной кости к бипариетальному размеру головки считаются: 1. 50-60% 2. 65-90% 3. 65-70% 4. 71-87% 5. 80-95%	4 - 71-87%	

Задания открытого типа

	Содержание задания	Правильный ответ	Источник
--	--------------------	------------------	----------

Дайте развернутый ответ		
1.	<p>У пациента, на 4 сутки жизни на ЭХОКГ из супрастернального доступа по длинной оси лоцируется локальное сужение диаметра аорты, при доплеркардиографии определяется повышенный градиент давления в месте сужения аорты, что характерно для</p> <p>Ответ: Коарктация аорты</p>	<p>Ответ: Коарктация аорты</p>
2.	<p>Девочка 1 года 5 месяцев. Анамнез жизни: ребенок от первой беременности, протекавшей с токсикозом первой половины, срочных родов. Родилась массой 3300 г, длиной 50 см,3 акричала сразу. Перионорожденности протекал без особенностей. На грудном вскармливании до 7 мес. Аппетит был удовлетворительным, иногда срыгивала, стул был нормальным. Временами отмечалась вялость и повышенная потливость ребенка, особенно по утрам. Был однократный эпизод судорожных подергиваний конечностей. Нервно-психическое развитие до года было удовлетворительным. Масса в возрасте 1 года 8800 г, длина 73 см. При осмотре масса 10 кг, рост 74 см. Обращает на себя внимание «кукольное лицо», короткая шея, выступающий за счет гепатомегалии живот. Кожа обычной окраски, венозная сеть на передней брюшной стенке не выражена. В легких дыхание жестковатое, хрипов нет, ЧД 38 в 1 минуту. Границы сердца: правая — по правому краю грудины, левая — на 0,5 см влево от сосковой линии. Тоны сердца звучные, ритмичные, ЧСС 120 уд./мин. Печень выступает на 10 см, плотная, селезенка не пальпируется. Нервно-психическое развитие соответствует возрасту. УЗИ печени: увеличение всех отделов печени, больше правых, повышение эхогенности паренхимы.</p> <p>Ответ; Гликогеновая болезнь.</p>	<p>Ответ; Гликогеновая болезнь.</p>

3	 <p>Проведена нейросонография ребенку 8 месяцев. Выявлено Постгеморрагическая внутренняя гидроцефалия вследствие расширения всех отделов желудочковой системы. Сделайте заключение: Перивентрикулярное кровоизлияние III степени.</p>	Перивентрикулярное кровоизлияние III степени.	
4	<p>Ребенок 8 месяцев. По данным нейросонографии 1 - гиперэхогенная взвесь в полостях расширенных боковых желудочков, 2 - фибриновые тяжи в расширенных боковых желудочках, 3 - уплотнение стенки боковых желудочков (эпендиматит). Сделайте заключение. Вентрикуломегалия тяжелой степени, вентрикулит.</p> 	Вентрикуломегалия тяжелой степени, вентрикулит.	
5	<p>Мальчик, 3-и сутки жизни, поступил в отделение патологии новорождённых из родильного дома с диагнозом «кишечное кровотечение». Из анамнеза: ребенок от матери 18 лет. Мать страдает гастритом, дисфункцией билиарного тракта. Беременность первая, протекала с угрозой прерывания на сроке 32-34 недели. Роды на 38-й неделе. Масса тела при рождении 2800 г, длина 48 см. Оценка по шкале Апгар 7/8 баллов. На 3-й день жизни отмечалась однократная рвота с примесью крови</p>	Сделайте заключения по УЗИ. Расширение большой цистерны. Возможно состояние после разрешения отека мозга.	

	<p>и мелена. Несмотря на проводимую терапию, мелена сохранялась и ребенка перевели в стационар. В неврологическом статусе: ребенок вялый, рефлексы новорождённого угнетены, мышечный тонус быстро истощается, при нагрузке появляется тремор рук.</p> <p>Нейросонограмма: рисунок извилин и борозд сглажен. Эхогенность подкорковых ганглиев несколько повышена. Глубина большой затылочной цистерны 8 мм (норма - до 6 мм).</p> <p>Сделайте заключения по УЗИ. Расширение большой цистерны. Возможно состояние после разрешения отека мозга.</p>		
--	---------------------------------------------------------------------------------------------------------------------------------------------------------------------------------------------------------------------------------------------------------------------------------------------------------------------------------------------------------------------------------------------------------------------------------------------------------------------------------------------------------------------------------------------------	--	--

ПК-1 Способен определять у пациентов патологические состояния, симптомы, синдромы заболеваний, нозологических форм в соответствии с МКБ

Задания закрытого типа

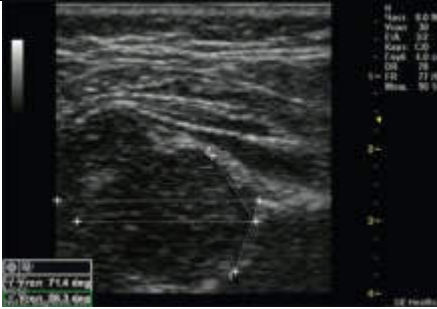
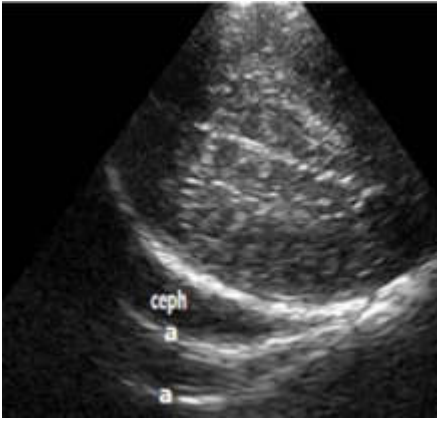
	Содержание задания	Правильный ответ	Источник
Выберите правильный ответ			
1.	<p>Нормативные значения цефалического индекса находятся в пределах:</p> <ol style="list-style-type: none"> 1. 30-40% 2. 40-55% 3. 70-86% 4. 60-75% 5. 80-90% 	3 - 70-86%	
2.	<p>Измерение бипариетального размера головки плода при ультразвуковом исследовании производится:</p> <ol style="list-style-type: none"> 1. От наружного контура ближней теменной кости до внутреннего контура дальней теменной кости 2. По наружным контурам теменных костей 3. По внутренним контурам теменных костей 	1 - От наружного контура ближней теменной кости до внутреннего контура дальней теменной кости	

	<p>4. По наиболее четко визуализируемым контурам теменных костей</p>		
3	<p>Измерение бипариетального размера головки плода при ультразвуковом исследовании производится на уровне:</p> <ol style="list-style-type: none"> 1. Полушарий мозжечка 2. Глазниц 3. Четверохолмия и полости прозрачной перегородки 4. Височных рогов боковых желудочков 5. Наилучшей визуализации М-эхо 	3 - Четверохолмия и полости прозрачной перегородки	
4	<p>Для точного измерения длины бедренной кости плода необходимо установить датчик:</p> <ol style="list-style-type: none"> 1. Параллельно бедренной кости 2. Под острым углом к бедренной кости 3. Под прямым углом к бедренной кости 4. Под тупым углом к бедренной кости 5. Угол не имеет значения 	1 - Параллельно бедренной кости	
5	<p>Основным ориентиром при измерении среднего диаметра и окружности живота является:</p> <ol style="list-style-type: none"> 1. Желудок 2. Почки 3. Пупочная вена 4. Надпочечники 5. Селезенка 	3 - Пупочная вена	
6	<p>Для симметричной формы задержки внутриутробного развития плода характерно:</p> <ol style="list-style-type: none"> 1. Непропорциональное отставание основных фотометрических показателей 2. Пропорциональное отставание основных фотометрических показателей 	2 - Пропорциональное отставание основных фотометрических показателей	
7	<p>Для асимметричной формы задержки внутриутробного развития плода характерно:</p>	1 - Непропорциональное отставание основных фотометрических показателей	

	<ol style="list-style-type: none"> 1. Непропорциональное отставание основных фотометрических показателей 2. Пропорциональное отставание основных фотометрических показателей 		
8	<p>Эхографическим критерием низкого прикрепления плаценты в III триместре беременности является обнаружение ее нижнего края от внутреннего зева на расстоянии:</p> <ol style="list-style-type: none"> 1. Менее 3 см 2. Менее 5 см 3. Менее 7 см 4. Менее 10 см 	3 - Менее 7 см	
9	<p>Ультразвуковую диагностику предлежания плаценты следует осуществлять при:</p> <ol style="list-style-type: none"> 1. Опорожненном мочевом пузыре 2. Переполненном мочевом пузыре 3. Умеренном наполнении мочевого пузыря 4. Степень наполнения мочевого пузыря не имеет значения 	3 - Умеренном наполнении мочевого пузыря	
10	<p>Предлежание плаценты при ультразвуковом исследовании характеризуется:</p> <ol style="list-style-type: none"> 1. Наличием плацентарной ткани в области внутреннего зева 2. Расширением внутреннего зева 3. Прикреплением плаценты в непосредственной близости к внутреннему зеву 4. Уменьшением расстояния между задней стенкой матки и головкой плода 	1 - Наличием плацентарной ткани в области внутреннего зева	



Задания открытого типа

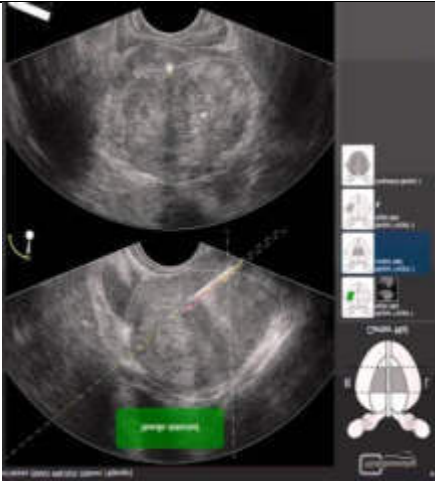
	Содержание задания	Правильный ответ	Источник
	Дайте развернутый ответ		
1.		Сделайте заключение. Простая дисплазия	

	 <p>Исследование тазобедренного сустава по УЗИ. Мальчик 5 месяца. Задержка сроков оссификации без пространственных нарушений. Сделайте заключение. Простая дисплазия</p>		
2.	<p>Пациент вторых суток жизни. Определяется образование в области правой теменной кости. Анамнез заболевания- с рождения опухоль над правой теменной костью. Анамнез жизни: роды с использованием вакуумной экстракции.</p> <p>Объективный статус - в проекции правой теменной кости эластичное мягкотканное образование.</p>  <p>Паренхима головного мозга</p> <ol style="list-style-type: none"> 1. повышенной эхогенности 2. средней эхогенности 3. сниженной эхогенности 4. сниженной эхогенности с гиперэхогенными включениями <p>Режимом сканирования при выполнении УЗИ в данной клинической ситуации является</p> <ol style="list-style-type: none"> 1. В-режим (серошкальный) 	<ol style="list-style-type: none"> 2. средней эхогенности 1. В-режим (серошкальный) 4. головной мозг и кости черепа 2. средней эхогенности с гиперэхогенными включениями 2. гематомы 4. экстракраниальным 2. между твердой и паутинной оболочками 4. 3 4. гипо- 2. в продольной щели головного мозга 4. сниженной эхогенности с гиперэхогенными включениями 	

	<p>2. эластография 3. М-режим 4. Допплерография</p> <p>На сонограмме изображены</p> <ol style="list-style-type: none"> 1. магистральные сосуды 2. правая почка с надпочечником 3. лимфатические узлы 4. головной мозг и кости черепа <p>Выявленное образование на сонограмме</p> <ol style="list-style-type: none"> 1. повышенной эхогенности 2. средней эхогенности с гиперэхогенными включениями 3. сниженной эхогенности 4. средней эхогенности <p>На основании выполненного ультразвукового исследования можно сделать заключение о наличие у пациента</p> <ol style="list-style-type: none"> 1. злокачественного образования 2. гематомы 3. кисты 4. порока развития <p>Кефалогематома является _____ кровоизлиянием</p> <ol style="list-style-type: none"> 1. эпидуральным 2. субарахноидальным 3. субдуральным 4. экстракраниальным <p>Субдуральное кровоизлияние локализуется</p> <ol style="list-style-type: none"> 1. в боковых желудочках 2. между твердой и паутинной оболочками 3. под паутинной оболочкой 4. между надкостницей и костью черепа <p>Для оценки тяжести перивентрикулярного кровоизлияния при УЗИ используется</p>		
--	--------------------------------------------------------------------------------------------------------------------------------------------------------------------------------------------------------------------------------------------------------------------------------------------------------------------------------------------------------------------------------------------------------------------------------------------------------------------------------------------------------------------------------------------------------------------------------------------------------------------------------------------------------------------------------------------------------------------------------------------------------------------------------------------------------------------------------------------------------------------------------------------------------------------------------------------------------------------------------------------------------------------------------------------------------------------------------------------------------------------------------------------------------------------------------------------------------------------------------------------------------------------------------------------------------------------------------------------------------------------------	--	--

	<p>классификация по L.A. Papile в которой выделяют ____ степени</p> <ol style="list-style-type: none"> 1. 3 2. 4 3. 5 4. 2 <p>Для оценки тяжести перивентрикулярного кровоизлияния при УЗИ используется классификация по S. Shankaran в которой выделяют ____ степени</p> <ol style="list-style-type: none"> 1. 5 2. 4 3. 2 4. 3 <p>Полости желудочков по структуре ____ эхогенные</p> <ol style="list-style-type: none"> 1. ан- 2. изо- 3. гипер- 4. гипо- <p>Вена Галена расположена</p> <ol style="list-style-type: none"> 1. около орбит 2. в продольной щели головного мозга 3. между третьим желудочком и полостью Верге 4. на уровне С2 шейного позвонка <p>Паренхима головного мозга</p> <ol style="list-style-type: none"> 1. повышенной эхогенности 2. средней эхогенности 3. сниженной эхогенности 4. сниженной эхогенности с гиперэхогенными включениями 		
3	<p>У больной 64 лет при УЗИ щитовидной железы получены данные за аденому правой доли. Выполнена тонкоигольная аспирационная биопсия. Сделано цитологическое заключение – фолликулярная аденома.</p>	<p>Ответ. Аденомы трудно отличить от других узловых поражений. Чаще они визуализируются в виде гипер-, гипо-или изоэхогенных образований округлой или овальной формы с</p>	

	 <p>Ответ. Аденомы трудно отличить от других узловых поражений. Чаще они визуализируются в виде гипер-, гипо- или изоэхогенных образований округлой или овальной формы с чёткими, ровными контурами. Тонкоигольная аспирационная биопсия позволяет определиться по тактике лечения, но возможно получение неинформативного материала, материал получаем из зоны укола. Результат зависит от квалификации врача-цитолога.,</p>	<p>чёткими, ровными контурами. Тонкоигольная аспирационная биопсия позволяет определиться по тактике лечения, но возможно получение неинформативного материала, материал получаем из зоны укола. Результат зависит от квалификации врача-цитолога.,</p>	
4	 <p>Больному 55 лет, проведена интервенционная ультразвуковая диагностика. Опишите сонограмму и назовите метод. Ответ: чрескожной пункционной биопсии печени под ультразвуковым контролем.</p>	<p>Ответ: чрескожной пункционной биопсии печени под ультразвуковым контролем.</p>	

5	 <p>Исследование проведено мужчине, 70 лет по поводу подозрения на рак предстательной железы. Назовите методику и количество зон исследования.</p> <p>Ответ: трансректальная биопсия простаты, не менее 12 зон.</p>	<p>Ответ: трансректальная биопсия простаты, не менее 12 зон.</p>	
---	------------------------------------------------------------------------------------------------------------------------------------------------------------------------------------------------------------------------------------------------------------------------------------------------------	----------------------------------------------------------------------	--

ПК-2 Способен применять методы лучевой диагностики и интерпретировать их результаты

Задания закрытого типа

	Содержание задания	Правильный ответ	Источник
Выберите правильный ответ			
1.	<p>Увеличение толщины плаценты часто наблюдается при:</p> <ol style="list-style-type: none"> 1. Водянке плода 2. Синдроме Денди-Уокера 3. Синдроме амниотических перетяжек 4. Агенезии почек 	1 - Водянке плода	
2.	<p>Толщину плаценты при ультразвуковом исследовании следует измерять:</p> <ol style="list-style-type: none"> 1. В наиболее утолщенном участке 2. В области краевого синуса 3. В месте впадения пуповины 4. В наиболее тонком месте 5. Не имеет принципиального значения 	3 - В месте впадения пуповины	



3	<p>Эхографическим критерием преждевременной отслойки плаценты является:</p> <ol style="list-style-type: none"> 1. Наличие эхонегативного пространства между стенкой матки и плацентой 2. Утолщение плаценты 3. Преждевременное созревание плаценты 4. Наличие "черных дыр" в плаценте 	4 - Наличие "черных дыр" в плаценте	
4	<p>Преждевременное "старение" плаценты регистрируется при обнаружении III степени зрелости:</p> <ol style="list-style-type: none"> 1. До 36 недель 2. До 38 недель 3. До 40 недель 4. После 37 недель 	1 - До 36 недель	
5	<p>При маловодий наиболее часто диагностируются врожденные пороки развития:</p> <ol style="list-style-type: none"> 1. Сердечно-сосудистой системы 2. Желудочно-кишечного тракта 3. Мочевыделительной системы 4. Передней брюшной стенки 	3 - Мочевыделительной системы	
6	<p>Многоводие часто сочетается с</p> <ol style="list-style-type: none"> 1. Атрезией тонкой кишки 2. Двусторонней агенезией почек 3. Преждевременным созреванием плаценты 4. Внутриутробной задержкой развития плода 	1 - Атрезией тонкой кишки	
7	<p>Оптимальными сроками для проведения скринингового ультразвукового исследования с целью выявления врожденных пороков развития плода являются</p> <ol style="list-style-type: none"> 1. 16-22 нед. 2. 23-27 нед. 3. 28-32 нед. 4. 11-15 нед. 	1 - 16-22 нед.	
8	<p>Основным ультразвуковым критерием внутриутробной гибели плода является:</p> <ol style="list-style-type: none"> 1. Отсутствие сердечной деятельности плода 2. Отсутствие двигательной активности плода 	1 - Отсутствие сердечной деятельности плода	

	<p>3. Отсутствие дыхательной активности плода</p> <p>4. Изменение структур мозга</p>		
9	<p>Визуализация большой цистерны головного мозга плода при ультразвуковом исследовании осуществляется в:</p> <ol style="list-style-type: none"> 1. Передней черепной ямке 2. Средней черепной ямке 3. Задней черепной ямке 4. На границе средней и задней черепных ямок 	3 - Задней черепной ямке	
10	<p>Основным эхографическим критерием синдрома Денди-Уокера является:</p> <ol style="list-style-type: none"> 1. Расширение боковых и третьего желудочков 2. Расширение субарахноидального пространства 3. Кистозное образование в задней черепной ямке 4. Спинно-мозговая грыжа 	3 - Кистозное образование в задней черепной ямке	

Задания открытого типа

	Содержание задания	Правильный ответ	Источник
Дайте развернутый ответ			
1.	<p>Опишите сонограмму.</p> <p>Назовите метод исследования.</p> <p>Ответ. Катетеризация бедренной вены под УЗИ контролем.</p> 	<p>Ответ.</p> <p>Катетеризация бедренной вены под УЗИ контролем</p>	
2.	<p>Пациентка 47лет, жалобы на головокружение, периодически кратковременная потеря сознания,</p>	<p>Заключение:</p> <p>окклюзия интракраниального</p>	

	<p>головные боли, слабостью.</p> <p>АД 140/85 мм рт.ст. . Экг: тахикардия, умеренная гипертрофия левого желудочка, неполная блокада пучка Гиса.</p> <p>При транскраниальном доплеровском исследовании визуализируются следующие изменения доплерограммы:</p> <p>снижение ЛСК на левой позвоночной артерии в интракраниальном отделе,</p> <p>увеличение скорости на правой позвоночной артерии.</p> <p>снижение диастолической составляющей скорости кровотока в левой позвоночной артерии.</p> <p>отсутствие реакции усиления ЛСК по правой позвоночной артерии.</p> <p>отрицательная проба на функционирование задней соединительной артерии.</p> <p>Сформулируйте заключение, основываясь на данных ультразвукового исследования.</p> <p>Заключение: окклюзия интракраниального отдела левой позвоночной артерии</p>	<p>отдела левой</p> <p>позвоночной артерии</p>	
3	<p>Больной У, 26 лет, клинический диагноз: состояние после субарахноидального кровоизлияния.</p> <p>Каротидная ангиография справа. Спазм участков М1-М2 правой</p>	<p>Заключение:</p> <p>ультразвуковые признаки вазоспазма интракраниальных артерий (церебрального</p>	

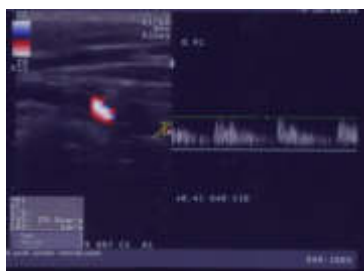	<p>СМА (стрелки);</p>  <p>Выполнено ультразвуковое транскраниальное исследование: спектрограмма кровотока по правой СМА (усиление ЛСК до 200 см/с)</p>  <p>Сформулируйте заключение, основываясь на данных ультразвукового исследования.</p> <p>Заключение: ультразвуковые признаки вазоспазма интракраниальных артерий (церебрального вазоспазма) средней тяжести</p>	<p>вазоспазма) средней тяжести</p>	
<p>4</p>	<p>Пациентка Н., 35 лет, с жалобами на внезапно возникшее головокружение, головную боль, тошноту, однократную рвоту. При опросе выяснено, что много лет страдает частыми мучительными головными болями с локализацией в затылочной и лобно-височных</p>	<p>Заключение: ультразвуковые признаки стеноза левой позвоночной артерии (экстравазальная компрессия и извитость). Локальный спазм в обеих средних мозговых</p>	

областях, сопровождаемыми артерий.
однократной рвотой, после чего наступает облегчение. Головные боли сочетаются с ночными приступами жара, озноба, потоотделения, сердцебиениями и кошмарами во время сна.

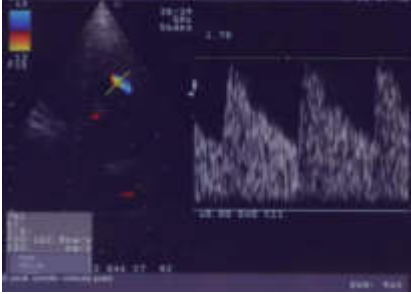
На рентгенографии шейного отдела позвоночника выявлены начальные проявления дегенеративно-дистрофических изменений в виде сглаженности шейного лордоза, краевых костных разрастаний по передней поверхности тел CVI-CVII.

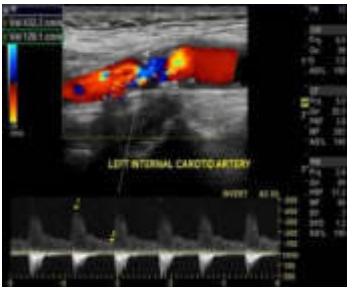
Выполнена доплерография транскраниального и экстракраниального кровотока.

Представлена эхограмма УЗДГ левой позвоночной артерии: выявлено снижение средней линейной скорости кровотока по левой позвоночной артерии и S-образная извитость левой позвоночной артерии.. В месте стеноза – увеличение линейной скорости кровотока, в большей степени систолической, увеличение систоло-диастолического отношения и увеличение индекса периферического сопротивления.



Представлена эхограмма ТКДГ

	<p>правой средней мозговой артерии: увеличением линейной скорости кровотока в этих сосудах на фоне снижения периферического сопротивления. а также спазм в бассейнах обеих средних мозговых артерий.</p>  <p>Сформулируйте заключение, основываясь на данных ультразвукового исследования.</p> <p>Заключение: ультразвуковые признаки стеноза левой позвоночной артерии (экстравазальная компрессия и извитость). Локальный спазм в обеих средних мозговых артерий.</p>		
5	<p>Пациентка 62лет, поступила в неврологическое отделение с жалобами на головную боль,головокружение и нарушение равновесия,чувство онемения в области лица, конечностей, периодические обмороки, невнятность слов, нарушением понимания обращенной речи.</p> <p>АД 150/100 мм РТ.ст. ЭКГ: гипертрофия левого желудочка. Неполная блокада левой ножки пучка Гиса. Дистрофические изменения в</p>	<p>Заключение: ультразвуковые признаки стеноза левой ВСА 70-79%.</p>	

	<p>миокарде.</p>  <p>Ультразвуковое дуплексное сканирование: PSV в левой ОСА составляет 86 см/сек. На левой ВСА максимальный PSV 462 см/сек, EDV 128 см/сек. Отношение PSV ВСА/ОСА — 5,4. Сформулируйте заключение, основываясь на данных ультразвукового исследования.</p> <p>Заключение: ультразвуковые признаки стеноза левой ВСА 70-79%.</p>		
--	-----------------------------------------------------------------------------------------------------------------------------------------------------------------------------------------------------------------------------------------------------------------------------------------------------------------------------------------------------------------------------------------------------------------------------------	--	--

ПК-3 Способен участвовать в организации медицинской помощи при чрезвычайных ситуациях, в том числе медицинской эвакуации

Задания закрытого типа

	Содержание задания	Правильный ответ	Источник
Выберите правильный ответ			
1.	<p>Укажите основные эхографические критерии анэнцефалии:</p> <ol style="list-style-type: none"> 1. Выраженное уменьшение бипариетального и лобно-затылочного размеров головки 2. Отсутствие полушарий мозга и костей свода черепа 3. Отсутствие срединной структуры, боковых желудочков и полости прозрачной перегородки 4. Невозможность визуализации структур мозга 	2 - Отсутствие полушарий мозга и костей свода черепа	

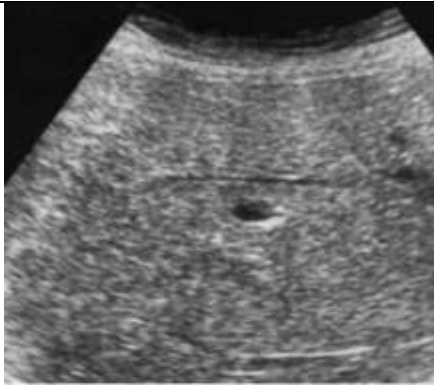
2.	<p>В состав синдрома Меккеля входят:</p> <ol style="list-style-type: none"> 1. Черепно-мозговая грыжа и поликистозные почки 2. Черепно-мозговая грыжа и киста печени 3. Черепно-мозговая грыжа и киста урахуса 4. Черепно-мозговая грыжа и киста яичника 5. Черепно-мозговая грыжа и полиспления 	1 - Черепно-мозговая грыжа и поликистозные почки	
3	<p>Основным отличием анэнцефалии от акрании является отсутствие:</p> <ol style="list-style-type: none"> 1. Костей свода черепа 2. Больших полушарий головного мозга 3. Ствола мозга 4. Мозжечка и мозолистого тела 	2 - Больших полушарий головного мозга	
4	<p>Основным отличием выраженной гидроцефалии от гидроанэнцефалии является:</p> <ol style="list-style-type: none"> 1. Степень вентрикуломегалии 2. Наличие большой кисты в задней черепной ямке 3. Присутствие больших полушарий головного мозга 4. Наличие общего центрально расположенного желудочка больших размеров 	3 - Присутствие больших полушарий головного мозга	
5	<p>Наиболее достоверным эхографическим критерием микроцефалии является</p> <ol style="list-style-type: none"> 1. Уменьшение численных значений бипариетального размера головки 2. Увеличение численных значений отношения длины бедренной кости к окружности головки 3. Увеличение численных значений отношения окружности головки к окружности живота 	2 - Увеличение численных значений отношения длины бедренной кости к окружности головки	

	4. Численные значения цефалического индекса менее 75%		
6	С целью сканирования тазобедренного сустава у детей раннего возраста используют датчики: <ol style="list-style-type: none"> 1. секторного сканирования 5 МГц; 2. секторного сканирования 3,5 МГц; 3. линейного сканирования 3,5 МГц; 4. линейного сканирования 5-7,5 МГц 5. конвексного сканирования 5 МГц. 	4 - линейного сканирования 5-7,5 МГц	
7	Какие датчики используются для исследования мышц и сухожилий: <ol style="list-style-type: none"> 1. секторного сканирования 5 МГц; 2. секторного сканирования 3,5 МГц; 3. линейного сканирования 3,5 МГц; 4. линейного сканирования 5-7,5 МГц; 5. конвексного сканирования 5 МГц. 	4 - линейного сканирования 5-7,5 МГц	
8	Какие датчики используются для тазобедренного сустава у взрослых: <ol style="list-style-type: none"> 1. секторного сканирования 5 МГц; 2. секторного сканирования 3,5 МГц; 3. линейного сканирования 3,5 МГц; 4. линейного сканирования 5-7,5 МГц; 5. линейного сканирования 5 МГц. 	5 - линейного сканирования 5 МГц	
9	Основные симптомы деформирующего артроза при	5 - Верно 1 и 2	

	<p>ультразвуковом исследовании коленного сустава :</p> <ol style="list-style-type: none"> 1. Остеофиты; 2. Плабирование внутреннего мениска; 3. Синовит; 4. Утолщение капсулы; 5. Верно 1 и 2 		
10	<p>Ультразвуковые признаки контрактуры мышцы:</p> <ol style="list-style-type: none"> 1. Уменьшение толщины; 2. Отсутствие сократительной функции; 3. Уменьшение эхоплотности; 4. Утолщение фасции; 5. Верно А и Б 	5 - Верно 1 и 2	

Задания открытого типа

	Содержание задания	Правильный ответ	Источник
Дайте развернутый ответ			
1.	<p>Пациентка 45 лет, доставлена в больницу. Отмечает желтушность кожных покровов и болезненные ощущения в правом подреберье, сухость во рту, слабость. Контакт с больными вирусным гепатитом. Из медицинских манипуляций за период, предшествовавший заболеванию, отмечает врачебный осмотр при приеме на работу (включая гинекологический осмотр, взятие крови на анализ). В биохимическом анализе крови: повышение активности АЛТ, гипербилирубинемия, снижение протромбинового индекса. С -anti-НСV диаплюс (+) положительный.</p>	1.хронического гепатита	



На основании выполненного ультразвукового исследования можно сделать заключение о наличии у пациентки

1. хронического гепатита
2. цирроза
3. острого гепатита
4. травмы печени

2.	<p>Больная Т., 55 лет, жалуется на учащенный неоформленный стул, вздутие живота, отсутствие аппетита, похудение, общую слабость. Анамнез заболевания: 4 года назад пациентке был поставлен диагноз остеоартроз с поражением тазобедренных суставов (кок-сартроз). В связи с чем были назначены для постоянного приема НПВС (индометацин, диклофенак). Последний год стал беспокоить частый кашицеобразный стул, с неприятным запахом, плохо смываемый со стенок унитаза. Появилось вздутие живота, по поводу которого больная самостоятельно принимала мезим-форте* с положительным эффектом. Отметила снижение массы тела на 3 кг за последний год. Живот симметричный, участвует в акте дыхания. При пальпации живота отмечается болезненность в зоне Шоффара. Размеры печени по Курлову: 10x8x7 см, печень не выступает из-под края реберной дуги по правой срединноключичной линии. Желчный пузырь не пальпируется. Селезенка не пальпируется.</p> <p>Биохимический анализ крови: общий билирубин - 18,9 ммоль/л, прямой билирубин - 4,2 ммоль/л, АСТ</p>	А. хронический панкреатит	
----	-----------------------------------------------------------------------------------------------------------------------------------------------------------------------------------------------------------------------------------------------------------------------------------------------------------------------------------------------------------------------------------------------------------------------------------------------------------------------------------------------------------------------------------------------------------------------------------------------------------------------------------------------------------------------------------------------------------------------------------------------------------------------------------------------------------------------------------------------------------------------------------------------------------------------------------------------------------------------------------------------------------------------------------------------------------------------	---------------------------	--

	<p>- 33 МЕ/л, АЛТ - 28 МЕ/л, у-глутамилтранспептидаза - 50 МЕ/л, амилаза - 280 МЕ/л, ЩФ - 230 МЕ/л, глюкоза - 7,3 ммоль/л.</p> <p>Диастаза мочи - 149 МЕ/л.</p> <p>Анализ кала: неоформленный, консистенция кашицеобразная. Обнаружены мышечные волокна, жиры - много.</p> <p>При УЗИ органов брюшной полости размеры печени не увеличены, контуры ровные, паренхима ее имеет однородную малоэхогенную структуру. Воротная вена не расширена (0,8 мм в диаметре). Желчный пузырь обычных размеров и формы, камней нет. Общий желчный проток не расширен (около 5 мм). Отмечается усиление эхогенности поджелудочной железы и увеличение размеров ее головки и тела с неровными контурами. Визуализация органов затруднена из-за вздутия кишечника.</p> <p>Ваше заключение: А. хронический панкреатит Б. Острый панкреатит В. Панкреонекроз</p>		
3	<p>Больной Л., 42 года, грузчик, поступил в клинику с жалобами на тупые боли в эпигастрии, левом подреберье, схваткообразные боли в околопупочной области, увеличение объема и частоты стула, тошноту, многократную рвоту съеденной пищей, отсутствие аппетита. Из анамнеза заболевания известно, что данное ухудшение состояния возникло несколько дней назад после очередного приема алкоголя и жирной пищи. Впервые подобные жалобы возникли 4 года назад на фоне злоупотребления крепкими спиртными напитками и нарушений диеты. К врачам не обращался. Обострения бывают 3-4 раза в год. Живот мягкий, болезненный в эпигастрии и левом подреберье. Определяется болезненность в зоне</p>	Е.- А, Б, В, Г	

	<p>Шоффара и точке Дежардена, положительный симптом Кача. Размеры печени по Курлову: 11х9х9 см, печень выступает из-под края реберной дуги по правой срединноключичной линии на 1 см, плотно-эластичной консистенции, болезненная при пальпации. Желчный пузырь не пальпируется. Селезенка не пальпируется.</p> <p>Биохимический анализ крови: общий билирубин - 18,9 ммоль/л, прямой билирубин - 4,2 ммоль/л, АСТ - 105 МЕ/л, АЛТ - 97 МЕ/л, у-глутамилтранспептидаза - 150 МЕ/л, амилаза - 280 МЕ/л, ЩФ - 230 МЕ/л, глюкоза - 5,2 ммоль/л.</p> <p>При УЗИ органов брюшной полости: размеры печени увеличены за счет правой доли, контуры неровные, паренхима ее неоднородна, эхогенность печени повышена. Воротная вена не расширена (9 мм в диаметре). Желчный пузырь обычных размеров, стенка его не утолщена, конкрементов не выявлено. Общий желчный проток не расширен (около 4 мм). На фоне усиления эхогенности поджелудочной железы отмечается увеличение размеров ее головки до 5 см. Выявлены участки кальцификации паренхимы поджелудочной железы и конкремент в главном панкреатическом протоке. Отмечается расширение главного панкреатического протока до 7 мм. В нем гиперэхогенная структура. Визуализация органов затруднена из-за вздутия кишечника.</p> <p><u>Ваше заключение:</u></p> <p>А. признаки обструкции главного панкреатического протока. Б. Хронический панкреатит. В. Гепатомегалия. Г. Гепатит. Д. Цирроз Е.- А, Б, В, Г</p>		
4	У больной П., 42 лет, поступила в хирургический	А. сморщенный желчный пузырь.	

	<p>стационар с болевым синдромом в области желчного пузыря, отмечался субфебрилитет. На УЗИ определяется уменьшенный в размерах желчный пузырь несколько неправильной формы с неровными контурами, практически не содержащий свободной желчи, полость его эхографически представлена гиперэхогенной линией неправильной формы с интенсивной акустической тенью, которая по размерам сопоставима с размером желчного пузыря. Стенки утолщены до 10-14 мм.</p> <p>Ваше заключение: А. сморщенный желчный пузырь. Б. рак желчного пузыря</p>		
5	<p>У больной Ж., 40 лет, отмечается клиническая картина с выраженной слабостью, повышением температуры тела (до 39-40° С), ознобом, головокружением. Возникают диспепсические явления (тошнота, рвота, диарея). Болезненные ощущения разной интенсивности локализуются в области левого подреберья, часто иррадиируют в левую лопатку, руку, ключицу и усиливаются при дыхании. На УЗИ – селезенка увеличена, площадь = 62 см², с ровными, четкими контурами, неоднородная – с наличием анэхогенного содержимого с эффектом дистального псевдоусиления, с неоднородным внутренним содержимым – перегородками.</p> <p><u>Ваше заключение:</u> А. абцесс селезенки Б. инфаркт селезенки В. гематома селезенки</p>	А. абцесс селезенки	

УК-1 Способен критически и системно анализировать, определять возможности и способы применения достижения в области медицины и фармации в профессиональном контексте

Задания закрытого типа

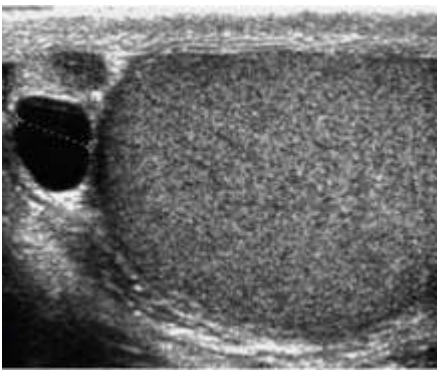
	Содержание задания	Правильный ответ	Источник
Выберите правильный ответ			
1.	<p>Положение больного при ультразвуковом исследовании плечевого сустава</p> <ol style="list-style-type: none"> 1. лежа на боку 2. лежа на спине 3. сидя, свободная рука свисает вдоль туловища, исследуемая рука согнута в локте под прямым углом, предплечье в состоянии супинации. 4. Стоя 	<p>3 - сидя, свободная рука свисает вдоль туловища, исследуемая рука согнута в локте под прямым углом, предплечье в состоянии супинации.</p>	
2.	<p>Положение больного при ультразвуковом исследовании тазобедренного сустава</p> <ol style="list-style-type: none"> 1. лежа на боку 2. лежа на спине 3. сидя, свободная рука свисает вдоль туловища, исследуемая рука согнута в локте под прямым углом, предплечье в состоянии супинации. 4. стоя 	<p>2 - лежа на спине</p>	
3	<p>Датчики, какой частоты используют для исследования поверхностных групп лимфатический узлов:</p> <ol style="list-style-type: none"> 1. 3,5-5,0 МГц 2. 5,0-7,5 МГц 3. 3. 5,0-12,0 МГц 	<p>3 - 5,0-12,0 МГц</p>	
4	<p>Ультразвуковые признаки 2 стадии асептического некроза головки бедренной кости</p> <ol style="list-style-type: none"> 1. Локальное разрушение гиалинового хряща головки на опорной поверхности, синовит. 2. Истончение гиалинового хряща 3. Формирование некротического фрагмента, лишённого хрящевого покрытия, 	<p>3 - Формирование некротического фрагмента, лишённого хрящевого покрытия, отграниченного от неизменной кости, покрытой нормальным хрящом</p>	

	<p>отграниченного от неизменной кости, покрытой нормальным хрящом</p> <p>4. субхондральные кисты</p>		
5	<p>Положение ребенка при исследовании тазобедренного сустава:</p> <ol style="list-style-type: none"> 1. лежа на боку, специальная укладка 2. лежа на спине 3. сидя, исследуемая конечность согнута в суставе под прямым углом 4. стоя 	1 - лежа на боку, специальная укладка	
6	<p>Что свидетельствует о патологических изменениях лимфатических узлов:</p> <ol style="list-style-type: none"> 1. увеличение их размеров 2. изменение общей эхогенности 3. изменение формы 4. Верно 1, 2 и 3 	4 - Верно 1, 2 и 3	
7	<p>Что является признаком кисты Бейкера</p> <ol style="list-style-type: none"> 1. Отек синовиальной оболочки 2. Бурсит коленного сустава 3. Утолщение капсулы 4. Жидкостное образование в подколенной области 	4 - Жидкостное образование в подколенной области	
8	<p>Какова толщина гиалинового хряща на опорной поверхности медиального мыщелка бедра коленного сустава в норме</p> <ol style="list-style-type: none"> 1. 2,5-4,0 мм 2. 1,5-3,0мм 3. 3,0-5,0мм 4. 1-2мм 	1 - 2,5-4,0 мм	
9	<p>Какова толщина гиалинового хряща на опорной поверхности медиального мыщелка бедра коленного сустава при I стадии артроза</p> <ol style="list-style-type: none"> 1. 2,5-4,0 мм 2. 1,6-2,2 мм 3. 3,0-5,0мм 4. 1-2мм 	2 - ,6-2,2 мм	
10	<p>Какова толщина гиалинового хряща на опорной поверхности медиального</p>	1 - 1,2-1,8 мм	

мышелка бедра коленного сустава при II стадии артроза		
1. 2,5-4,0 мм		
2. 1,2-1,8 мм		
3. 3,0-5,0мм		
4. 0,6-1,2мм		

Задания открытого типа

	Содержание задания	Правильный ответ	Источник
Дайте развернутый ответ			
1.	<p>Пациентка 25 лет обследуется в поликлинике по месту жительства. Жалуется на боли в поясничной области. Больна в течение 4 дней, лихорадка до 39 градусов. Воспалительные изменения периферической крови. При УЗИ обследовании выявлено увеличение размеров левой почки, паренхима утолщена до 23 мм, при УЗИ мочевого пузыря- отток мочи не страдает. Очаговых изменений не выявлено.</p> <p><u>Ваше заключение:</u> А. апостематозный пиелонефрит слева. Б. острый пиелонефрит слева</p>	Б. острый пиелонефрит слева	
2.	<p>Пациент 56 лет обследуется 3 раз в течение 1 месяца. Испытывает неинтенсивные боли в поясничной области справа. Температуры нет. В ходе двух предыдущих обследований было выявлено расширение полостной системы правой почки. В моче микрогематурия. При проведении повторного исследования вновь расшириена чашечно-лоханочной системы правой почки. Размер лоханки 2,5 см. Прослеживается до 1,5 см верхняя 1/3 мочеточника справа. Далее проследить его не удастся.</p> <p><u>Ваше заключение:</u> А. уретерогидронефроз справа. Б. острый пиелонефрит справа</p>	А. уретерогидронефроз справа.	

	В. Опухоль правой почки.		
3	<p>Пациент 20 лет обратился к урологу по месту жительства. Жалобы на изменение правого яичка. Объективный статус Увеличение придатка правого яичка.</p>  <p>На основании выполненного ультразвукового исследования можно сделать заключение о наличии у пациента _____ головки придатка яичка</p> <ol style="list-style-type: none"> 1) гематомы 2) опухоли 3) кисты 4) абсцесса <p>Дифференциальный диагноз необходимо проводить с</p> <ol style="list-style-type: none"> 1) варикоцеле 2) семиномой 3) гематомой 4) микролитиазом 	<ol style="list-style-type: none"> 3) кисты 3) гематомой 	
4	<p>Больной Х., 46 лет, жалобы на болезненность в поясничной области слева, субфебрильная температура около 2 недель, отмечено повышение лейкоцитов и СОЭ в общем анализе крови, на УЗИ левая почка резко увеличена 163x91 мм. Контуры ее бугристые, нет дифференциации «паренхима – почечный синус». Почка представлена неоднородной солидной массой с множественными мелкими 2-3 мм в диаметре, гипоанэхогенными очагами с неровными нечеткими контурами</p>	<p>А. апостематозный пиелонефрит</p>	

	<p>ограниченной подвижности. Ваше Заключение. Обоснуйте заключение.</p> <p><u>Ваше заключение:</u> А. апостематозный пиелонефрит Б. Почечно-клеточный (гипернефроидный) рак</p>		
5	<p>Больная Т., 55 лет, жалуется на учащенный неоформленный стул, вздутие живота, отсутствие аппетита, похудение, общую слабость. Анамнез заболевания: 4 года назад пациентке был поставлен диагноз остеоартроз с поражением тазобедренных суставов (кок-сартроз). В связи с чем были назначены для постоянного приема НПВС (индометацин, диклофенак). Последний год стал беспокоить частый кашицеобразный стул, с неприятным запахом, плохо смываемый со стенок унитаза. Появилось вздутие живота, по поводу которого больная самостоятельно принимала мезим-форте* с положительным эффектом. Отметила снижение массы тела на 3 кг за последний год. Живот симметричный, участвует в акте дыхания. При пальпации живота отмечается болезненность в зоне Шоффара. Размеры печени по Курлову: 10x8x7 см, печень не выступает из-под края реберной дуги по правой срединноключичной линии. Желчный пузырь не пальпируется. Селезенка не пальпируется.</p> <p>Биохимический анализ крови: общий билирубин - 18,9 ммоль/л, прямой билирубин - 4,2 ммоль/л, АСТ - 33 МЕ/л, АЛТ - 28 МЕ/л, у-глутамилтранспептидаза - 50 МЕ/л, амилаза - 280 МЕ/л, ЩФ - 230 МЕ/л, глюкоза - 7,3 ммоль/л.</p> <p>Диастаза мочи - 149 МЕ/л.</p> <p>Анализ кала: неоформленный, консистенция кашицеобразная. Обнаружены мышечные волокна, жиры - много.</p> <p>При УЗИ органов брюшной полости размеры печени не</p>	А. хронический панкреатит	

	<p>увеличены, контуры ровные, паренхима ее имеет однородную малоэхогенную структуру. Воротная вена не расширена (0,8 мм в диаметре). Желчный пузырь обычных размеров и формы, камней нет. Общий желчный проток не расширен (около 5 мм). Отмечается усиление эхогенности поджелудочной железы и увеличение размеров ее головки и тела с неровными контурами. Визуализация органов затруднена из-за вздутия кишечника.</p> <p>Ваше заключение: А. хронический панкреатит Б. Острый панкреатит. В. Панкреонекроз</p>		
--	----------------------------------------------------------------------------------------------------------------------------------------------------------------------------------------------------------------------------------------------------------------------------------------------------------------------------------------------------------------------------------------------------------------------------------------------------------------------------------------------------------------------------------------------	--	--

УК-2 Способен разрабатывать, реализовывать проект и управлять им

Задания закрытого типа



	Содержание задания	Правильный ответ	Источник
Выберите правильный ответ			
1.	<p>К основным ультразвуковым дегенеративным изменениям менисков относят</p> <ol style="list-style-type: none"> 1. неоднородность структуры и гиперэхогенные включения в мениске 2. наличие незначительного выпота в области поврежденного мениска, мениск не деформирован, однако содержит петрификаты 3. наличие выпота в области поврежденного мениска, деформацию мениска, с атипичным гипоэхогенным линейным участком 4. наличие округлых анэхогенных структур с ровными четкими контурами и дистальным 	1 - неоднородность структуры и гиперэхогенные включения в мениске	


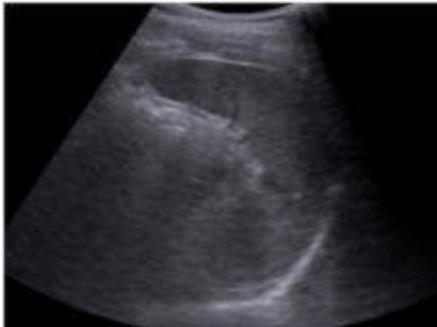
	усилением эхосигнала, повреждается чаще наружный мениск		
2.	Критерии субакромиально – субдельтовидного бурсита представлены 1. увеличением сумки в размерах с наличием выпота 2. выпотом и патологическим включением в сумке, определяющимися в норме 3. нарушением целостности сумки и обнажением головки плечевой кости 4. истончением стенки сумки, с калинированными наложениями	1 - увеличением сумки в размерах с наличием выпота	
3	Размер полости левого желудочка в конце диастолы при дилатационной кардиомиопатии составляет: 1. 45-56 мм 2. более 56 мм 3. 40-35 мм 4. 30-35 мм 5. 40-50 мм	2 - более 56 мм	
4	Показатель фракции выброса левого желудочка при дилатационной кардиомиопатии составляет: 1. 70% 2. 50-70% 3. 70-80% 4. менее 50% 5. 50-60%	4 - менее 50%	
5	Эхокардиографическими признаками дилатационной кардиомиопатии являются: 1. дилатация всех камер сердца 2. диффузное нарушение сократимости 3. увеличение расстояния от пика E-точки максимального диастолического открытия - до межжелудочковой перегородки 4. наличие митральной и трикуспидальной регургитации 5. верно все	5 – верно все	
6	Толщина стенок левого желудочка при гипертрофии небольшой степени составляет:	2 - 12-14 мм	


	<ol style="list-style-type: none"> 1. 10-12 мм 2. 12-14 мм 3. 14-16 мм 4. 16-20 мм 5. более 20 мм 		
7	<p>Толщина стенок левого желудочка при умеренно выраженной гипертрофии составляет:</p> <ol style="list-style-type: none"> 1. 10-12 мм 2. 12-14 мм 3. 14-16 мм 4. 16-20 мм 5. более 20 мм 	3 - 14-16 мм	
8	<p>Толщина стенок левого желудочка при выраженной гипертрофии составляет:</p> <ol style="list-style-type: none"> 1. 10-12 мм 2. 12-14 мм 3. 14-16 мм 4. 16-20 мм 5. более 20 мм 	4 - 16-20 мм	
9	<p>При эхокардиографии толщина стенки правого желудочка, измеренная в конце диастолы у здорового человека составляет:</p> <ol style="list-style-type: none"> 1. до 5 мм 2. до 10 мм 3. до 2 мм 4. до 12 мм 5. до 9 мм 	1 - до 5 мм	
10	<p>При эхокардиографии форма систолического потока в выносящем тракте левого желудочка при гипертрофической кардиомиопатии с обструкцией выносящего тракта левого желудочка характеризуется:</p> <ol style="list-style-type: none"> 1. смещением пика скорости в первую половину систолы 2. смещением пика скорости во вторую половину систолы 3. обычной формой потока 4. уменьшением скорости потока 5. обычной скорости потока 	2 - смещением пика скорости во вторую половину систолы	

Задания открытого типа

	Содержание задания	Правильный ответ	Источник
	Дайте развернутый ответ		

<p>1.</p>	<p>Пациент 35 лет обследуется по поводу дискинезии желчевыводящих путей, отправлен гастроэнтерологом на ультразвуковое исследование брюшной полости. Тяжесть в левом подреберье длительно. Объективный статус- норма.</p>  <p>На основании выполненного ультразвукового исследования можно сделать заключение о наличии у пациента _____ селезенки</p> <p>1)конкремента 2)кисты 3)опухоли 4)порока развития</p>	<p>2)кисты</p>	
<p>2.</p>	<p>Больная В., 43 года, повышена масса тела, ИМТ 33,2. Активно жалоб не предъявляет. Изменений в биохимических анализах крови не отмечено. Обратилась для проведения УЗИ органов брюшной полости самостоятельно. НА УЗИ печени выявлено: умеренное равномерное повышение эхогенности паренхимы в сочетании с умеренной гепатомегалией, сохранение сосудистого рисунка, размеры воротной вены не увеличены.</p>  <p><u>Ваше заключение:</u> А. Жировой гепатоз Б. Цирроз печени</p>	<p>: А. Жировой гепатоз</p>	

	В.Неизменная картина печени		
3	<p>Больной К., 18 лет, проходил медицинский осмотр в военном комиссариате. Активно жалоб не предъявлял. Всегда считал себя здоровым. Занимался спортом. Проведено УЗИ органов брюшной полости – печень нормальных размеров. Эхогенность паренхимы незначительно диффузно повышена с наличием мелких гиперэхогенных включений. Сосудистый рисунок подчеркнут из-за периваскулярного фиброза.</p> <p><u>Ваше</u> _____ <u>заключение.</u> А. хронический гепатит</p> <p>Б.Хронический вирусный гепатит В. Гепатоз</p> 	А. хронический гепатит	
4	<p>Пациентка 54 лет самостоятельно обратилась в поликлинику по месту жительства для ежегодного обследования. Ощущение тяжести в левом подреберье. Жалобы беспокоят около 6 месяцев, ранее за помощью не обращалась. Объективный статус- По результатам лабораторных исследований патологии не выявлено.</p> 	4) гемангиомы	

	 <p>На основании выполненного ультразвукового исследования можно сделать заключение о наличие у пациента _____ селезенки</p> <ol style="list-style-type: none"> 1) метастаза 2) инфаркта 3) воспаления 4) гемангиомы 		
5	<p>Женщина Л., 28 лет, в анамнезе неоднократно болевые ощущения в эпигастральной области с иррадиацией в поясничную зону, тошнота без рвоты, непереносимость ряда пищевых продуктов. На УЗИ поджелудочная железа нормальных размеров контуры ровные, подчеркнуты структура однородная гиперэхогенная, что дает возможность сделать заключение:</p> <p>А. хронический панкреатит Б. Острый панкреатит В. Диффузные изменения поджелудочной железы.</p>	А. хронический панкреатит	

УК-3 Способен руководить работой команды врачей, среднего и младшего медицинского персонала, организовывать процесс оказания медицинской помощи населению

Задания закрытого типа

	Содержание задания	Правильный ответ	Источник
Выберите правильный ответ			
1.	Скорость систолического потока в выносящем тракте левого желудочка при гипертрофической кардиомиопатии с обструкцией выносящего тракта левого желудочка изменяется следующим образом:	2 - увеличивается	

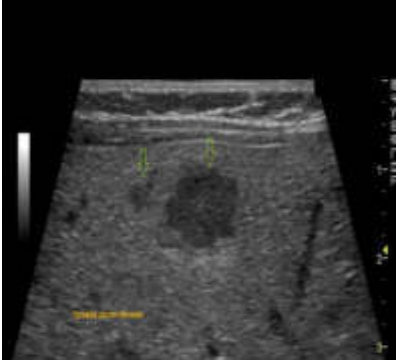
	<ol style="list-style-type: none"> 1. не изменяется 2. увеличивается 3. уменьшается 4. не изменяется или уменьшается 5. не определяется 		
2.	<p>При эхокардиографическом исследовании незначительный субаортальный стеноз диагностируют по градиенту давления между аортой и левым желудочком в систолу, равному:</p> <ol style="list-style-type: none"> 1. 5-10 мм рт ст. 2. 10-30 мм рт ст. 3. 30-50 мм рт ст. 4. более 50 мм рт ст. 5. более 75 мм рт ст. 	2 - 10-30 мм рт ст.	
3	<p>Умеренный субаортальный стеноз диагностируют при эхокардиографическом исследовании по градиенту давления между аортой и левым желудочком в систолу, равному:</p> <ol style="list-style-type: none"> 1. 5-10 мм рт ст. 2. 10-30 мм рт ст. 3. 30-50 мм рт ст. 4. более 50 мм рт ст. 5. более 75 мм рт ст. 	3 - 30-50 мм рт ст.	
4	<p>Оптимальной позицией для оценки состояния створок аортального клапана при эхокардиографическом исследовании является:</p> <ol style="list-style-type: none"> 1. парастеральная позиция - короткая ось на уровне конца створок митрального клапана 2. парастеральная позиция - короткая ось на уровне корня аорты 3. парастеральная позиция - короткая ось на уровне конца папиллярных мышц 4. апикальная пятикамерная позиция 5. апикальная двухкамерная позиция 	2 - парастеральная позиция - короткая ось на уровне корня аорты	
5	<p>Оптимальной позицией для оценки состояния створок клапана легочной артерии при эхокардиографическом исследовании является:</p> <ol style="list-style-type: none"> 1. парастеральная позиция - короткая ось на уровне конца створок митрального клапана 	2 - парастеральная позиция - короткая ось на уровне корня аорты	

	<p>2. парастернальная позиция - короткая ось на уровне корня аорты</p> <p>3. парастернальная позиция - короткая ось на уровне конца папиллярных мышц</p> <p>4. апикальная пятикамерная позиция</p> <p>5. апикальная двухкамерная позиция</p>		
6	<p>Оптимальной позицией для оценки состояния ствола левой и правой коронарных артерий при эхокардиографическом исследовании является:</p> <p>1. парастернальная позиция - короткая ось на уровне конца створок митрального клапана</p> <p>2. парастернальная позиция - короткая ось на уровне корня аорты</p> <p>3. парастернальная позиция - короткая ось на уровне конца папиллярных мышц</p> <p>4. апикальная пятикамерная позиция</p> <p>5. апикальная двухкамерная позиция</p>	2 - парастернальная позиция - короткая ось на уровне корня аорты	
7	<p>Кровоток в выносящем тракте правого желудочка при доплеровском эхокардиографическом исследовании оценивают в следующей стандартной позиции:</p> <p>1. парастернальная позиция - короткая ось на уровне конца створок митрального клапана</p> <p>2. парастернальная позиция - короткая ось на уровне корня аорты</p> <p>3. парастернальная позиция - короткая ось на уровне конца папиллярных мышц</p> <p>4. апикальная пятикамерная позиция</p> <p>5. апикальная двухкамерная позиция</p>	2 - парастернальная позиция - короткая ось на уровне корня аорты	
8	Струю митральной регургитации при доплеровском эхокардиографическом	5 - в левом предсердии	

	<p>исследовании оценивают, установив контрольный объем в следующей точке:</p> <ol style="list-style-type: none"> 1. в правом желудочке 2. в правом предсердии 3. в выносящем тракте левого желудочка 4. в выносящем тракте правого желудочка 5. в левом предсердии 		
9	<p>Для оптимальной визуализации и оценки состояния диастолического трансмитрального кровотока при эхокардиографическом исследовании используется следующая позиция:</p> <ol style="list-style-type: none"> 1. парастеральная позиция - короткая ось на уровне корня аорты 2. супрастеральная короткая ось 3. апикальная четырехкамерная 4. парастеральная длинная ось левого желудочка 5. парастеральная короткая ось левого желудочка на уровне конца папиллярных мышц 	3 - апикальная четырехкамерная	
10	<p>Струю аортальной регургитации при доплеровском эхокардиографическом исследовании оценивают, установив контрольный объем в следующей точке:</p> <ol style="list-style-type: none"> 1. в правом желудочке 2. в правом предсердии 3. в выносящем тракте левого желудочка 4. в выносящем тракте правого желудочка 5. в левом предсердии 	3 - в выносящем тракте левого желудочка	

Задания открытого типа

	Содержание задания	Правильный ответ	Источник
Дайте развернутый ответ			
1.	<p>У больной Г., 34 года, без клинических проявлений и активных жалоб, на повторных УЗИ – в структуре печени гипоехогенные участки размером 80-150 мм с неровными контурами, неоднородной структуры, с эффектом дистального псевдоусиления</p>	<p>А. кавернозная форма гемангиомы печени</p>	

	<p>эхосигнала с медленным ростом (в течение года размеры практически прежние). Проводилась доплерография: Импульсная доплерография: с интенсивным кровотоком, определяться приносящая артерия, выносящая вена не определилась. Цветовая доплерография: редкие сосуды на периферии образования. Кровоснабжение от печеночной артерии при цветовой доплерографии кровотоков не определяется.</p>  <p>Ваше заключение: А. кавернозная форма гемангиомы печени Б. рак печени. В. Капиллярная гемангиома печени</p>		
2.	<p>У больной Ж., 40 лет, отмечается клиническая картина с выраженной слабостью, повышением температуры тела (до 39-40° С), ознобом, головокружением. Возникают диспепсические явления (тошнота, рвота, диарея). Болезненные ощущения разной интенсивности локализуются в области левого подреберья, часто иррадиируют в левую лопатку, руку, ключицу и усиливаются при дыхании. На УЗИ – селезенка увеличена, площадь = 62 см², с ровными, четкими контурами, неоднородная – с наличием анэхогенного содержимого с эффектом дистального псевдоусиления, с неоднородным</p>	А. абсцесс селезенки	

	<p>внутренним содержимым – перегородками.</p> <p><u>Ваше заключение:</u> А. абцесс селезенки Б. инфаркт селезенки В. гематома селезенки</p>		
3	<p>Пациент 67 лет, с подозрением на хроническую задержку мочи, направлен для проведения УЗИ мочевого пузыря и определения остаточной мочи. При исследовании объем мочевого пузыря 800 мл, после мочеиспускания 700мл. со слов пациента помочиться эффективно ему не удалось. Стенки пузыря умеренно утолщены до 4 мм, гиперэхогенные. Полость пузыря чистая.</p> <p><u>Ваше заключение:</u> А. Острая задержка мочи на фоне избыточной подготовки мочевого пузыря к исследованию. Б. нейрогенный мочевой пузырь. В. Аденома простаты.</p>	<p>: А. Острая задержка мочи на фоне избыточной подготовки мочевого пузыря к исследованию.</p>	
4	<p>Пациент 38 лет обследуется по экстренным показаниям. Обратился за медицинской помощью в связи с невозможностью мочеиспускания естественным путем. 3 дня назад пациент выписан из отделения гнойной хирургии, где проходил лечение с диагнозом гнойный парапроктит. При объективном осмотре мочевого пузыря переполнен. На промежности гранулирующая рана после вскрытия парапроктита. При проведении ТРУЗИ выявлено: объем мочевого пузыря 1000 мл. простаты асимметрична за счет ее левой доли, в ткани предстательной железы обнаружены три гипоанэхогенных образования неправильной формы. Лишенных кровотока в режиме ЦДК.</p>	<p>А. острый гнойный простатит</p>	

	<p><u>Ваше заключение:</u> А. острый гнойный простатит</p> <p>Б.подготовки мочевого пузыря к исследованию.</p> <p>В.. нейрогенный мочевой пузырь.</p> <p>В. Аденома простаты.</p>		
5	<p>Пациент 33 лет обследуется по экстренным показаниям. 2 часа назад перенес удар футбольным мячом по мошонке. Объективно: мошонка увеличена в размерах багровосинюшного цвета, болезненная при пальпации. Проведено УЗИ исследование органов мошонки: яички и придатки структурно не изменены, мясистая оболочка значительно утолщена, сниженной эхогенности без очаговых изменений.</p> <p><u>Ваше заключение:</u> А. тупая травма мошонки,</p> <p>Б. кровизлияние в мясистую оболочку яичек.</p> <p>В.. верно А и Б.</p>	В.. верно А и Б.	

УК-4 Способен выстраивать взаимодействие в рамках своей профессиональной деятельности

Задания закрытого типа

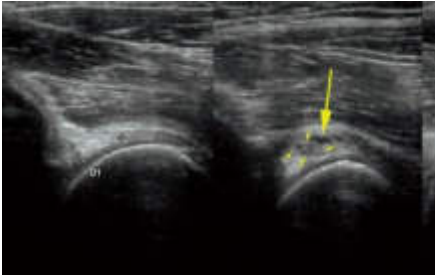
	Содержание задания	Правильный ответ	Источник
Выберите правильный ответ			
1.	<p>Состояние брюшного отдела аорты оценивают при эхокардиографическом исследовании в следующей стандартной позиции:</p> <ol style="list-style-type: none"> 1. парастернальная позиция - короткая ось на уровне корня аорты 2. супрастернальная короткая ось 3. апикальная четырехкамерная 4. парастернальная длинная ось левого желудочка 5. субкостальная 	5 - субкостальная	
2.	<p>При исследовании в режиме цветного Доплеровского сканирования</p>	1 - красно-желтым, турбулентным	

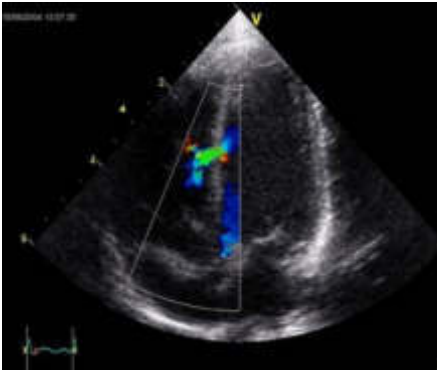
	<p>поток митрального стеноза принято картировать следующим цветом:</p> <ol style="list-style-type: none"> 1. красно-желтым, турбулентным 2. желто-синим, турбулентным 3. красным 4. синим 5. зеленым 		
3	<p>Показанием к проведению трансэзофагальной эхокардиографии является подозрение на:</p> <ol style="list-style-type: none"> 1. тромбоз ушка левого предсердия 2. инфекционный эндокардит 3. миксому 4. дефект межпредсердной перегородки 5. верно все 	5 – верно все	
4	<p>Показанием к проведению стресс-ЭхоКГ исследования является:</p> <ol style="list-style-type: none"> 1. врожденный порок сердца 2. миксома 3. перикардит 4. ишемическая болезнь сердца 5. приобретенный порок сердца 	4 - ишемическая болезнь сердца	
5	<p>Участок нарушения локальной сократимости миокарда левого желудочка в виде акинезии характерен для:</p> <ol style="list-style-type: none"> 1. крупноочагового инфаркта миокарда. 2. гипертрофической кардиомиопатии. 3. врожденного порока сердца. 4. мелкоочагового инфаркта миокарда 5. приобретенного порока сердца 	1 - крупноочагового инфаркта миокарда	
6	<p>Участок нарушения локальной сократимости миокарда левого желудочка в виде дискинезии характерен для:</p> <ol style="list-style-type: none"> 1. крупноочагового инфаркта миокарда. 2. гипертрофической кардиомиопатии. 3. аневризмы сердца 4. мелкоочагового инфаркта миокарда 5. нейроциркуляторной дистонии. 	3 – аневризмы сердца	
7	<p>Диастолический прогиб (парусение) передней створки митрального клапана и ограничение ее подвижности характерны для:</p>	1 - митрального стеноза	

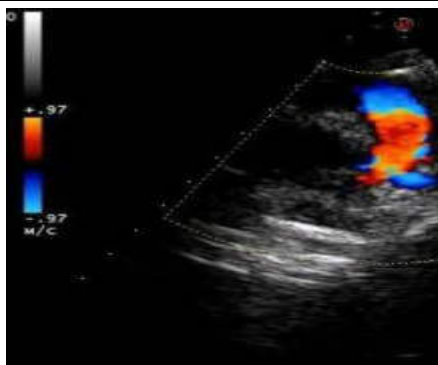
	<ol style="list-style-type: none"> 1. митрального стеноза 2. аортального стеноза 3. является нормой. 4. пролапса митрального клапана. 5. митральной недостаточности. 		
8	<p>Опухоль сердца нужно дифференцировать с:</p> <ol style="list-style-type: none"> 1. межпредсердной перегородкой. 2. модераторным пучком правого желудочка. 3. папиллярной мышцей. 4. хордами митрального клапана 5. верно 1 и 3 	2 - модераторным пучком правого желудочка	
9	<p>Аорта и магистральные артерии обладают:</p> <ol style="list-style-type: none"> 1. способностью преобразовывать пульсирующий кровоток в более равномерный и плавный 2. самой большой растяженностью и низкой эластичностью 3. способностью преобразовывать плавный кровоток в пульсирующий 4. верно 2 и 3 5. все неверно 	1 - способностью преобразовывать пульсирующий кровоток в более равномерный и плавный	
10	<p>Сосуды сопротивления:</p> <ol style="list-style-type: none"> 1. влияют на общее периферическое сопротивление 2. не влияют на общее периферическое сопротивление 3. влияние на общее сосудистое сопротивление неизвестно 4. влияние на общее периферическое сопротивление не существенно 5. влияние на общее периферическое сосудистое сопротивление не имеет физиологического значения 	1 - влияют на общее периферическое сопротивление	

Задания открытого типа

	Содержание задания	Правильный ответ	Источник
	Дайте развернутый ответ		
1.	Пациент 28 лет, спортсмен-	Заключение:	

	<p>гимнаст. Жалобы на боли в районе паха, часто положительный симптом щелчка при отведении и приведение бедра.</p> <p>При ультразвуковом исследовании левого тазобедренного сустава: суставная губа утолщена, неоднородной эхоструктуры. По передне-верхнему краю вертлужной впадины визуализируется гипоэхогенная линия надрыва; Между костным выступом и суставной губы - гипоэхогенная зона.</p> <p>Сформулируйте заключение по данным ультразвукового исследования</p>  <p>Заключение: ультразвуковые признаки травмы суставной губы тазобедренного сустава</p>	<p>ультразвуковые признаки травмы суставной губы тазобедренного сустава</p>	
<p>2.</p>	<p>Больному 3, 66 лет, клинико-лабораторными методами (+ тропонин), отмечено набухание яремных (шейных) вен на вдохе, низкое артериальное давление, которое проявляется слабостью, головокружением, тошнотой, увеличение печени, отечность нижних конечностей, перебои в работе сердца, боли в области сердца с иррадиацией, диагностирован острый инфаркт миокарда, на ЭКГ-подъем сегмента ST в нижних грудных отведениях (V3R и V4R) выше изолинии, что характерно для</p>	<ul style="list-style-type: none"> • Дилатация НПВ • Дилатация правого желудочка • Нарушение глобальной сократимости правого желудочка • Трикуспидальная регургитация 	

	<p>проекции правого желудочка. Укажите ЭХО кардиографические признаки:</p> <p>Ответ:</p> <ul style="list-style-type: none"> • Дилатация НПВ • Дилатация правого желудочка • Нарушение глобальной сократимости правого желудочка • Трикуспидальная регургитация 		
3	<p>На ЭХО кардиограмме пациента Б, 27 лет, обнаружен перерыв эхо-сигнала от межжелудочковой перегородки, на доплеркардиографии регистрируется турбулентный систолический поток на уровне межжелудочковой перегородки. Какой патологии характерна данная картина?</p>  <p>Ответ</p> <ul style="list-style-type: none"> • ДМЖП 	<ul style="list-style-type: none"> • ДМЖП 	
4	<p>На ЭХО кардиограмме у ребенка определяется декстрапозиция аорты, стеноз легочной артерии, дефект межжелудочковой перегородки с гипертрофией миокарда правого желудочка. Данные изменения характерны для следующего заключения.</p>	<p>Ответ</p> <ul style="list-style-type: none"> • Тетрада Фалло 	



Ответ

- Тетрада Фалло

5	<p>1. Женщина, 22 лет, жалуется на усталость ног к концу рабочего дня, появление сосудистых звездочек, заметный венозный рисунок.</p> <p>Из анамнеза известно, что она работает парикмахером в модном салоне, весь день на ногах на высоких каблуках.</p> <p>При объективном обследовании в области правого бедра на переднелатеральной поверхности его визуализируются несколько сосудистых звездочек с питающей ножкой. На левой голени по задней и медиальной поверхности виден венозный рисунок за счет ретикулярных вен.</p> <p>Назначено УЗИ в режиме дуплекса. Определите свою задачу.</p> <p>Ваша задача: С помощью ультразвука оценивается состояние клапанов вен. Диагноз устанавливается, если подтверждается нарушение ретикулярного кровотока, т. е. есть обструкция и рефлюкс поверхностных сосудов.</p> <p>Допплерография показывает направление движения крови. Во время сканирования доктор просит задержать дыхание, натужиться, симитировать ходьбу лежа. На экране выводится изображение сосудов зеленого и красного цвета. Красный цвет показывает протяженность патологического участка, а зеленый – функциональность венозного клапана. Обозначается направление и скорость движения крови.</p>	<p>Ваша задача: С помощью ультразвука оценивается состояние клапанов вен. Диагноз устанавливается, если подтверждается нарушение ретикулярного кровотока, т. е. есть обструкция и рефлюкс поверхностных сосудов.</p> <p>Допплерография показывает направление движения крови. Во время сканирования доктор просит задержать дыхание, натужиться, симитировать ходьбу лежа. На экране выводится изображение сосудов зеленого и красного цвета. Красный цвет показывает протяженность патологического участка, а зеленый – функциональность венозного клапана. Обозначается направление и скорость движения крови.</p>	
---	----------------------------------------------------------------------------------------------------------------------------------------------------------------------------------------------------------------------------------------------------------------------------------------------------------------------------------------------------------------------------------------------------------------------------------------------------------------------------------------------------------------------------------------------------------------------------------------------------------------------------------------------------------------------------------------------------------------------------------------------------------------------------------------------------------------------------------------------------------------------------------------------------------------------------------------------------------------------------------------------------------------------------------------------------------------------------------------------------------------------------------------------------------------------------------------------------------------------------	--------------------------------------------------------------------------------------------------------------------------------------------------------------------------------------------------------------------------------------------------------------------------------------------------------------------------------------------------------------------------------------------------------------------------------------------------------------------------------------------------------------------------------------------------------------------------------------------------------------------------	--

	участка, а зеленый – функциональность венозного клапана. Обозначается направление и скорость движения крови.		
--	--------------------------------------------------------------------------------------------------------------	--	--

**ФОНД ОЦЕНОЧНЫХ СРЕДСТВ ПО ДИСЦИПЛИНЕ
«Протокол ультразвукового исследования FAST в ургентной
практике врача»**

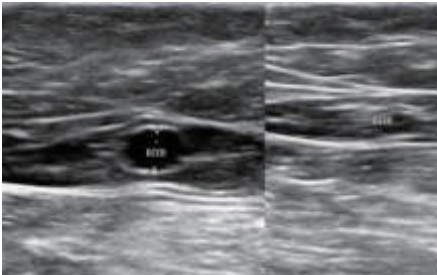
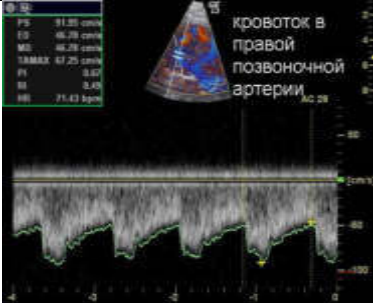
ОПК-4 Способен проводить ультразвуковые исследования и интерпретацию их результатов

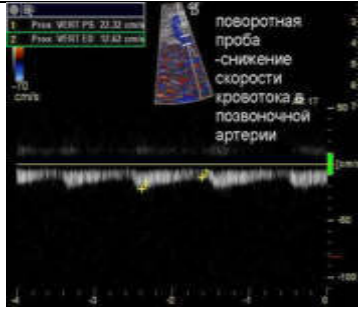
Задания закрытого типа

	Содержание задания	Правильный ответ	Источник
Выберите правильный ответ			
1.	Сосуды шунты - артериовенозные анастомозы обеспечивают сброс крови из артерии в вены: 1. минуя капилляры 2. через капилляры 3. минуя артерии 4. минуя вены 5. верно 3) и 4)	1 – минуя капилляры	
2.	Обменные сосуды - это: 1. капилляры 2. вены 3. артерии 4. верно 2) и 3) 5. все верно	1 - капилляры	
3	В норме устье правой почечной артерии расположено: 1. ниже места отхождения левой почечной артерии 2. выше места отхождения левой почечной артерии 3. ниже места отхождения правой почечной артерии 4. выше места отхождения правой почечной артерии 5. все неверно	1 - ниже места отхождения левой почечной артерии	
4	В норме направление кровотока в надблоковой артерии: 1. антеградное 2. ретроградное 3. смешанное 4. смешанное с преобладанием антеградного	1 - антеградное	

	5. смешанное с преобладанием ретроградного		
5	В норме тип кровотока по подключичной артерии: 1. магистральный 2. магистрально-измененный 3. коллатеральный 4. коллатерально-измененный 5. смешанный	1 - магистральный	
6	В норме отношение пик-систолической скорости в почечной артерии к пик-систолической скорости в аорте составляет: 1. менее 3,5 2. 3,5 3. 3,5-4,0 4. 4,0-4,5 5. д4,5-5,0	1 - менее 3,5	
7	При стенозе почечной артерии менее 60% отношение пик-систолической скорости в почечной артерии к пик-систолической скорости в аорте составляет: 1. менее 3,5 2. 3,5 3. 3,5-4,0 4. 4,0-4,5 5. 4,5-5,0	1 - менее 3,5	
8	В положении лежа основной объем венозной крови из полости черепа оттекает в систему _____ вены 1. внутренней яремной 2. наружной яремной 3. внутренней спинальной 4. позвоночной	1 - внутренней яремной	
9	Ультразвуковое исследование поверхностных бедренных вен выполняется датчиком _____ формата 1. линейного 2. векторного 3. секторного 4. конвексного	1 - линейного	
10	Разница более 40 мсек между сокращением лж и пж указывает на 1. межжелудочковую диссинхронию 2. диастолическую дисфункцию 3. внутрижелудочковую диссинхронию 4. фиброз миокарда	1 - межжелудочковую диссинхронию	

Задания открытого типа

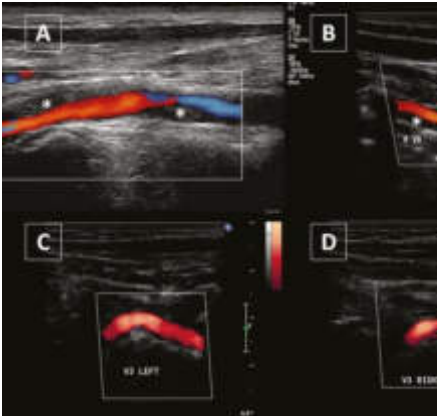
	Содержание задания	Правильный ответ	Источник
Дайте развернутый ответ			
1.	<p>Женщина, 30 лет, жалуется на варикозное расширение вен левой нижней конечности, отек стопы и лодыжек к вечеру. Утром отека нет. Работает продавцом у прилавка, двигается мало. Год назад после родов заметила прогрессирование варикоза. При объективном обследовании определяется варикозное расширение большой подкожной вены и ее притоков на бедре и голени. Признаков воспаления нет. Симптом кашлевого толчка положительный. На УЗИ произведено сканирование большой подкожной вены и ее притоков. Выявлено расширение.</p>  <p>Ответ. варикозное расширение большой подкожной вены</p>	<p>Ответ. варикозное расширение большой подкожной вены</p>	
2.		<p>Заключение: Положительная функциональная (поворотная) проба в правой позвоночной артерии. Нарушение кровообращения в вертебро-базиллярной области справа.</p>	

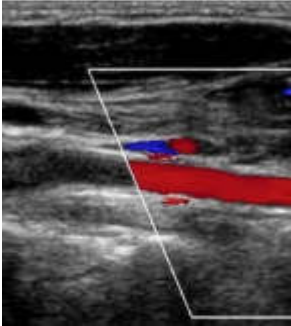


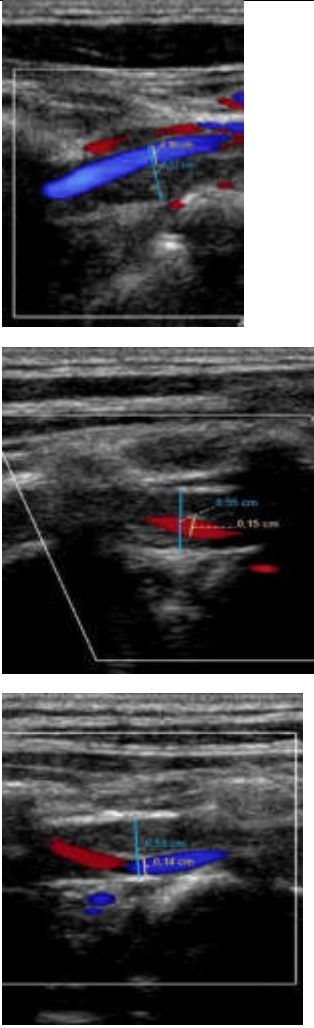
Пациентка, 44 лет. Жалобы на приступы головной боли, периодические нарушения зрения, тошноту и головокружение. Ультразвуковое исследование брахиоцефальных и транскраниальных сосудов. Патологических изменений не выявлено. Для уточнения нарушения кровообращения вертебробазилярной области проведены функциональные пробы. Представлены эхограммы доплерографии правой позвоночной артерии до и после проведения функциональной пробы (поворотная проба). Линейная скорость кровотока в позвоночной артерии до пробы 91,95 см/сек, PI 0,67, RI 0,49; Линейная скорость – после поворотной пробы – 22,32 см/сек. Спектр доплеровских кривых представлен до и после пробы представлен на эхограммах. Оцените данные проведение функциональных проб. Сформулируйте заключение, основываясь на данных ультразвукового исследования

Заключение: Положительная

	<p>функциональная (поворотная) проба в правой позвоночной артерии. Нарушение кровообращения в вертебро-базиллярной области справа.</p>		
<p>3</p>	<div data-bbox="399 456 821 750" data-label="Image"> </div> <p>Пациентка С. 61 год. Поступила экстренно с диагнозом: ОНМК в вертебрально-базиллярной системе. МРТ головного мозга : ишемический очаг в мозжечке. ЭКГ и ЭКГ – холтер – ритм синусовый. ЭхоКГ – фракция выброса в пределах нормы, изменений клапанного аппарата нет. Для определения тактики лечения назначено ультразвуковое доплеровское исследование брахиоцефальных и интракраниальных сосудов. Ультразвуковое доплеровское исследование сосудов шеи: Ультразвуковые признаки атеросклероза внечерепных отделов БЦА с формированием стеноза ОСА до 25% справа, 30% слева. При ультразвуковом доплеровском исследовании правой позвоночной артерии отмечен стенозирующий участок устья правой позвоночной артерии и прирост ЛСК в зоне стеноза до 300 см/с Сформулируйте</p>	<p>Заключение:</p> <p>ультразвуковые признаки атеросклероза внечерепных отделов БЦА с формированием стеноза ОСА до 25% справа, 30% слева. Атеросклеротические изменения позвоночной артерии. Стеноза устья правой позвоночной артерии до 65-70%</p>	

	<p>заключение, основываясь на данных ультразвукового исследования.</p> <p>Заключение: ультразвуковые признаки атеросклероза внечерепных отделов БЦА с формированием стеноза ОСА до 25% справа, 30% слева. Атеросклеротические изменения позвоночной артерии. Стеноза устья правой позвоночной артерии до 65-70%</p>		
4	<p>Пациент 48лет. Жалобы на периодическое головокружение, усиливающееся при вождении автомашины. Выполнено ультразвуковое дуплексное исследование экстракраниальных и интракраниальных сосудов. Представлены эхограммы выявленной патологии позвоночной артерии.</p> <p>Сформулируйте ваше заключение по данным эхограммам.</p>  <p>Заключение: Диссекция позвоночной артерии: гипоэхогенное утолщение стенки сосуда (звездочки), представляющие внутреннюю гематому в сегменте V1 (А) и в сегменте V2 (В). Нормальный сегмент V3 (С) и</p>	<p>Заключение:</p> <p>Диссекция позвоночной артерии: гипоэхогенное утолщение стенки сосуда (звездочки), представляющие внутреннюю гематому в сегменте V1 (А) и в сегменте V2 (В). Нормальный сегмент V3 (С) и двойной просвет в рассеченном контралатеральном сегменте V3 (D).</p>	

	двойной просвет в рассеченном контралатеральном сегменте V3 (D).		
5	<p>Пациентка М., 40 лет. Жалобы на сильную боль в шее справа и голове последние три дня. Ранее головную боль отмечала эпизодически в течение 5 лет. Травмы пациентка отрицает.</p> <p>Ультразвуковая доплерография :</p> <p>На эхограмме 1 представлено устье позвоночной артерии справа: диаметром 2,7 мм, без изменений.</p> <p>На эхограмме 2 показано вхождение той же правой позвоночной артерии в канал позвоночных отростков. Диаметр просвета по ЦДК составляет всего 1,6 мм, а в режиме серой шкалы по задней стенке видно гипоэхогенное образование, одновременно суживающее просвет и расширяющее внешний диаметр артерии.</p> <p>На эхограммах 3 и 4 - позвоночная артерия в сегменте V2 (интракраниальный отдел): наблюдается расширение внешнего диаметра до 5,2 мм и сужение просвета при ЦДК до 1,6 мм</p> 	<p>Заключение:</p> <p>ультразвуковые признаки диссекции правой позвоночной артерии.</p>	

	 <p>Сформулируйте заключение, основываясь на данных ультразвукового исследования.</p> <p>Заключение: ультразвуковые признаки диссекции правой позвоночной артерии.</p>		
--	-----------------------------------------------------------------------------------------------------------------------------------------------------------------------------------------------------------------------------------------------------------------	--	--

ОПК-5 Способен проводить анализ медико-статистической информации, вести медицинскую документацию, организовывать деятельность находящихся в распоряжении медицинских работников

Задания закрытого типа

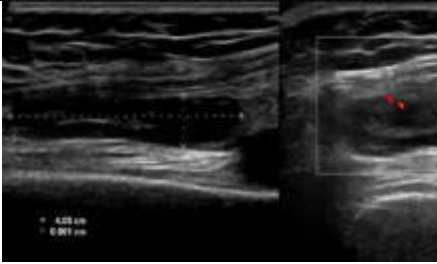
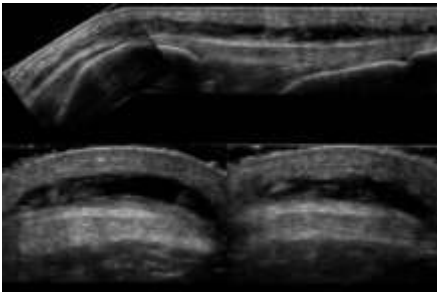
	Содержание задания	Правильный ответ	Источник
Выберите правильный ответ			
1.	При ламинарном потоке определяется профиль скорости 1. параболический	1 - параболический	

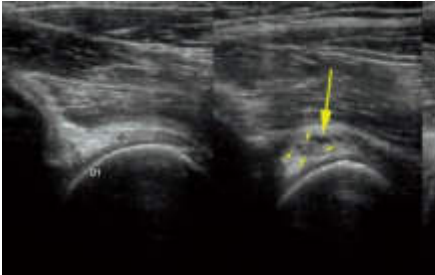
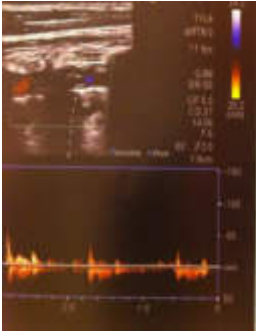
	<p>2. приближающийся к плоскопараллельному</p> <p>3. плоскопараллельный</p> <p>4. эллипсоидный</p>		
2.	<p>В диагностике диффузных поражений печени эхография в большинстве случаев дает _____ чувствительность и _____ специфичность</p> <p>1. высокую; низкую</p> <p>2. низкую; низкую</p> <p>3. низкую; высокую</p> <p>4. высокую; высокую</p>	1 - высокую; низкую	
3	<p>Фракция выброса вычисляется как отношение</p> <p>1. (КДО-КСО)/КДО</p> <p>2. (КДР-КСР)/(КДР+КСР)</p> <p>3. (КДО-КСО)/½(КДО+КСО)</p> <p>4. (КДО-КСО)/(КДО+КСО)</p>	1 - (КДО-КСО)/КДО	
4	<p>При атрезии трикуспидального клапана отсутствует сообщение</p> <p>1. правое предсердие – правый желудочек</p> <p>2. левое предсердие - левый желудочек</p> <p>3. левый желудочек – аорта</p> <p>4. правый желудочек - легочная артерия</p>	1 - правое предсердие – правый желудочек	
5	<p>У протеза микс запирающих элементов</p> <p>1. 1</p> <p>2. 2</p> <p>3. 4</p> <p>4. 3</p>	1 - 1	
6	<p>Значительный субаортальный стеноз при эхокардиографическом исследовании диагностируют по градиенту давления между аортой и левым желудочком в систолу, равному (в мм рт.ст.)</p> <p>1. более 50</p> <p>2. 10-30</p> <p>3. 5-10</p> <p>4. 30-50</p>	1 – более 50	
7	<p>На кривой пульсовой волны в артериях низкого периферического сопротивления в норме выделяют</p> <p>1. 2 компонента</p> <p>2. 3 компонента</p> <p>3. 4 компонента</p> <p>4. 5 компонентов</p>	1 - 2 компонента	

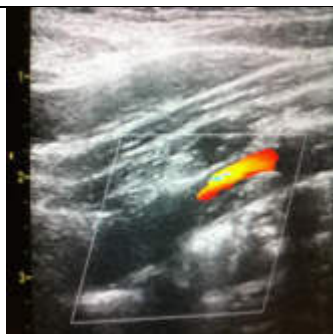
8	4d – эхо кпозволяет рассчитать 1. объем тентинга 2. биохимические показатели 3. внутрикоронарный кровоток 4. нейросонографические данные	1 – объем тентинга	
9	Шунтирование через дефект межжелудочковой перегородки отсутствует при разнице давления между желудочками (в мм рт.ст.) 1. 0 2. 30 3. 50 4. 80	1 - 0	
10	К сосудам, которые впадают в правое предсердие относят нижнюю и верхнюю полые вены 1. аорту 2. легочную артерию 3. легочную вену	2 - легочную артерию	

Задания открытого типа

	Содержание задания	Правильный ответ	Источник
Дайте развернутый ответ			
1.	<p>Пациент 47ле. Жалобы на отечность правого коленного сустава, болевой синдром, ограничение движение в коленном суставе.</p> <p>При ультразвуковом исследовании: в продольном и поперечном срезах наднадколенниковой сумки: определяется выпот однородной структуры , синовиальная оболочка утолщена, васкуляризация усилена, визуализируется центральная перегородка .</p> <p>Сформулируйте заключение по данным ультразвукового исследования.</p>	<p>Заключение:</p> <p>ультразвуковые признаки локального синовита правого коленного сустава, синдрома надколенниковой складки.</p>	

	 <p>Заключение: ультразвуковые признаки локального синовита правого коленного сустава, синдрома надколенниковой складки.</p>		
2.	<p>Пациент 19лет. Жалобы на боль в правом коленном суставе, отечность, ограничение и болезненность при движении.</p> <p>При ультразвуковом исследовании области правого коленного сустава визуализируется анэхогенное образование четким ровным контуром, овальной формы, расположенного прямо под кожей на надколеннике, с полостью коленного сустава не сообщается.</p> <p>Сформулируйте заключение по данным ультразвукового исследования</p>  <p>Заключение: ультразвуковые признаки препателлярного бурсита правого коленного сустава.</p>	<p>Заключение: ультразвуковые признаки препателлярного бурсита правого коленного сустава.</p>	
3	Пациент 28 лет, спортсмен-	Заключение:	

	<p>гимнаст. Жалобы на боли в районе паха, часто положительный симптом щелчка при отведении и приведение бедра.</p> <p>При ультразвуковом исследовании левого тазобедренного сустава: суставная губа утолщена, неоднородной эхоструктуры. По передне-верхнему краю вертлужной впадины визуализируется гипоэхогенная линия надрыва; Между костным выступом и суставной губы - гипоэхогенная зона.</p> <p>Сформулируйте заключение по данным ультразвукового исследования</p>  <p>Заключение: ультразвуковые признаки травмы суставной губы тазобедренного сустава</p>	<p>ультразвуковые признаки травмы суставной губы тазобедренного сустава</p>	
4	<p>ЗАДАЧА № 78.</p> 	<p>Заключение:</p> <p>ультразвуковые признаки диссекции правой позвоночной артерии. Необходима дифференциальная диагностика с тромбом позвоночной артерии.</p>	



Пациентка А. 30 лет.
Поступила экстренно с жалобами на головокружение и шаткости при ходьбе, тошноты. В анамнезе: мигрени и прием оральных контрацептивов

В неврологическом статусе: спонтанный нистагм и установочный нистагм при взгляде вправо. Через день после осмотра жалобы на боли в шейном отделе и затылочной области правосторонней локализации умеренной интенсивности.

МРТ головного мозга – подострый ишемический очаг в бассейне правой задней нижней мозжечковой артерии.

Дуплексное сканирование брахиоцефальных артерий:

Левая позвоночная артерия – интактна- диаметр 3.5 мм.

Правая позвоночная артерия- в просвете правой позвоночной артерии визуализируется гипоэхогенное образование, одновременно суживающее просвет диаметра правой позвоночной артерии до 1.7-2.6 мм с высоко резистивным кровотоком в данном сегменте.

	<p>Сформулируйте заключение, основываясь на данных ультразвукового исследования</p> <p>Заключение: ультразвуковые признаки диссекции правой позвоночной артерии. Необходима дифференциальная диагностика с тромбом позвоночной артерии.</p>		
5	<p>Пациент 38 лет. Жалобы на частые головные боли. АД 125/80 мм рт.ст. ЭКГ – брадикардия, неполная блокада правой пучка Гиса.</p> <p>Допплерография брахиоцефальных сосудов – патологии не выявлено.</p> <p>Транскраниальная доплерография:</p> <ul style="list-style-type: none"> • Отсутствие кровотока по правой средней мозговой артерии • Усиление ЛСК по правой передней мозговой артерии до 170 см/сек • Умеренное возрастание ЛСК по правой задней мозговой артерии, усиливающееся при компрессии правой общей сонной артерии. • Ретроградное направление кровотока на участках М2 - М3, не изменяющееся при компрессии правой общей сонной артерии 	<p>Заключение:</p> <p>ультразвуковые признаки окклюзии средней мозговой артерии (участок М1)</p>	

	<p>Сформулируйте заключение, основываясь на данных ультразвукового исследования.</p> <p>Заключение: ультразвуковые признаки окклюзии средней мозговой артерии (участок М1)</p>		
--	---------------------------------------------------------------------------------------------------------------------------------------------------------------------------------------	--	--

ОПК-6 Способен участвовать в оказании неотложной медицинской помощи при состояниях, требующих срочного медицинского вмешательства

Задания закрытого типа

	Содержание задания	Правильный ответ	Источник
Выберите правильный ответ			
1.	<p>Стойки биопротеза в митральной позиции ориентированы</p> <ol style="list-style-type: none"> 1. в ЛЖ 2. в аорту 3. в ЛП 4. на заднебоковую стенку ЛЖ 	1 - в ЛЖ	
2.	<p>Одним из побочных эффектов дигипиридамола при выполнении стресс-эхокардиографии является</p> <ol style="list-style-type: none"> 1. бронхоспазм 2. парастезии 3. тремор 4. гипертензия 	2 - бронхоспазм	
3	<p>Длина почки у доношенного новорожденного при ультразвуковом исследовании составляет в среднем:</p> <ol style="list-style-type: none"> 1. 30 мм; 2. 35 мм; 3. 40 мм; 4. 45 мм; 5. 50 мм 	4 – 45 мм	
4	<p>Длина почки у здорового ребенка в возрасте 1 года при ультразвуковом исследовании составляет в среднем:</p> <ol style="list-style-type: none"> 1. 40 мм; 2. 45 мм; 3. 48 мм; 4. 55 мм; 5. 62 мм. 	5 – 62 мм	
5	<p>Соотношение коркового и мозгового слоев паренхимы почки</p>	4 – 1:3	

	у новорожденного ребенка при ультразвуковом исследовании составляет: 1. 2:1; 2. 1:1; 3. 1:2; 4. 1:3; 5. 1:5.		
6	Соотношение коркового и мозгового слоев паренхимы у детей старше 12 лет при ультразвуковом исследовании составляет: 1. 2:1; 2. 1:1; 3. 1:2; 4. 1:3; 5. 1:5.	2 – 1:1	
7	Толщина просвета интратрениально расположенной лоханки у детей раннего возраста при ультразвуковом исследовании не должна превышать: 1. 1 мм; 2. 2 мм; 3. 3 мм; 4. 4 мм; 5. 5 мм.	3 – 3 мм	
8	Толщина просвета интратрениально расположенной лоханки у детей в возрасте 6-10 лет при ультразвуковом исследовании не должна превышать: 1. 2 мм; 2. 3 мм; 3. 4 мм; 4. 5 мм; 5. 6 мм.	4 – 5 мм	
9	Толщина просвета экстраренально расположенной лоханки у детей в возрасте 13-15 лет при ультразвуковом исследовании не должна превышать: 1. 4 мм; 2. 6 мм; 3. 8 мм; 4. 10 мм; 5. 12 мм.	5 – 12 мм	
10	Продольная ось почки у здоровых детей старше 12 лет возраста при ультразвуковом исследовании: 1. находится под углом к позвоночнику, угол открыт сверху;	5 - то же, что и 3), но угол равен 15-20	

	<p>2. параллельна позвоночнику;</p> <p>3. находится под углом к позвоночнику, угол открыт книзу и составляет 5°;</p> <p>4. то же, что и 3), но угол равен 10°;</p> <p>5. то же, что и 3), но угол равен 15-20°.</p>		
--	---------------------------------------------------------------------------------------------------------------------------------------------------------------------------------------------------------------------	--	--

Задания открытого типа

	Содержание задания	Правильный ответ	Источник
Дайте развернутый ответ			
1.	<p>Больная В., 43 года, жалобы на незначительные боли в правой половине малого таза. Осмотр гинекологом: увеличение правого яичника. На УЗИ: киста правого яичника — 38x30 мм из латеральной стенки которой исходит внутрикистозное включение (форма правильная овальная, 9x7 мм, эхоплотность низкая). У основания этого включения имеется интимно связанное с ним дополнительное мягкотканое образование, выходящее за контур кисты: 30x20 мм, контуры бугристые, структура и плотность аналогичны внутрикистозному включению. <u>Ваше заключение:</u></p> <p>А. рак правого яичника Б. малигнизация папиллярной серозной кисты справа</p>	Б. малигнизация папиллярной серозной кисты справа	
2.	<p>Больная К., 28 лет, активно жалоб не предъявляла, на УЗИ в рамках диспансеризации выявлено: над левым углом матки лоцируется жидкостное тонкостенное образование овальной формы – 48x34 мм, в просвете по верхней стенке определяется овальной формы тканевое образование с ровным четким контуром, однородной эхоструктуры. <u>Ваше заключение:</u></p> <p>А. папиллярная серозная киста слева Б. простая киста слева</p>	А. папиллярная серозная киста слева	

3	<p>Больная М., 26 лет, жалобы на непостоянные, ноющие боли внизу живота, продолжающиеся в течение трех недель. Температура не повышалась. Беспокоят неприятные ощущения во влагалище, также выделения слизисто-гнойного характера. Гинекологом осмотрена и назначено трансвагинальное УЗИ. При УЗИ: матка не увеличена, однородная. Эндометрий утолщен до 25 мм (10 день после окончания месячных), структура его неоднородная, контуры ровные, нечеткие. На границе эндометрия и миометрия во всех отделах имеется нечеткая эхонегативная зона, шириной 5-8 мм. <u>Ваше заключение:</u></p> <p>А.эндометрит Б.эндометриоз</p>	А.эндометрит	
4	<p>Больная М., 45 лет, из анамнеза известно об эндометрите после аборта и неоднократных воспалениях придатков матки. Месячные безболезненные. Последний раз заболела 14 дней назад, когда внезапно появились тупые боли внизу живота (больше слева), повышение температуры, резкое ухудшение самочувствия. Кровь: лейкоцитоз со сдвигом влево, ускоренное СОЭ. На УЗИ: слева от матки жидкостное образование округлой формы с плотными местами утолщенными стенками до 5–6 мм, в просвете мелкие эхопозитивные включения, образующие горизонтальный уровень на границе с однородной жидкой средой. При компрессии датчиком резко болезненно. <u>Ваше заключение:</u></p> <p>А тубарный абсцесс слева Б. Киста левого яичника</p>	А тубарный абсцесс слева	
5	<p>Больная О., 56 лет, менопауза 7 лет. Активно жалоб не предъявляет. Гинекологом осмотрена. На УЗИ: матка небольших размеров, без узлов.</p>	А. «простая» серозная киста слева	

	<p>Эндометрий – 3,4 мм. Полость матки не расширена. Рядом с правым углом матки инволютивно измененный правый яичник – 13х6 мм. В проекции левого яичника безболезненное тонкостенное жидкостное образование с однородным содержимым – 52 мм в диаметре. <u>Ваше заключение:</u></p> <p>А. «простая» серозная киста слева Б. Солидное образование в проекции левого яичника</p>		
--	----------------------------------------------------------------------------------------------------------------------------------------------------------------------------------------------------------------------------------------------------------------------------------------------------------------------------------------------------------------------------------------	--	--

ПК-1 Способен определять у пациентов патологические состояния, симптомы, синдромы заболеваний, нозологических форм в соответствии с МКБ

Задания закрытого типа

	Содержание задания	Правильный ответ	Источник
Выберите правильный ответ			
1.	<p>Визуализация пирамид в паренхиме почки у ребенка при ультразвуковом исследовании свидетельствует о:</p> <ol style="list-style-type: none"> 1. врожденной аномалии развития; 2. метаболической нефропатии; 3. неизменной почки; 4. гломерулонефрите; 5. системном заболевании. 	3 - неизменной почки	
2.	<p>При ультразвуковом исследовании толщина просвета лоханки, меняющаяся после мочеиспускания, от 0 до верхнего предела нормы (или наоборот) свидетельствует о:</p> <ol style="list-style-type: none"> 1. гидронефротической трансформации; 2. пузырно-мочеточниковом рефлюксе; 3. неизменной лоханке; 4. пиелонефрите; 5. гломерулонефрите. 	3 - неизменной лоханке	
3	Поликистоз почек по новорожденному типу имеет	4 - то же, что и 1), но изменены обе почки	

	<p>следующие эхографические признаки:</p> <ol style="list-style-type: none"> 1. одна почка увеличена, паренхима повышенной эхогенности, не дифференцирована, нет отличия между стенками собирательного комплекса и паренхимой, контуры неровные, кровоток снижен. Вторая почка не изменена. 2. в обеих увеличенных почках определяется большое количество разнокалиберных кист; 3. обе почки представлены в виде конгломерата полостей; 4. то же, что и 1), но изменены обе почки; 5. то же, что и 3), но изменена одна почка. 		
4	<p>Основное заболевание, с которым необходимо дифференцировать мультикистоз почек при ультразвуковом исследовании, это:</p> <ol style="list-style-type: none"> 1. поликистоз почек; 2. губчатая почка; 3. гидронефроз; 4. опухоль почки; 5. поражение почек при системной красной волчанке. 	3 - гидронефроз	
5	<p>У здоровых детей мочеточник при ультразвуковом исследовании:</p> <ol style="list-style-type: none"> 1. не визуализируется; 2. виден на всем протяжении; 3. определяется только в средней трети; 4. виден возле мочевого пузыря; 5. определяется в прилоханочном отделе. 	1 – не визуализируется	
6	<p>К кистозному поражению почки (по Potter) относят все заболевания, кроме:</p> <ol style="list-style-type: none"> 1. поликистоза; 2. мультикистоза; 3. туберозного склероза; 4. гидронефроза; 5. солитарной кисты почки. 	4 - гидронефроза	
7	<p>Масса щитовидной железы у здоровых новорожденных ребенка с массой 3500 г составляет около:</p>	4 – 1,5 г.	

	<ol style="list-style-type: none"> 1. 0,5г; 2. 0,7г; 3. 1,0г; 4. 1,5г; 5. 2,0г. 		
8	<p>Большинство ложноположительных результатов стресс-эхокардиографии с добутамином получают при выявлении изменений в области</p> <ol style="list-style-type: none"> 1. базального сегмента межжелудочковой перегородки 2. передне-перегородочных сегментов и базального сегмента задней стенки 3. только передне-перегородочных сегментов 4. только базального сегмента задней стенки 	1 - базального сегмента межжелудочковой перегородки	
9	<p>К методу, отражающему максимальный процент стенозирования МК, относят</p> <ol style="list-style-type: none"> 1. уравнение непрерывности потока 2. время полуспада градиента давления между нормальным и стенозированным участком 3. планиметрический метод 4. уравнение Бернулли 	1 - уравнение непрерывности потока	
10	<p>Умеренный субаортальный стеноз диагностируют при эхокардиографическом исследовании по градиенту давления между аортой и левым желудочком в систолу, равному (мм рт.ст.)</p> <ol style="list-style-type: none"> 1. 30-50 2. более 50 3. 10-30 4. 5-10 	1. – 30-50	

Задания открытого типа

	Содержание задания	Правильный ответ	Источник
Дайте развернутый ответ			
1.	<p>Больная С., 32 года, жалобы на боли в левой половине малого таза в течении 6 дней (состояние удовлетворительное, повышение температуры тела нет). Гинекологический осмотр: резкая болезненность при пальпации левых</p>	<p>А. гидросальпингс слева</p>	

	<p>придатков матки. При УЗИ: матка, яичники, эндометрий не изменены. Вдоль левой боковой стенки матки выявляется тонкостенное жидкостное образование вытянутой (S-образной) формы, 42x11 мм – с однородным содержимым. <u>Ваше заключение:</u></p> <p>А. гидросальпингс слева Б. Киста слева</p>		
2.	<p>Больная С., 33 года, жалоб не предъявляет, на УЗИ: слева от матки лоцируется однородное, анэхогенное образование, 60x42 мм с дорзальным эхоусилением. Повторное УЗИ после месячных: жидкостного образования в проекции левого яичника не выявлено. <u>Ваше заключение:</u></p> <p>А. фолликулярная киста слева Б. Киста слева</p>	А. фолликулярная киста слева	
3	<p>Больная Т., 33 года, жалобы на резко болезненные, длительные и обильные месячные. На УЗИ: матка шаровидной формы, увеличена до 7-8 недель беременности, контур ровный, структура миометрия неоднородная за счет множественных мелких эхопозитивных включений. Толщина эндометрия 18 мм, эхоплотная (ЖГЭ). <u>Ваше заключение:</u></p> <p>А. аденомиоз Б. Миома матки</p>	А. аденомиоз	
4	<p>Пациентка А., 21 год, первая беременность. При проведении эхографии в сроки 21-22 НБ выявлено двустороннее увеличение почек у плода, отсутствие эхотени мочевого пузыря, маловодие. При исследовании других органов плода выявлено затылочное энцефалоцеле, заподозрена микроцефалия. <u>Эхографическое заключение:</u> А. Нормальная ультразвуковая картина почек. Б. поликистозной болезни почек инфантильного типа (Поттер I)</p>	Б. поликистозной болезни почек инфантильного типа (Поттер I)	

5	<p>Пациентка Б., 31 год, мажущие кровянистые выделения, мед. аборт. На эхограмме полость матки расширена, контуры деформированы, внутри полости матки определяются структуры повышенной эхоплотности. <u>Эхографическое заключение:</u> А. неполный самопроизвольный аборт.</p> <p>Б. Образование полости матки.</p>	А. неполный самопроизвольный аборт	
---	----------------------------------------------------------------------------------------------------------------------------------------------------------------------------------------------------------------------------------------------------------------------------------------------------------------------	------------------------------------	--

ПК-2 Способен применять методы лучевой диагностики и интерпретировать их результаты

Задания закрытого типа

	Содержание задания	Правильный ответ	Источник
Выберите правильный ответ			
1.	<p>Под отсутствием предсердно-желудочкового соединения справа понимают</p> <ol style="list-style-type: none"> 1. атрезию трикуспидального клапана 2. дискордантное соединение 3. нарушение пространственного расположения желудочков 4. атрезию митрального клапана 	1 - атрезию трикуспидального клапана	
2.	<p>Стресс-эхокардиография проводится с</p> <ol style="list-style-type: none"> 1. добутамином 2. норэпинефрином 3. фенилэфрином 4. норадреналином 	1 - добутамином	
3	<p>Показания к проведению пункции (биопсии) молочной железы:</p> <ol style="list-style-type: none"> 1. наличие уплотнений в груди; 2. изменение формы молочной железы или соска; 3. изменение цвета кожи молочных желез, появление участков шелушения или изъязвлений; 4. нетипичные выделения из соска. 5. появление участков шелушения или изъязвлений; 6. все перечисленное. 	б - все перечисленное.	
4	<p>Позиционирование иглы «свободной рукой» осуществляется врачами путем:</p>	1 - удерживания ультразвукового	

	<ol style="list-style-type: none"> 1. удерживания ультразвукового датчика не основной рукой 2. удерживания ультразвукового датчика основной рукой 	датчика не основной рукой	
5	<p>Направляющие устройства интервенционного УЗИ:</p> <ol style="list-style-type: none"> 1. удерживания ультразвукового датчика не основной рукой 2. прикрепляется к датчику 	2 - прикрепляется к датчику	
6	<p>Применением интервенционных методик является использования УЗИ :</p> <ol style="list-style-type: none"> 1. для контроля доступа к центральным венам 2. для аспирации их содержимого или дренирования кист, абсцессов 3. биопсии молочной железы 4. биопсии щитовидной железы 5. всё перечисленное 	5 - всё перечисленное	
7	<p>У протеза мединж запираетельных элементов</p> <ol style="list-style-type: none"> 1. 2 2. 4 3. 3 4. 1 	1 - 2	
8	<p>Доступ к артериальному руслу включает в себя катетеризацию:</p> <ol style="list-style-type: none"> 1. лучевой, 2. плечевой, 3. подмышечной, 4. бедренной артерии, и 5. тыльной артерии стопы 6. всё перечисленное 	6 - всё перечисленное	
9	<p>Протокол, составленный по результатам проведения ультразвукового исследования содержит:</p> <ol style="list-style-type: none"> 1. наименование медицинской организации; 2. дату и время проведения ультразвукового исследования; 3. фамилию, имя, отчество пациента, дату его рождения; 4. название ультразвуковой диагностической системы и тип датчика (датчиков) с указанием его (их) диапазона частот; 5. заключение по результатам ультразвукового исследования 	6 – все перечисленное	

	6. всё перечисленное.		
10	В состав синдрома Меккеля входят: 1. Черепно-мозговая грыжа и поликистозные почки 2. Черепно-мозговая грыжа и киста печени 3. Черепно-мозговая грыжа и киста урахуса 4. Черепно-мозговая грыжа и киста яичника 5. Черепно-мозговая грыжа и полиспления	1 - Черепно-мозговая грыжа и поликистозные почки	

Задания открытого типа

	Содержание задания	Правильный ответ	Источник
Дайте развернутый ответ			
1.	<p>Больной Х., 46 лет, жалобы на болезненность в поясничной области слева, субфебрильная температура около 2 недель, отмечено повышение лейкоцитов и СОЭ в общем анализе крови, на УЗИ левая почка резко увеличена 163x91 мм. Контуры ее бугристые, нет дифференциации «паренхима – почечный синус». Почка представлена неоднородной солидной массой с множественными мелкими 2-3 мм в диаметре, гипоанэхогенные очажки с неровными нечеткими контурами ограниченной подвижности. Ваше Заключение. Обоснуйте заключение.</p> <p style="text-align: center;"><u>Ваше заключение:</u> А. апостематозный пиелонефрит Б. Почечно-клеточный (гипернефроидный) рак</p>	<p style="text-align: center;"><u>Ваше заключение:</u> А. апостематозный пиелонефрит</p>	
2.	<p>Пациентка 25 лет обследуется в поликлинике по месту жительства. Жалуется на боли в поясничной области. Больна в течение 4 дней, лихорадка до 39 градусов. Воспалительные изменения периферической крови. При УЗИ обследовании выявлено увеличение размеров левой почки, паренхима утолщена до 23 мм, при УЗИ</p>	<p style="text-align: center;">Б. острый пиелонефрит слева</p>	

	<p>мочевого пузыря- отток мочи не страдает. Очаговых изменений не выявлено.</p> <p><u>Ваше заключение:</u> А. апостематозный пиелонефрит слева. Б. острый пиелонефрит слева</p>		
3	<p>Пациент 56 лет обследуется 3 раз в течение 1 месяца. Испытывает неинтенсивные боли в поясничной области справа. Температуры нет. В ходе двух предыдущих обследований было выявлено расширение полостной системы правой почки. В моче микрогематурия. При проведении повторного исследования вновь расшириении чашечно-лоханочной системы правой почки. Размер лоханки 2,5 см. Прослеживается до 1,5 см верхняя 1/3 мочеточника справа. Далее проследить его не удастся.</p> <p><u>Ваше заключение:</u> А. уретерогидронефроз справа. Б. острый пиелонефрит справа В. Опухоль правой почки.</p>	: А. уретерогидронефроз справа.	
4	<p>Пациент 67 лет, с подозрением на хроническую задержку мочи, направлен для проведения УЗИ мочевого пузыря и определения остаточной мочи. При исследовании объем мочевого пузыря 800 мл, после мочеиспускания 700мл. со слов пациента помочиться эффективно ему не удалось. Стенки пузыре умеренно утолщены до 4 мм, гиперэхогенные. Полость пузыря чистая.</p> <p><u>Ваше заключение:</u> А. Острая задержка мочи на фоне избыточной подготовки мочевого пузыря к исследованию. Б. нейрогенный мочевой пузырь. В. Аденома простаты.</p>	А. Острая задержка мочи на фоне избыточной подготовки мочевого пузыря к исследованию.	
5	<p>Пациент 38 лет обследуется по экстренным показаниям. Обратился за медицинской помощью в связи с</p>	А. острый гнойный простатит	

	<p>невозможностью мочеиспускания естественным путем. 3 дня назад пациент выписан из отделения гнойной хирургии, где проходил лечение с диагнозом гнойный парапроктит. При объективном осмотре мочевого пузыря переполнен. На промежности гранулирующая рана после вскрытия парапроктита. При проведении ТРУЗИ выявлено: объем мочевого пузыря 1000 мл. простаты асимметрична за счет ее левой доли, в ткани предстательной железы обнаружены три гипоанэхогенных образования неправильной формы. Лишенных кровотока в режиме ЦДК.</p> <p><u>Ваше заключение:</u> А. острый гнойный простатит Б.подготовки мочевого пузыря к исследованию. В.. нейрогенный мочевой пузырь. В. Аденома простаты.</p>		
--	-------------------------------------------------------------------------------------------------------------------------------------------------------------------------------------------------------------------------------------------------------------------------------------------------------------------------------------------------------------------------------------------------------------------------------------------------------------------------------------------------------------------------------------------------------------------------------------------------------------------------------------------------------------------------------------------------------------------	--	--

УК-1 Способен критически и системно анализировать, определять возможности и способы применения достижения в области медицины и фармации в профессиональном контексте

Задания закрытого типа

	Содержание задания	Правильный ответ	Источник
Выберите правильный ответ			
1.	<p>Основным отличием анэнцефалии от акрании является отсутствие:</p> <ol style="list-style-type: none"> 1. Костей свода черепа 2. Больших полушарий головного мозга 3. Ствола мозга 4. Мозжечка и мозолистого тела 	2.-Больших полушарий головного мозга	
2.	<p>Основным отличием выраженной гидроцефалии от гидроанэнцефалии является:</p> <ol style="list-style-type: none"> 1. Степень вентрикуломегалии 2. Наличие большой кисты в задней черепной ямке 	3-.Присутствие больших полушарий головного мозга	

	<p>3. Присутствие больших полушарий головного мозга</p> <p>4. Наличие общего центрально расположенного желудочка больших размеров</p>		
3	<p>Наиболее достоверным эхографическим критерием микроцефалии является</p> <ol style="list-style-type: none"> 1. Уменьшение численных значений бипариетального размера головки 2. Увеличение численных значений отношения длины бедренной кости к окружности головки 3. Увеличение численных значений отношения окружности головки к окружности живота 4. Численные значения цефалического индекса менее 75% 	<p>2- Увеличение численных значений отношения длины бедренной кости к окружности головки</p>	
4	<p>С целью сканирования газобедренного сустава у детей раннего возраста используют датчики:</p> <ol style="list-style-type: none"> 1. секторного сканирования 5 МГц; 2. секторного сканирования 3,5 МГц; 3. линейного сканирования 3,5 МГц; 4. линейного сканирования 5-7,5 МГц 5. конвексного сканирования 5 МГц. 	<p>4. линейного сканирования 5-7,5 МГц</p>	
5	<p>Какие датчики используются для исследования мышц и сухожилий:</p> <ol style="list-style-type: none"> 1. секторного сканирования 5 МГц; 2. секторного сканирования 3,5 МГц; 3. линейного сканирования 3,5 МГц; 4. линейного сканирования 5-7,5 МГц; 	<p>4. линейного сканирования 5-7,5 МГц;</p>	

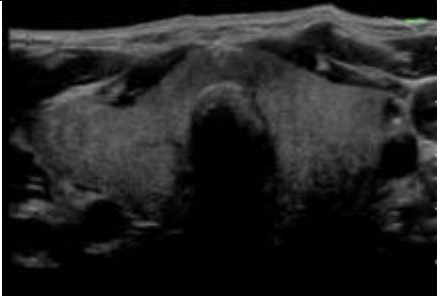
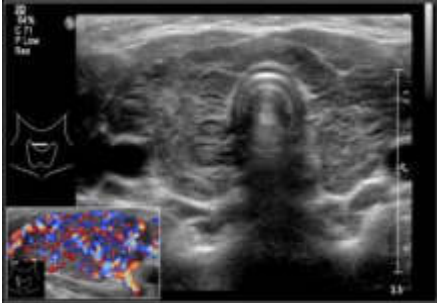
	5. конвексного сканирования 5 МГц.		
6	<p>Какие датчики используются для газобедренного сустава у взрослых:</p> <ol style="list-style-type: none"> 1. секторного сканирования 5 МГц; 2. секторного сканирования 3,5 МГц; 3. линейного сканирования 3,5 МГц; 4. линейного сканирования 5-7,5 МГц; 5. линейного сканирования 5 МГц. 	5.линейного сканирования 5 МГц.	
7	<p>Основные симптомы деформирующего артроза при ультразвуковом исследовании коленного сустава :</p> <ol style="list-style-type: none"> 1. Остеофиты; 2. Плабирование внутреннего мениска; 3. Синовит; 4. Утолщение капсулы; 5. Верно 1 и 2 	5- Верно 1 и 2	
8	<p>Ультразвуковые признаки контрактуры мышцы:</p> <ol style="list-style-type: none"> 1. Уменьшение толщины; 2. Отсутствие контрактальной функции; 3. Уменьшение эхоплотности; 4. Утолщение фасции; 5. Верно А и Б 	5.Верно А и Б	
9	<p>Положение больного при ультразвуковом исследовании плечевого сустава</p> <ol style="list-style-type: none"> 1. лежа на боку 2. лежа на спине 	3.сидя, свободная рука свисает вдоль туловища, исследуемая рука согнута в локте под прямым углом,	

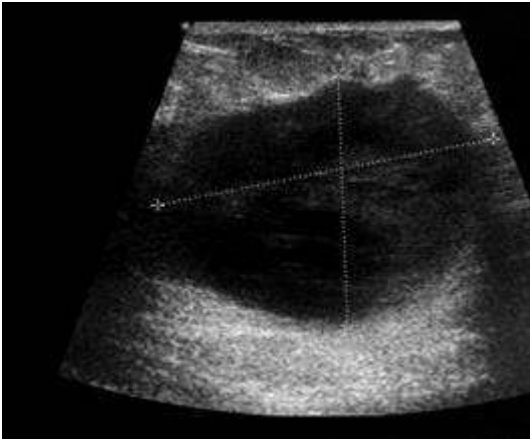
	<p>3. сидя, свободная рука свисает вдоль туловища, исследуемая рука согнута в локте под прямым углом, предплечье в состоянии супинации.</p> <p>4. Стоя</p>	<p>предплечье в состоянии супинации.</p>	
10	<p>Положение больного при ультразвуковом исследовании тазобедренного сустава</p> <p>1. лежа на боку</p> <p>2. лежа на спине</p> <p>3. сидя, свободная рука свисает вдоль туловища, исследуемая рука согнута в локте под прямым углом, предплечье в состоянии супинации.</p> <p>4. стоя</p>	<p>2. лежа на спине</p>	

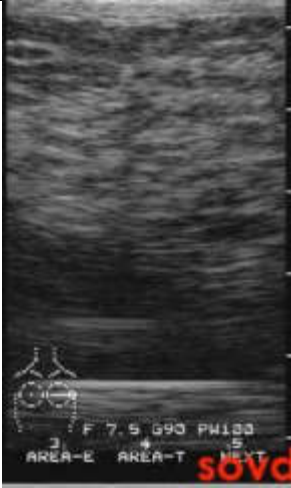
Задания открытого типа

	Содержание задания	Правильный ответ	Источник
Дайте развернутый ответ			
1.	<p>Пациент А., 21 год, обратился с жалобами на припухлость в поднижнечелюстной области слева. Припухлость беспокоит больного в течение двух лет. Периодически больной отмечает появление боли справа в поднижнечелюстной области, повышение температуры тела. Из перенесенных заболеваний отмечает частые ангины. ВИЧ, гепатит, туберкулез, сифилис отрицает. Общее состояние удовлетворительное. Температура тела 37,7°C. Лицо симметричное. Кожа физиологической окраски. Открывание рта свободное. В поднижнечелюстной области слева определяется лимфатический узел размерами 3,0x2,5 см, плотной, болезненный при пальпации. Кожа над ним отечна, гиперемирована. Слизистая оболочка полости рта бледно-розового цвета, влажная. Язык чистый, влажный.</p>	<p>Ваше заключение. А. хронический лимфаденит поднижнечелюстной области слева.</p>	

	<p>При пальпации слюнные желез безболезненные, мягкоэластической консистенции. УЗИ подчелюстных лимфатических узлов: Увеличенные гипоехогенные лимфоузлы с нечеткими границами, гипертрофия коркового вещества, высокая его эхогенность. Отсутствие эхогенных ворот и гипоехогенный центральный участок, анэхогенные кистозные зоны с задним акустическим усилением. Цветовая доплерография: Повышение васкуляризации преимущественно на периферии лимфоузла и в мягких тканях.</p> <p>Ваше заключение. А. хронический лимфаденит поднижнечелюстной области слева. .Б. Лимфоаденопатия. В. Абсцесс лимфоузла.</p>		
2.	<p>За медицинской помощью обратился больной К., 37 лет с жалобами на неприятные ощущения в области шеи. Сам на передненаружной поверхности шеи слева пропальпировал опухолевидное образование. Других жалоб не предъявляет. Из семейного анамнез установлено, что по материнской линии были онкологические заболевания. При осмотре в левой доле щитовидной железы пальпируется узел размерами 3x4 см плотноватый. Лимфоузлы на шее не определяются. При УЗИ исследовании получены данные: Увеличение объема железы более чем на 20 мл. Уплотненная внутренняя эхоструктура; наличие гипоехогенных вторичных узелков до 2 мм. Кисты до 2: округлые, четко отграниченные анэхогенные образования.</p>	<p>Ваше заключение. А. узловой зоб</p>	

	 <p>Ваше заключение. А. узловой зоб Б. Тиреоидит В. Токсический зоб.</p>		
3	<p>У больной К, 42 лет при диспансерном обследовании обнаружили увеличение щитовидной железы 1 степени по классификации ВОЗ. Выполнено УЗИ, при котором обнаружены изменения: железа увеличена с чередованием участков сниженной, средней и повышенной эхогенности, а также на его фоне гипэхогенный узел в левой доле железы диаметром до 8 мм.</p> <p>Из анамнеза установлено, что по материнской линии были онкологические заболевания.</p>  <p>Ваше заключение. А. аутоиммунного тиреоидита Хашимото Б. Рак щитовидной железы. В. Аденома щитовидной железы.</p>	А. аутоиммунного тиреоидита Хашимото	
4	<p>У больной А., 21 г., на 14 день после родов, появились боли в левой молочной железе, температура до 38. Других жалоб не было. В левой молочной железе определяется болезненный инфильтрат. Клинический анализ крови: лейкоцитоз со сдвигом влево,</p>	А. Острый лактационный мастит.	

	<p>ускоренная СОЭ. Анализ мочи – без патологии.</p>  <p>Ваше заключение. А. Острый лактационный мастит. Б. Рак молочной железы. В. Киста молочной железы.</p>		
5	<p>Больная М., 27 л жалуется на боли в левой молочной железе, усиливающиеся в предменструальном периоде. Наблюдается у гинеколога. В анамнезе – неоднократно лечилась по поводу аднексита. При пальпации в верхне-внутреннем квадрате железы отмечается уплотнение ее ткани и опухолевидное образование в диаметре 3 см. Регионарные лимфоузлы не увеличены. При надавливании на сосок выделений нет. Кожа над образованием берется в складку. УЗИ: гиперэхогенные структуры с неровными контурами: Утолщение слоя железистой ткани более 14 мм; фиброз стенок протоков, междольковых перегородок);наличие кист;дуктэктазия;</p> <p>Маммография – затемнение диффузного характера с мелкими очагами просветления.</p>	А. Левосторонняя мастопатия.	

	 <p>Ваше заключение. А.</p> <p>Левосторонняя мастопатия. Б. Рак молочной железы. В. Киста молочной железы. Г. фиброаденома молочной железы.</p>		
--	-------------------------------------------------------------------------------------------------------------------------------------------------------------------------------------------------------------------------------------------------------------------------	--	--

ФОНД ОЦЕНОЧНЫХ СРЕДСТВ ПО ДИСЦИПЛИНЕ

«Лучевая диагностика»

ОПК-4 Способен проводить ультразвуковые исследования и интерпретацию их результатов

Задания закрытого типа

	Содержание задания	Правильный ответ	Источник
Выберите правильный ответ			
1.	Датчики, какой частоты используют для исследования поверхностных групп лимфатический узлов: 1. 3,5-5,0 МГц 2. 5,0-7,5 МГц 3. 5,0-12,0 МГц	3- 5,0-12,0 МГц	
2.	Ультразвуковые признаки 2 стадии асептического некроза головки бедренной кости 1. Локальное разрушение гиалинового хряща головки на опорной поверхности, синовит.	3.-Формирование некротического фрагмента, лишенного хрящевого покрытия, отграниченного от неизменной кости,	

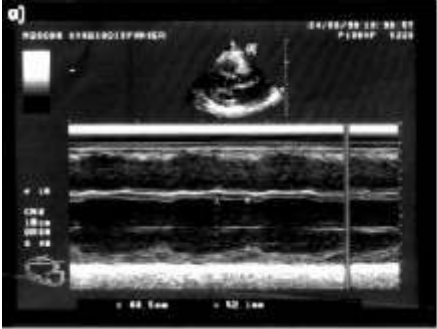
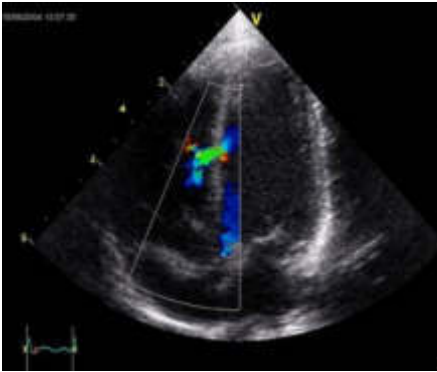
	<ol style="list-style-type: none"> 2. Истончение гиалинового хряща 3. Формирование некротического фрагмента, лишённого хрящевого покрытия, отграниченного от неизменной кости, покрытой нормальным хрящом 4. субхондральные кисты 	покрытой нормальным хрящом	
3	<p>Положение ребенка при исследовании тазобедренного сустава:</p> <ol style="list-style-type: none"> 1. лежа на боку, специальная укладка 2. лежа на спине 3. сидя, исследуемая конечность согнута в суставе под прямым углом 4. стоя 	1.-лежа на боку, специальная укладка	
4	<p>Что свидетельствует о патологических изменениях лимфатических узлов:</p> <ol style="list-style-type: none"> 1. увеличение их размеров 2. изменение общей эхогенности 3. изменение формы 4. Верно А, Б и В 	4.-Верно А, Б и В	
5	<p>Что является признаком кисты Бейкера</p> <ol style="list-style-type: none"> 1. Отек синовиальной оболочки 2. Бурсит коленного сустава 3. Утолщение капсулы 4. Жидкостное образование в подколенной области 	4. Жидкостное образование в подколенной области	
6	<p>Какова толщина гиалинового хряща на опорной поверхности медиального мыщелка бедра коленного сустава в норме</p> <ol style="list-style-type: none"> 1. 2,5-4,0 мм 	1. 2,5-4,0 мм	

	<ol style="list-style-type: none"> 2. 1,5-3,0мм 3. 3,0-5,0мм 4. 1-2мм 		
7	<p>Какова толщина гиалинового хряща на опорной поверхности медиального мыщелка бедра коленного сустава при I стадии артроза</p> <ol style="list-style-type: none"> 1. 2,5-4,0 мм 2. 1,6-2,2 мм 3. 3,0-5,0мм 4. 1-2мм 	2. 1,6-2,2 мм	
8	<p>Какова толщина гиалинового хряща на опорной поверхности медиального мыщелка бедра коленного сустава при II стадии артроза</p> <ol style="list-style-type: none"> 1. 2,5-4,0 мм 2. 1,2-1,8 мм 3. 3,0-5,0мм 4. 0,6-1,2мм 	2. 1,2-1,8 мм	
9	<p>К основным ультразвуковым дегенеративным изменениям менисков относят</p> <ol style="list-style-type: none"> 1. неоднородность структуры и гиперэхогенные включения в мениске 2. наличие незначительного выпота в области поврежденного мениска, мениск не деформирован, однако содержит петрификаты 3. наличие выпота в области поврежденного мениска, деформацию мениска, с атипичным гипоэхогенным линейным участком 4. наличие округлых анэхогенных структур с ровными четкими контурами и дистальным усилением эхосигнала, повреждается чаще наружный мениск 	1.неоднородность структуры и гиперэхогенные включения в мениске	

10	<p>Критерии субакромиально – субдельтовидного бурсита представлены</p> <ol style="list-style-type: none"> 1. увеличением сумки в размерах с наличием выпота 2. выпотом и патологическим включением в сумке, определяющимися в норме 3. нарушением целостности сумки и обнажением головки плечевой кости истончением стенки сумки, с каленированными наложениями 	<p>1. увеличением сумки в размерах с наличием выпота</p>	
----	--------------------------------------------------------------------------------------------------------------------------------------------------------------------------------------------------------------------------------------------------------------------------------------------------------------------------------------------------------------------------------------------------	----------------------------------------------------------	--

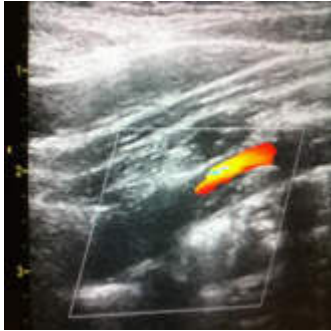
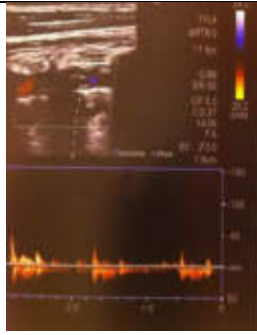
Задания открытого типа

	Содержание задания	Правильный ответ	Источник
Дайте развернутый ответ			
1.	<p>Больному 3, 66 лет, клинико-лабораторными методами (+ тропонин), отмечено набухание яремных (шейных) вен на вдохе, низкое артериальное давление, которое проявляется слабостью, головокружением, тошнотой, увеличение печени, отечность нижних конечностей, перебои в работе сердца, боли в области сердца с иррадиацией, диагностирован острый инфаркт миокарда, на ЭКГ-подъем сегмента ST в нижних грудных отведениях (V3R и V4R) выше изолинии, что характерно для проекции правого желудочка. Укажите ЭХО кардиографические признаки:</p> <p>Ответ:</p> <ul style="list-style-type: none"> • Дилатация НПВ • Дилатация правого желудочка • Нарушение глобальной сократимости правого желудочка • Трикуспидальная регургитация 	<p>Ответ:</p> <ul style="list-style-type: none"> • Дилатация НПВ • Дилатация правого желудочка • Нарушение глобальной сократимости правого желудочка • Трикуспидальная регургитация 	

<p>2.</p>	<p>8</p> <p>Больной 56 лет. Диагноз ИБС лет, постинфарктный кардиосклероз два года назад. Что, возможно, оценить на ЭХОКГ?</p>  <p>Ответ</p> <ul style="list-style-type: none"> • глобальную сократимость миокарда ЛЖ • диастолическую функцию ЛЖ и ПЖ • локальную сократимость миокарда 	<ul style="list-style-type: none"> • глобальную сократимость миокарда ЛЖ • диастолическую функцию ЛЖ и ПЖ • локальную сократимость миокарда 	
<p>3</p>	<p>На ЭХО кардиограмме пациента Б, 27 лет, обнаружен перерыв эхо-сигнала от межжелудочковой перегородки, на доплеркардиографии регистрируется турбулентный систолический поток на уровне межжелудочковой перегородки. Какой патологии характерна данная картина?</p>  <p>Ответ</p> <ul style="list-style-type: none"> • ДМЖП 	<ul style="list-style-type: none"> • ДМЖП 	

4	<p>1. Женщина, 22 лет, жалуется на усталость ног к концу рабочего дня, появление сосудистых звездочек, заметный венозный рисунок.</p> <p>Из анамнеза известно, что она работает парикмахером в модном салоне, весь день на ногах на высоких каблуках.</p> <p>При объективном обследовании в области правого бедра на переднелатеральной поверхности его визуализируются несколько сосудистых звездочек с питающей ножкой. На левой голени по задней и медиальной поверхности виден венозный рисунок за счет ретикулярных вен.</p> <p>Назначено УЗИ в режиме дуплекса. Определите свою задачу.</p> <p>Ваша задача: С помощью ультразвука оценивается состояние клапанов вен. Диагноз устанавливается, если подтверждается нарушение ретикулярного кровотока, т. е. есть обструкция и рефлюкс поверхностных сосудов.</p> <p>Допплерография показывает направление движения крови. Во время сканирования доктор просит задержать дыхание, натужиться, симитировать ходьбу лежа. На экране выводится изображение сосудов зеленого и красного цвета. Красный цвет показывает протяженность патологического участка, а зеленый – функциональность венозного клапана. Обозначается направление и скорость движения крови.</p>	<p>Ваша задача: С помощью ультразвука оценивается состояние клапанов вен. Диагноз устанавливается, если подтверждается нарушение ретикулярного кровотока, т. е. есть обструкция и рефлюкс поверхностных сосудов.</p> <p>Допплерография показывает направление движения крови. Во время сканирования доктор просит задержать дыхание, натужиться, симитировать ходьбу лежа. На экране выводится изображение сосудов зеленого и красного цвета. Красный цвет показывает протяженность патологического участка, а зеленый – функциональность венозного клапана. Обозначается направление и скорость движения крови.</p>	
---	----------------------------------------------------------------------------------------------------------------------------------------------------------------------------------------------------------------------------------------------------------------------------------------------------------------------------------------------------------------------------------------------------------------------------------------------------------------------------------------------------------------------------------------------------------------------------------------------------------------------------------------------------------------------------------------------------------------------------------------------------------------------------------------------------------------------------------------------------------------------------------------------------------------------------------------------------------------------------------------------------------------------------------------------------------------------------------------------------------------------------------------------------------------------------------------------------------------------------	--------------------------------------------------------------------------------------------------------------------------------------------------------------------------------------------------------------------------------------------------------------------------------------------------------------------------------------------------------------------------------------------------------------------------------------------------------------------------------------------------------------------------------------------------------------------------------------------------------------------------	--

5



Пациентка А. 30 лет.

Поступила экстренно с жалобами на головокружение и шаткости при ходьбе, тошноты. В анамнезе: мигрени и прием оральных контрацептивов

В неврологическом статусе: спонтанный нистагм и установочный нистагм при взгляде вправо. Через день после осмотра жалобы на боли в шейном отделе и затылочной области правосторонней локализации умеренной интенсивности.

МРТ головного мозга – подострый ишемический очаг в бассейне правой задней нижней мозжечковой артерии.

Дуплексное сканирование брахиоцефальных артерий:

Левая позвоночная артерия – интактна- диаметр 3.5 мм.

Правая позвоночная артерия- в просвете правой позвоночной

Заключение:

ультразвуковые признаки диссекции правой позвоночной артерии. Необходима дифференциальная диагностика с тромбом позвоночной артерии.

	<p>артерии визуализируется гипоэхогенное образование, одновременно суживающее просвет диаметра правой позвоночной артерии до 1.7-2.6 мм с высоко резистивным кровотоком в данном сегменте.</p> <p>Сформулируйте заключение, основываясь на данных ультразвукового исследования</p> <p>Заключение: ультразвуковые признаки диссекции правой позвоночной артерии. Необходима дифференциальная диагностика с тромбом позвоночной артерии.</p>		
--	---------------------------------------------------------------------------------------------------------------------------------------------------------------------------------------------------------------------------------------------------------------------------------------------------------------------------------------------------------------------------------------------------------------------------------------------------	--	--

ОПК-5 Способен проводить анализ медико-статистической информации, вести медицинскую документацию, организовывать деятельность находящихся в распоряжении медицинских работников

Задания закрытого типа

	Содержание задания	Правильный ответ	Источник
Выберите правильный ответ			
1.	<p>Размер полости левого желудочка в конце диастолы при дилатационной кардиомиопатии составляет:</p> <p>1. 45-56 мм</p> <p>2. более 56 мм</p> <p>3. 40-35 мм</p> <p>4. 30-35 мм</p> <p>5. 40-50 мм</p>	2. более 56 мм	
2.	Показатель фракции выброса левого желудочка при дилатационной кардиомиопатии составляет:	4. менее 50%	

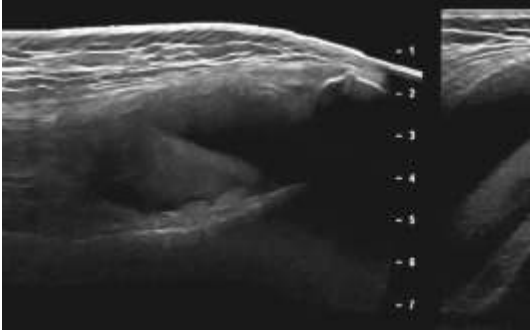
	<ol style="list-style-type: none"> 1. 70% 2. 50-70% 3. 70-80% 4. менее 50% 5. 50-60% 		
3	<p>Эхокардиографическими признаками дилатационной кардиомиопатии являются:</p> <ol style="list-style-type: none"> 1. дилатация всех камер сердца 2. диффузное нарушение сократимости 3. увеличение расстояния от пика E-точки максимального диастолического открытия - до межжелудочковой перегородки 4. наличие митральной и трикуспидальной регургитации 5. верно все 	5. верно все	
4	<p>Толщина стенок левого желудочка при гипертрофии небольшой степени составляет:</p> <ol style="list-style-type: none"> 1. 10-12 мм 2. 12-14 мм 3. 14-16 мм 4. 16-20 мм 5. более 20 мм 	2. 12-14 мм	
5	<p>Толщина стенок левого желудочка при умеренно выраженной гипертрофии составляет:</p>	3. 14-16 мм	

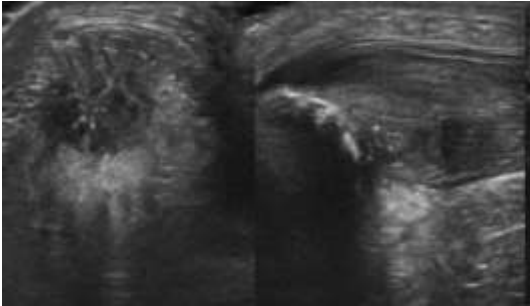
	<ol style="list-style-type: none"> 1. 10-12 мм 2. 12-14 мм 3. 14-16 мм 4. 16-20 мм 5. более 20 мм 		
6	<p>При эхокардиографии толщина стенки правого желудочка, измеренная в конце диастолы у здорового человека составляет:</p> <ol style="list-style-type: none"> 1. до 5 мм 2. до 10 мм 3. до 2 мм 4. до 12 мм 5. до 9 мм 	1. до 5 мм	
7	<p>При эхокардиографии форма систолического потока в выносящем тракте левого желудочка при гипертрофической кардиомиопатии с обструкцией выносящего тракта левого желудочка характеризуется:</p> <ol style="list-style-type: none"> 1. смещением пика скорости в первую половину систолы 2. смещением пика скорости во вторую половину систолы 3. обычной формой потока 4. уменьшением скорости потока 5. обычной скорости потока 	2. смещением пика скорости во вторую половину систолы	
8	<p>Скорость систолического потока в выносящем тракте левого желудочка при</p>	2. увеличивается	

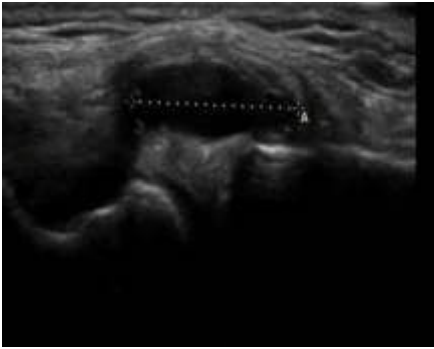
	<p>гипертрофической кардиомиопатии с обструкцией выносящего тракта левого желудочка изменяется следующим образом:</p> <ol style="list-style-type: none"> 1. не изменяется 2. увеличивается 3. уменьшается 4. не изменяется или уменьшается 5. не определяется 		
9	<p>При эхокардиографическом исследовании незначительный субаортальный стеноз диагностируют по градиенту давления между аортой и левым желудочком в систолу, равному:</p> <ol style="list-style-type: none"> 1. 5-10 мм рт ст. 2. 10-30 мм рт ст. 3. 30-50 мм рт ст. 4. более 50 мм рт ст. 5. более 75 мм рт ст. 	2. 10-30 мм рт ст.	
10	<p>Умеренный субаортальный стеноз диагностируют при эхокардиографическом исследовании по градиенту давления между аортой и левым желудочком в систолу, равному:</p> <ol style="list-style-type: none"> 1. 5-10 мм рт ст. 2. 10-30 мм рт ст. 3. 30-50 мм рт ст. 4. более 50 мм рт ст. 5. более 75 мм рт ст. 	3. 30-50 мм рт ст.	

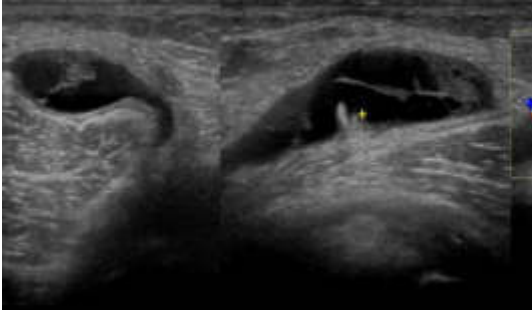
--	--	--	--

Задания открытого типа

	Содержание задания	Правильный ответ	Источник
	Дайте развернутый ответ		
1.	<p>Пациент 44 лет. При падении со стены 2 дня назад появился отек, боль и ограничения движения в коленном суставе.</p> <p>При ультразвуковом исследовании правого коленного сустава: сухожилие четырехглавой мышцы не повреждено; в наднадколенниковом завороте и сумке визуализируется значительный выпот из чередования гипер- и анэхогенного слоев. Сформулируйте заключение по данным ультразвукового исследования</p>  <p>Заключение:</p>	<p>ультразвуковые признаки липогемартроза коленного сустава, вероятен внутрисуставной перелом.</p>	
2.	<p>Пациент 25 лет. Спортсмен. На тренировке получил травму коленного сустава, выраженный болевой синдром, небольшая отечность. При осмотре не было</p>	<p>ультразвуковые признаки тендинопатии связки надколенника. «Колено прыгуна».</p>	

	<p>видимого выпота коленного сустава, и он имел полный диапазон движений; при пальпации проксимальной вставки сухожилия надколенника небольшая болезненность. При ультразвуковом исследовании области коленного сустава: в собственной связке надколенника у места прикрепления к нижнему полюсу надколенника гипоэхогенная зона с гиперэхогенными включениями, заметная васкуляризация; кортикальный слой надколенника неровный.</p> <p>Сформулируйте заключение по данным ультразвукового исследования</p>  <p>Заключение: ультразвуковые признаки тендинопатии связки надколенника. «Колено прыгуна».</p>		
3	<p>Пациент 61года. Жалобы на боковая боль в колене. Ранее не было травм, но сохранялся дискомфорт в области суставов, особенно при разгибании колена.</p> <p>При ультразвуковом исследовании в области мениска визуализируется</p>	<p>Заключение: ультразвуковые признаки кисты мениска,</p>	

	<p>анэхогенное образование, расположенное вдоль периферического края мениска. Периферическая горизонтальная поверхность мениска неровная, имеется прерывистость края.</p> <p>Сформулируйте заключение по данным ультразвукового исследования</p>  <p>Заключение: ультразвуковые признаки кисты мениска, горизонтальный разрыв мениска</p>		
4	<p>Пациент Н, 49лет с жалобами на дискомфорт в подколенной ямке, болезненного отека икроножной и голеностопной области</p> <p>При ультразвуковом исследовании: в поперечной плоскости С-образного анэхогенное образование неоднородной структуры с наличием линейных перегородок, расположенного по краю икроножной мышцы. При продольном сканировании образование овальной формы. Образование сообщается с задней</p>	<p>Заключение: ультразвуковые признаки кисты Бейкера с перегородками.</p>	

	<p>суставной щелью коленного сустава. По контуру образования - цветные множественные локусы. Сформулируйте заключение по данным ультразвукового исследования.</p>  <p>Заключение: ультразвуковые признаки кисты Бейкера с перегородками.</p>		
5	<p>Пациент 47ле. Жалобы на отечность правого коленного сустава, болевой синдром, ограничение движение в коленном суставе. При ультразвуковом исследовании: в продольном и поперечном срезах наднадколенниковой сумки: определяется выпот однородной структуры , синовиальная оболочка утолщена, васкуляризация усилена, визуализируется центральная перегородка . Сформулируйте заключение по данным ультразвукового исследования.</p>	<p>Заключение: ультразвуковые признаки локального синовита правого коленного сустава, синдрома надколенниковой складки.</p>	

			
	<p>Заключение: ультразвуковые признаки локального синовита правого коленного сустава, синдрома надколенниковой складки.</p>		

ОПК-6 Способен участвовать в оказании неотложной медицинской помощи при состояниях, требующих срочного медицинского вмешательства

Задания закрытого типа

	Содержание задания	Правильный ответ	Источник
Выберите правильный ответ			
1.	<p>Оптимальной позицией для оценки состояния створок аортального клапана при эхокардиографическом исследовании является:</p> <ol style="list-style-type: none"> 1. парастеральная позиция - короткая ось на уровне конца створок митрального клапана 2. парастеральная позиция - короткая ось на уровне корня аорты 3. парастеральная позиция - короткая ось на уровне конца папиллярных мышц 4. апикальная пятикамерная позиция <p> апикальная двухкамерная позиция</p>	2. парастеральная позиция - короткая ось на уровне корня аорты	
2.	Оптимальной позицией для оценки состояния створок клапана	2. парастеральная	

	<p>легочной артерии при эхокардиографическом исследовании является:</p> <ol style="list-style-type: none"> 1. парастернальная позиция - короткая ось на уровне конца створок митрального клапана 2. парастернальная позиция - короткая ось на уровне корня аорты 3. парастернальная позиция - короткая ось на уровне конца папиллярных мышц 4. апикальная пятикамерная позиция 5. апикальная двухкамерная позиция 	<p>позиция - короткая ось на уровне корня аорты</p>	
3	<p>Оптимальной позицией для оценки состояния ствола левой и правой коронарных артерий при эхокардиографическом исследовании является:</p> <ol style="list-style-type: none"> 1. парастернальная позиция - короткая ось на уровне конца створок митрального клапана 2. парастернальная позиция - короткая ось на уровне корня аорты 3. парастернальная позиция - короткая ось на уровне конца папиллярных мышц 4. апикальная пятикамерная позиция 5. апикальная двухкамерная позиция 	<p>2. парастернальная позиция - короткая ось на уровне корня аорты</p>	


4	<p>Кровоток в выносящем тракте правого желудочка при доплеровском эхокардиографическом исследовании оценивают в следующей стандартной позиции:</p> <ol style="list-style-type: none"> 1. парастеральная позиция - короткая ось на уровне конца створок митрального клапана 2. парастеральная позиция - короткая ось на уровне корня аорты 3. парастеральная позиция - короткая ось на уровне конца папиллярных мышц 4. апикальная пятикамерная позиция 5. апикальная двухкамерная позиция 	2. парастеральная позиция - короткая ось на уровне корня аорты	
5	<p>Струю митральной регургитации при доплеровском эхокардиографическом исследовании оценивают, установив контрольный объем в следующей точке:</p> <ol style="list-style-type: none"> 1. в правом желудочке 2. в правом предсердии 3. в выносящем тракте левого желудочка 4. в выносящем тракте правого желудочка 5. в левом предсердии 	5. в левом предсердии	
6	<p>Для оптимальной визуализации и оценки состояния диастолического трансмитрального кровотока при</p>	3. апикальная четырехкамерная	


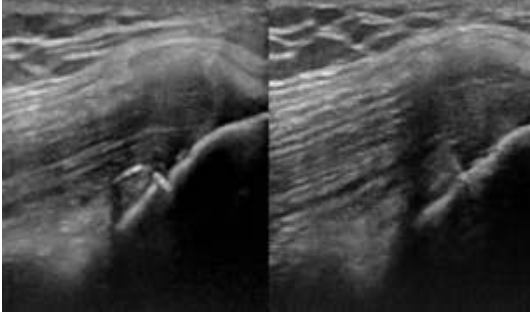
	<p>эхокардиографическом исследовании используется следующая позиция:</p> <ol style="list-style-type: none"> 1. парастернальная позиция - короткая ось на уровне корня аорты 2. супрастернальная короткая ось 3. апикальная четырехкамерная 4. парастернальная длинная ось левого желудочка 5. парастернальная короткая ось левого желудочка на уровне конца папиллярных мышц 		
7	<p>Струю аортальной регургитации при доплеровском эхокардиографическом исследовании оценивают, установив контрольный объем в следующей точке:</p> <ol style="list-style-type: none"> 1. в правом желудочке 2. в правом предсердии 3. в выносящем тракте левого желудочка 4. в выносящем тракте правого желудочка 5. в левом предсердии 	3. в выносящем тракте левого желудочка	
8	<p>Состояние брюшного отдела аорты оценивают при эхокардиографическом исследовании в следующей стандартной позиции:</p> <ol style="list-style-type: none"> 1. парастернальная позиция - короткая ось на уровне корня аорты 	5. субкостальная	

	<ul style="list-style-type: none"> 2. супрастернальная короткая ось 3. апикальная четырехкамерная 4. парастернальная длинная ось левого желудочка 5. субкостальная 		
9	<p>При исследовании в режиме цветного Допплеровского сканирования поток митрального стеноза принято картировать следующим цветом:</p> <ul style="list-style-type: none"> 1. красно-желтым, турбулентным 2. желто-синим, турбулентным 3. красным 4. синим 5. зеленым 	1. красно-желтым, турбулентным	
10	<p>Показанием к проведению трансэзофагальной эхокардиографии является подозрение на:</p> <ul style="list-style-type: none"> 1. тромбоз ушка левого предсердия 2. инфекционный эндокардит 3. миксому 4. дефект межпредсердной перегородки 5. верно все 	5. верно все	

Задания открытого типа

	Содержание задания	Правильный ответ	Источник
Дайте развернутый ответ			
1.	Пациентка А., 21 год, первая беременность. При проведении	Б. поликистозной болезни почек	

	<p>эхографии в сроки 21-22 НБ выявлено двустороннее увеличение почек у плода, отсутствие эхотени мочевого пузыря, маловодие. При исследовании других органов плода выявлено затылочное энцефалоцеле, заподозрена микроцефалия.</p> <p><u>Эхографическое заключение:</u> А. Нормальная ультразвуковая картина почек.</p> <p>Б. поликистозной болезни почек инфантильного типа (Поттер I)</p>	инфантильного типа (Поттер I)	
2.	<p>Пациентка Н., 27 лет, беременность 27-28 НБ. При проведении эхографии выявлены численные значения индекса амниотической жидкости >97,5‰ (АЖ >240 мм), глубина наибольшего кармана АЖ >80 мм. Причиной многоводия могут быть.</p> <p><u>Ваше заключение:</u> А. пороки развития ЦНС плода</p> <p>Б. пороки развития мочевыделительной системы плода</p>	А. пороки развития ЦНС плода	
3	<p>При эхографии плода в сроки 25-26 НБ определяется выраженный подкожный отёк (наличие двойного контура), признаки асцита. Указанные изменения сочетаются с многоводием, плацентомегалией.</p>  <p>Эхографические признаки водянки плода.</p>	Эхографические признаки водянки плода.	
4	<p>К травматологу в поликлинике обратился пациент Д., 26 лет. Жалобы на выраженную боль в правом локтевом суставе, увеличение</p>	Ответ: ультразвуковые признаки выпота в правом локтевом суставе. Повреждений	

	<p>в объеме в области сустава. Накануне участвовал в соревнованиях по волейболу. Направлен на УЗИ мягких тканей правого локтевого сустава для уточнения диагноза. Опишите полученную сонограмму, <u>дайте эхографическое заключение.</u></p>  <p>Ответ: ультразвуковые признаки выпота в правом локтевом суставе. Повреждений мышц и сухожилий не отмечается.</p>	<p>мышц и сухожилий не отмечается.</p>	
<p>5</p>	<p>Пациент 36 лет. Жалобы на боли в нижней трети бедра, усиливающиеся при движении, небольшую припухлость в области коленного сустава.</p> <p>Ультразвуковое исследование: в месте прикрепления сухожилия четырехглавой мышцы бедра к надколеннику гипоэхогенная зона, небольшой надрыв в задних отделах (стрелка), гиперэхогенное включение, усиленная васкуляризация.</p> <p>Сформулируйте заключение по данным ультразвукового исследования.</p>  <p>Ответ: Заключение: ультразвуковые признаки тендиноза дистального отдела сухожилия четырехглавой мышцы бедра.</p>	<p>Ответ: Заключение: ультразвуковые признаки тендиноза дистального отдела сухожилия четырехглавой мышцы бедра.</p>	

ПК-1 Способен определять у пациентов патологические состояния, симптомы, синдромы заболеваний, нозологических форм в соответствии с МКБ

Задания закрытого типа

	Содержание задания	Правильный ответ	Источник
Выберите правильный ответ			
1.	<p>Показанием к проведению стресс-ЭхоКГ исследования является:</p> <ol style="list-style-type: none"> 1. врожденный порок сердца 2. миксома 3. перикардит 4. ишемическая болезнь сердца 5. приобретенный порок сердца 	4. ишемическая болезнь сердца	
2.	<p>Участок нарушения локальной сократимости миокарда левого желудочка в виде акинезии характерен для:</p> <ol style="list-style-type: none"> 1. крупноочагового инфаркта миокарда. 2. гипертрофической кардиомиопатии. 3. врожденного порока сердца. 4. мелкоочагового инфаркта миокарда 5. приобретенного порока сердца 	1. крупноочагового инфаркта миокарда.	
3	<p>Участок нарушения локальной сократимости миокарда левого желудочка в виде дискинезии характерен для:</p> <ol style="list-style-type: none"> 1. крупноочагового инфаркта миокарда. 	3. аневризмы сердца	

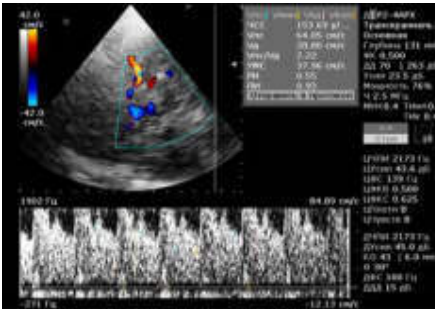
	<p>2. гипертрофической кардиомиопатии.</p> <p>3. аневризмы сердца</p> <p>4. мелкоочагового инфаркта миокарда</p> <p>5. нейроциркуляторной дистонии.</p>		
4	<p>Диастолический прогиб (парусение) передней створки митрального клапана и ограничение ее подвижности характерны для:</p> <p>1. митрального стеноза</p> <p>2. аортального стеноза</p> <p>3. является нормой.</p> <p>4. пролапса митрального клапана.</p> <p>митральной недостаточности</p>	1. митрального стеноза	
5	<p>Опухоль сердца нужно дифференцировать с:</p> <p>1. межпредсердной перегородкой.</p> <p>2. модераторным пучком правого желудочка.</p> <p>3. папиллярной мышцей.</p> <p>4. хордами митрального клапана</p> <p>5. верно 1) и 3)</p>	2. модераторным пучком правого желудочка.	
6	<p>Аорта и магистральные артерии обладают:</p> <p>1. способностью преобразовывать пульсирующий кровоток в более равномерный и плавный</p>	1. способностью преобразовывать пульсирующий кровоток в более равномерный и плавный	

	<p>2. самой большой растяженностью и низкой эластичностью</p> <p>3. способностью преобразовывать плавный кровоток в пульсирующий</p> <p>4. верно 2) и 3)</p> <p>5. все неверно</p>		
7	<p>Сосуды сопротивления:</p> <p>1. влияют на общее периферическое сопротивление</p> <p>2. не влияют на общее периферическое сопротивление</p> <p>3. влияние на общее сосудистое сопротивление неизвестно</p> <p>4. влияние на общее периферическое сопротивление не существенно</p> <p>влияние на общее периферическое сопротивление физиологического не имеет</p>	<p>1. влияют на общее периферическое сопротивление</p>	
8	<p>Сосуды шунты - артериоловеноулярные анастомозы обеспечивают сброс крови из артерии в вены:</p> <p>1. минуя капилляры</p> <p>2. через капилляры</p> <p>3. минуя артерии</p> <p>4. минуя вены</p> <p>5. верно 3) и 4)</p>	<p>1. минуя капилляры</p>	

9	<p>Обменные сосуды - это:</p> <ol style="list-style-type: none"> 1. капилляры 2. вены 3. артерии 4. верно 2) и 3) 5. все верно 	<p>1. капилляры</p>	
10	<p>В норме устье правой почечной артерии расположено:</p> <ol style="list-style-type: none"> 1. ниже места отхождения левой почечной артерии 2. выше места отхождения левой почечной артерии 3. ниже места отхождения правой почечной артерии 4. выше места отхождения правой почечной артерии 5. все неверно 	<p>1. ниже места отхождения левой почечной артерии</p>	

Задания открытого типа

	Содержание задания	Правильный ответ	Источник
Дайте развернутый ответ			
1.	<p>Пациентка 48лет. Жалобы на головные боли, головокружение, периодически слабость в нижних конечностях, повышенную утомляемость, снижение памяти, повышенную сонливость.</p> <p>АД 135/90 мм рт.ст. ЭКГ: в пределах возрастной нормы.</p> <p>ЭхоКГ: структурных изменений</p>	<p>ультразвуковых признаков структурных изменений и гемодинамических нарушений интракраниального кровотока не выявлено.</p>	

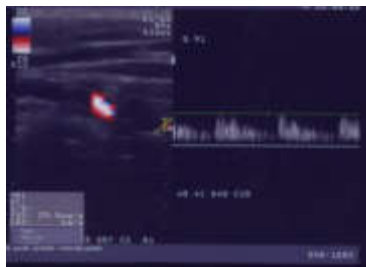
	<p>не выявлено. Показатели центральной гемодинамики в пределах нормы.</p> <p>Допплерография брахиоцефальных сосудов : в пределах нормы.</p> <p>Транскраниальная доплерография: передняя мозговая артерия ЛСК64,05 см/сек РИ 0,55 ПИ 0,93</p>  <p>Сформулируйте заключение, основываясь на данных ультразвукового исследования.</p> <p>Заключение: ультразвуковых признаков структурных изменений и гемодинамических нарушений интракраниального кровотока не выявлено.</p>		
<p>2.</p>	<p>Пациентка Н., 35 лет, с жалобами на внезапно возникшее головокружение, головную боль, тошноту, однократную рвоту. При опросе выяснено, что много лет страдает частыми мучительными головными болями с локализацией в затылочной и лобно-височных областях, сопровождаемыми однократной рвотой, после чего наступает облегчение. Головные боли сочетаются с ночными приступами</p>	<p>ультразвуковые признаки стеноза левой позвоночной артерии (экстравазальная компрессия и извитость). Локальный спазм в обеих средних мозговых артерий.</p>	

жара, озноба, потоотделения, сердцебиениями и кошмарами во время сна.

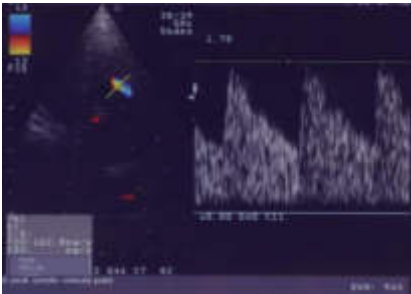

На рентгенографии шейного отдела позвоночника выявлены начальные проявления дегенеративно-дистрофических изменений в виде сглаженности шейного лордоза, краевых костных разрастаний по передней поверхности тел CVI-CVII.

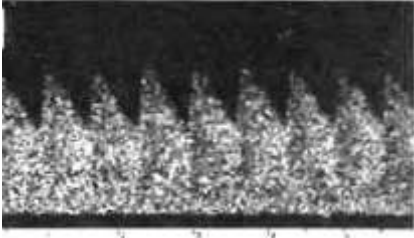
Выполнена доплерография транскраниального и экстракраниального кровотока.

Представлена эхограмма УЗДГ левой позвоночной артерии: выявлено снижение средней линейной скорости кровотока по левой позвоночной артерии и S-образная извитость левой позвоночной артерии.. В месте стеноза – увеличение линейной скорости кровотока, в большей степени систолической, увеличение систоло-диастолического отношения и увеличение индекса периферического сопротивления.



Представлена эхограмма ТКДГ правой средней мозговой артерии: увеличением линейной скорости кровотока в этих сосудах на фоне снижения периферического

	<p>сопротивления. а также спазм в бассейнах обеих средних мозговых артерий.</p>  <p>Сформулируйте заключение, основываясь на данных ультразвукового исследования.</p> <p>Заключение: ультразвуковые признаки стеноза левой позвоночной артерии (экстравазальная компрессия и извитость). Локальный спазм в обеих средних мозговых артерий.</p>		
3	<p>Больной У, 26 лет, клинический диагноз: состояние после субарахноидального кровоизлияния.</p> <p>Каротидная ангиография справа. Спазм участков М1-М2 правой СМА (стрелки);</p>  <p>Выполнено ультразвуковое транскраниальное исследование:</p> <p>спектрограмма кровотока по правой СМА (усиление ЛСК до 200</p>	<p>ультразвуковые признаки вазоспазма интракраниальных артерий (церебрального вазоспазма) средней тяжести</p>	

	<p>см/с)</p>  <p>Сформулируйте заключение, основываясь на данных ультразвукового исследования.</p> <p>Заключение: ультразвуковые признаки вазоспазма интракраниальных артерий (церебрального вазоспазма) средней тяжести</p>		
4	<p>Больная О., 56 лет, менопауза 7 лет. Активно жалоб не предъявляет. Гинекологом осмотрена. На УЗИ: матка небольших размеров, без узлов. Эндометрий – 3,4 мм. Полость матки не расширена. Рядом с правым углом матки инволютивно измененный правый яичник – 13х6 мм. В проекции левого яичника безболезненное тонкостенное жидкостное образование с однородным содержимым – 52 мм в диаметре. <u>Ваше заключение:</u></p> <p>А. «простая» серозная киста слева</p> <p>Б. Солидное образование в проекции левого яичника</p>	<p>. «простая» серозная киста слева</p>	
5	<p>Больная С., 33 года, жалоб не предъявляет, на УЗИ: слева от матки лоцируется однородное, анэхогенное образование, 60х42 мм с дорзальным эхоусилением. Повторное УЗИ после месячных: жидкостного образования в проекции левого яичника не выявлено. <u>Ваше заключение:</u></p>	<p>А. фолликулярная киста слева</p>	

	А. фолликулярная киста слева Б. Киста слева		
--	------------------------------------------------	--	--

ПК-2 Способен применять методы лучевой диагностики и интерпретировать их результаты

Задания закрытого типа


	Содержание задания	Правильный ответ	Источник
Выберите правильный ответ			
1.	<p>В норме направление кровотока в надблоковой артерии:</p> <ol style="list-style-type: none"> 1. антеградное 2. ретроградное 3. смешанное 4. смешанное с преобладанием антеградного 5. смешанное с преобладанием ретроградного 	1. антеградное	
2.	<p>В норме тип кровотока по подключичной артерии:</p> <ol style="list-style-type: none"> 1. магистральный 2. магистрально-измененный 3. коллатеральный 4. коллатерально-измененный 5. смешанный 	1. магистральный	
3	<p>В норме отношение пик-систолической скорости в почечной артерии к пик-систолической скорости в аорте составляет:</p> <ol style="list-style-type: none"> 1. менее 3,5 	1. менее 3,5	

	<ol style="list-style-type: none"> 2. 3,5 3. 3,5-4,0 4. 4,0-4,5 5. д4,5-5,0 		
4	<p>При стенозе почечной артерии менее 60% отношение пик-систолической скорости в почечной артерии к пик-систолической скорости в аорте составляет:</p> <ol style="list-style-type: none"> 1. менее 3,5 2. 3,5 3. 3,5-4,0 4. 4,0-4,5 5. 4,5-5,0 	1. менее 3,5	
5	<p>В положении лежа основной объем венозной крови из полости черепа оттекает в систему _____ вены</p> <ol style="list-style-type: none"> 1. внутренней яремной 2. наружной яремной 3. внутренней спинальной 4. позвоночной 	1. внутренней яремной	
6	<p>Ультразвуковое исследование поверхностных бедренных вен выполняется датчиком _____ формата</p> <ol style="list-style-type: none"> 1. линейного 2. векторного 3. секторного 4. конвексного 	1. линейного	
7	<p>Разница более 40 мсек между сокращением лж и пж указывает на</p>	1. межжелудочковую диссинхронию	

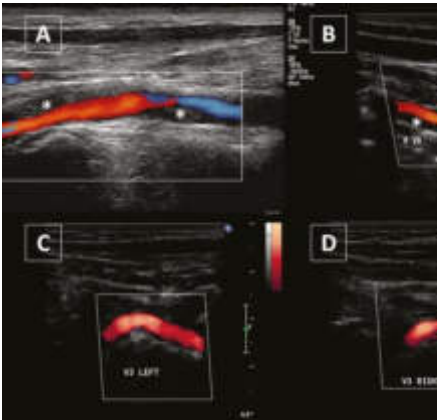
	<ol style="list-style-type: none"> 1. межжелудочковую диссинхронию 2. диастолическую дисфункцию 3. внутрижелудочковую диссинхронию 4. фиброз миокарда 		
8	<p>При ламинарном потоке определяется профиль скорости</p> <ol style="list-style-type: none"> 1. параболический 2. приближающийся к плоскопараллельному 3. плоскопараллельный 4. эллипсоидный 	1. параболический	
9	<p>В диагностике диффузных поражений печени эхография в большинстве случаев _____ дает _____ чувствительность и _____ специфичность</p> <ol style="list-style-type: none"> 1. высокую; низкую 2. низкую; низкую 3. низкую; высокую 4. высокую; высокую 	1. высокую; низкую	
10	<p>Фракция выброса вычисляется как отношение</p> <ol style="list-style-type: none"> 1. $(\text{КДО}-\text{КСО})/\text{КДО}$ 2. $(\text{КДР}-\text{КСР})/(\text{КДР}+\text{КСР})$ 3. $(\text{КДО}-\text{КСО})/1/2(\text{КДО}+\text{КСО})$ 4. $(\text{КДО}-\text{КСО})/(\text{КДО}+\text{КСО})$ 	1. $(\text{КДО}-\text{КСО})/\text{КДО}$	

Задания открытого типа

	Содержание задания	Правильный ответ	Источник
Дайте развернутый ответ			
1.	<p>Больная В., 43 года, повышена масса тела, ИМТ 33,2. Активно жалоб не предъявляет. Изменений в биохимических анализах крови не отмечено. Обратилась для проведения УЗИ органов брюшной полости самостоятельно. НА УЗИ печени выявлено: умеренное равномерное повышение эхогенности паренхимы в сочетании с умеренной гепатомегалией, _____ сохранение</p>	<p>: А. Жировой гепатоз</p>	

	<p>сосудистого рисунка, размеры воротной вены не увеличены.</p>  <p><u>Ваше заключение:</u> А. Жировой гепатоз Б. Цирроз печени В. Неизменная картина печени</p>		
2.	<p>Пациент 67 лет, с подозрением на хроническую задержку мочи, направлен для проведения УЗИ мочевого пузыря и определения остаточной мочи. При исследовании объем мочевого пузыря 800 мл, после мочеиспускания 700 мл. со слов пациента помочиться эффективно ему не удалось. Стенки пузыря умеренно утолщены до 4 мм, гиперэхогенные. Полость пузыря чистая.</p> <p><u>Ваше заключение:</u> А. Острая задержка мочи на фоне избыточной подготовки мочевого пузыря к исследованию. Б. нейрогенный мочевой пузырь. В. Аденома простаты.</p>	А. Острая задержка мочи на фоне избыточной подготовки мочевого пузыря к исследованию.	
3	<p>Пациент 33 лет обследуется по экстренным показаниям. 2 часа назад перенес удар футбольным мячом по мошонке. Объективно: мошонка увеличена в размерах багровосинюшного цвета, болезненная при пальпации. Проведено УЗИ исследование органов мошонки: яички и придатки структурно не изменены, мясистая оболочка значительно утолщена,</p>	В.. верно А и Б.	

	<p>сниженной экзогенности без очаговых изменений.</p> <p><u>Ваше заключение:</u> А. тупая травма мошонки, Б. кровизлияние в мясистую оболочку яичек. В.. верно А и Б.</p>		
4	<p>Пациентка 47лет, жалобы на головокружение, периодически кратковременная потеря сознания, головные боли, слабостью.</p> <p>АД 140/85 мм рт.ст. . Экг: тахикардия,умеренная гипертрофия левого желудочка, неполная блокада пучка Гиса.</p> <p>При транскраниальном доплеровском исследовании визуализируются следующие изменения доплерограммы:</p> <p>снижение ЛСК на левой позвоночной артерии в интракраниальном отделе,</p> <p>увеличение скорости на правой позвоночной артерии.</p> <p>снижение диастолической составляющей скорости кровотока в левой позвоночной артерии.</p> <p>отсутствие реакции усиления ЛСК по правой позвоночной артерии.</p> <p>отрицательная проба на функционирование задней соединительной артерии.</p> <p>Сформулируйте заключение, основываясь на данных ультразвукового исследования.</p>	<p>окклюзия</p> <p>интракраниального</p> <p>отдела левой</p> <p>позвоночной артерии</p>	

	<p>Заключение: окклюзия интракраниального отдела левой позвоночной артерии</p>		
5	<p>Пациент 48лет. Жалобы на периодическое головокружение, усиливающееся при вождении автомашины. Выполнено ультразвуковое дуплексное исследование экстракраниальных и интракраниальных сосудов. Представлены эхограммы выявленной патологии позвоночной артерии.</p> <p>Сформулируйте ваше заключение по данным эхограммам.</p> 	<p>Диссекция позвоночной артерии: гипоехогенное утолщение стенки сосуда (звездочки), представляющие внутреннюю гематому в сегменте V1 (A) и в сегменте V2 (B). Нормальный сегмент V3 (C) и двойной просвет в рассеченном контралатеральном сегменте V3 (D).</p>	
	<p>Заключение: Диссекция позвоночной артерии: гипоехогенное утолщение стенки сосуда (звездочки), представляющие внутреннюю гематому в сегменте V1 (A) и в сегменте V2 (B). Нормальный сегмент V3 (C) и двойной просвет в рассеченном контралатеральном сегменте V3 (D).</p>		

УК-1 Способен критически и системно анализировать, определять возможности и способы применения достижения в области медицины и фармации в профессиональном контексте

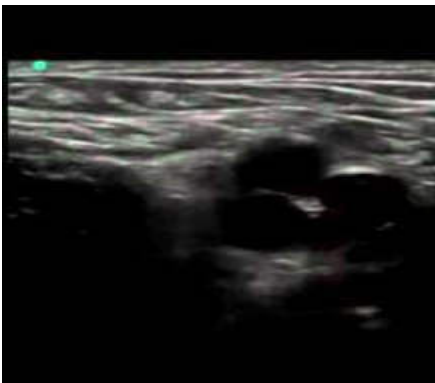
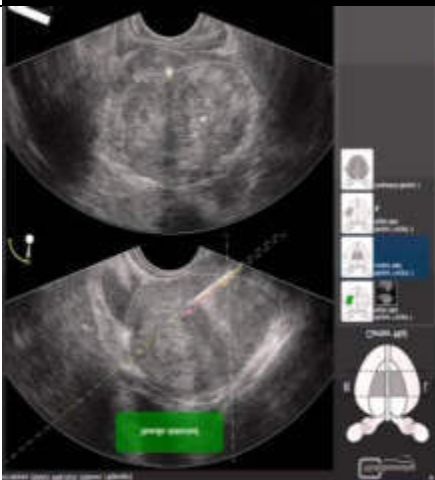

Задания закрытого типа


	Содержание задания	Правильный ответ	Источник
Выберите правильный ответ			
1.	<p>При атрезии трикуспидального клапана отсутствует сообщение</p> <ol style="list-style-type: none"> 1. правое предсердие – правый желудочек 2. левое предсердие - левый желудочек 3. левый желудочек - аорта 4. правый желудочек - легочная артерия 	1. правое предсердие – правый желудочек	
2.	<p>У протеза микс запираемых элементов</p> <ol style="list-style-type: none"> 1. 1 2. 2 3. 4 4. 3 	1. 1	
3	<p>Значительный субаортальный стеноз при эхокардиографическом исследовании диагностируют по градиенту давления между аортой и левым желудочком в систолу, равному (в мм рт.ст.)</p> <ol style="list-style-type: none"> 1. более 50 2. 10-30 3. 5-10 4. 30-50 	1. более 50	
4	<p>На кривой пульсовой волны в артериях низкого периферического сопротивления в норме выделяют</p> <ol style="list-style-type: none"> 1. 2 компонента 2. 3 компонента 3. 4 компонента 4. 5 компонентов 	1. 2 компонента	
5	<p>4d – эхо кпозволяет рассчитать</p> <ol style="list-style-type: none"> 1. объем тентинга 2. биохимические показатели 3. внутрикоронарный кровоток 4. нейросонографические данные 	1. объем тентинга	
6	<p>Шунтирование через дефект межжелудочковой перегородки</p>	1. 0	

	отсутствует при разнице давления между желудочками (в мм рт.ст.) 1. 0 2. 30 3. 50 4. 80		
7	К сосудам, которые впадают в правое предсердие относят 1.нижнюю и верхнюю полые вены 2.аорту 3.легочную артерию 4.легочную вену	1.нижнюю и верхнюю полые вены	
8	Стойки биопротеза в митральной позиции ориентированы 1. в ЛЖ 2. в аорту 3. в ЛП 4. на заднебоковую стенку ЛЖ	1. в ЛЖ	
9	Одним из побочных эффектов дигипиридамола при выполнении стресс-эхокардиографии является 1. бронхоспазм 2. парастезии 3. тремор 4. гипертензия	1. бронхоспазм	
10	Длина почки у доношенного новорожденного при ультразвуковом исследовании составляет в среднем: 1. 30 мм; 2. 35 мм; 3. 40 мм; 4. 45 мм; 5. 50 мм	4. 45 мм;	

Задания открытого типа

	Содержание задания	Правильный ответ	Источник
	Дайте развернутый ответ		

<p>1.</p>	<p>Опишите сонограмму. Назовите метод исследования. Ответ: Катетеризация бедренной вены под УЗИ контролем.</p> 	<p>Ответ. Катетеризация бедренной вены под УЗИ контролем.</p>	
<p>2.</p>	 <p>Исследование проведено мужчине, 70 лет по поводу подозрения на рак предстательной железы. Назовите методику и количество зон исследования. Ответ: трансректальная биопсия простаты, не менее 12 зон.</p>	<p>Ответ: трансректальная биопсия простаты, не менее 12 зон.</p>	
<p>3</p>	 <p>Больному 55 лет, проведена интервенционная ультразвуковая диагностика. Опишите сонограмму и назовите метод. Ответ: чрескожной пункционной биопсии печени под ультразвуковым контролем.</p>	<p>чрескожной пункционной биопсии печени под ультразвуковым контролем.</p>	

4	 <p>Проведена нейросонография ребенку 8 месяцев. Выявлено Постгеморрагическая внутренняя гидроцефалия вследствие расширения всех отделов желудочковой системы. Сделайте заключение: Перивентрикулярное кровоизлияние III степени.</p>	:	Перивентрикулярное кровоизлияние III степени.
5	<p>Ребенок 8 месяцев. По данным нейросонографии 1 - гиперэхогенная взвесь в полостях расширенных боковых желудочков, 2 - фибриновые тяжи в расширенных боковых желудочках, 3 - уплотнение стенки боковых желудочков (эпендиматит). Сделайте заключение. Вентрикуломегалия тяжелой степени, вентрикулит.</p> 	Вентрикуломегалия тяжелой степени, вентрикулит.	

**ФОНД ОЦЕНОЧНЫХ СРЕДСТВ ПО ДИСЦИПЛИНЕ
«Ультразвуковая диагностика патологии легких и плевры»**

ОПК-4 Способен проводить ультразвуковые исследования и интерпретацию их результатов

Задания закрытого типа

	Содержание задания	Правильный ответ	Источник
Выберите правильный ответ			

1.	<p>Длина почки у здорового ребенка в возрасте 1 года при ультразвуковом исследовании составляет в среднем:</p> <ol style="list-style-type: none"> 1. 40 мм; 2. 45 мм; 3. 48 мм; 4. 55 мм; 5. 62 мм. 	5. 62 мм.	
2.	<p>Соотношение коркового и мозгового слоев паренхимы почки у новорожденного ребенка при ультразвуковом исследовании составляет:</p> <ol style="list-style-type: none"> 1. 2:1; 2. 1:1; 3. 1:2; 4. 1:3; 5. 1:5. 	4. 1:3;	
3	<p>Соотношение коркового и мозгового слоев паренхимы у детей старше 12 лет при ультразвуковом исследовании составляет:</p> <ol style="list-style-type: none"> 1. 2:1; 2. 1:1; 3. 1:2; 4. 1:3; 5. 1:5. 	2. 1:1;	
4	<p>Толщина просвета интратанально расположенной лоханки у детей раннего возраста при</p>	3. 3 мм;	

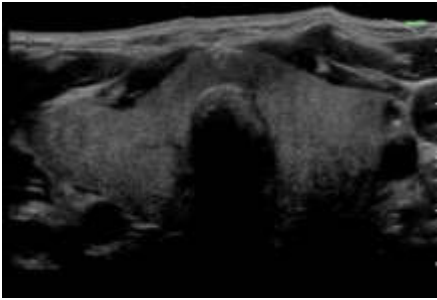
	<p>ультразвуковом исследовании не должна превышать:</p> <ol style="list-style-type: none"> 1. 1 мм; 2. 2 мм; 3. 3 мм; 4. 4 мм; 5. 5 мм. 		
5	<p>Толщина просвета интраренально расположенной лоханки у детей в возрасте 6-10 лет при ультразвуковом исследовании не должна превышать:</p> <ol style="list-style-type: none"> 1. 2 мм; 2. 3 мм; 3. 4 мм; 4. 5 мм; 5. 6 мм. 	4. 5 мм;	
6	<p>Толщина просвета экстраренально расположенной лоханки у детей в возрасте 13-15 лет при ультразвуковом исследовании не должна превышать:</p> <ol style="list-style-type: none"> 1. 4 мм; 2. 6 мм; 3. 8 мм; 4. 10 мм; 5. 12 мм. 	5. 12 мм.	
7	<p>Продольная ось почки у здоровых детей старше 12 лет возраста при ультразвуковом исследовании:</p>	5. то же, что и 3), но угол равен 15-20.	

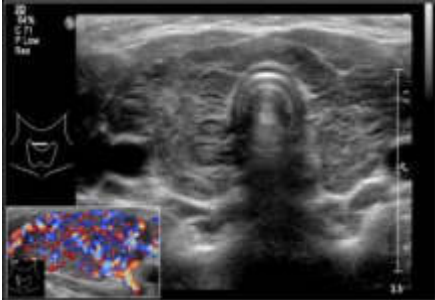

	<ol style="list-style-type: none"> 1. находится под углом к позвоночнику, угол открыт кверху; 2. параллельна позвоночнику; 3. находится под углом к позвоночнику, угол открыт книзу и составляет 5°; 4. то же, что и 3), но угол равен 10°; 5. то же, что и 3), но угол равен 15-20°. 		
8	<p>Визуализация пирамид в паренхиме почки у ребенка при ультразвуковом исследовании свидетельствует о:</p> <ol style="list-style-type: none"> 1. врожденной аномалии развития; 2. метаболической нефропатии; 3. неизменной почки; 4. гломерулонефрите; <p>системном заболевании</p>	<ol style="list-style-type: none"> 3. неизменной почки; 	
9	<p>При ультразвуковом исследовании толщина просвета лоханки, меняющаяся после мочеиспускания, от 0 до верхнего предела нормы (или наоборот) свидетельствует о:</p> <ol style="list-style-type: none"> 1. гидронефротической трансформации; 2. пузырно-мочеточниковом рефлюксе; 3. неизменной лоханке; 4. пиелонефрите; 5. гломерулонефрите. 	<ol style="list-style-type: none"> 3. неизменной лоханке; 	

10	<p>Поликистоз почек по новорожденному типу имеет следующие эхографические признаки:</p> <ol style="list-style-type: none"> 1. одна почка увеличена, паренхима повышенной эхогенности, не дифференцирована, нет отличия между стенками собирательного комплекса и паренхимой, контуры неровные, кровоток снижен. Вторая почка не изменена. 2. в обеих увеличенных почках определяется большое количество разнокалиберных кист; 3. обе почки представлены в виде конгломерата полостей; 4. то же, что и 1), но изменены обе почки; 5. то же, что и 3), но изменена одна почка. 	4. то же, что и 1), но изменены обе почки;	
----	---------------------------------------------------------------------------------------------------------------------------------------------------------------------------------------------------------------------------------------------------------------------------------------------------------------------------------------------------------------------------------------------------------------------------------------------------------------------------------------------------------------------------------------------------------------------------------------------------------------------------------	--------------------------------------------	--

Задания открытого типа

	Содержание задания	Правильный ответ	Источник
Дайте развернутый ответ			
1.	<p>За медицинской помощью обратился больной К., 37 лет с жалобами на неприятные ощущения в области шеи. Сам на передненаружной поверхности шеи слева пропальпировал опухолевидное образование. Других жалоб не предъявляет. Из семейного анамнез установлено, что по материнской линии были онкологические заболевания. При осмотре в левой доле щитовидной железы пальпируется узел размерами</p>	А. узловой зоб	

	<p>3x4 см плотноватый. Лимфоузлы на шее не определяются. При УЗИ исследовании получены данные: Увеличение объема железы более чем на 20 мл. Уплотненная внутренняя эхоструктура; наличие гипоэхогенных вторичных узелков до 2 мм. Кисты до 2: округлые, четко отграниченные анэхогенные образования.</p>  <p>Ваше заключение. А. узловой зоб Б. Тиреоидит В. Токсический зоб.</p>		
2.	<p>Больная М., 36 лет обратилась к врачу в связи с тем, что появились неприятные ощущения в области шеи справа и здесь же прощупала опухолевидное образование. Других жалоб не предъявляет. При осмотре справа в проекции правой доли щитовидной железы пальпируется округлой формы тугоэластическое опухолевидное образование в диаметре до 5 мм. Лимфоузлы шеи не увеличены.</p> <p>УЗИ щитовидной железы – гипоэхогенное образование округлой формы с четкими, ровными контурами, гладкой внутренней поверхностью 6мм в диаметре. В полости прослеживается крупная и мелкодисперсная взвесь.</p> <p>Ваше заключение. А. киста щитовидной железы. Б. Рак щитовидной железы. В. Аденома щитовидной железы.</p>	<p><u>А.</u> киста щитовидной железы.</p>	

3	<p>У больной К, 42 лет при диспансерном обследовании обнаружили увеличение щитовидной железы 1 степени по классификации ВОЗ. Выполнено УЗИ, при котором обнаружены изменения: железа увеличена с чередованием участков сниженной, средней и повышенной эхогенности, а также на его фоне гипэхогенный узел в левой доле железы диаметром до 8 мм.</p> <p>Из анамнеза установлено, что по материнской линии были онкологические заболевания.</p>  <p>Ваше заключение. А.</p> <p>аутоиммунного тиреоидита Хашимото</p> <p>Б. Рак щитовидной железы.</p> <p>В. Аденома щитовидной железы.</p>	А. аутоиммунного тиреоидита Хашимото	
4	 <p>Проведена нейросонография ребенку 8 месяцев. Выявлено Постгеморрагическая внутренняя гидроцефалия вследствие расширения всех отделов желудочковой системы. Сделайте заключение: Перивентрикулярное кровоизлияние III степени.</p>	Сделайте заключение: Перивентрикулярное кровоизлияние III степени.	
5	Ребенок 8 месяцев. По данным нейросонографии 1 - гиперэхогенная взвесь в полостях расширенных боковых желудочков, 2 - фибриновые тяжи в расширенных боковых	Вентрикуломегалия тяжелой степени, вентрикулит	

	<p>желудочках, 3 - уплотнение стенки боковых желудочков (эпендиматит). Сделайте заключение. Вентрикуломегалия тяжелой степени, вентрикулит.</p> 		
--	-------------------------------------------------------------------------------------------------------------------------------------------------------------------------------------------------------------------------------------------	--	--

ОПК-5 Способен проводить анализ медико-статистической информации, вести медицинскую документацию, организовывать деятельность находящихся в распоряжении медицинских работников

Задания закрытого типа

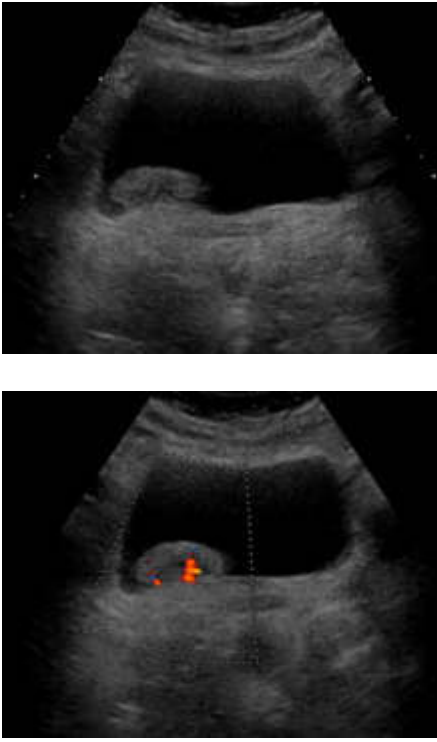
	Содержание задания	Правильный ответ	Источник
Выберите правильный ответ			
1.	<p>Основное заболевание, с которым необходимо дифференцировать мультикистоз почек при ультразвуковом исследовании, это:</p> <ol style="list-style-type: none"> 1. поликистоз почек; 2. губчатая почка; 3. гидронефроз; 4. опухоль почки; 5. поражение почек при системной красной волчанке. 	3. гидронефроз;	
2.	<p>У здоровых детей мочеточник при ультразвуковом исследовании:</p> <ol style="list-style-type: none"> 1. не визуализируется; 2. виден на всем протяжении; 	1. не визуализируется;	

	<p>3. определяется только в средней трети;</p> <p>4. виден возле мочевого пузыря;</p> <p>определяется в прилоханочном отделе</p>		
3	<p>К кистозному поражению почки (по Potter) относят все заболевания, кроме:</p> <ol style="list-style-type: none"> 1. поликистоза; 2. мультикистоза; 3. туберозного склероза; 4. гидронефроза; 5. солитарной кисты почки. 	4. гидронефроза;	
4	<p>Масса щитовидной железы у здоровых новорожденных ребенка с массой 3500 г составляет около:</p> <ol style="list-style-type: none"> 1. 0,5г; 2. 0,7г; 3. 1,0г; 4. 1,5г; 5. 2,0г. 	4. 1,5г;	
5	<p>Большинство ложноположительных результатов стресс-эхокардиографии с добутамином получают при выявлении изменений в области</p> <ol style="list-style-type: none"> 1. базального сегмента межжелудочковой перегородки 2. передне-перегородочных сегментов и базального сегмента задней стенки 3. только передне-перегородочных сегментов 	1. базального сегмента межжелудочковой перегородки	

	4. только базального сегмента задней стенки		
6	К методу, отражающему максимальный процент стенозирования МК, относят 1. уравнение непрерывности потока 2. время полуспада градиента давления между нормальным и стенозированным участком 3. планиметрический метод 4. уравнение Бернулли	1. уравнение непрерывности потока	
7	Умеренный субаортальный стеноз диагностируют при эхокардиографическом исследовании по градиенту давления между аортой и левым желудочком в систолу, равному (мм рт.ст.) 1. 30-50 2. более 50 3. 10-30 4. 5-10	1. 30-50	
8	Под отсутствием предсердно-желудочкового соединения справа понимают 1. атрезию трикуспидального клапана 2. дискордантное соединение 3. нарушение пространственного расположения желудочков 4. атрезию митрального клапана	1. атрезию трикуспидального клапана	
9	Стресс-эхокардиография проводится с 1. добутамином 2. норэпинефрином 3. фенилэфрином 4. норадреналином	1. добутамином	
10	К эхопризнакам отрыва протеза относят 1. парапротезную фистулу более 5-6 мм и патологическое движение корпуса протеза	1. парапротезную фистулу более 5-6 мм и патологическое движение корпуса протеза	

	2. повышение среднего транспротезного градиента 3. парапротезную фистулу 3-4 мм и повышение пикового транспротезного градиента 4. дополнительные эхосигналы на протеза		
--	------------------------------------------------------------------------------------------------------------------------------------------------------------------------------	--	--

Задания открытого типа

	Содержание задания	Правильный ответ	Источник
	Дайте развернутый ответ		
1.	<p>Пациент 38 лет самостоятельно обратился в поликлинику по месту жительства для обследования. Жалобы на примесь крови в моче. Жалобы беспокоят несколько месяцев, ранее никуда не обращался. Из лабораторных данных: гематурия, анемия.</p>  <p>На сонограмме изображен</p> <ol style="list-style-type: none"> желудок желчный пузырь лимфатический узел мочевой пузырь 	<ol style="list-style-type: none"> мочевой пузырь изо-солидное на широком основании опухоли идущие от основания переходно-клеточному раку переходно-клеточный рак трансабдоминальным подвздошные лимфатические узлы 	

Образование в мочевом
пузыре характеризуется _____
эхогенным сигналом

1. гипер-
2. ан-
3. гипо-
4. изо-

Образование в мочевом
пузыре по структуре

1. кистозное
2. солидное
3. неоднородное
4. однородное

Образование в мочевом
пузыре

1. на широком основании
2. во взвешенном состоянии
3. не связано со стенкой
4. на ножке

На основании выполненного
ультразвукового исследования
можно сделать заключение о наличии
у пациента _____ мочевого пузыря

1. опухоли
2. дивертикула
3. конкремента
4. сгустка крови

При цветовом доплеровском
картировании в опухоли мочевого
пузыря визуализируются сосуды

1. идущие от основания
2. венозные
3. множественные по периферии
4. единичные по периферии

Опухоль мочевого пузыря по
гистологической структуре с высокой
степенью вероятности соответствует

1. фиброме
2. миоме
3. гемангиоме
4. переходо-клеточному раку

	<p>Из злокачественных опухолей мочевого пузыря чаще всего встречается</p> <ol style="list-style-type: none"> 1. саркома 2. плоскоклеточный рак 3. переходно-клеточный рак 4. аденокарцинома <p>УЗИ мочевого пузыря как правило проводится доступом</p> <ol style="list-style-type: none"> 1. трансректальным 2. трансуретральным 3. трансабдоминальным 4. трансперинеальным <p>Карциномы мочевого пузыря главным образом метастазируют в</p> <ol style="list-style-type: none"> 1. подвздошные лимфатические узлы 2. почки 3. кости 4. головной мозг 		
2.	<p>Пациент 67 лет, с подозрением на хроническую задержку мочи, направлен для проведения УЗИ мочевого пузыря и определения остаточной мочи. При исследовании объем мочевого пузыря 800 мл, после мочеиспускания 700мл. со слов пациента помочиться эффективно ему не удалось. Стенки пузыре умеренно утолщены до 4 мм, гиперэхогенные. Полость пузыря чистая.</p> <p><u>Ваше заключение:</u> А. Острая задержка мочи на фоне избыточной подготовки мочевого пузыря к исследованию.</p> <p>Б. нейрогенный мочевого пузыря. В. Аденома простаты.</p>	А. Острая задержка мочи на фоне избыточной подготовки мочевого пузыря к исследованию.	
3	<p>Пациент 38 лет обследуется по экстренным показаниям. Обратился за медицинской помощью в связи с невозможностью мочеиспускания естественным путем. 3 дня назад пациент выписан из отделения гнойной хирургии, где проходил</p>	А. острый гнойный простатит	

	<p>лечение с диагнозом гнойный парапроктит. При объективном осмотре мочевого пузыря переполнен. На промежности гранулирующая рана после вскрытия парапроктита. При проведении ТРУЗИ выявлено: объем мочевого пузыря 1000 мл. простаты асимметрична за счет ее левой доли, в ткани предстательной железы обнаружены три гипоанэхогенных образования неправильной формы. Лишенных кровотока в режиме ЦДК.</p> <p><u>Ваше заключение:</u> А. острый гнойный простатит Б. подготовки мочевого пузыря к исследованию. В.. нейрогенный мочевой пузырь. В. Аденома простаты.</p>		
4	<p>Пациент 33 лет обследуется по экстренным показаниям. 2 часа назад перенес удар футбольным мячом по мошонке. Объективно: мошонка увеличена в размерах багровосинюшного цвета, болезненная при пальпации. Проведено УЗИ исследование органов мошонки: яички и придатки структурно не изменены, мясистая оболочка значительно утолщена, сниженной эхогенности без очаговых изменений.</p> <p><u>Ваше заключение:</u> А. тупая травма мошонки, Б. кровизлияние в мясистую оболочку яичек. В.. верно А и Б.</p>	В.. верно А и Б.	
5	<p>Пациент А., 21 год, обратился с жалобами на припухлость в поднижнечелюстной области слева. Припухлость беспокоит больного в течение двух лет. Периодически больной отмечает появление боли справа в поднижнечелюстной области, повышение температуры тела. Из перенесенных заболеваний отмечает частые ангины. ВИЧ,</p>	А. хронический лимфаденит поднижнечелюстной области слева	

	<p>гепатит, туберкулез, сифилис отрицает. Общее состояние удовлетворительное. Температура тела 37,7°C. Лицо симметричное. Кожа физиологической окраски. Открывание рта свободное. В поднижнечелюстной области слева определяется лимфатический узел размерами 3,0x2,5 см, плотной, болезненный при пальпации. Кожа над ним отечна, гиперемирована. Слизистая оболочка полости рта бледно-розового цвета, влажная. Язык чистый, влажный. При пальпации слюнные железы безболезненные, мягкоэластической консистенции. УЗИ подчелюстных лимфатических узлов: Увеличенные гипохогенные лимфоузлы с нечеткими границами, гипертрофия коркового вещества, высокая его эхогенность. Отсутствие эхогенных ворот и гипохогенный центральный участок, анэхогенные кистозные зоны с задним акустическим усилением. Цветовая доплерография: Повышение васкуляризации преимущественно на периферии лимфоузла и в мягких тканях.</p> <p>Ваше заключение. А. хронический лимфаденит поднижнечелюстной области слева. .Б. Лимфоаденопатия. В. Абсцесс лимфоузла.</p>		
--	------------------------------------------------------------------------------------------------------------------------------------------------------------------------------------------------------------------------------------------------------------------------------------------------------------------------------------------------------------------------------------------------------------------------------------------------------------------------------------------------------------------------------------------------------------------------------------------------------------------------------------------------------------------------------------------------------------------------------------------------------------------------------------------------------------------------------------------------------------------------------------------------------------------------------------------------------------------------------------------------------------------------------------------------------------------------	--	--

ОПК-6 Способен участвовать в оказании неотложной медицинской помощи при состояниях, требующих срочного медицинского вмешательства

Задания закрытого типа

	Содержание задания	Правильный ответ	Источник
Выберите правильный ответ			
1.	Характерная эхографическая картина хронического гипертрофического холецистита в стадии ремиссии может иметь следующие признаки:	3. различные размеры желчного пузыря, утолщенная 3,5-4 мм неоднородная стенка повыш.	

	<ol style="list-style-type: none"> 1. нормальные размеры желчного пузыря, однослойная тонкая - до 2-3 мм стенка, однородная эхонегативная полость 2. нормальные или увеличенные размеры желчного пузыря, неоднородная тонкая до 0,5-1,5 мм гиперэхогенная стенка, полость часто с эхогенной взвесью 3. различные размеры желчного пузыря, утолщенная 3,5-4 мм неоднородная стенка повыш. эхогенности, полость эхонегативная или с эхогенной взвесью 4. различные размеры желчного пузыря, неравномерно утолщенная более 4-5 мм, слоисто-неоднородная стенка смешанной эхогенности (с гипо-, изо-, гиперэхогенными участками), однородная или с эхогенной взвесью полость 5. различные размеры желчного пузыря, неравномерно утолщенная, неоднородная, иногда слоистая стенка умеренно и значительно повышенной эхогенности, однородная или с признаками застоя желчи полость 	<p>эхогенности, полость эхонегативная или с эхогенной взвесью</p>	
<ol style="list-style-type: none"> 2. 	<p>Эхографическую картину рака внепеченочных желчевыводящих протоков необходимо дифференцировать с эхо- картиной:</p> <ol style="list-style-type: none"> 1. холедохолитиаза 2. лимфоаденопатии в области печеночно-12-перстной связки 	<ol style="list-style-type: none"> 5. верно все 	

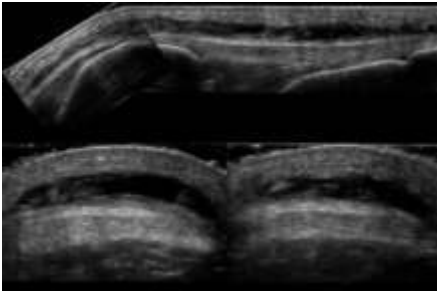
	<ol style="list-style-type: none"> 3. рака головки поджелудочной железы 4. рака большого дуоденального сосочка 5. верно все 		
3	<p>. При УЗИ в острой стадии пенетрации язвы желудка или двенадцатиперстной кишки не является характерным:</p> <ol style="list-style-type: none"> 1. отсутствие изменения эхокартины поджелудочной железы. 2. визуализация эконегативного жидкостного образования в зоне пенетрации. 3. визуализация гиперэхогенного участка в виде "белого пятна", с нечеткими контурами в зоне пенетрации. 4. визуализация гиперэхогенной структуры с эффектом реверберации в зоне пенетрации. 5. визуализация гипоехогенного участка с нечеткими контурами в зоне пенетрации. 	<ol style="list-style-type: none"> 3. визуализация гиперэхогенного участка в виде "белого пятна", с нечеткими контурами в зоне пенетрации. 	
4	<p>. Кистозный фиброз поджелудочной железы является:</p> <ol style="list-style-type: none"> 1. следствием длительно протекающего воспалительного процесса 2. следствием быстро протекающего воспалительного процесса 3. признаком опухолевого поражения поджелудочной железы 4. врожденной аномалией поджелудочной железы 	<ol style="list-style-type: none"> 3. признаком опухолевого поражения поджелудочной железы 	


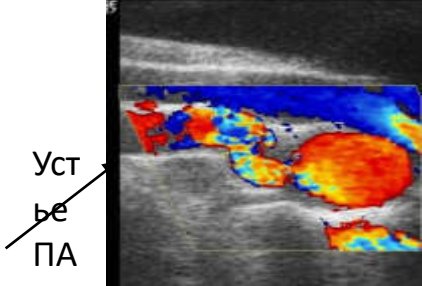
	5. следствием длительно протекающего сахарного диабета		
5	<p>Наиболее характерным для эхографической картины рака поджелудочной железы является обнаружение:</p> <ol style="list-style-type: none"> 1. гиперэхогенного объемного образования 2. объемного образования умеренно повышенной эхогенности 3. объемного образования средней эхогенности 4. объемного образования пониженной эхогенности 5. анэхогенного объемного образования 	4. объемного образования пониженной эхогенности	
6	<p>Сосуды шунты - артериоловеноулярные анастомозы обеспечивают сброс крови из артерии в вены:</p> <ol style="list-style-type: none"> 1. минуя капилляры 2. через капилляры 3. минуя артерии 4. минуя вены 5. верно 3) и 4) 	1. минуя капилляры	
7	<p>В норме устье правой почечной артерии расположено:</p> <ol style="list-style-type: none"> 1. ниже места отхождения левой почечной артерии 2. выше места отхождения левой почечной артерии 3. ниже места отхождения правой почечной артерии 	1. ниже места отхождения левой почечной артерии	

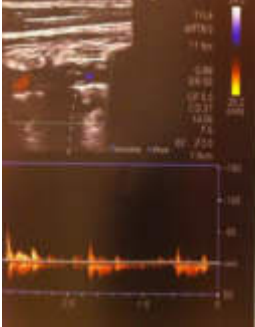
	<p>4. выше места отхождения правой почечной артерии</p> <p>5. все неверно</p>		
8	<p>В норме тип кровотока по подключичной артерии:</p> <p>1. магистральный</p> <p>2. магистрально-измененный</p> <p>3. коллатеральный</p> <p>4. коллатерально-измененный</p> <p>5. смешанный</p>	1. магистральный	
9	<p>В норме отношение пик-систолической скорости в почечной артерии к пик-систолической скорости в аорте составляет:</p> <p>1. менее 3,5</p> <p>2. 3,5</p> <p>3. 3,5-4,0</p> <p>4. 4,0-4,5</p> <p>5. д4,5-5,0</p>	1. менее 3,5	
10	<p>При стенозе почечной артерии менее 60% отношение пик-систолической скорости в почечной артерии к пик-систолической скорости в аорте составляет:</p> <p>1. менее 3,5</p> <p>2. 3,5</p> <p>3. 3,5-4,0</p> <p>4. 4,0-4,5</p>	1. менее 3,5	

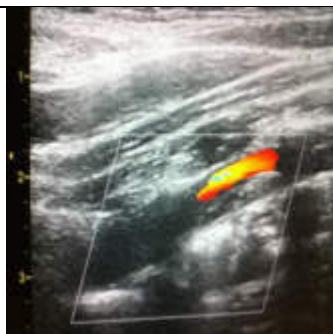
	5. 4,5-5,0		
--	------------	--	--

Задания открытого типа

	Содержание задания	Правильный ответ	Источник
Дайте развернутый ответ			
1.	<p>Пациент 19лет. Жалобы на боль в правом коленном суставе, отечность, ограничение и болезненность при движении.</p> <p>При ультразвуковом исследовании области правого коленного сустава визуализируется анэхогенное образование четким ровным контуром, овальной формы, расположенного прямо под кожей на надколеннике, с полостью коленного сустава не сообщается.</p> <p>Сформулируйте заключение по данным ультразвукового исследования</p>  <p>Заключение: ультразвуковые признаки препателлярного бурсита правого коленного сустава.</p>	<p>ультразвуковые признаки препателлярного бурсита правого коленного сустава.</p>	
2.	<p>Пациент 28 лет, спортсмен-гимнаст. Жалобы на боли в районе паха, часто положительный симптом щелчка при отведении и приведение бедра.</p>	<p>ультразвуковые признаки травмы суставной губы тазобедренного сустава</p>	

	<p>При ультразвуковом исследовании левого тазобедренного сустава: суставная губа утолщена, неоднородной эхоструктуры. По передне-верхнему краю вертлужной впадины визуализируется гипоэхогенная линия надрыва; Между костным выступом и суставной губы - гипоэхогенная зона.</p> <p>Сформулируйте заключение по данным ультразвукового исследования</p>  <p>Заключение: ультразвуковые признаки травмы суставной губы тазобедренного сустава</p>		
3	 <p>Пациентка С. 61 год. Поступила экстренно с диагнозом: ОНМК в вертебрально-базиллярной системе. МРТ головного мозга : ишемический очаг в мозжечке. ЭКГ и ЭКГ – холтер – ритм синусовый. ЭхоКГ – фракция выброса в пределах нормы, изменений клапанного аппарата нет.</p>	<p>ультразвуковые признаки атеросклероза внечерепных отделов БЦА с формированием стеноза ОСА до 25% справа, 30% слева. Атеросклеротические изменения позвоночной артерии. Стеноза устья правой позвоночной артерии до 65-70%</p>	

	<p>Для определения тактики лечения назначено ультразвуковое доплеровское исследование брахиоцефальных и интракраниальных сосудов. Ультразвуковое доплеровское исследование сосудов шеи: Ультразвуковые признаки атеросклероза внечерепных отделов БЦА с формированием стеноза ОСА до 25% справа, 30% слева. При ультразвуковом доплеровском исследовании правой позвоночной артерии отмечен стенозирующий участок устья правой позвоночной артерии и прирост ЛСК в зоне стеноза до 300 см/с. Сформулируйте заключение, основываясь на данных ультразвукового исследования.</p> <p>Заключение: ультразвуковые признаки атеросклероза внечерепных отделов БЦА с формированием стеноза ОСА до 25% справа, 30% слева. Атеросклеротические изменения позвоночной артерии. Стеноза устья правой позвоночной артерии до 65-70%</p>		
4		<p>ультразвуковые признаки диссекции правой позвоночной артерии. Необходима дифференциальная диагностика с тромбом позвоночной артерии.</p>	



Пациентка А. 30 лет.
Поступила экстренно с жалобами на головокружение и шаткости при ходьбе, тошноты. В анамнезе: мигрени и прием оральных контрацептивов

В неврологическом статусе: спонтанный нистагм и установочный нистагм при взгляде вправо. Через день после осмотра жалобы на боли в шейном отделе и затылочной области правосторонней локализации умеренной интенсивности.

МРТ головного мозга – подострый ишемический очаг в бассейне правой задней нижней мозжечковой артерии.

Дуплексное сканирование брахиоцефальных артерий:

Левая позвоночная артерия – интактна- диаметр 3.5 мм.

Правая позвоночная артерия- в просвете правой позвоночной артерии визуализируется гипоэхогенное образование, одновременно суживающее просвет диаметра правой позвоночной артерии до 1.7-2.6 мм с высоко резистивным кровотоком в данном сегменте.

	<p>Сформулируйте заключение, основываясь на данных ультразвукового исследования</p> <p>Заключение: ультразвуковые признаки диссекции правой позвоночной артерии. Необходима дифференциальная диагностика с тромбом позвоночной артерии.</p>		
5	<p>Пациент 38 лет. Жалобы на частые головные боли. АД 125/80 мм рт.ст. ЭКГ – брадикардия, неполная блокада правой пучка Гиса.</p> <p>Допплерография брахиоцефальных сосудов – патологии не выявлено.</p> <p>Транскраниальная доплерография:</p> <ul style="list-style-type: none"> • Отсутствие кровотока по правой средней мозговой артерии • Усиление ЛСК по правой передней мозговой артерии до 170 см/сек • Умеренное возрастание ЛСК по правой задней мозговой артерии, усиливающееся при компрессии правой общей сонной артерии. • Ретроградное направление кровотока на участках М2 - М3, не изменяющееся при компрессии правой общей сонной артерии 	<p>ультразвуковые признаки окклюзии средней мозговой артерии (участок М1)</p>	

	<p>Сформулируйте заключение, основываясь на данных ультразвукового исследования.</p> <p>Заключение: ультразвуковые признаки окклюзии средней мозговой артерии (участок M1)</p>		
--	--------------------------------------------------------------------------------------------------------------------------------------------------------------------------------	--	--

ПК-1 Способен определять у пациентов патологические состояния, симптомы, синдромы заболеваний, нозологических форм в соответствии с МКБ

Задания закрытого типа

	Содержание задания	Правильный ответ	Источник
Выберите правильный ответ			
1.	<p>. Показания к проведению пункции (биопсии) молочной железы:</p> <ol style="list-style-type: none"> 1. наличие уплотнений в груди; 2. изменение формы молочной железы или соска; 3. изменение цвета кожи молочных желез, появление участков шелушения или изъязвлений; 4. нетипичные выделения из соска. 5. появление участков шелушения или изъязвлений; 6. все перечисленное. 	6. все перечисленное.	
2.	<p>Позиционирование иглы «свободной рукой» осуществляется врачами путем:</p> <ol style="list-style-type: none"> 1. удерживания ультразвукового датчика не основной рукой 2. удерживания ультразвукового датчика основной рукой 	1. удерживания ультразвукового датчика не основной рукой	
3	<p>Применением интервенционных методик является использования УЗИ :</p> <ol style="list-style-type: none"> 1. для контроля доступа к центральным венам 	5. всё перечисленное	

	<ol style="list-style-type: none"> 2. для аспирации их содержимого или дренирования кист, абсцессов 3. биопсии молочной железы 4. биопсии щитовидной железы 5. всё перечисленное 		
4	<p>. У протеза мединж запираательных элементов</p> <ol style="list-style-type: none"> 1. 2 2. 4 3. 3 4. 1 	<ol style="list-style-type: none"> 1. 2 	
5	<p>Доступ к артериальному руслу включает в себя катетеризацию:</p> <ol style="list-style-type: none"> 1. лучевой, 2. плечевой, 3. подмышечной, 4. бедренной артерии, и 5. тыльной артерии стопы 6. всё перечисленное 	<ol style="list-style-type: none"> 6. всё перечисленное 	
6	<p>Характерная эхографическая картина хронического атрофического холецистита в стадии ремиссии может иметь следующие признаки:</p> <ol style="list-style-type: none"> 1. нормальные размеры желчного пузыря, однослойная стенка, толщиной 2-3 мм, однородная эхонегативная полость 2. нормальные или увеличенные размеры желчного пузыря, неоднородная тонкая - до 0,5-1,5 мм - гиперэхогенная стенка, полость часто с эхогенной взвесью 3. часто увеличенные размеры ж. пузыря, утолщенная до 3,5-5 мм неоднородная стенка повыш. Эхо, полость эхонегативная или с эхогенной взвесью 	<ol style="list-style-type: none"> 2. нормальные или увеличенные размеры желчного пузыря, неоднородная тонкая - до 0,5-1,5 мм - гиперэхогенная стенка, полость часто с эхогенной взвесью 	


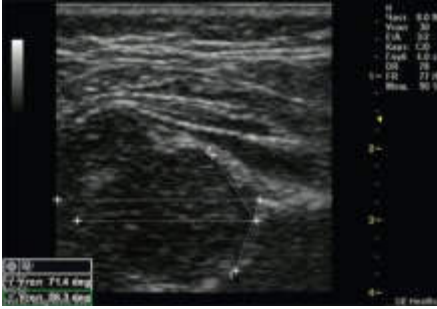

	<p>4. различные размеры ж. пузыря, неравномерно утолщенная - более 4 - 5 мм, слоисто-неоднородная стенка смешанной эхогенности (с гипо-, изо-, гиперэхогенными участками), однородная или с эхогенной взвесью полость</p> <p>5. различные размеры ж. пузыря, неравномерно утолщенная - более 4-5, неоднородная, иногда слоистая стенка умеренно и значительно повышенной эхогенности, однородная или с признаками застоя желчи полость</p>		
7	<p>Эхографическая картина несмещаемого камня большого дуоденального сосочка (БДС) при УЗИ часто отличается от эхокартины рака БДС только:</p> <ol style="list-style-type: none"> 1. наличием объемного образования в зоне БДС 2. значительно расширенными протоками 3. наличием стойкой акустической тени или эффекта дистального ослабления за зоной БДС 4. ничем не отличается 	3. наличием стойкой акустической тени или эффекта дистального ослабления за зоной БДС	
8	<p>Характерная эхографическая картина хронического гипертрофического холецистита в стадии ремиссии может иметь следующие признаки:</p> <ol style="list-style-type: none"> 1. нормальные размеры желчного пузыря, однослойная тонкая - до 2-3 мм стенка, однородная эхонегативная полость 	3. различные размеры желчного пузыря, утолщенная 3,5-4 мм неоднородная стенка повыш. эхогенности, полость эхонегативная или с эхогенной взвесью	

	<ol style="list-style-type: none"> 2. нормальные или увеличенные размеры желчного пузыря, неоднородная тонкая до 0,5-1,5 мм гиперэхогенная стенка, полость часто с эхогенной взвесью 3. различные размеры желчного пузыря, утолщенная 3,5-4 мм неоднородная стенка повыш. эхогенности, полость эхонегативная или с эхогенной взвесью 4. различные размеры желчного пузыря, неравномерно утолщенная более 4-5 мм, слоисто-неоднородная стенка смешанной эхогенности (с гипо-, изо-, гиперэхогенными участками), однородная или с эхогенной взвесью полость 5. различные размеры желчного пузыря, неравномерно утолщенная, неоднородная, иногда слоистая стенка умеренно и значительно повышенной эхогенности, однородная или с признаками застоя желчи полость 		
9	<p>Эхографическую картину рака внепеченочных желчевыводящих протоков необходимо дифференцировать с эхо- картиной:</p> <ol style="list-style-type: none"> 1. холедохолитиаза 2. лимфоаденопатии в области печеночно-12-перстной связки 3. рака головки поджелудочной железы 4. рака большого дуоденального сосочка 5. верно все 	5. верно все	

10	<p>Для получения изображения опухоли хвоста поджелудочной железы нельзя использовать следующий акустический доступ:</p> <ol style="list-style-type: none"> 1. косое сканирование по левой стеральной линии. 2. продольное сканирование по левой стеральной линии. 3. межреберное сканирование по передней и средней подмышечным линиям. 4. косое сканирование по правой паравертебральной линии. 5. косое сканирование по левой лопаточной линии. 	4. косое сканирование по правой паравертебральной линии.	
----	------------------------------------------------------------------------------------------------------------------------------------------------------------------------------------------------------------------------------------------------------------------------------------------------------------------------------------------------------------------------------------------------------------------------------------------------------------------------------------------------------	----------------------------------------------------------	--

Задания открытого типа

	Содержание задания	Правильный ответ	Источник
Дайте развернутый ответ			
1.	 <p>Проведена нейросонография ребенку 8 месяцев. Выявлено Постгеморрагическая внутренняя гидроцефалия вследствие расширения всех отделов желудочковой системы. Сделайте заключение: Перивентрикулярное кровоизлияние III степени.</p>	Перивентрикулярное кровоизлияние III степени.	
2.	<p>Ребенок 8 месяцев. По данным нейросонографии 1 - гиперэхогенная взвесь в полостях расширенных боковых желудочков, 2 - фибриновые тяжи в расширенных боковых желудочках, 3 - уплотнение стенки боковых желудочков (эпендиматит). Сделайте заключение.</p>	Вентрикуломегалия тяжелой степени, вентрикулит.	

	<p>Вентрикуломегалия тяжелой степени, энтерикулит.</p> 		
3	 <p>Исследование тазобедренного сустава по УЗИ. Мальчик 5 месяца. Задержка сроков оссификации без пространственных нарушений. Сделайте заключение. Простая дисплазия</p>	<p>Сделайте заключение. Простая дисплазия</p>	
4	<p>У больной 64 лет при УЗИ щитовидной железы получены данные за аденому правой доли. Выполнена тонкоигольная аспирационная биопсия. Сделано цитологическое заключение – фолликулярная аденома.</p> 	<p>Аденомы трудно отличить от других узловых поражений. Чаще они визуализируются в виде гипер-, гипо-или изоэхогенных образований округлой или овальной формы с чёткими, ровными контурами. Тонкоигольная аспирационная биопсия позволяет определиться по тактике лечения, но возможно получение неинформативного материала, материал получаем из зоны укола. Результат зависит от</p>	

	<p>Ответ. Аденомы трудно отличить от других узловых поражений. Чаще они визуализируются в виде гипер-, гипо- или изоэхогенных образований округлой или овальной формы с чёткими, ровными контурами. Тонкоигольная аспирационная биопсия позволяет определиться по тактике лечения, но возможно получение неинформативного материала, материал получаем из зоны укола. Результат зависит от квалификации врача-цитолога.,</p>	квалификации врача-цитолога.,	
5	<p>М., 1 месяц, на УЗИ почки нормальных размеров. Слева паренхима почки гипоэхогенная хорошо дифференцирована, просвет лоханки не определяется. Определяется значительное повышение эхогенности нижней половины собирательного комплекса, правая почка интактная, характерно для следующего заключения: Ответ: пиелонефрите</p>	Ответ: пиелонефрите	

УК-1 Способен критически и системно анализировать, определять возможности и способы применения достижения в области медицины и фармации в профессиональном контексте

Задания закрытого типа


	Содержание задания	Правильный ответ	Источник
Выберите правильный ответ			
1.	<p>К нарушению архитектоники печени, выявляемому при УЗ исслед., обычно не приводит:</p> <ol style="list-style-type: none"> 1. первичный рак печени; 2. метастатическое поражение печени; 3. цирроз печени; 4. жировой гепатоз; 5. узловатая гиперплазия печени 	4. жировой гепатоз;	
2.	<p>Выявляемый при УЗИ опухолевый тромб в воротной вене является патогномоничным признаком для:</p> <ol style="list-style-type: none"> 1. первичного рака печени; 	1. первичного рака печени	



	<ul style="list-style-type: none"> 2. метастатического поражения печени; 3. узловой гиперплазии печени; 4. злокачественной опухоли почек; 5. злокачественной опухоли поджелудочной железы. 		
3	<p>Узловая (очаговая) гиперплазия печени является:</p> <ul style="list-style-type: none"> 1. доброкачественным опухолевым процессом с прогрессирующим течением; 2. злокачественным опухолевым процессом с прогрессирующим течением; 3. врожденной аномалией развития с прогрессирующим течением; 4. воспалительным поражением с прогрессирующим течением; 5. ни одним из перечисленных. 	<p>3. врожденной аномалией развития с прогрессирующим течением;</p>	
4	<p>Для эхо-картины солидного метастатического узла в печени не является характерным:</p> <ul style="list-style-type: none"> 1. эффект дистального псевдоусиления; 2. эффект дистального ослабления; 3. деформация сосудистого рисунка печени; 4. нарушение контура печени; 5. нарушение однородности структуры паренхимы. 	<p>1. эффект дистального псевдоусиления</p>	
5	<p>Наиболее достоверным ультразвуковым признаком аденомы печени (из перечисленных) является:</p>	<p>5. относительная ровность и четкость контура.</p>	

	<ol style="list-style-type: none"> 1. большие размеры образования; 2. неровность, бугристость и нечеткость контуров; 3. небольшие размеры образования; 4. наличие гипоэхогенного Halo; 5. относительная ровность и четкость контура. 		
6	<p>Узловая гиперплазия печени при УЗИ выглядит как:</p> <ol style="list-style-type: none"> 1. участок грубой деформации (сморщивания) паренхимы печени; 2. объемное образование с нечетко выраженной гиперэхогенной капсулой; 3. участок неоднородности паренхимы по типу цирротических изменений; 4. многоузловое объемное образование солидной структуры; 5. многоузловое объемное образование солидно-кистозной структуры. 	3. участок неоднородности паренхимы по типу цирротических изменений	
7	<p>При синдроме Budd-Chiari УЗИ печени в острую фазу позволяет выявить:</p> <ol style="list-style-type: none"> 1. расширение желчевыводящих протоков; 2. расширение воротной вены; 3. сужение воротной вены; 4. расширение нижней полой вены в области хвостатой доли печени; 5. сужение устьев печеночных вен. 	5. сужение устьев печеночных вен.	
8	<p>К важнейшим ультразвуковым признакам разрыва печени при тупой травме живота не относится:</p>	3. наличие свободного газа в брюшной полости	

	<ol style="list-style-type: none"> 1. локальное повреждение контура (капсулы) печени; 2. гипо-анэхогенное образование в паренхиме печени часто с нечеткими контурами; 3. наличие свободного газа в брюшной полости; 4. наличие нарастающего количества свободной жидкости в брюшной полости; 5. верно 1) и 4) 		
9	<p>Характер эхокартины метастатических узлов печени является достаточным условием для определения их гистологической структуры:</p> <ol style="list-style-type: none"> 1. да 2. нет 3. иногда 4. в зависимости от клиники заболевания 5. в зависимости от ультразвуковой аппаратуры 	2. нет	
10	<p>Для уточненной дифференциальной диагностики очаговых форм жировой инфильтрации печени не является значимым признаком:</p> <ol style="list-style-type: none"> 1. размеры печени 2. контуры измененного участка 3. структура измененного участка 4. состояние сосудистого рисунка 5. характер эхогенности 	1. размеры печени	

Задания открытого типа

	Содержание задания	Правильный ответ	Источник
Дайте развернутый ответ			
1.	<p>Пациент 35 лет обследуется по поводу дискинезии желчевыводящих путей, отправлен гастроэнтерологом на ультразвуковое исследование брюшной полости. Тяжесть в левом подреберье длительно. Объективный статус- норма.</p>  <p>На основании выполненного ультразвукового исследования можно сделать заключение о наличии у пациента _____ селезенки</p> <p>1)конкремента 2)кисты 3)опухоли 4)порока развития</p>	2)кисты	
2.	<p>Больной К., 18 лет, проходил медицинский осмотр в военном комиссариате. Активно жалоб не предъявлял. Всегда считал себя здоровым. Занимался спортом. Проведено УЗИ органов брюшной полости – печень нормальных размеров. Эхогенность паренхимы незначительно диффузно повышена с наличием мелких гиперэхогенных включений. Сосудистый рисунок подчеркнут из-за периваскулярного фиброза.</p> <p>Ваше _____ заключение. А. хронический гепатит</p> <p>Б.Хронический вирусный гепатит В. Гепатоз</p>	.А. хронический гепатит	

			
3	<p>Женщина Л., 28 лет, в анамнезе неоднократно болевые ощущения в эпигастральной области с иррадиацией в поясничную зону, тошнота без рвоты, непереносимость ряда пищевых продуктов. На УЗИ поджелудочная железа нормальных размеров контуры ровные, подчеркнуты структура однородная гиперэхогенная, что дает возможность сделать заключение:</p> <p>А. хронический панкреатит Б. Острый панкреатит В. Диффузные изменения поджелудочной железы.</p>	А. хронический панкреатит	
4	<p>Пациент 50 лет самостоятельно обратился в поликлинику по месту жительства для обследования. На чувство дискомфорта в области правого подреберья. Жалобы беспокоят пару недель, ранее никуда не обращался. По результатам лабораторных исследований патологии не выявлено.</p>  <p>На основании выполненного ультразвукового исследования можно сделать заключение о наличии у пациента _____ печени</p> <p>1) аденомиоза 2) эхинококковых кист</p>	3) поликистоза	

	3) поликистоза 4) простых кист		
5	<p>У больного Р., 53 года, проведена 2 недели назад холецистэктомия. Состояние в послеоперационном периоде было удовлетворительное. Неделю назад появились жалобы на жалуются на неинтенсивную тянущую боль в области шва, чувство давления или распираания, которые усиливаются в положении стоя. В проекции швов выявляется валикообразная флюктуирующая припухлость. Длина припухлости совпадает с длиной шва. Локальная гиперемия, слабость, утомляемость, повышение температуры тела до субфебрильных цифр. На УЗИ в ложе желчного пузыря определяется эхонегативное жидкостное образование с однородным содержимым, неровными контурами, без капсулы с эффектом дистального псевдоусиления. <u>Ваше заключение:</u></p> <p>А. послеоперационная серома Б. Абсцесс печени.</p>	А. послеоперационная серома	

ФОНД ОЦЕНОЧНЫХ СРЕДСТВ ПО ДИСЦИПЛИНЕ «Ультразвуковая диагностика в онкологии»

ОПК-4 Способен проводить ультразвуковые исследования и интерпретацию их результатов

Задания закрытого типа

	Содержание задания	Правильный ответ	Источник
Выберите правильный ответ			
1.	<p>Решение о возможности проведения ультразвукового исследования и конкретного метода принимает</p> <p>1. лечащий врач; 2. врач ультразвуковой диагностики; 3. консилиум</p>	2. врач ультразвуковой диагностики;	

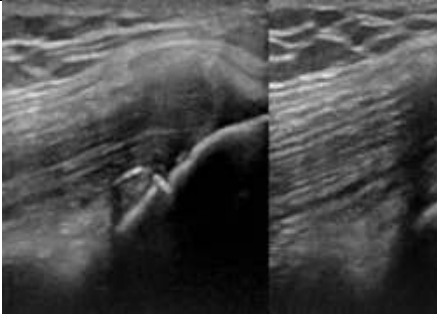
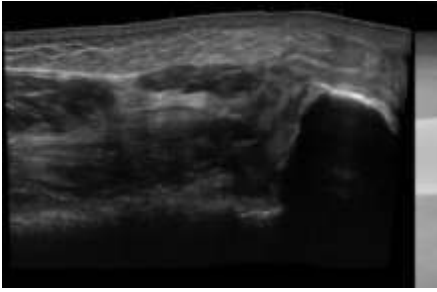
	4. заведующий лечебным отделением		
2.	<p>Протокол, составленный по результатам проведения ультразвукового исследования содержит:</p> <ol style="list-style-type: none"> 1. наименование медицинской организации; 2. дату и время проведения ультразвукового исследования; 3. фамилию, имя, отчество пациента, дату его рождения; 4. название ультразвуковой диагностической системы и тип датчика (датчиков) с указанием его (их) диапазона частот; 5. заключение по результатам ультразвукового исследования 6. всё перечисленное. 	6. всё перечисленное	
3	<p>Отцом медицинского УЗИ, который измерил толщину тканей кишечника в 1949 году, назван:</p> <ol style="list-style-type: none"> 1. Пьер Кюри; 2. Джон Уильям Струтт; 3. Джон Уайлд 	3. Джон Уайлд	
4	<p>Если гражданин страдает заболеванием, представляющим опасность для окружающих, то медицинское вмешательство допускается</p> <ol style="list-style-type: none"> 1. без согласия гражданина 2. по приказу главного врача 3. по письменному согласию гражданина или его законного представителя 4. с устного согласия гражданина или родственников 	1. без согласия гражданина	
5	Дистальное псевдоусиление эха вызывается:	3. слабо поглощающей структурой	

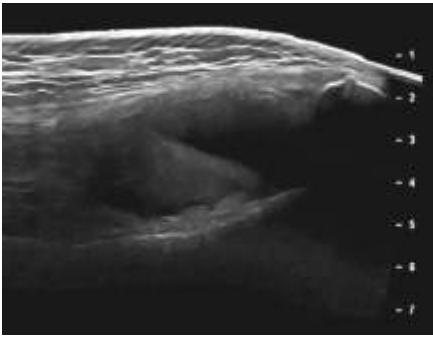
	<ol style="list-style-type: none"> 1. сильно отражающей структурой; 2. сильно поглощающей структурой; 3. слабо поглощающей структурой; 4. ошибкой в определении скорости; 5. преломлением. 		
6	<p>Частота Доплеровского смещения не зависит от:</p> <ol style="list-style-type: none"> 1. амплитуды; 2. скорости кровотока; 3. частоты датчика; 4. Доплеровского угла; 5. скорости распространения ультразвука. 	1. амплитуды;	
7	<p>Импульсы, состоящие из 2-3 циклов используются для:</p> <ol style="list-style-type: none"> 1. импульсного Допплера; 2. непрерывно-волнового Допплера; 3. получения черно-белого изображения; 4. цветного Допплера; 5. верно все вышеперечисленное 	3. получения черно-белого изображения;	
8	<p>Контроль компенсации (gain):</p> <ol style="list-style-type: none"> 1. компенсирует нестабильность работы прибора в момент разогрева; 2. компенсирует затухание; 3. уменьшает время обследования больного; 4. все перечисленное неверно 5. все перечисленное верно. 	2. компенсирует затухание;	
9	<p>На сканограммах в проекции исследуемого объекта получено изображение равноудаленных линейных сигналов средней или</p>	1. реверберация	

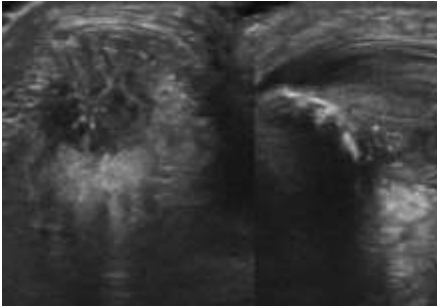
	<p>небольшой интенсивности. Как называется артефакт?</p> <ol style="list-style-type: none"> 1. реверберация 2. артефакт фокусного расстояния 3. артефакт толщины центрального луча 4. артефакт рефлексии 5. артефакт рефракции 		
10	<p>Артефакт в виде «хвоста кометы» способствует дифференциации:</p> <ol style="list-style-type: none"> 1. металлических инородных тел от кальцификатов и камней 2. тканевых образований от кальцификатов и камней 3. жидкостных образований от тканевых образований 4. злокачественных и доброкачественных образований 5. все перечисленное неверно 	<p>1. металлических инородных тел от кальцификатов и камней</p>	

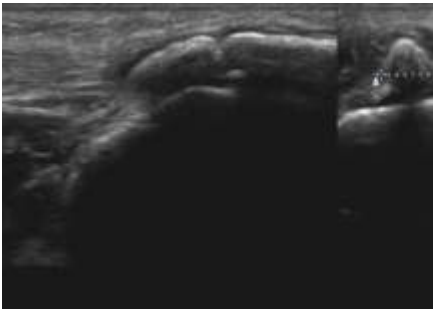
Задания открытого типа

	Содержание задания	Правильный ответ	Источник
Дайте развернутый ответ			
1.	<p>Пациент 36 лет. Жалобы на боли в нижней трети бедра, усиливающиеся при движении, небольшую припухлость в области коленного сустава.</p> <p>Ультразвуковое исследование: в месте прикрепления сухожилия четырехглавой мышцы бедра к надколеннику гипоэхогенная зона, небольшой надрыв в задних отделах (стрелка), гиперэхогенное включение, усиленная васкуляризация.</p> <p>Сформулируйте заключение по данным ультразвукового исследования.</p>	<p>Ответ:</p> <p>Заключение: ультразвуковые признаки тендиноза дистального отдела сухожилия четырехглавой мышцы бедра.</p>	

	 <p>Ответ: Заключение: ультразвуковые признаки тендиноза дистального отдела сухожилия четырехглавой мышцы бедра.</p>		
2.	<p>Пациент 28лет. После падения на колено появилась острая боль; пациент не может выпрямить ногу, выраженный болевой синдром, отечность. Ультразвуковое исследование: в месте сухожилия четырехглавой мышцы неоднородная гипоэхогенная зона с неровным контуром, сухожильные волокна не определяются.</p> <p>Представлены рентгенограмма и эхограмма области коленного сустава. Сформулируйте заключение по данным ультразвукового исследования</p>  <p>Заключение: ультразвуковые признаки разрыва сухожилия четырехглавой мышцы бедра. Гематома.</p>	<p>Заключение: ультразвуковые признаки разрыва сухожилия четырехглавой мышцы бедра. Гематома.</p>	

3	<p>Пациент 44 лет. При падении со стены 2 дня назад появился отек, боль и ограничения движения в коленном суставе.</p> <p>При ультразвуковом исследовании правого коленного сустава: сухожилие четырехглавой мышцы не повреждено; в наднадколенниковом завороте и сумке визуализируется значительный выпот из чередования гипер- и анэхогенного слоев. Сформулируйте заключение по данным ультразвукового исследования</p>  <p>Заключение:</p> <p>ультразвуковые признаки липогемартроза коленного сустава, вероятен внутрисуставной перелом.</p>	<p>Заключение:</p> <p>ультразвуковые признаки липогемартроза коленного сустава, вероятен внутрисуставной перелом</p>	
4	<p>Пациент 25лет. Спортсмен. На тренировке получил травму коленного сустава, выраженный болевой синдром, небольшая отечность. При осмотре не было видимого выпота коленного сустава, и он имел полный диапазон движений; при пальпации проксимальной вставки сухожилия</p>	<p>Заключение:</p> <p>ультразвуковые признаки тендинопатии связки надколенника. «Колено прыгуна».</p>	

	<p>надколенника небольшая болезненность. При ультразвуковом исследовании области коленного сустава: в собственной связке надколенника у места прикрепления к нижнему полюсу надколенника гипоэхогенная зона с гиперэхогенными включениями, заметная васкуляризация; кортикальный слой надколенника неровный.</p> <p>Сформулируйте заключение по данным ультразвукового исследования</p>  <p>Заключение: ультразвуковые признаки тендинопатии связки надколенника. «Колено прыгуна».</p>		
5	<p>Пациент с диагнозом болезнь Осгута-Шлятера жалуется на болезненность в области большеберцовой кости. В анамнезе травма колена 10 лет назад.</p> <p>При ультразвуковом исследовании: в дистальном отделе связки надколенника небольшая гиперэхогенная структура с задней акустической тенью, размер 0,5x0,7 см; эхо-признаков надрыва</p>	<p>Заключение: ультразвуковые признаки костного фрагмента в дистальном отделе связки надколенника.</p> <p>Данные рентгенографии подтверждают наличие костного фрагмента, который можно трактовать как следствие отрывного</p>	

	<p>сухожилия и поднадколенникового бурсита не определяется, васкуляризация связки и окружающих тканей не изменена.</p> <p>Выполнена рентгенография коленного сустава.</p> <p>Сформулируйте заключение по данным ультразвукового исследования</p>  <p>Заключение: ультразвуковые признаки костного фрагмента в дистальном отделе связки надколенника.</p> <p>Данные рентгенографии подтверждают наличие костного фрагмента, который можно трактовать как следствие отрывного перелома, учитывая историю травмы.</p>	<p>перелома, учитывая историю травмы</p>	
--	------------------------------------------------------------------------------------------------------------------------------------------------------------------------------------------------------------------------------------------------------------------------------------------------------------------------------------------------------------------------------------------------------------------------------------------------------------------------------------------------------------------------------------------------------------------------------------------------------------	------------------------------------------	--

ОПК-5 Способен проводить анализ медико-статистической информации, вести медицинскую документацию, организовывать деятельность находящихся в распоряжении медицинских работников

Задания закрытого типа

	Содержание задания	Правильный ответ	Источник
Выберите правильный ответ			
1.	Для лучшей визуализации объектов небольшого размера предпочтительно:	1. использовать датчик большой разрешающей способности	


	<ol style="list-style-type: none"> 1. использовать датчик большой разрешающей способности 2. использовать датчик меньшей разрешающей способности 3. увеличить мощность ультразвука 4. уменьшить мощность ультразвука 5. все перечисленное неверно 		
2.	<p>. При УЗИ взрослых допустимыми размерами толщины правой и левой долей печени обычно являются:</p> <ol style="list-style-type: none"> 1. правая до 152-165 м , левая до 60 мм; 2. правая до 120-140 мм, левая до 60 мм; 3. правая до 172-185 мм , левая до 50 мм; 4. правая до 142-155 мм , левая до 75 мм; 5. правая до 170-180 мм , левая до 60 мм. 	2. правая до 120-140 мм, левая до 60 мм;	
3	<p>При УЗИ взрослых методически правильное измерение толщины левой доли печени производится:</p> <ol style="list-style-type: none"> 1. в положении косого сканирования; 2. в положении поперечного сканирования; 3. в положении продольного сканирования; 4. в положении датчика вдоль VIII межреберья 5. все перечисленное верно. 	3. в положении продольного сканирования;	
4	<p>Важнейшим дифференциально-диагностическим признаком жировой инфильтрации от прочих диффузных и очаговых поражений является:</p> <ol style="list-style-type: none"> 1. выявление диффузно-очаговой неоднородности паренхимы 	3. сохранение структуры паренхимы и структуры сосудистого рисунка печени на фоне повышения эхогенности;	

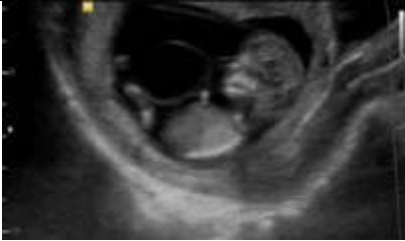

	<p>печени с нарушением структуры и деформацией сосудистого рисунка;</p> <p>2. увеличение размеров угла нижнего края обеих долей печени;</p> <p>3. сохранение структуры паренхимы и структуры сосудистого рисунка печени на фоне повышения эхогенности;</p> <p>4. выявление диффузно-очаговой неоднородности паренхимы печени;</p> <p>5. выявление отдельных участков повышенной эхогенности в паренхиме печени.</p>		
5	<p>При неинвазивном УЗИ печени имеется возможность достоверно установить:</p> <p>1. клинический диагноз;</p> <p>2. морфологический диагноз;</p> <p>3. инструментальный диагноз</p> <p>4. все перечисленное верно</p> <p>5. все перечисленное неверно</p>	3. инструментальн ый диагноз	
6	<p>. При УЗИ размеры печени в терминальную стадию цирроза чаще:</p> <p>1. в пределах нормы;</p> <p>2. увеличены за счет правой доли;</p> <p>3. уменьшены за счет правой доли;</p> <p>4. уменьшены за счет левой доли;</p> <p>5. значительно увеличены - всего объема органа.</p>	3. уменьшены за счет правой доли;	
7	<p>Масса щитовидной железы у здоровых новорожденных ребенка с массой 3500 г составляет около:</p> <p>1. 0,5г;</p> <p>2. 0,7г;</p> <p>3. 1,0г;</p> <p>4. 1,5г;</p>	4. 1,5г;	

	5. 2,0г.		
8	<p>Большинство ложноположительных результатов стресс-эхокардиографии с добутамином получают при выявлении изменений в области</p> <ol style="list-style-type: none"> 1. базального сегмента межжелудочковой перегородки 2. передне-перегородочных сегментов и базального сегмента задней стенки 3. только передне-перегородочных сегментов только базального сегмента задней стенки 	1. базального сегмента межжелудочковой перегородки	
9	<p>Стресс-эхокардиография проводится с</p> <ol style="list-style-type: none"> 1. добутамином 2. норэпинефрином 3. фенилэфрином 4.норадреналином 	1. добутамином	
10	<p>Позиционирование иглы «свободной рукой» осуществляется врачами путем:</p> <ol style="list-style-type: none"> 1. удерживания ультразвукового датчика не основной рукой 2. удерживания ультразвукового датчика основной рукой 	1. удерживания ультразвукового датчика не основной рукой	

Задания открытого типа

	Содержание задания	Правильный ответ	Источник
Дайте развернутый ответ			
1.	<p>Пациентка М., 18 лет, первая беременность в сроке 23-24 НБ. При проведении эхографии в области передней стенки живота плода определяются свободно плавающие петли кишечника с различной степенью расширения. Признаки многоводия. <u>Ваше заключение:</u> А. гастрошизис</p> <p style="text-align: center;">Б. Расширение кишечника</p>	А. гастрошизис	

	<p>В. выпадение печени</p> 		
2.	<p>Пациентка Н., 27 лет, беременность 27-28 НБ. При проведении эхографии выявлены численные значения индекса амниотической жидкости >97,5‰ (АЖ >240 мм), глубина наибольшего кармана АЖ >80 мм. Причиной многоводия могут быть. <u>Ваше заключение:</u> А. пороки развития ЦНС плода Б. пороки развития мочевыделительной системы плода</p>	А. пороки развития ЦНС плода	
3	<p>Пациентка Т., 26 лет, Беременность 28-29 недель. При проведении эхографии в сроки 28-29 НБ плод соответствует по фетометрии 24-25 НБ. ОГ – 222 мм, ОЖ – 196 мм. ОГ/ОЖ – 1,13. Маловодие, АИ – 89 мм. Расширение большой цистерны – >12 мм. Полость прозрачной перегородки не визуализируется, нет деления боковых желудочков в области передних рогов. Широко расставлены задние рога боковых желудочков Интраорбитальный размер – 18 мм. Четырёхкамерный срез сердца без особенностей. <u>Эхографическое заключение:</u> алобарной прозэнцефалии, гипертелоризма</p>	алобарной прозэнцефалии, гипертелоризма	
4	<p>При эхографии плода в сроки 25-26 НБ определяется выраженный подкожный отёк (наличие двойного контура), признаки асцита. Указанные изменения сочетаются с многоводием, плацентомегалией.</p>	Эхографические признаки водянки плода.	

	 <p>Эхографические признаки водянки плода.</p>		
5	<p>К травматологу в поликлинике обратился пациент Д., 26 лет.</p> <p>Жалобы на выраженную боль в правом локтевом суставе, увеличение в объеме в области сустава. Накануне участвовал в соревнованиях по волейболу. Направлен на УЗИ мягких тканей правого локтевого сустава для уточнения диагноза. Опишите полученную сонограмму, <u>дайте эхографическое заключение.</u></p>  <p>Ответ: ультразвуковые признаки выпота в правом локтевом суставе. Повреждений мышц и сухожилий не отмечается.</p>	<p>Ответ: ультразвуковые признаки выпота в правом локтевом суставе. Повреждений мышц и сухожилий не отмечается.</p>	

ОПК-6 Способен участвовать в оказании неотложной медицинской помощи при состояниях, требующих срочного медицинского вмешательства

Задания закрытого типа

	Содержание задания	Правильный ответ	Источник
Выберите правильный ответ			
1.	<p>Оптимальной позицией для оценки состояния створок аортального клапана при эхокардиографическом исследовании является:</p> <p>1. парастеральная позиция - короткая ось на уровне</p>	<p>2. парастеральная позиция - короткая ось на уровне корня аорты</p>	

	<p>конца створок митрального клапана</p> <ol style="list-style-type: none"> 2. парастернальная позиция - короткая ось на уровне корня аорты 3. парастернальная позиция - короткая ось на уровне конца папиллярных мышц 4. апикальная пятикамерная позиция 5. апикальная двухкамерная позиция 		
2.	<p>Оптимальной позицией для оценки состояния ствола левой и правой коронарных артерий при эхокардиографическом исследовании является:</p> <ol style="list-style-type: none"> 1. парастернальная позиция - короткая ось на уровне конца створок митрального клапана 2. парастернальная позиция - короткая ось на уровне корня аорты 3. парастернальная позиция - короткая ось на уровне конца папиллярных мышц 4. апикальная пятикамерная позиция 5. апикальная двухкамерная позиция 	2. парастернальная позиция - короткая ось на уровне корня аорты	
3	<p>Кровоток в выносящем тракте правого желудочка при доплеровском эхокардиографическом исследовании оценивают в следующей стандартной позиции:</p>	2. парастернальная позиция - короткая ось на уровне корня аорты	

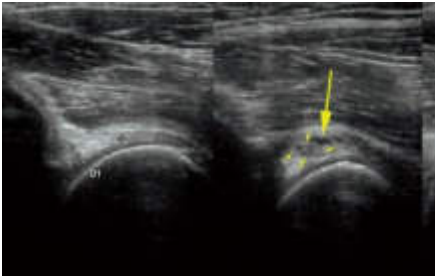
	<ol style="list-style-type: none"> 1. парастернальная позиция - короткая ось на уровне конца створок митрального клапана 2. парастернальная позиция - короткая ось на уровне корня аорты 3. парастернальная позиция - короткая ось на уровне конца папиллярных мышц 4. апикальная пятикамерная позиция 5. апикальная двухкамерная позиция 		
4	<p>Струю аортальной регургитации при доплеровском эхокардиографическом исследовании оценивают, установив контрольный объем в следующей точке:</p> <ol style="list-style-type: none"> 1. в правом желудочке 2. в правом предсердии 3. в выносящем тракте левого желудочка 4. в выносящем тракте правого желудочка 5. в левом предсердии 	3. в выносящем тракте левого желудочка	
5	<p>Показанием к проведению стресс-ЭхоКГ исследования является:</p> <ol style="list-style-type: none"> 1. врожденный порок сердца 2. миксома 3. перикардит 4. ишемическая болезнь сердца 	4. ишемическая болезнь сердца	


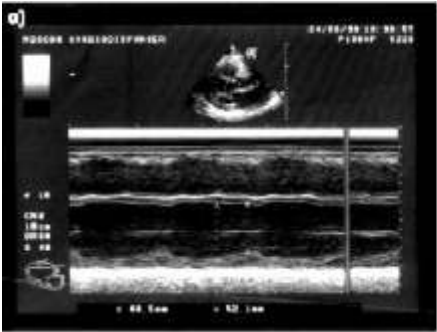
	5. приобретенный порок сердца		
6	<p>Участок нарушения локальной сократимости миокарда левого желудочка в виде акинезии характерен для:</p> <ol style="list-style-type: none"> 1. крупноочагового инфаркта миокарда. 2. гипертрофической кардиомиопатии. 3. врожденного порока сердца. 4. мелкоочагового инфаркта миокарда 5. приобретенного порока сердца 	1. крупноочагового инфаркта миокарда	
7	<p>Диастолический прогиб (парусение) передней створки митрального клапана и ограничение ее подвижности характерны для:</p> <ol style="list-style-type: none"> 1. митрального стеноза 2. аортального стеноза 3. является нормой. 4. пролапса митрального клапана. 5. митральной недостаточности. 	1. митрального стеноза	
8	<p>Аорта и магистральные артерии обладают:</p> <ol style="list-style-type: none"> 1. способностью преобразовывать пульсирующий кровоток в более равномерный и плавный 2. самой большой растяженностью и низкой эластичностью 	1. способностью преобразовывать пульсирующий кровоток в более равномерный и плавный	

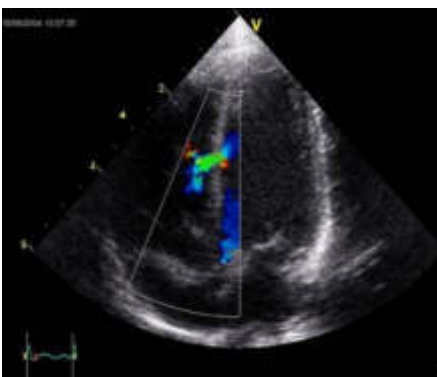
	<p>3. способностью преобразовывать плавный кровоток в пульсирующий</p> <p>4. верно 2) и 3)</p> <p>5. все неверно</p>		
9	<p>Сосуды шунты - артериоловеноулярные анастомозы обеспечивают сброс крови из артерии в вены:</p> <p>1. минуя капилляры</p> <p>2. через капилляры</p> <p>3. минуя артерии</p> <p>4. минуя вены</p> <p>5. верно 3) и 4)</p>	1. минуя капилляры	
10	<p>В норме тип кровотока по подключичной артерии:</p> <p>1. магистральный</p> <p>2. магистрально-измененный</p> <p>3. коллатеральный</p> <p>4. коллатерально-измененный</p> <p>5. смешанный</p>	1. магистральный	

Задания открытого типа

	Содержание задания	Правильный ответ	Источник
Дайте развернутый ответ			
1.	<p>Пациент 28 лет, спортсмен-гимнаст. Жалобы на боли в районе паха, часто положительный симптом щелчка при отведении и приведении бедра.</p> <p>При ультразвуковом исследовании левого тазобедренного</p>	<p>Заключение:</p> <p>ультразвуковые признаки травмы суставной губы тазобедренного сустава</p>	

	<p>сустава: суставная губа утолщена, неоднородной эхоструктуры. По передне-верхнему краю вертлужной впадины визуализируется гипоэхогенная линия надрыва; Между костным выступом и суставной губы - гипоэхогенная зона.</p> <p>Сформулируйте заключение по данным ультразвукового исследования</p>  <p>Заключение: ультразвуковые признаки травмы суставной губы тазобедренного сустава</p>		
<p>2.</p>	<p>Больному 3, 66 лет, клинико-лабораторными методами (+ тропонин), отмечено набухание яремных (шейных) вен на вдохе, низкое артериальное давление, которое проявляется слабостью, головокружением, тошнотой, увеличение печени, отечность нижних конечностей, перебои в работе сердца, боли в области сердца с иррадиацией, диагностирован острый инфаркт миокарда, на ЭКГ-подъем сегмента ST в нижних грудных отведениях (V3R и V4R) выше изолинии, что характерно для проекции правого желудочка. Укажите ЭХО кардиографические признаки:</p> <p>Ответ:</p> <ul style="list-style-type: none"> • Дилатация НПВ • Дилатация правого желудочка 	<p>Ответ:</p> <ul style="list-style-type: none"> • Дилатация НПВ • Дилатация правого желудочка • Нарушение глобальной сократимости правого желудочка • Трикуспидальная регургитация 	

	<ul style="list-style-type: none"> • Нарушение глобальной сократимости правого желудочка • Трикуспидальная регургитация 		
3	<p>Больному перенёсшему обширный инфаркт миокарда на ЭХОКГ обнаружен синдром Дресслера для которого характерно?</p>  <p>Ответ</p> <ul style="list-style-type: none"> • Дилатация камер сердца • Жидкость в полости перикарда и плевральных полостях • Легочная гипертензия • Спайки в полости перикарда 	<p>Ответ</p> <ul style="list-style-type: none"> • Дилатация камер сердца • Жидкость в полости перикарда и плевральных полостях • Легочная гипертензия • Спайки в полости перикарда 	
4	<p>Больной 56 лет. Диагноз ИБС 8 лет, постинфарктный кардиосклероз два года назад. Что, возможно, оценить на ЭХОКГ?</p>  <p>Ответ</p> <ul style="list-style-type: none"> • глобальную сократимость миокарда ЛЖ 	<p>Ответ</p> <ul style="list-style-type: none"> • глобальную сократимость миокарда ЛЖ • диастолическую функцию ЛЖ и ПЖ • локальную сократимость миокарда 	

	<ul style="list-style-type: none"> • диастолическую функцию ЛЖ и ПЖ • локальную сократимость миокарда 		
5	<p>На ЭХО кардиограмме пациента Б, 27 лет, обнаружен перерыв эхо-сигнала от межжелудочковой перегородки, на доплеркардиографии регистрируется турбулентный систолический поток на уровне межжелудочковой перегородки. Какой патологии характерна данная картина?</p>  <p>Ответ</p> <ul style="list-style-type: none"> • ДМЖП 	<p>Ответ</p> <ul style="list-style-type: none"> • ДМЖП 	

ПК-1 Способен определять у пациентов патологические состояния, симптомы, синдромы заболеваний, нозологических форм в соответствии с МКБ

Задания закрытого типа

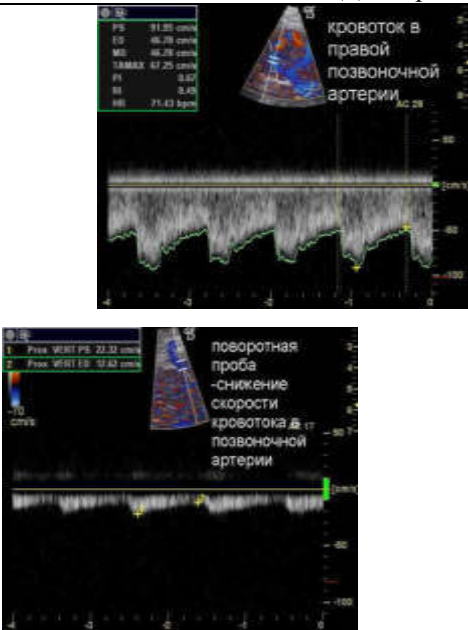
	Содержание задания	Правильный ответ	Источник
Выберите правильный ответ			
1.	<p>Дистальное псевдоусиление эха вызывается:</p> <ol style="list-style-type: none"> 1. сильно отражающей структурой; 2. сильно поглощающей структурой; 3. слабо поглощающей структурой; 	<p>3. слабо поглощающей структурой;</p>	

	<p>4. ошибкой в определении скорости;</p> <p>5. преломлением.</p>		
2.	<p>Максимальное Допплеровское смещение наблюдается при значении Допплеровского угла, равного:</p> <ol style="list-style-type: none"> 1. 90 градусов; 2. 45 градусов; 3. 0 градусов; 4. -45 градусов; 5. -90 градусов. 	3. 0 градусов;	
3	<p>Частота Допплеровского смещения не зависит от:</p> <ol style="list-style-type: none"> 1. амплитуды; 2. скорости кровотока; 3. частоты датчика; 4. Допплеровского угла; скорости распространения ультразвука 	1. амплитуды;	
4	<p>Контроль компенсации (gain):</p> <ol style="list-style-type: none"> 1. компенсирует нестабильность работы прибора в момент разогрева; 2. компенсирует затухание; 3. уменьшает время обследования больного; 4. все перечисленное неверно 5. все перечисленное верно. 	2. компенсирует затухание;	
5	<p>На сканограммах в проекции исследуемого объекта получено изображение равноудаленных линейных сигналов средней или небольшой интенсивности. Как называется артефакт?</p> <ol style="list-style-type: none"> 1. реверберация 2. артефакт фокусного расстояния 3. артефакт толщины центрального луча 4. артефакт рефлексии 	1. реверберация	

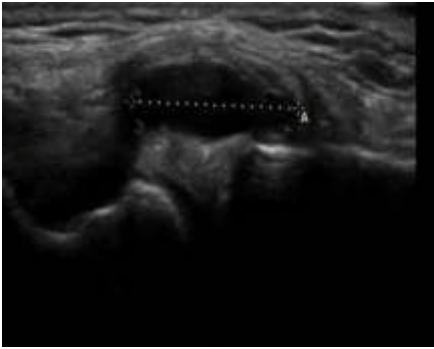
	5. артефакт рефракции		
6	<p>Возникновение артефакта в виде «хвоста кометы» обусловлено:</p> <ol style="list-style-type: none"> 1. крайне высокой плотностью объекта 2. неадекватной частотой работы прибора 3. неадекватным фокусным расстоянием 4. возникновением собственных колебаний в объекте 5. все перечисленное верно 	4. возникновением собственных колебаний в объекте	
7	<p>У новорожденного преобладающим является:</p> <ol style="list-style-type: none"> 1. мозговое вещество надпочечника; 2. корковое вещество надпочечника; 3. эмбриональное корковое вещество надпочечника 4. верно а) и б) 5. все неверно 	3. эмбриональное корковое вещество надпочечника	
8	<p>Относительные размеры надпочечника больше:</p> <ol style="list-style-type: none"> 1. у детей в пубертатном периоде; 2. у взрослых 3. у новорожденных 4. в молодом возрасте 5. в пожилом возрасте 	3. у новорожденных	
9	<p>В норме просвет селезеночной вены:</p> <ol style="list-style-type: none"> 1. равен просвету селезеночной артерии; 2. больше просвета селезеночной артерии; 3. меньше просвета селезеночной артерии; 4. все вышеперечисленное не является значимым признаком 	2. больше просвета селезеночной артерии;	

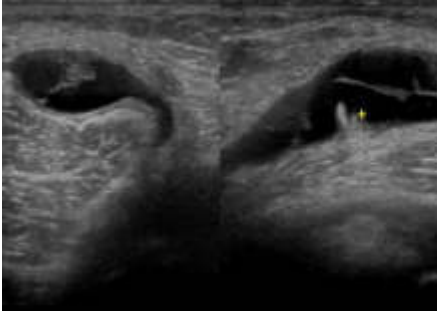
	5. не визуализируется		
10	<p>Дистальное псевдоусиление у кист молочной железы отсутствует:</p> <ol style="list-style-type: none"> 1. При малых размерах кисты 2. У кист, расположенных у грудной мышцы 3. позади кист, расположенных на фоне структур высокой эхогенности 4. При выраженном фиброзе капсулы кисты 5. При всех перечисленных состояниях 	5. При всех перечисленных состояниях	

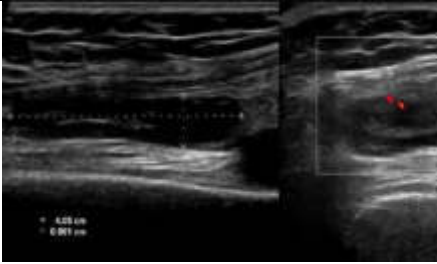
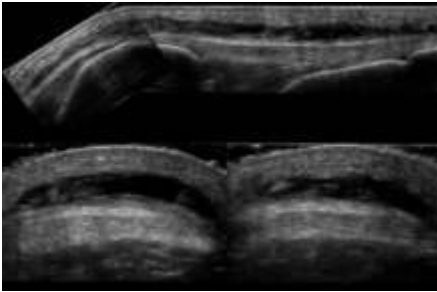
Задания открытого типа

	Содержание задания	Правильный ответ	Источник
Дайте развернутый ответ			
1.	 <p>Пациентка, 44 лет. Жалобы на приступы головной боли, периодические нарушения зрения, тошноту и головокружение. Ультразвуковое исследование брахиоцефальных и транскраниальных сосудов.</p>	<p>Заключение:</p> <p>Положительная функциональная (поворотная) проба в правой позвоночной артерии. Нарушение кровообращения в вертебро-базиллярной области справа.</p>	

	<p>Патологических изменений не выявлено. Для уточнения нарушения кровообращения вертебро-базиллярной области проведены функциональные пробы. Представлены эхограммы доплерографии правой позвоночной артерии до и после проведения функциональной пробы (поворотная проба). Линейная скорость кровотока в позвоночной артерии до пробы 91,95 см/сек, PI 0,67, RI 0,49; Линейная скорость –после поворотный пробы – 22,32 см/сек. Спектр доплеровских кривых представлен до и после пробы представлен на эхограммах. Оцените данные проведение функциональных проб. <u>Сформулируйте заключение</u>, основываясь на данных ультразвукового исследования</p> <p>Заключение: Положительная функциональная (поворотная) проба в правой позвоночной артерии. Нарушение кровообращения в вертебро-базиллярной области справа.</p>		
2.	<p>Пациент 61года. Жалобы на боковая боль в колене. Ранее не было травм, но сохранялся дискомфорт в области суставов, особенно при разгибании колена.</p> <p>При ультразвуковом исследовании в области мениска</p>	<p>Заключение:</p> <p>ультразвуковые признаки кисты мениска, горизонтальный разрыв мениска</p>	

	<p>визуализируется анэхогенное образование, расположенное вдоль периферического края мениска. Периферическая горизонтальная поверхность мениска неровная, имеется прерывистость края.</p> <p>Сформулируйте заключение по данным ультразвукового исследования</p>  <p>Заключение: ультразвуковые признаки кисты мениска, горизонтальный разрыв мениска</p>		
3	<p>Пациент Н, 49лет с жалобами на дискомфорт в подколенной ямке, болезненного отека икроножной и голеностопной области</p> <p>При ультразвуковом исследовании: в поперечной плоскости С-образного анэхогенное образование неоднородной структуры с наличием линейных перегородок, расположенного по краю икроножной мышцы. При продольном сканировании-</p>	<p>Заключение: ультразвуковые признаки кисты Бейкера с перегородками.</p>	

	<p>образование овальной формы. Образование сообщается с задней суставной щелью коленного сустава. По контуру образования - цветные множественные локусы.</p> <p>Сформулируйте заключение по данным ультразвукового исследования.</p>  <p>Заключение: ультразвуковые признаки кисты Бейкера с перегородками.</p>		
4	<p>Пациент 47ле. Жалобы на отечность правого коленного сустава, болевой синдром, ограничение движение в коленном суставе.</p> <p>При ультразвуковом исследовании: в продольном и поперечном срезах наднадколенниковой сумки: определяется выпот однородной структуры, синовиальная оболочка утолщена, васкуляризация усилена, визуализируется центральная перегородка.</p> <p>Сформулируйте заключение по данным ультразвукового исследования.</p>	<p>Заключение: ультразвуковые признаки локального синовита правого коленного сустава, синдрома надколенниковой складки.</p>	

	 <p>Заключение: ультразвуковые признаки локального синовита правого коленного сустава, синдрома надколенниковой складки.</p>		
5	<p>Пациент 19лет. Жалобы на боль в правом коленном суставе, отечность, ограничение и болезненность при движении.</p> <p>При ультразвуковом исследовании области правого коленного сустава визуализируется анэхогенное образование четким ровным контуром, овальной формы, расположенного прямо под кожей на надколеннике, с полостью коленного сустава не сообщается.</p> <p>Сформулируйте заключение по данным ультразвукового исследования</p>  <p>Заключение: ультразвуковые признаки препателлярного бурсита правого коленного сустава.</p>	<p>Заключение: ультразвуковые признаки препателлярного бурсита правого коленного сустава.</p>	

УК-1 Способен критически и системно анализировать, определять возможности и способы применения достижения в области медицины и фармации в профессиональном контексте

Задания закрытого типа


	Содержание задания	Правильный ответ	Источник
Выберите правильный ответ			
1.	<p>На сканограммах в проекции исследуемого объекта получено изображение равноудаленных линейных сигналов средней или небольшой интенсивности. Как называется артефакт?</p> <ol style="list-style-type: none"> 1. реверберация 2. артефакт фокусного расстояния 3. артефакт толщины центрального луча 4. артефакт рефлексии артефакт рефракции 	1. реверберация	
2.	<p>Артефакт в виде «хвоста кометы» способствует дифференциации:</p> <ol style="list-style-type: none"> 1. металлических инородных тел от кальцификатов и камней 2. тканевых образований от кальцификатов и камней 3. жидкостных образований от тканевых образований 4. злокачественных и доброкачественных образований 5. все перечисленное неверно 	1. металлических инородных тел от кальцификатов и камней	
3	<p>Возникновение артефакта в виде «хвоста кометы» обусловлено:</p> <ol style="list-style-type: none"> 1. крайне высокой плотностью объекта 2. неадекватной частотой работы прибора 3. неадекватным фокусным расстоянием 4. возникновением собственных колебаний в объекте 5. все перечисленное верно 	4. возникновением собственных колебаний в объекте	

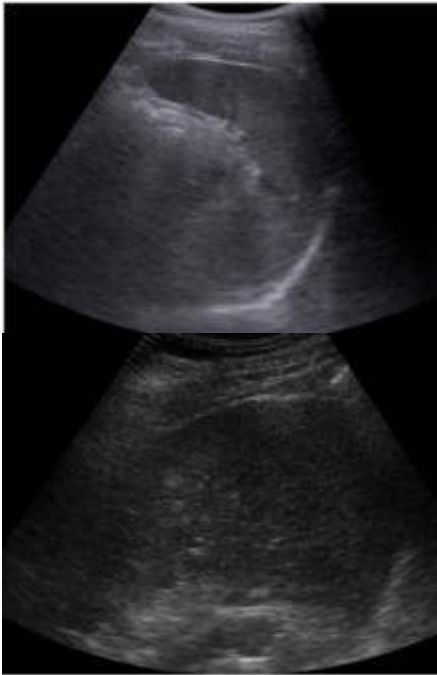
4	<p>Для лучшей визуализации объектов небольшого размера предпочтительно:</p> <ol style="list-style-type: none"> 1. использовать датчик большой разрешающей способности 2. использовать датчик меньшей разрешающей способности 3. увеличить мощность ультразвука 4. уменьшить мощность ультразвука 5. все перечисленное неверно 	<ol style="list-style-type: none"> 1. использовать датчик большой разрешающей способности 	
5	<p>При УЗИ взрослых допустимыми размерами толщины правой и левой долей печени обычно являются:</p> <ol style="list-style-type: none"> 1. правая до 152-165 м , левая до 60 мм; 2. правая до 120-140 мм, левая до 60 мм; 3. правая до 172-185 мм , левая до 50 мм; 4. правая до 142-155 мм , левая до 75 мм; 5. правая до 170-180 мм , левая до 60 мм. 	<ol style="list-style-type: none"> 2. правая до 120-140 мм, левая до 60 мм; 	
6	<p>При УЗИ взрослых методически правильное измерение толщины левой доли печени производится:</p> <ol style="list-style-type: none"> 1. в положении косоугольного сканирования; 2. в положении поперечного сканирования; 3. в положении продольного сканирования; 4. в положении датчика вдоль VIII межреберья 5. все перечисленное верно. 	<ol style="list-style-type: none"> 3. в положении продольного сканирования; 	


7	<p>Эхогенность паренхимы печени и сосудистый рисунок при жировой инфильтрации печени следующие:</p> <ol style="list-style-type: none"> 1. эхогенность не изменена, сосудистый рисунок четкий; 2. эхогенность понижена, сосудистый рисунок "обеднен"; 3. четкая визуализация сосудистого рисунка, эхогенность смешанная; 4. "обеднение" сосудистого рисунка и повышение эхогенности паренхимы печени; 5. воротная вена не изменена, эхогенность смешанная 	<p>4. "обеднение" сосудистого рисунка и повышение эхогенности паренхимы печени;</p>	
8	<p>Укажите дифференциально-диагностические признаки отличия очаговой жировой инфильтрации от объемных процессов при исследовании:</p> <ol style="list-style-type: none"> 1. архитектура и сосудистый рисунок печени не нарушены; 2. деформация сосудистого рисунка и повышение эхогенности печени; 3. нарушение архитектуры и сосудистого рисунка печени; 4. сосудистый рисунок не нарушен, эхогенность снижена; 5. изменения гистограммы яркости. 	<p>1. архитектура и сосудистый рисунок печени не нарушены;</p>	
9	<p>При неинвазивном УЗИ печени имеется возможность достоверно установить:</p> <ol style="list-style-type: none"> 1. клинический диагноз; 2. морфологический диагноз; 3. инструментальный диагноз 4. все перечисленное верно все перечисленное неверно 	<p>3. инструментальный диагноз</p>	

10	<p>При неинвазивном УЗИ печени имеется возможность достоверного установления:</p> <ol style="list-style-type: none"> 1. характера поражения; 2. характера и распространенности поражения; 3. нозологической формы поражения; 4. нозологической формы поражения и ее выраженности; 5. нозологической формы поражения и его прогноза. 	2. характера и распространенности поражения;	
----	----------------------------------------------------------------------------------------------------------------------------------------------------------------------------------------------------------------------------------------------------------------------------------------------------------------------------------------------------------------------------------------	----------------------------------------------	--

Задания открытого типа

	Содержание задания	Правильный ответ	Источник
Дайте развернутый ответ			
1.	<p>Больной В., 49 года, повышена масса тела, ИМТ 31,1, в анамнезе избыточный прием алкоголя (3 раза в неделю). Активно жалоб не предъявляет. Изменения в биохимических анализах крови отмечены. Повышение холестерина. НА УЗИ печени выявлено: Умеренное равномерное повышение эхогенности паренхимы с небольшими участками неизменной ткани печени Ухудшение видимости стенок печеночных вен. Гепатомегалия</p>  <p>Ваше заключение: А. Жировой гепатоз</p>	А. Жировой гепатоз	

	печени рак	Б. Цирроз В.Цирроз-	
2.	<p>Пациентка 54 лет самостоятельно обратилась в поликлинику по месту жительства для ежегодного обследования. Ощущение тяжести в левом подреберье. Жалобы беспокоят около 6 месяцев, ранее за помощью не обращалась. Объективный статус- По результатам лабораторных исследований патологии не выявлено.</p>  <p>На основании выполненного ультразвукового исследования можно сделать заключение о наличие у пациента _____ селезенки</p> <ol style="list-style-type: none"> 1) метастаза 2) инфаркта 3) воспаления 4) гемангиомы 	4) гемангиомы	
3	Женщина Л., 28 лет, в анамнезе неоднократно болевые ощущения в эпигастральной области с иррадиацией в поясничную зону, тошнота без рвоты, непереносимость ряда пищевых продуктов. На УЗИ поджелудочная железа нормальных размеров контуры ровные,	А. хронический панкреатит	

	<p>подчеркнуты структура однородная гиперэхогенная, что дает возможность сделать заключение: А. хронический панкреатит Б. Острый панкреатит В. Диффузные изменения поджелудочной железы.</p>		
4	<p>У больного Д., 33 года, жалоб нет, изменений в лабораторных показателях не отмечено. УЗИ проведено в рамках периодического медосмотра. На УЗИ – в структуре печени множество крайне мелких полостных структур округлой формы, с четкими контурами, хорошо дифференцирующимися от окружающей паренхимы печени, размерами 30-40 мм. Эхогенность их значительно превышает эхогенность паренхимы печени. Структура образований мелкосетчатая с эффектом дистального псевдоусиления эхосигнала, с медленным ростом. <u>Ваше заключение:</u> А. капиллярная гемангиома печени Б. Метастазы печени</p>	А. капиллярная гемангиома печени	
5	<p>Пациент 50 лет самостоятельно обратился в поликлинику по месту жительства для обследования. На чувство дискомфорта в области правого подреберья. Жалобы беспокоят пару недель, ранее никуда не обращался. По результатам лабораторных исследований патологии не выявлено.</p>  <p>На основании выполненного ультразвукового исследования</p>	3) поликистоза	

	можно сделать заключение о наличии у пациента _____ печени		
	1) аденомиоза		
	2) эхинококковых кист		
	3) поликистоза		
	4) простых кист		

**ФОНД ОЦЕНОЧНЫХ СРЕДСТВ ПО ДИСЦИПЛИНЕ
«Интервенционные вмешательства под контролем
ультразвукового исследования»**

ОПК-4 Способен проводить ультразвуковые исследования и интерпретацию их результатов

Задания закрытого типа

	Содержание задания	Правильный ответ	Источник
Выберите правильный ответ			
1.	Если гражданин страдает заболеванием, представляющим опасность для окружающих, то медицинское вмешательство допускается 1. без согласия гражданина 2. по приказу главного врача 3. по письменному согласию гражданина или его законного представителя 4. с устного согласия гражданина или родственников	1. без согласия гражданина	
2.	Страховой медицинский полис имеет силу 1. на всей территории Российской Федерации 2. только на территории других государств, с которыми Российская Федерация имеет дипломатические отношения 3. только на территории того субъекта Российской Федерации, где выдан страховой полис 4. только на территории того субъекта Российской	1. на всей территории Российской Федерации	

	Федерации, где проживает застрахованный		
3	Лица, незаконно занимающиеся медицинской и фармацевтической деятельностью, в соответствии с законодательством российской федерации могут привлекаться к _____ ответственности <ol style="list-style-type: none"> 1. уголовной 2. персональной 3. материальной 4. процессуальной 	1. уголовной	
4	. Осевая разрешающая способность определяется: <ol style="list-style-type: none"> 1. фокусировкой; 2. расстоянием до объекта; 3. типом датчика; 4. числом колебаний в импульсе; <p>средой, в которой распространяется ультразвук</p>		
5	При перпендикулярном падении ультразвукового луча интенсивность отражения зависит от: <ol style="list-style-type: none"> 1. разницы плотностей; 2. разницы акустических сопротивлений; 3. суммы акустических сопротивлений; 4. разницы, и суммы акустических сопротивлений; 5. разницы плотностей и разницы акустических сопротивлений. 	2. разницы акустических сопротивлений;	
6	. При возрастании частоты обратное рассеивание: <ol style="list-style-type: none"> 1. увеличивается; 2. уменьшается; 3. не изменяется; 4. преломляется; исчезает. 	1. увеличивается;	
7	Для того, чтобы рассчитать расстояние до отражателя, нужно знать:	4. время возвращения сигнала, скорость;	

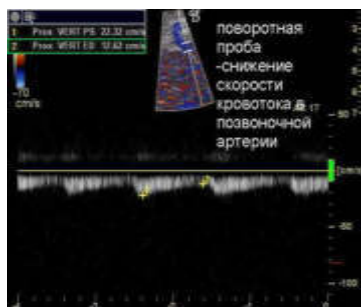
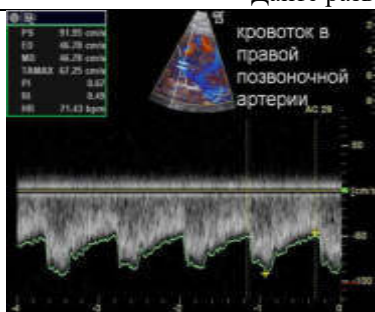
	<ol style="list-style-type: none"> 1. затухание, скорость, плотность; 2. затухание, сопротивление; 3. затухание, поглощение; 4. время возвращения сигнала, скорость; 5. плотность, скорость. 		
8	<p>Осевая разрешающая способность может быть улучшена, главным образом, за счет:</p> <ol style="list-style-type: none"> 1. улучшения гашения колебания пьезоэлемента; 2. увеличения диаметра пьезоэлемента; 3. уменьшения частоты; 4. уменьшения диаметра пьезоэлемента; <p>использования эффекта Доплера.</p>	<ol style="list-style-type: none"> 1. улучшения гашения колебания пьезоэлемента; 	
9	<p>Если бы отсутствовало поглощение ультразвука тканями тела человека, то не было бы необходимости использовать в приборе:</p> <ol style="list-style-type: none"> 1. компрессию; 2. демодуляцию; 3. компенсацию; 4. декомпенсацию; 5. вентилляцию. 	<ol style="list-style-type: none"> 3. компенсацию; 	
10	<p>Дистальное псевдоусиление эха вызывается:</p> <ol style="list-style-type: none"> 1. сильно отражающей структурой; 2. сильно поглощающей структурой; 3. слабо поглощающей структурой; 4. ошибкой в определении скорости; 5. преломлением. 	<ol style="list-style-type: none"> 3. слабо поглощающей структурой; 	

Задания открытого типа

	Содержание задания	Правильный ответ	Источник
--	--------------------	------------------	----------

Дайте развернутый ответ

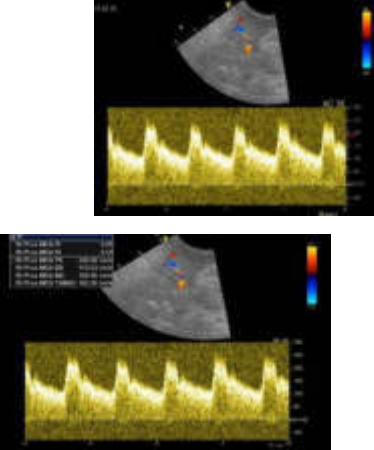
1.

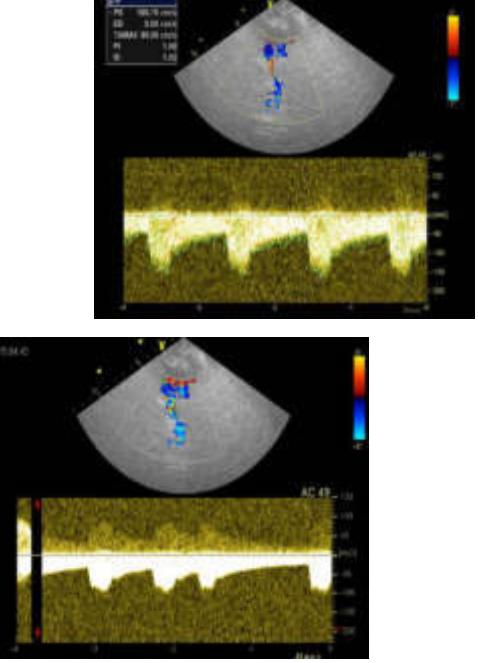


Пациентка, 44 лет. Жалобы на приступы головной боли, периодические нарушения зрения, тошноту и головокружение. Ультразвуковое исследование брахиоцефальных и транскраниальных сосудов. Патологических изменений не выявлено. Для уточнения нарушения кровообращения вертебро-базиллярной области проведены функциональные пробы. Представлены эхограммы доплерографии правой позвоночной артерии до и после проведения функциональной пробы (поворотная проба). Линейная скорость кровотока в позвоночной артерии до пробы 91,95 см/сек, PI 0,67, RI 0,49; Линейная скорость – после поворотной пробы – 22,32 см/сек. Спектр доплеровских кривых

Заключение:

Положительная функциональная (поворотная) проба в правой позвоночной артерии. Нарушение кровообращения в вертебро-базиллярной области справа.

	<p>представлен до и после пробы представлен на эхограммах. Оцените данные проведение функциональных проб. <u>Сформулируйте заключение,</u> основываясь на данных ультразвукового исследования</p> <p>Заключение: Положительная функциональная (поворотная) проба в правой позвоночной артерии. Нарушение кровообращения в вертебро-базиллярной области справа.</p>		
<p>2.</p>	 <p>Пациент, 57 лет. Направлен на ультразвуковое исследование экстракраниальных и транскраниальных сосудов.</p> <p>Направительный диагноз: Ишемический инсульт в бассейне правой средней мозговой артерии от 25.08.15. Синдром левостороннего гемипареза. Гипертоническая болезнь III ст. 3 ст. риск ССО4. Сахарный диабет 2 типа. ЭХО-КГ (эхокардиография) Фракция выброса левого желудочка в пределах нормативных показателей. Нарушений локальной сократимости</p>	<p>Заключение: ультразвуковые признаки интракраниального стеноза каротидных артерий : стеноз правой СМА (в сегменте М1) до 70%.</p>	

	<p>миокарда на момент осмотра не выявлено. ЭКГ и холтеровское мониторивание ЭКГ – ритм синусовый. Ультразвуковое доплеровское исследование БЦА- ультразвуковые признаки нестенозирующего атеросклероза внечерепных отделов БЦА. Представлены эхограммы в триплексном режиме транскраниального ультразвукового исследования области правой средней мозговой артерии. В сегменте М1 отмечается стенозирование участка и ЛСК до 240,58 см/сек, PI 0,81, RI 0,53.</p> <p>Сформулируйте заключение, основываясь на данных ультразвукового исследования</p> <p>Заключение: ультразвуковые признаки интракраниального стеноза каротидных артерий : стеноз правой СМА (в сегменте М1) до 70%.</p>		
3	 <p>Пациентка Р. 80 лет.</p>	<p>Заключение:</p> <p>ультразвуковые признаки атеросклеротического поражения внечерепных отделов брахиоцефальных артерий со стенозированием бифуркации ОСА до 40-45% с двух сторон. Гипоплазия правой позвоночной артерии в</p>	

<p> Диагноз при поступлении: ТИА в вертебрально-базиллярном бассейне (4мес. назад). Синдром транзиторной глобальной амнезии. Гипертоническая болезнь 3ст. 3 степени, риск 4. </p> <p> ЭКГ и холтеровское мониторирование: ЭКГ – ритм синусовый. </p> <p> ЭХО-КГ - Размеры и объемы камер сердца, фракция выброса левого желудочка в пределах нормы. Зон нарушения локальной сократимости миокарда не выявлено. </p> <p> Ультразвуковое доплеровское исследование брахиоцефальных сосудов: ультразвуковые признаки атеросклеротического поражения внечерепных отделов брахиоцефальных артерий со стенозированием бифуркации ОСА до 40-45% с двух сторон. Правая позвоночная артерия – сосуд малого диаметра. </p> <p> Транскраниальное триплексное сканирование: отсутствие визуализации правой позвоночной артерии с сегмента V4; стеноз левой позвоночной артерии в сегменте V4 (прирост ЛСК в зоне стеноза до 160 см/с). </p> <p> Сформулируйте заключение, основываясь на данных ультразвукового исследования </p> <p> Заключение: ультразвуковые признаки атеросклеротического поражения внечерепных отделов </p>	<p> сегменте V 1-2. Аплазия правой позвоночной артерии (сегмент V4). Стеноз левой позвоночной артерии до 60-65%. </p>	
--------------------------------------------------------------------------------------------------------------------------------------------------------------------------------------------------------------------------------------------------------------------------------------------------------------------------------------------------------------------------------------------------------------------------------------------------------------------------------------------------------------------------------------------------------------------------------------------------------------------------------------------------------------------------------------------------------------------------------------------------------------------------------------------------------------------------------------------------------------------------------------------------------------------------------------------------------------------------------------------------------------------------------------------------------------------------------------------------------------------------------------------------------------------------------------------------------------------------------------------------	-----------------------------------------------------------------------------------------------------------------------------------------	--

	<p>брахиоцефальных артерий со стенозированием бифуркации ОСА до 40-45% с двух сторон. Гипоплазия правой позвоночной артерии в сегменте V 1-2. Аплазия правой позвоночной артерии (сегмент V4). Стеноз левой позвоночной артерии до 60-65%.</p>		
4	<div data-bbox="411 568 831 904" data-label="Image"> </div> <p>Пациентка 28лет. Жалобы на периодические головные боли, повышенную утомляемость и головокружение.</p> <p>Представлена эхограмма транскраниального дуплексного сканирования. Субокципитальное окно. Срез на уровне интракраниального сегмента левой и правой позвоночных артерий.</p> <p>Сформулируйте заключение, основываясь на данных ультразвукового исследования</p> <p>Заключение: Асимметрия интракраниального сегмента позвоночной артерии в связи с гипоплазией. Контрлатеральная позвоночная артерия компенсаторно расширена</p>	<p>Заключение:</p> <p>Асимметрия интракраниального сегмента позвоночной артерии в связи с гипоплазией.</p> <p>Контрлатеральная позвоночная артерия компенсаторно расширена</p>	

5	<p>Пациент 38 лет. Жалобы на частые головные боли. АД 125/80 мм рт.ст. ЭКГ – брадикардия, неполная блокада правой пучка Гиса.</p> <p>Допплерография брахиоцефальных сосудов – патологии не выявлено.</p> <p>Транскраниальная доплерография:</p> <ul style="list-style-type: none"> • Отсутствие кровотока по правой средней мозговой артерии • Усиление ЛСК по правой передней мозговой артерии до 170 см/сек • Умеренное возрастание ЛСК по правой задней мозговой артерии, усиливающееся при компрессии правой общей сонной артерии. • Ретроградное направление кровотока на участках М2 - М3, не изменяющееся при компрессии правой общей сонной артерии <p>Сформулируйте заключение, основываясь на данных ультразвукового исследования.</p> <p>Заключение: ультразвуковые признаки окклюзии средней мозговой артерии (участок М1)</p>	<p>Заключение:</p> <p>ультразвуковые признаки окклюзии средней мозговой артерии (участок М1)</p>	
---	--------------------------------------------------------------------------------------------------------------------------------------------------------------------------------------------------------------------------------------------------------------------------------------------------------------------------------------------------------------------------------------------------------------------------------------------------------------------------------------------------------------------------------------------------------------------------------------------------------------------------------------------------------------------------------------------------------------------------------------------------------------------------------------------------------------------------------------------------------------------------------------	--------------------------------------------------------------------------------------------------	--

ОПК-5 Способен проводить анализ медико-статистической информации, вести медицинскую документацию, организовывать деятельность находящихся в распоряжении медицинских работников

Задания закрытого типа


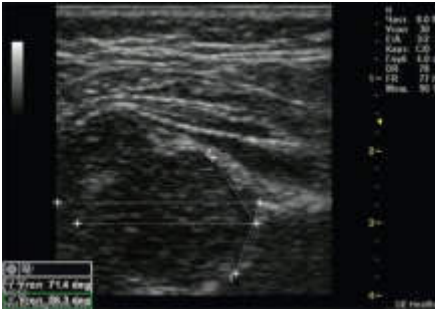
	Содержание задания	Правильный ответ	Источник
Выберите правильный ответ			
1.	<p>. По данным УЗИ определить локализацию конкремента (в чашечке или в лоханке):</p> <ol style="list-style-type: none"> 1. нельзя; 2. можно; 3. можно, если чашечка или лоханка заполнены жидкостью; 4. можно только при наличии камней мочевиной кислоты; 5. можно только при наличии камней щавелевой кислоты. 	2. можно;	
2.	<p>Минимальный диаметр конкремента в мочевом пузыре, выявляемого с помощью УЗИ, составляет:</p> <ol style="list-style-type: none"> 1. 2 мм; 2. 3 мм; 3. 5 мм; 4. 6 мм; 5. в зависимости от химического состава конкремента от 3-х до 5-ти мм. 	1. 2 мм;	
3	<p>Минимальный диаметр опухолей, выявляемых в почке с помощью УЗИ, составляет:</p> <ol style="list-style-type: none"> 1. 0,5 см; 2. 1,0 см; 3. 2,0 см; 4. 0,5-2,0 см в зависимости от локализации опухоли; 5. 2,0-3,0 см в зависимости от локализации опухоли. 	4. 0,5-2,0 см в зависимости от локализации опухоли;	



4	<p>. По УЗИ определить гистологию опухоли:</p> <ol style="list-style-type: none"> 1. можно всегда; 2. нельзя; 3. можно, при наличии зон распада в опухоли; 4. можно, при наличии кальцинации в опухоли; 5. можно, при наличии анэхогенного ободка. 	2. нельзя;	
5	<p>По виду опухоли при УЗИ определить характер роста (инвазивный-неинвазивный) :</p> <ol style="list-style-type: none"> 1. можно не всегда; 2. нельзя; 3. можно, при наличии зон распада в опухоли; 4. можно, при наличии кальцинации в опухоли; 5. можно, при наличии анэхогенного ободка. 	1. можно не всегда;	
6	<p>УЗ- симптом инвазивного роста опухоли:</p> <ol style="list-style-type: none"> 1. анэхогенный ободок; 2. нечеткость границ; 3. резкая неоднородность структуры опухоли; 4. анэхогенная зона с неровным контуром в центре образования; 5. зоны кальцинации в опухоли. 	2. нечеткость границ;	
7	<p>Среди опухолей почки наиболее часто у взрослых встречается:</p> <ol style="list-style-type: none"> 1. цистаденокарцинома почки; 2. почечноклеточный рак; 3. онкоцитома почки; 4. ангиома почки; гемангиомиолипома почки 	2. почечноклеточный рак;	
8	<p>Органы-"мишени" метастазирования почечно-клеточного рака - это:</p>	1. легкие, кости, мозг,	

	<ol style="list-style-type: none"> 1. легкие, кости, мозг, щитовидная железа, органы малого таза; 2. печень, органы малого таза, надпочечники; 3. печень, кожа, мозг, органы мошонки; 4. молочные железы, печень - у женщин, органы мошонки, печень-у мужчин; 5. надпочечники. 	щитовидная железа, органы малого таза;	
9	<p>Определить наличие опухолевого тромба в нижней полой вене, почечной вене по УЗИ:</p> <ol style="list-style-type: none"> 1. можно; 2. нельзя; 3. можно не всегда; 4. можно только при значительном расширении нижней полой вены; 5. можно только при резком повышении эхогенности паренхимы печени. 	3. можно не всегда;	
10	<p>Наименьший диаметр эпителиальной опухоли лоханки, выявляемый рутинным ультразвуковым трансабдоминальным или транслюмбальным методом:</p> <ol style="list-style-type: none"> 1. 0,3 см; 2. 2 см; 3. 1 см; 4. 4 см; 5. 8 мм. 	3. 1 см;	

Задания открытого типа

	Содержание задания	Правильный ответ	Источник
Дайте развернутый ответ			
1.	У пациента, на 4 сутки жизни на ЭХОКГ из супрастернального доступа по длинной оси лоцируется локальное сужение диаметра аорты,	<p>Ответ:</p> <p>Коарктация аорты</p>	

	<p>при доплеркардиографии определяется повышенный градиент давления в месте сужения аорты, что характерно для</p> <p>Ответ: Коарктация аорты</p>		
2.	 <p>Проведена нейросонография ребенку 8 месяцев. Выявлено Постгеморрагическая внутренняя гидроцефалия вследствие расширения всех отделов желудочковой системы.</p>	<p>Сделайте заключение: Перивентрикулярное кровоизлияние III степени.</p>	
3	 <p>Исследование тазобедренного сустава по УЗИ. Мальчик 5 месяца. Задержка сроков оссификации без пространственных нарушений. Сделайте заключение. Простая дисплазия</p>	<p>Сделайте заключение. Простая дисплазия</p>	
4	<p>У больной 64 лет при УЗИ щитовидной железы получены данные за аденому правой доли. Выполнена тонкоигольная аспирационная биопсия. Сделано цитологическое заключение – фолликулярная аденома.</p>	<p>Ответ. Аденомы трудно отличить от других узловых поражений. Чаще они визуализируются в виде гипер-, гипо-или изоэхогенных образований округлой или овальной формы с чёткими, ровными контурами. Тонкоигольная</p>	

	 <p>Ответ. Аденомы трудно отличить от других узловых поражений. Чаще они визуализируются в виде гипер-, гипо- или изоэхогенных образований округлой или овальной формы с чёткими, ровными контурами. Тонкоигольная аспирационная биопсия позволяет определиться по тактике лечения, но возможно получение неинформативного материала, материал получаем из зоны укола. Результат зависит от квалификации врача-цитолога.,</p>	<p>аспирационная биопсия позволяет определиться по тактике лечения, но возможно получение неинформативного материала, материал получаем из зоны укола. Результат зависит от квалификации врача-цитолога.,</p>	
5	 <p>Больному 55 лет, проведена интервенционная ультразвуковая диагностика. Опишите сонограмму и назовите метод. Ответ: чрескожной пункционной биопсии печени под ультразвуковым контролем.</p>	<p>Ответ: чрескожной пункционной биопсии печени под ультразвуковым контролем.</p>	

Критерии и шкала оценивания по оценочному средству

Шкала оценивания	Критерий оценивания
------------------	---------------------

Согласно БРС ВолгГМУ: -61 – 75% Удовлетворительно (3) - 76 – 90% Хорошо (4) -91-100 Отлично (5)	% ВЫПОЛНЕНИЯ ЗАДАНИЯ 61 – 75 76– 90 91 – 100
----------------------------------------------------------------------------------------------------------------------------------------	--------------------------------------------------------------

ДОКУМЕНТ ПОДПИСАН ЭЛЕКТРОННОЙ ПОДПИСЬЮ

Свиридова Наталия Ивановна

23.09.24 09:40 (MSK)

Сертификат 0475ADC000A0B0E2824A08502DAA023B6C